This is a digital copy of a book that was preserved for generations on library shelves before it was carefully scanned by Google as part of a project to make the world's books discoverable online.

It has survived long enough for the copyright to expire and the book to enter the public domain. A public domain book is one that was never subject to copyright or whose legal copyright term has expired. Whether a book is in the public domain may vary country to country. Public domain books are our gateways to the past, representing a wealth of history, culture and knowledge that's often difficult to discover.

Marks, notations and other marginalia present in the original volume will appear in this file - a reminder of this book's long journey from the publisher to a library and finally to you.

Usage guidelines

Google is proud to partner with libraries to digitize public domain materials and make them widely accessible. Public domain books belong to the public and we are merely their custodians. Nevertheless, this work is expensive, so in order to keep providing this resource, we have taken steps to prevent abuse by commercial parties, including placing technical restrictions on automated querying.

We also ask that you:

+ *Make non-commercial use of the files* We designed Google Book Search for use by individuals, and we request that you use these files for personal, non-commercial purposes.

+ *Refrain from automated querying* Do not send automated queries of any sort to Google's system: If you are conducting research on machine translation, optical character recognition or other areas where access to a large amount of text is helpful, please contact us. We encourage the use of public domain materials for these purposes and may be able to help.

+ *Maintain attribution* The Google "watermark" you see on each file is essential for informing people about this project and helping them find additional materials through Google Book Search. Please do not remove it.

+ *Keep it legal* Whatever your use, remember that you are responsible for ensuring that what you are doing is legal. Do not assume that just because we believe a book is in the public domain for users in the United States, that the work is also in the public domain for users in other countries. Whether a book is still in copyright varies from country to country, and we can't offer guidance on whether any specific use of any specific book is allowed. Please do not assume that a book's appearance in Google Book Search means it can be used in any manner anywhere in the world. Copyright infringement liability can be quite severe.

About Google Book Search

Google's mission is to organize the world's information and to make it universally accessible and useful. Google Book Search helps readers discover the world's books while helping authors and publishers reach new audiences. You can search through the full text of this book on the web at `http://books.google.com/`

Archiv für klinische Chirurgie

Digitized by Google



Digitized by Google

610.5-
A67
K6

Digitized by Google

Digitized by Google

ARCHIV

FÜR

KLINISCHE CHIRURGIE.

BEGRÜNDET

von

Dr. B. von LANGENBECK,

weil. Wirklichem Geh. Rath und Professor der Chirurgie.

HERAUSGEGEBEN

VON

Dr. E. v. BERGMANN,
Prof. der Chirurgie in Berlin.

Dr. E. GURLT,
Prof. der Chirurgie in Berlin.

Dr. C. GUSSENBAUER,
Prof. der Chirurgie in Wien.

FÜNFUNDFÜNFZIGSTER BAND.

Mit 16 Tafeln Abbildungen und anderen Figuren im Text.

BERLIN, 1897.

VERLAG VON AUGUST HIRSCHWALD.

N.W. Unter den Linden No. 68.

Digitized by Google

Digitized by Google

Inhalt.

		Seite
I.	Anatomische Untersuchungen über Morbus Basedowii. (Aus dem Privatlaboratorium des Privatdocenten Dr. Hanau in Zürich.) Von Dr. med. Gottfried Hämig. (Hierzu Tafel I.)	1
II.	Die chirurgische Behandlung des Magengeschwürs. Von Professor Dr. von Leube	69
III.	Die chirurgische Behandlung des chronischen Magengeschwürs. Von Dr. J. Mikulicz	84
IV.	Zur Pathologie und Therapie des Leistenhoden, nebst einigen Bemerkungen über die grossen Zwischenzellen des Hoden. Von Dr. E. Finotti. (Hierzu Tafel II.)	120
V.	Ueber Bau und Wesen der Ranula. (Aus der chirurgischen Universitäts-Klinik des Herrn Geheimrath von Bergmann.) Von Dr. Richard von Hippel. (Hierzu Tafel III.)	164
VI.	Die Bedeutung der Röntgen'schen Strahlen für die Chirurgie. Von Dr. Hermann Kümmell. (Hierzu Tafel IV, V und VI.)	194
VII.	Beiträge zur Pathologie und Therapie des acuten Darmverschlusses. (Aus der chirurgischen Klinik zu Greifswald. Prof. Helferich.) Von Prof. Dr. L. Heidenhain	211
VIII.	Kriegschirurgische Erfahrungen aus dem japanisch-chinesischen Kriege 1894—95. Von Dr. Haga. (Hierzu Taf. VII, VIII, IX, X.)	245
IX.	Ueber penetrirende Herzwunden und Herznaht. Von Professor Dr. L. Rehn	315
X.	Ueber Splenektomie. Von Professor Dr. Thomas Jonnesco	330
XI.	Angioma arteriale racemosum. Von Dr. Hans Engelbrecht. (Hierzu Taf. XI.)	347
XII.	Klinische Erfahrungen über den Werth des Murphy'schen Darmknopfes. Von Dr. Georg Marwedel	386
XIII.	Ueber dauernde Heilungen nach Kehlkopfexstirpation wegen Carcinom. (Aus der chirurgischen Universitäts-Klinik des Herrn Geheimrath von Bergmann.) Von Dr. Graf	399

Digitized by Google

Seite

XIV. Ueber Cystenbildung in der Schenkelbeuge. (Aus dem St. Josefs-Hospital zu Wiesbaden.) Von Dr. W. Schrank. (Mit 1 Figur.) 416

XV. Zur Heilung grösserer Defecte der Tibia durch gestielte Haut-Periost-Knochenlappen. Von Dr. A. Freiherr von Eiselsberg. (Mit 4 Figuren.) 435

XVI. Bakteriologische Untersuchungen über Arthritis gonorrhoica. Von Dr. Walter Rindfleisch 445

XVII. Ueber malignes Lymphom. Von Professor Dr. F. Fischer. 467

XVIII. Zur Narkotisirungs-Statistik. (Sechster Bericht 1895—96, 1896—97.) Von E. Gurlt 473

XIX. Zur Operation complicirter Hasenscharten. Von Dr. Oscar Samter. (Mit 4 Figuren.) 520

XX. Ueber Versuche zum Ersatz des Sphincter ani nach dem Gersuny'schen Princip. (Aus der Königsberger chirurgischen Klinik.) Von Dr. W. Prutz. (Mit einer Figur.) 528

XXI. Ueber die Infection granulirender Wunden. Von Dr. med. W. Noetzel 543

XXII. Resorption der Bacterien bei localer Infection. Von Dr. J. Halban. 549

XXIII. Ueber allgemeine multiple Neurofibrome des peripherischen Nervensystems und Sympathicus. Unter Mittheilung eines von Professor Marchand in Marburg anatomisch untersuchten Falles. Von Professor Dr. O. von Büngner. (Hierzu Tafel XII und eine Textfigur.) 559

XXIV. Ueber fibröse Ostitis mit Demonstration. Von Professor Dr. Küster. (Hierzu Tafel XIII.) 594

XXV. Zur Frage der blutigen Reposition veralteter Luxationen in grossen Gelenken. (Aus der chirurg. Universitäts-Klinik des Herrn Geheimrath von Bergmann.) Von Dr. Hermann Engel 603

XXVI. Ueber subcutane Naht der Kniescheibenbrüche. Von Dr. Heusner. (Mit 2 Figuren.) 635

XXVII. Die operative Behandlung der Prostata-Hypertrophie. Von Professor Dr. Helferich. (Mit 4 Figuren.) 643

XXVIII. Beiträge zur Frage der Riesenzellbildung um Fremdkörper unter dem Einflusse des Jodoform. (Aus dem städt. Krankenhospital zu Allerheiligen in Breslau.) Von Dr. Rudolf Meyer 676

XXIX. Zur Pathologie der Aponeurose des Fusses und der Hand. Von Professor Dr. Ledderhose 694

XXX. Beitrag zur operativen Behandlung hochsitzender Mastdarmstricturen. Von Professor Dr. E. Sonnenburg 713

XXXI. Zur Pathologie und Therapie der Mastdarmstricturen. Von Dr. R. Rieder 730

XXXII. Ersatz des Unterkiefers nach Resection. Von Professor Dr. Partsch. (Mit 7 Figuren.) 746

Digitized by Google

Seite

XXXIII. Ueber das Verhalten der elastischen Fasern in Hautpfropfungen. Von Dr. Enderlen 764

XXXIV. Die Behandlung der Skoliose nach den Grundsätzen der functionellen Orthopädie und ihre Resultate. (Aus dem orthopädischen Institut von Dr. A. Lüning und Dr. W. Schulthess.) Von Dr. Wilhelm Schulthess. (Hierzu Tafel XIV und XV.) 766

XXXV. Ueber Knochenabscesse. Von Dr. Kurt Müller 782

XXXVI. Die Sectio alta als Heilverfahren bei impermeablen Stricturen des Harnkanals und bei Harnfisteln. (Aus der chirurg. Klinik von Professor W. Grube in Charkow.) Von M. B. Fabrikant 789

XXXVII. Beiträge zur Chirurgie des Oesophagus und des Larynx. (Resectio oesophagi, Oesophagoplastik, Exstirpatio laryngis, künstlicher Kehlkopf.) Von Dr. Albert Narath. (Mit 7 Abbildungen.) 831

XXXVIII. Silber als äusseres und inneres Antisepticum. Von Hofrath Dr. Credé 861

XXXIX. Die sogenannte Fussgeschwulst. Von Ober-Stabsarzt Dr. Schulte. (Hierzu Tafel XVI.) 872

XL. Die Operation der Ranula. (Aus der chirurg. Universitäts-Klinik des Herrn Geheimrath von Bergmann.) Von Dr. Richard von Hippel 893

XLI. Ueber eine neue Methode der osteoplastischen Verlängerung des Unterschenkels nach Exarticulation des Fusses. Von Professor Dr. Leo v. Levschin. (Mit 3 Figuren.) 896

Digitized by Google

Digitized by Google

ARCHIV

FÜR

7853'05

KLINISCHE CHIRURGIE.

BEGRÜNDET

von

Dr. B. von LANGENBECK,
weil. Wirklichem Geh. Rath und Professor der Chirurgie.

HERAUSGEGEBEN

VON

DR. E. v. BERGMANN, Prof. der Chirurgie in Berlin.
DR. E. GURLT, Prof. der Chirurgie in Berlin.
DR. C. GUSSENBAUER, Prof. der Chirurgie in Wien.

FÜNFUNDFÜNFZIGSTER BAND.

ERSTES HEFT.

Mit 6 Tafeln Abbildungen.

BERLIN, 1897.

VERLAG VON AUGUST HIRSCHWALD.

N.W. Unter den Linden No. 68.

Digitized by Google

Digitized by Google

Inhalt.

		Seite
I.	Anatomische Untersuchungen über Morbus Basedowii. (Aus dem Privatlaboratorium des Privatdocenten Dr. Hanau in Zürich.) Von Dr. med. Gottfried Hämig. (Hierzu Tafel I.)	1
II.	Die chirurgische Behandlung des Magengeschwürs. Von Professor Dr. von Leube	69
III.	Die chirurgische Behandlung des chronischen Magengeschwürs. Von Dr. J. Mikulicz	84
IV.	Zur Pathologie und Therapie des Leistenhoden, nebst einigen Bemerkungen über die grossen Zwischenzellen des Hoden. Von Dr. E. Finotti*). (Hierzu Tafel II.)	120
V.	Ueber Bau und Wesen der Ranula. (Aus der chirurgischen Universitäts-Klinik des Herrn Geheimrath von Bergmann.) Von Dr. Richard von Hippel. (Hierzu Tafel III.) . . .	164
VI.	Die Bedeutung der Röntgen'schen Strahlen für die Chirurgie. Von Dr. Hermann Kümmell. (Hierzu Tafel IV, V und VI.)	194
VII.	Beiträge zur Pathologie und Therapie des acuten Darmverschlusses. (Aus der chirurgischen Klinik zu Greifswald. Prof. Helferich.) Von Prof. Dr. L. Heidenhain	211

*) Herr Dr. E. Finotti starb in der Nacht vom 8. zum 9. Juli, einer Myocarditis erliegend. Er war gleich ausgezeichnet als Mensch und Arzt und zählte zu den besten Hoffnungen des chirurgischen Nachwuchses in Oesterreich.

Professor Dr. **C. Nicoladoni.**

Digitized by Google

Digitized by Google

I.

(Aus dem Privatlaboratorium des Privatdocenten Dr. Hanau in Zürich.)

Anatomische Untersuchungen über Morbus Basedowii.

Von

Dr. med. Gottfried Hämig.

(Hierzu Tafel I).

I. Einleitung.

Wenn auch in den letzten Jahren eine Anzahl anatomischer Arbeiten[1]) über die Basedow'sche Krankheit, speciell über die bei derselben vorhandene Struma erschienen ist, so dürfte es doch wohl gerechtfertigt erscheinen, über eine weitere Reihe anatomisch untersuchter Fälle zu berichten. Im Ganzen ist die Zahl der genau bearbeiteten Fälle noch keine grosse, und dem einzelnen Untersucher haben, Farner abgerechnet, nur relativ wenige zu Gebote gestanden. Obgleich die Ergebnisse in einer Hinsicht gut übereinstimmen, so bestehen andererseits doch noch Differenzen; zu berücksichtigen ist auch hier, dass das gesammte Material, da es aus einer kropffreien Gegend stammen konnte oder nicht, kein gleichartiges war. Dadurch, dass ein Jeder seine Erfahrungen mit-

[1]) Betreffend Literatur vergl. die neuesten Arbeiten von: Farner, Beiträge zur pathologischen Anatomie des Morbus Basedowii mit besonderer Berücksichtigung der Struma, unter Langhans ausgeführt, Virchow's Archiv, 1896, Bd. 143, S. 509 und von L. R. Müller, Beiträge zur Histologie der normalen und erkrankten Schilddrüse, unter Marchand gearbeitet. Ziegler's Beiträge, Bd. 19, S. 207, 1896. Ausserdem: Greenfield, Some diseases of the thyroid gland. Brit. med. Journal 1893, S. 1260. Murray und Horsley ibid. 1896, S. 893 ff. Moebius: Basedow'sche Krankheit. Specielle Pathologie und Therapie, herausgegeben von Nothnagel. Bd. 22. Walter Edmunds: Observations and experiments on the pathologie of Graves disease. Journ. of pathologie. January 1896. Die Kenntniss dieser Arbeit verdanken wir der Güte von Mr. Samuel G. Shattock in London.

Digitized by Google

theilt, kann eine breitere Grundlage geschaffen werden, auf welche sich unsere anatomischen Kenntnisse über die Basedow'sche Struma und die ganze Krankheit überhaupt aufbauen können. Im Ganzen standen uns 9 Fälle aus dem Kantonsspital zu St. Gallen zu Gebote, von welchen 7 floriden Morbus Basedow betrafen, einer einen nach theilweiser Strumectomie in Rückgang begriffenen und einer einen vor mehreren Jahren abgelaufenen. Von diesen Fällen waren 6 zur Section gekommen und zwar 4 floride, von welchen 2 direct ihrer Krankheit erlegen waren, einer — ein schwerer Fall — im Anschluss an die halbseitige Kropfexstirpation. Die beiden anderen — der abgelaufene und der gebesserte — waren an anderen Krankheiten gestorben, endlich ein florider an intercurrenter Peritonitis. Von diesen Fällen standen uns somit meist auch andere Organe als die Schilddrüse zur Verfügung. Von den übrigen 3 Fällen verfügten wir nur über die chirurgisch entfernten Schilddrüsentheile. Unsere genauere Untersuchung erstreckte sich ausser auf die Schilddrüse auch noch auf die Hypophyse, die Knochen und die Augenmuskeln.

II. Uebersicht der Fälle.

Die klinischen Angaben verdanken wir der Freundlichkeit der Herren Dir. Dr. Vonwiller und Dr. Feurer, den Chefärzten der medicinischen bezw. chirurgischen Abtheilung.

A. Florider Morbus Basedowii.

a) Secirte Fälle.

1. Jf. Hö., 27 Jahre, von Riedböhringen (Grhzt. Baden). Eine Krankengeschichte liegt nicht geschrieben vor; es bestand klinisch typischer Morbus Basedowii.

Sectionsbericht: 14. 7. 94 (Hanau). Gross, schlank, sehr blass, rothblond, ziemlich viel Sommersprossen. Bulbi springen leicht vor. Oberlidränder etwas unter dem obern Pupillarrand. Centren der Cornea leicht vertrocknet. Bauch leicht eingesunken. Keine besondere Pigmentirung. Arme stark abgemagert. Das rechte Bein geschwollen, Oberschenkel in der Mitte 49 Ctm. Umfang, stark ödematös. Unterschenkel in der Mitte 31,5 Ctm., geringeres Oedem. Fussrücken aussen wieder etwas stärker ödematös. Verwaschener, bläulicher, etwa 20 Centsstück-grosser Fleck am rechten Metatarsus, auf Blutaustritt in den Panniculus beruhend. Umfang des linken Oberschenkels 43 Ctm., geringeres Oedem; der linke Unterschenkel 31 Ctm., stärkeres Oedem

Digitized by Google

des Fusses und der Knöchelgegend. Aus den angeschnittenen Hautvenen der Beine fliesst viel flüssiges Blut. Todtenstarre an den Beinen noch unvollkommen vorhanden. Am Hals eine mässige Struma, 2 Lappen, maximaler Umfang über dem Isthmus 33,5 Ctm. Auf der Rückseite bläuliche Todtenflecke. Oberflächlicher Decubitus auf dem Kreuzbein. Beide Pupillen mittelweit. Schädel entsprechend gross, symmetrisch, Nähte deutlich, glatt, nur fein gefurcht in der Mitte der Coronarnaht, zeigt aussen zerstreut blassviolette, 1 Mm. bis 2 Ctm. breite, rundliche und unregelmässige durchschimmernde Flecken. Im hintern Theil des Parietale schimmern massenhaft kleine injicirte Gefässe, meist innerhalb rother Flecken, durch. Dicke 2,5—9 Mm. Etwas mehr Diploë. Auf der Innenfläche gleichfalls solche bläuliche Gefässinjectionen und Flecke. Aeussere Duragefässe sehr schwach gefüllt. Im Sinus longit. sehr wenig helles flüssiges Blut. Dura zart, feucht, glatt, schwach gelblich gefärbt. Pia zart, ohne Oedem, ihre Venen sehr schwach gefüllt. Wenig klare, gelbliche Flüssigkeit. Im Sinus basil. wenig dünnflüssiges Blut. Die Hypophysis springt ein wenig mehr aus der Sella turcica vor, jedoch nicht besonders stark. Auf dem Durchschnitt ist sie weisslich trüb mit rothen Flecken. Arterien der Basis eng und zart, enthalten äusserst wenig verschiebliches Blut. Gehirn schlaff, Septum macerirt. Substanz trocken und von geringem Blutgehalt. Orbitalfettgewebe nichts Besonderes. Augenmuskeln blass, aber durchscheinend. In der rechten Retina feine, weisse, opake Pünktchen. Am Bauch ist der Panniculus 1,5 Ctm. dick. Mammae fest. Musculatur etwas dünn, von gewöhnlicher Farbe. Zwerchfell links im 4. Intercostalraum, rechts am untern Rand der 4. Rippe. Leber reicht bis zum Rippenbogen. Netz ziemlich fettreich, bedeckt die ziemlich contrahirten Dünndärme; Dickdarm ganz contrahirt. Im kleinen Becken ein Esslöffel voll klarer gelber Flüssigkeit. Netz locker, bandförmig mit dem untern Milzende verwachsen und unterhalb davon mit der Bauchwand. Schmaler, langer, rechts mehr als links gewölbter Thorax. Sämmtliche Rippenknorpel central verkalkt. Lungen berühren sich in der Mittellinie, die linke in der Höhe der 2. Rippe mit der Umgebung handtellerbreit theils verklebt, theils locker verwachsen, ebenso die Spitze des Unterlappens mit dem Oberlappen. In der Pleurahöhle ca. 100 Cbctm. röthlich gelbe, getrübte Flüssigkeit mit vereinzelten Flöckchen. Rechte Lunge frei, in der Pleurahöhle ein Esslöffel klare gelbe Flüssigkeit. Pericard etwas fettreich, im Herzbeutel ca. 20 Cbctm. klare gelbe Flüssigkeit. Herz mittelfettreich, kleine Sehnenflecke auf dem rechten Ventrikel. Spitze von beiden Ventrikeln gebildet; der linke fühlt sich etwas derb an, der rechte weniger. Unter dem Epicard eine Anzahl frisch rother, stecknadelkopfgrosser Ecchymosen. Linker Vorhof leer. Länge des Herzens (Pulmonalis-Spitze) 10,5 Ctm. Grösste Breite 11 Ctm., davon linker Ventrikel 4,6 (vorn gemessen). Linker Ventrikel leer. Im rechten Vorhof ca. 10 Cbctm. flüssiges Blut. Im rechten Ventrikel wenig flüssiges Blut und Speckhaut. Tricuspidalis für 3 Finger durchgängig. Foramen ovale geschlossen. Musculatur rechts blass, durchscheinend; kräftige Trabekel. Dicke der Musculatur des rechten Ventrikels 4 Mm. Pulmonalis 7,2, Conus 9 Ctm. Klappen rechts intact. Am hintern Segel des Mitralis links eine 2 Mm. breite, blasse,

Digitized by Google

drüsige Auflagerung, in der Mitte noch ein paar ganz feine, eben wahrnehmbare, auf der rechten Seite des Aortensegels auch ein paar feine. Die höher inserirenden gehen in breite platte Enden aus. Rechte Aortenklappe fein gefenstert. Aorta 6,6 Ctm., zart. Linker Ventrikel im Durchschnitt fast halbkreisförmig, 11 Mm. dick. Beide Papillarmuskeln 1,5 Ctm. breit. Im hinteren Papillarmuskel ein paar blasse, aber durchscheinende Flecken. Musculatur durchscheinend, blass, bräunlich, fest. Gewicht des Herzens 320 Gr. Linke Lunge voluminös, vorn blass, mit diffus dilatirten Alveolen. Drei Finger breit unter der Spitze hinten eine feste Partie, beim Einschneiden läuft daselbst dünner, gelber, geruchloser Eiter heraus mit Fibrinflocken und ein gallertig weicher, röthlicher, blutig gefärbte Flüssigkeit entleerender, 5 Ctm. langer, schwarzgefärbter Sequester von Lungengewebe. Derselbe und der Eiter waren in einer drei Finger breit unter der Spitze gelegenen, der erwähnten Verwachsung entsprechenden Höhle im Lungengewebe, welche mit Trabekeln durchzogen ist, vielfach bis an die Pleura geht und theils gelbe, glatte, membranöse, theils fetzig flottirende Wand zeigt. Sonst ist die Oberfläche lufthaltig, ödematös, blutarm, bis auf eine keilförmige, 5 Ctm. hohe Atelectase über der Lingula. Die erwähnte Höhle bleibt 1—1,5 Ctm. über der Basis, die Umgebung ist gelblich verfärbt. Die hintern 2 Drittel des Unterlappens sind eingesunken, blauroth, luftleer. Aus den kleinen Bronchen tritt dicker Eiter, aus dem Hauptbronchus viel dünner Eiter. Unterlappenäste der Pulmonalis frei. Genau am obern Theil des Unterlappenastes sitzt ein rostfarbener, 2,5 Ctm. langer, 1 Ctm. breiter, wandständiger Thrombus. In den Oberlappenästen ist nichts zu finden.

Die Eiterhöhle communicirt mit einem grössern Bronchus. Die Bronchialdrüsen sind leicht geschwärzt und succulent.

Rechte Lunge noch voluminöser, lufthaltig, ödematös, namentlich im Unterlappen, aus dessen Bronchiolen dicker Eiter quillt. Parenchym stellenweise etwas gelblich verfärbt. Lungenarterien frei. In den Bronchen dicker Eiter.

Milz 300 Gr. schwer, ziemlich prall, hat viel grosse Follikel und wenig Trabekel, hellgraurothe Pulpa, breiig trüb.

An der linken Nebenniere nichts Besonderes. Beim Abziehen der Nierenkapsel geht vielfach eine dünne Schicht mit, daselbst ist die Niere fein granulirt, sonst glatt. Gewicht 260 Gr. Oberfläche grauroth. Rinde hellgrauroth durchscheinend. Basis der Pyramiden cyanotisch gestreift. Breite der Rinde 7—11 Mm., der ganzen Substanz 26—30 Mm. Leichte Adhäsionen zwischen Gallenblase und Duodenum.

Rechte Nebenniere wie linke, ebenso rechte Niere; in einer Pyramide ein kleiner, gelblich weisser Fleck. Gewicht 280 Gr.

Im Magen ganz wenig gelbe, trübe Flüssigkeit, Schleimhat bläulich-roth injicirt, ebenso die des Duodenums, auf dessen Falten im absteigenden Theil feine Hämorrhagien in den Zotten. Gallengang unverändert. In der Gallenblase wenig dünnflüssige, helle Galle. Leber glatt, fest, vorderer Rand der rechten Hälfte leicht abgestumpft, Schnittfläche glatt, acinöse Zeichnung nicht sehr

Digitized by Google

deutlich. Peripherie der Acini an den Winkelstellen grau-gelblich opak, Centren im rechten Lappen leicht geröthet und etwas vertieft, im linken, blassen Lappen meist gelblich-bräunlich. Gewicht 1570 Gr.

Pankreas etwas dünn, zeigt regelmässig acinösen Bau. Mesenterium fettreich, zeigt im Ileocoecalstrang eine abgekapselte, weiche Käsemasse, sonst nichts Besonderes. Im Dünndarm wenig gelblich-bräunlicher Brei, im Dickdarm etwas gelblicher Schleim. Dünndarmschleimhaut diffus cyanotisch injicirt, im untern Theil ausgedehnte Zottenhämorrhagien. Nirgends Geschwüre. Im Dickdarm zahlreiche geschwellte Follikel. Beckenorgane ohne Besonderheiten, nur die Uterusmusculatur ist stärker cyanotisch, fein injicirt. Uterus und Vagina virginal. Hymen semilunare bis annulare, gut erhalten.

In der Aorta nirgends Thrombosen. Beide Art. iliacae und femorales bis zum Adductorenschlitz frei von Thromben und Emboli. Dagegen ist die ganze Vena femoralis dextra obliterirt durch geschrumpften, nicht allseitig fest verwachsenen, derben, theils orangefarbenen, theils mehr schwärzlichen Thrombus, der sich auch durch die ganze Iliaca fortsetzt bis zur Cava. Auf seinem centralen Ende sitzt, in die Cava hereinhängend, ein 2,5 Ctm. langer, blasser, abgerundeter, etwa bleistiftdicker, frischer Thrombus. Auch die rechte Saphena ist mit obturirenden, meist blassen, adhärenten Thromben gefüllt. Die linke Saphena ist weit und enthält viel flüssiges Blut. Linke Vena femoralis im ganzen Verlauf mit einem fest verwachsenen, gelben Thrombus gefüllt; erst 10 Ctm. unter dem Schambein wird er gerippt, blass röthlich und brüchig auf eine Strecke von 7 Ctm. 3 Ctm. unter dem Schambein endet er stumpf abgestutzt. Zwerchfell durchscheinend. Hals- und Brustsympathicus wie auch die Vagi zeigen makroskopisch nichts Besonderes. Halsorgane blass. Tonsillen mit grossen tiefen Krypten. Trachea zeigt mittelstarke Säbelscheidenform. Ueber die Struma s. u. Dies gilt auch für die folgenden Fälle.

Anatomische Diagnose: Diffuser Colloidkropf[1]). Mässige Hypertrophie des linken Ventrikels. Stauungsnieren. Milztumor. Theils abgelaufene, theils recente, verrucöse, sehr geringe Endocarditis mitralis. Myocarditis musc. papill. (?). Lungenabscess mit Sequestration im linken Oberlappen, Thromben beider Venae femorales. Pleuritis fibrinosa et exsudativa serosa sinistra. Oedem der Beine. Decubitus sacralis.

2. Frau Ze., 50 Jahre, ansässig in Amrisweil, Canton Thurgau, wahrscheinlich aus Württemberg gebürtig. Auch hier liegt keine geschriebene Krankengeschichte vor. Dr. Riederer in Buchs, der zu jener Zeit im Spital zu St. Gallen Assistent war, theilt uns mit, dass die Pat. auf der Abtheilung typische Basedow-Symptome zeigte (Protrusio bulbi, Struma, rasche Herzaction mit zeitweise heftigen Dyspnoëanfällen); schon früher habe sie eine ähnliche Attaque gehabt, worauf wieder ziemliche Besserung eingetreten sei. Die Patientin erlag dann einer intercurrenten Perforativ-Peritonitis.

[1]) Die Diagnose „diffuser Colloïdknopf" ist natürlich nur die makroskopische bei der Section vorläufig gestellte, welche bei der späteren genaueren Untersuchung corrigirt wurde.

Digitized by Google

Auszug aus dem Sectionsbericht (2. 10. 95. Obducent Dr. Henggeler): Mittelgrosse Frau von deutlich icterischer Hautfärbung. Abdomen vorgewölbt, nicht verfärbt. Arme und Beine ödematös. Panniculus adip. gut entwickelt. Pubes fehlen. Halsumfang über der Struma 41 Ctm. Starke Erweiterung der subcutanen Venen am Halse und der obern Brusthälfte. Der Schädelknochen ist hart und schneidet sich nur schwer. Die Basis der Hypophyse ist dreieckig, sie misst 14/12 Mm. Retrobulbäres Fettgewebe scheint nicht vermehrt zu sein. Augenmuskeln blass-gelblich-braun. Im Herzbeutel ca. 100 Cbctm. hellgelbe klare Flüssigkeit. Herz bedeutend vergrössert, beim Anschneiden der grossen Gefässe entleert sich viel dunkles Blut und Speckhaut. Rechter Vorhof gut kinderfaustgross. Ostium tricuspidale weit geöffnet. Im rechten Ventrikel viel geronnenes Blut und Speckhaut. An der linken Klappe sind die Fäden entschieden verkürzt. Papillarmuskeln auf dem Schnitt blass und derb. Musculatur des rechten Herzens blass, gelb-weiss gefleckt, 4 Mm. dick. Der linke Vorhof gänseeigross. Mitralis offen. Klappensegel der Mitralis verdickt. Musculatur des linken Herzens braunroth, hart, 12 Mm. dick. Linker Ventrikel leicht erweitert. Pulmonalis an der Basis 8,5 Ctm. Klappen unverändert. Anfangstheil der Aorta ziemlich elastisch, $6^1/_2$ Ctm. Klappen der Aorta getrübt.

Anatomische Diagnose: Jauchige Peritonitis, durch Durchbruch eines Gallensteins zuerst localisirt, dann allgemein. Endocarditis mitralis. Links Pleuraverwachsung, rechts Hydrothorax. Grosse Struma. Herzhypertrophie mit Verfettung des rechten Ventrikels. Compression des Unterlappens der rechten Lunge mit hämorrhagischem Infarct.

3. Frau Zu., 32 Jahre, von Osthofen (Bayern). Auch hier liegt keine geschriebene Krankengeschichte vor, indessen wurde auch klinisch die Diagnose des Morbus Basedowii mit Sicherheit gestellt.

Sectionsbericht (26. 3. 95, Hanau). Ziemlich gross, kräftig gebaut, Gesicht leicht cyanotisch, sonst Haut blass, leicht gelblich; Bulbi springen deutlich vor. Pupillen gleich weit, Conjunctiva unterhalb der Mitte der Cornea beiderseits dreieckig vertrocknet, so dass die Stellen dunkelgrau aussehen durch die durchschimmernde Uvea. Am Rand dieser Stellen stärkere Injection. Unterhalb, namentlich links, ist die Cornea matt geriffelt. Diese Corneapartie giebt zusammen mit der veränderten Conjunctiva genau die Oeffnung der Lidspalten wieder. Ganz leichter Icterus der Conjunctiva. Allgemeines starkes Hautödem, fest anzufühlen, besonders an den Oberschenkeln, die bis 54 Ctm. (Umfang) dick sind in der Mitte. Geringeres Oedem an der linken oberen Extremität, im Gesicht nicht merklich. Am Hals grosse diffuse Struma, sie beginnt 1 Finger breit über dem Brustbein und geht etwa bis zum obern Rand des Ringknorpels. In den Mammae keine Milch. Viele alte Striae am Bauch, die alle vorgetrieben sind. Vulva stark ödematös und ebenso das Perinaeum. Hinten auf den kleinen Labien ein paar mit blutig seröser Flüssigkeit gefüllte Epidermisbläschen. Halsumfang über der Struma 40 Ctm., sie reicht seitlich bis zur Jugularis externa. Aussen auf dem Schädel viel flüssiges Blut. Schä-

Digitized by Google

del symmetrisch, glatt, Pfeilnaht und Coronarnaht verschmolzen. An sehr vielen Stellen schimmern feine Diploëgefässe durch, die mehrfach zum Bilde grösserer hellvioletter Flecke führen. Beim Durchsägen des Schädels läuft auch viel Blut heraus. Cerebrospinalflüssigkeft schon mit Blut vermischt. In den Sinus der Basis recht viel flüssiges, dunkles Blut. Auf der Innenfläche der Dura ein paar Fleckchen geronnenen Blutes. Im Sinus longit. wenig geronnenes Blut. Dura am Schädel adhärent, besonders fest an der Innenfläche der Stirnbeine. Daselbst finden sich glatte, an den Rändern überhängende Knochenauflagerungen, und ebenso beiderseits der Mittellinie reichliche Einlagerungen von Spicula in die Dura. Der Knochen hat überall Diploë. Innere Tafel dünn und ganz leicht rauh. Es lassen sich gut Spähne schneiden. Dicke 4—12 Mm. An den dicksten Stellen kommt $^1/_3$—$^2/_3$ der Dicke auf die äussere compacte Schicht. Gefässe der Pia sehr schwach gefüllt. Pia zart und ganz leicht ödematös. Gehirnoberfläche blass, an den Meningen der Basis nichts Besonderes. Arterien sehr dünn, enthalten wenig flüssiges Blut. Seitenventrikel etwas weit, mit klarer Flüssigkeit. Septen macerirt. Auch der III. Ventrikel ist weit, Ependym glatt, auf dem Boden des IV. Ventrikels kleine erweiterte Gefässe. Gehirn schlaff, von mässigem Blutgehalt. Graue Substanz leicht bräunlich. Keine Localerkrankungen.

Die Hypophyse ist 14 Mm. breit und 10 Mm. lang, verwaschen, gelb und grauroth gefleckt aussehend, wie gewöhnlich. Beim Eröffnen der rechten Orbita wölbt sich das Fett sofort heraus, noch mehr nach Durchschneidung des Periosts. Die Augenmuskeln blass gelbbräunlich, eine schwefelholzdicke Vene zieht über den Bulbus, sonst keine Gefässectasien. Augenmuskeln ziemlich dick. Retina und Chorioidea zeigen nichts besonderes. Links ist die Hervorwölbung des Orbitalinhaltes noch stärker, die anderen Verhältnisse wie rechts.

Panniculus 3,5 Ctm. dick. In der Bauchhöhle schwach getrübte, gelbe Flüssigkeit, ca. 1 Liter. In den tiefen Schichten ist sie röthlich, mit einigen Fibrinflocken. Muskulatur sehr blass und dünn. Zwerchfell rechts am oberen Rand der 5. Rippe, links im 5. Intercostalraum. Leber reicht bis zum Rippenbogen. Dünne Adhärenz zwischen Gallenblase und Colon. Die Milz hat hinten ein paar Verwachsungen. Bauchfell ziemlich fettreich. Fett durch feine Injectionen leicht geröthet. An der Unterfläche des Meso-S-Romanum strahlige narbige Züge und Adhärenzen. Dickdarm mittelweit, Dünndarm eng, blaugrau.

Rechte Lunge retrahirt sich nicht. In der rechten Pleurahöhle ca. 1200 Cbctm. klare Flüssigkeit, in der linken 600 Cbctm. ebensolcher Flüssigkeit. Rippenknorpel beiderseits leicht verkalkt. Lungen ohne Verwachsungen. Im Pericard 150 Cbctm. klare Flüssigkeit. Herz 11,7 Ctm. lang, grösste Breite 12 Ctm., wovon 8,5 Ctm. auf den rechten Ventrikel kommen. Spitze ist abgerundet, fühlt sich fluctuirend bei fester Musculatur an. Im linken Herzen ziemlich viel dunkles, flüssiges Blut. Rechtes Herz sehr stark ausgedehnt. Im rechten Vorhof viel geronnenes Blut und Speckhaut, ebenso im Ventrikel. Beim Anschneiden fliesst viel flüssiges und geronnenes Blut nach. Der rechte Vorhof misst quer 10 Ctm. Die Pectinati springen stark vor. Im Herzohr ein pfefferkorngrosser, blasser Thrombus mit einer Ausstülpung vor dem Herzohr.

Digitized by Google

Foramen ovale geschlossen. Triuspidalis für 4 Finger durchgängig. Pulmonalis misst 8,1, der Conus 10,5 Ctm. Trabekel dick und breit, ebenso der Papillarmuskel. Ganze Muskulatur rechts starr, durchsichtig, verwaschen, fleckig blasser und dunkler roth, nur ein kleines opakes Fleckchen. Wanddicke 3—4 Mm. Auch der rechte Vorhof dilatirt und hypertrophirt. Mitralis für 3 Finger durchgängig. Linker Ventrikel halbkreisförmig gedehnt. Muskulatur starr, frisch roth, 10—11 Mm. dick. Klappenapparat völlig intact. Aorta 6,5 Ctm., zart. In der Herzspitze dünne, sehnige Trabekel. Papillarmuskeln dick. Herzgewicht 365 Gr.

Linke Lunge mässig gross, lufthaltig, ödematös. Die unteren 2 Drittel des Unterlappens und die Lingula atelectatisch. Lungenarterien frei. In den Bronchen z. Th. leicht blutiger Schleim. Bronchialdrüsen leicht geschwärzt. Rechts unvollkommen getrennter Mittellappen. Der ganze Unterlappen atelectatisch und ebenso der untere Rand des Mittellappens. Beide Lungen fühlen sich resistenter als normal an. Arterien und Bronchien wie links, nur etwas mehr blutiger Schleim. Beide Tonsillen gross, dunkelviolett. In den Krypten käsige Brökel. Im retropharyngealen Gewebe linsengrosse Blutung. Im Oesophagus gelblicher Brei, schwach violett geröthet. Beide Strumahälften berühren sich hinten in der Höhe des Ringknorpels hinter dem Oesophagus. In der Trachea etwas weisslicher Schleim, unten etwas stärker injicirt. Brustaorta zart. Gallengang gallig gefärbt. Milz wiegt 270 Gr. Typische Stauungsmilz mit etwas Oedem. Helle, dünnflüssige Galle. Gallenblasenwand ödematös. Leber 20 Ctm. breit, davon entfallen 14 Ctm. auf den rechten Lappen. Rechte Hälfte 12 Ctm. hoch, linke 9,3 Ctm. Grösste Dicke 8,2 Ctm. Gewicht 1140 Gr. Oberflächlich viele flache Hervorwölbungen. Gewebe zum grössten Theil icterisch gelb. Am rechten Rand auch dichte, vertiefte cyanotische Marmorirung. Consistenz ziemlich fest. Pancreas auffallend hart, blassgelb, mit glatter Schnittfläche, nicht körnig. Läppchen undeutlich. An manchen Stellen kleine, gelb opake Fleckchen.

An den Nebennieren nichts Besonderes. Linke Niere zäh, fest, Oberfläche glatt, theils dunkelviolett, theils gelb, ebenso ist die Rinde roth gefleckt. Marksubstanz cyanotisch. Gewicht 220 Gr. Rechte Niere ähnlich. Rinde überwiegend gelb und trüb, gelbe Flecke ebenso wie links. Mit der Kapsel gehen dünne Schichten Parenchym ab. An der Oberfläche eine Anzahl Einziehungen, auch feine Granulirung.

Rectum cyanotisch injicirt. In der Blase nur ein paar Tropfen trüber Urin. Der Muttermund ist eine breite Spalte, die ganze Uterusschleimhaut ist dunkelroth hämorrhagisch gefärbt, 1 Mm. dick. Rechtes Ovarium 2,8 Ctm. lang, 1,9 Ctm. breit und 1 Ctm. dick, enthält einen 1,5 Ctm. breiten, cystischen Follikel, sonst noch einige kleinere und einige Corpora fibrosa. Linkes Ovarium 2,5 Ctm. lang, 1,4 Ctm. breit und 1 Ctm. dick, enthält ein älteres Corpus luteum, kleine Follikel und Corpora fibrosa.

Magen und Duodenum stark cyanotisch injicirt. Im Jejunum auf der Höhe der Falten häufig Blutungen. Die Falten gehen fast bis zur Bauhini'schen Klappe, ebenso die übrigen Veränderungen. Dickdarm cyanotisch injicirt.

Digitized by Google

Anatomische Diagnose: Morbus Basedowii. Diffuse und knotige Colloidstruma mit einigen Verkalkungen. Herzdilatation und Hypertrophie. Allgemeine Oedeme. Sehr mangelhaft entwickelte Mammae. Stauungsorgane. Nierenverfettung. Leichter Icterus. Partielle Vertrocknung der Bulbi. Hyperostotischer Schädel. Aeusserst weiche Knochen. Stauungsatrophie der Leber.

b) Fälle, deren Strumen durch Operation erhalten wurden.

4. Frau Pr.-Do., 34 Jahre, aus Hinterweilen (Württemberg).

Anamnese (erhoben am 26. VII. 1892): Die Mutter starb an Lungenschwindsucht und soll eine jähzornige Person gewesen sein. Pat. will nie krank gewesen sein, dagegen soll sie nach den Aussagen von Bekannten immer eine sehr launenhafte Person gewesen sein. Die Menses alle drei Wochen, profus und schmerzhaft. Seit letztem Frühling dauern sie aber 8 Tage lang und Pat. befindet sich dann während dieser Zeit in sehr aufgeregtem Zustand. Schon vor 12 Jahren hatte Pat. einen kleinen Kropf, der ihr jahrelang keine Beschwerden machte und immer etwa wallnussgross blieb. Seit einem Jahr begann die Struma zu wachsen und drückte auf die Trachea (angeblich!). Seit letztem Frühling änderte sich die Stimme, sie wurde heiser, auch trat Herzklopfen auf, was um so mehr auffiel, als sie sonst ohne irgend welche Beschwerden laufen und steigen konnte. Namentlich aber in letzter Zeit traten würgendes Gefühl im Hals und Tremor der Glieder auf, Pat. magerte ab und hatte wenig Appetit. Der Schlaf war gestört und schreckhafte Träume belästigten sie. Sie fühlte subjectives Zucken in den Nerven und fiel ihrem Manne durch ihr verändertes Wesen auf. Sie hielt sich im März, April und Mai meistens im Bette auf, indem sie sich sehr schwach fühlte. Sie soll Anfälle gehabt haben, wobei die Extremitäten unwillkürlich zitterten. Nie Erbrechen, kein Schaum vor dem Munde, einmal soll sie bewusstlos gewesen sein, biss sich nie in die Zunge. Eine Hauptklage war das häufige Herzklopfen und die Präcordialangst. Behandelnde Aerzte erklärten ihren Zustand als nervöse Krankheit. Pat. klagt ferner über Brennen in den Augen, doch negirt sie das Gefühl, als ob die Augen aus dem Kopfe treten wollten.

Status (3. VIII. 1892): Mager, ziemlich blass, nervös aufgeregt, zeitweise mit etwas Tremor. Fieberlos. Seit März mit sehr schlechtem Schlaf. Appetit im Spital ziemlich gut, zu Hause schlecht. Der Puls stark beschleunigt, zwischen 120—156 schwankend, regelmässig. Spitzenstoss stark, im 6. Intereostalraum, dicht innerhalb der linken Mamillarlinie am stärksten, aber auch sonst ziemlich weit herum fühlbar. Die Herzdämpfung nicht vergrössert, die Töne laut, klappend, rein. Carotiden klopften stark. Exophthalmus besteht nicht.

Am Halse, median und links eine faustgrosse, ziemlich stark prominirende, unregelmässig geformte, beim Schlucken sich hebende Struma von unregelmässiger Kugelform und unebener, höckeriger Oberfläche, die Höcker derb, überhaupt die ganze Consistenz ziemlich derb, nicht elastisch.

Digitized by Google

Die Struma bedeckt die linke Carotis von vorn, reicht nach oben bis in die Höhe des oberen Schildknorpelrandes, nach unten bis zum Manubrium, lässt sich mit etwelcher Gewalt von letzterem abtrennen. Trachea erheblich nach rechts verschoben und zum grossen Theil auch von der Struma bedeckt.

Diagnose: Colloidstruma. Morbus Basedowii.

Operation (3. VIII. 1892). Exstirpation der linken Strumahälfte.

4. VIII. 92. Pat. befindet sich heute gut; sie klagt über heisere Stimme und Schmerzen an der Operationsstelle. Während der Nacht erbrach sie zwei Mal. Puls heute Morgen 108, kräftig und voll.

11. VIII. 92. Pat. steht von heute an auf. Aus der Operationswunde in der Mitte des Narbenverlaufes ziemlich reichlicher sanguinolent-seröser Ausfluss.

3. IX. 92. Hals schlank. In der Mitte der queren eingezogenen Narbe eine stecknadelkopfgrosse Granulation. Auch rechts von der Schilddrüse nichts zu fühlen. In der linken Supraclaviculargrube eine linsengrosse weiche Lymphdrüse. Die Continuität des linken Musc. sternocleidomastoid. nicht ganz hergestellt; die Stimme stark heiser, das linke Stimmband paralytisch. Pat. schläft gut, isst gut, befindet sich viel beruhigter als früher, ist auch äusserlich nicht mehr aufgeregt, hat keinen Tremor. Wird am 5. IX. 92 entlassen. Herzthätigkeit viel ruhiger und regelmässig.

10. X. 92. Pat. zeigt sich heute wieder und klagt über erneute Nervosität. Puls langsam. Stimme recht heiser. Im Uebrigen das äussere Aussehen gut.

24. IV. 96. Puls 92, regelmässig. Schlaf etwas aufgeregt. Herzklopfen nur bei Ermüdung. Struma rechts etwa stark wallnussgross, links und median kein Recidiv. Heiserkeit wie früher, keine Anfälle mehr.

5. Jfr. Re., 19 Jahre, aus Eichberg im Rheinthal.

Anamnese (erhoben am 10. IV. 1894): Pat. wurde am 24. I. 94 auf die medicinische Abtheilung des Kantonsspitals aufgenommen. Die Mutter starb an Halsleiden, eine Schwester an Keuchhusten, der Vater ist stets kränklich und psychisch sehr reizbar. Kröpfe sollen in der Familie nicht vorgekommen sein, ebensowenig eigentliche Geistes- oder Nervenkrankheiten.

Pat., die unverheirathet in kümmerlichen Verhältnissen lebt, sei früher stets gesund gewesen und habe nur vor drei Jahren einige Zeit an Keuchhusten gelitten. Vor drei Jahren bemerkte sie zum ersten Mal ihren Kropf, welcher sich von dieser Zeit an beständig vergrösserte. Vor zwei Jahren trat zu dieser Affection häufiges Herzklopfen und Aufgeregtheit, hie und da auch melancholische Stimmung. Im Frühjahr 1893 wurde Pat. von ihrer Umgebung auf die vorgetriebenen Augen aufmerksam gemacht. Im Sommer 93 soll sich häufiges Schwitzen und Frieren gezeigt haben, im Herbst stellte sich Zittern der Hände ein. Pat. wurde dabei immer schwächer und reizbarer, so dass sie seit Herbst 93 nicht mehr arbeiten konnte. Nie bestanden Heiserkeit oder Erstickungsanfälle. Seit einem halben Jahr soll bei geringer körperlicher Arbeit noch Schwerathmigkeit auftreten. Auf der internen Abtheilung wurde die Pat. mit Bettruhe, Elektricität, Jodeisensyrup, Schilddrüsenpulver (engl. Tabloides of compressed dry thyroid gland powder) behandelt, doch ohne wesentlichen Erfolg. Herzklopfen und

Digitized by Google

Schwerathmigkeit blieben in gleicher Stärke bestehen, die Struma nahm zu, der Schlaf der Pat. wurde sehr aufgeregt und schlecht. Zu ev. operativer Behandlung wurde Pat. auf die chirurgische Abtheilung verbracht. Seit 5 Monaten haben die früher regelmässigen Perioden aufgehört.

Status (erhoben am 11. IV. 1894): Pat. ist von scheinbar gesundem Aussehen, nicht anämisch, ziemlich gut genährt, die Muskulatur leidlich entwickelt, die Haut wohlernährt; es besteht kein Fieber. Puls beschleunigt, etwa 120 pro Minute, mit starker, aber rasch abfallender Welle, erfühlt sich geradezu hart an, wenn Pat. etwas aufgeregt ist. Es besteht Carotidenklopfen; nirgends Oedeme. Die Herzdämpfung ist verbreitert, nach links 2 Querfinger breit über die rechte Sternallinie hinausragend. Spitzenstoss sehr verbreitert, die ganze Brust hebend, im 5. und 6. Intercostalraum am stärksten, von der Mamillarlinie bis 3 Finger breit ausserhalb derselben. Systolisches Geräusch am stärksten an der Mitralis, schwächer über der Pulmonalis, nicht hörbar über den übrigen Ostien. An den Lungen nichts Besondnres. Kein Husten, Appetit seit längerer Zeit gestört; Stuhl regelmässig. Am Abdomen nichts Besonderes. Urin ohne Eiweiss. Pat. bat bedeutenden Exophthalmus, man sieht beiderseits nicht nur die die ganze Cornea, sondern auch noch einen kleinen Streifen unbedeckter Sclera. Pat. sieht gut, sie hat am ganzen Körper einen mässigen Tremor, der nicht immer auffällig ist. Alle drei Schilddrüsenlappen sind strumös und bilden einen nach aussen wenig auffälligen Kropf. Derselbe ist knollig, ziemlich derb, auf jeder Seite wohl etwa hühnereigross, die einzelnen Knollen unter sich breit verbunden, die ganze Struma relativ wenig verschieblich, auch der Isthmus ziemlich breit strumös. Kehlkopf und Trachea sind nicht verschoben. Die Athmung ist nicht sichtlich beengt, die Stimme normal. Die laryngoscopische Untersuchung ergiebt nichts Besonderes. Pat. zeigte während des Spitalaufenthaltes sehr aufgeregtes Wesen; besonders Nachts wälzte sie sich ruhelos im Bett herum, sass im Bett auf, deckte sich ab, stöhnte etc. etc.

Diagnose: Morbus Basedowii.

Operation (am 11. IV. 94). Exstirpation der linken Schilddrüsenhälfte. Aus dem Operationsbericht ist als für uns von Interesse nur hervorzuheben, dass die Struma sehr blutreich erschien, die Venen strotzend gefüllt; jedoch war auch die Narkose durch Brechbewegungen sehr aufgeregt und die Athmung stenotisch. Die Art. thyr. sup. war über zündholzdick, die inf. doppeltzündholzdick. Auch waren sehr viele Ligaturen erforderlich.

Die exstirpirte Struma entspricht der halben Schilddrüse, hat Schmetterlingflügelform und trägt eine exquisite Rinne, erzeugt von der Trachea, welche sie eng umschloss. Dieser Lappen trägt nach unten zu einen zwetschgengrossen Knoten, der zum grössten Theil einer Cyste entspricht, zum kleinen Theil aus colloidem Gewebe besteht. Nebst diesem colloiden Knoten hat das exstirpirte Stück die Grösse eines Enteneies, die Schnittfläche ist mehr als taubeneigross und entspricht annähernd normalem Schilddrüsengewebe, welches hypertrophirt ist. Auf dem Durchschnitt zeigt das exstirpirte Stück zur Hälfte das Bild von

Digitized by Google

hypertrophischem Schilddrüsengewebe, zur Hälfte ist es bei wenig kirschgrossen Adenomknoten in colloider Degeneration begriffen.

11. IV. 94. Pat. ist Nachmittags sehr aufgeregt, zeigt schnelle, aber regelmässige Herzaction, verlangt zu trinken, athmet schwer. Abends 6 Uhr zeigt sie typische Tetaniestellung der Finger — Schreibfederstellung — kann aber die Finger auf Geheiss biegen und strecken. Trousseau'sches Phänomen vorhanden. Gegen die Nacht hin wird der Puls immer beschleunigter, leichter unterdrückbar, schwächer, Athmung sehr beschleunigt. Auf den Lungen zahlreiche, klingende Rasselgeräusche, Lungenödem, schliesslich Trachealrasseln. Pat. ist äusserst aufgeregt, kaum mehr im Bett zu halten, giebt aber klare Antworten. Unter dem Bilde eines Delirium cordis und einer Herzinsufficienz erfolgt der Exitus letalis um $^1/_2$2 Uhr Morgens (12. IV. 94).

Sectionsergebniss[1]) (12. IV. 94): Ziemlich bedeutendes Gehirnödem, reichliche Füllung der Venen. Starke Hypertrophie und Dilatation des linken Ventrikels, Insufficienz der Mitralis, deren Schliessungsränder warzig verdickt sind. Einige Sehnenfäden mit einander verwachsen. Im Herzfleisch fibröse Schwielen. Starkes Lungenödem, geringe Bronchitis, rechte Lunge am Oberlappen flächenhaft mit der Pleura costalis verwachsen. Sehr grosse Thymus, welche vom unteren Rand der Schilddrüse tief ins Jugulum und über die Vorderfläche des Pericards mit einem Fortsatz bis fast zur Herzspitze reicht, in der Form am ehesten einer plattgedrückten grossen Schilddrüse mit verbreitertem Isthmus vergleichbar. Dimensionen: 12 Ctm. breit, 11 Ctm. lang, 1—1,5 Ctm. dick.

Der zurückgelassene Theil der Schilddrüse besteht aus dem rechten Lappen und dem breiten hellen Isthmus und entspricht auch auf dem Durchschnitt ziemlich jenem auf der exstirpirten anderen Hälfte. Die obere Hälfte besteht aus hypertrophischem Schilddrüsengewebe, in der unteren sind in normalem Gewebe verschiedene kirschgrosse Colloid-Knoten und Cysten eingebettet. An der Amputationsfläche nichts Besonderes. Absolut keine blutige Infiltration im Operationsgebiet. Geringe Tracheïtis.

Leicht cyanotische Leber und Niere, sowie vergrösserte Milz. Venöse Stauung und verschiedene kleine Hämorrhagien im Magen, unteren Theil des Ileums und im Rectum.

6. Jfr. Br., 25 Jahre von Bütschwyl in Kirchberg.

Anamnese: (Erhoben am 27 4. 93). Mutter starb mit einer grossen Struma behaftet, 54 Jahre alt, an einer beidseitigen Lungenentzündung. 2 Brüder sind strumös. Pat. war immer etwas bleichsüchtig. Im Oktober 92 trat eine Lungenentzündung rechts auf, die gut ausheilte. 6 Wochen nachher eine neue Lungenentzündung beider Oberlappen. Seit Dezember 1892 habe die Pat. die Struma; heftiges Herzklopfen bestehe schon seit sie bleichsüchtig sei, jedenfalls schon seit mehreren Jahren. Starkes und auffälliges Zittern in allen Extremitäten ebenfalls seit Dezember 92. Pat. sei von jeher ein nervös stark aufgeregtes Mädchen gewesen.

---

[1]) Die Section wurde in Hanau's Abwesenheit ausgeführt.

Digitized by Google

Seit einigen Tagen Athembeschwerden beim Treppensteigen. Beim Schlucken verspüre sie ein Hinderniss im Halse, doch könne sie noch alle Speisen geniessen. Gegen die Struma wurde nie etwas unternommen. In den letzten 4 Wochen habe die Struma bedeutend an Umfang zugenommen. Schon seit 17 Wochen befand sie sich auf der medicinischen Klinik des Spitals.

Status: (am 27. 4. 93.) Wohlgebaut, nicht anämisch. Schleimhäute gut injicirt. Appetit mittelmässig, Stuhl etwas angehalten. Subjective Beschwerden: Herzklopfen, Kurzathmigkeit beim Treppensteigen, zusammenschnürendes Gefühl im Halse. Der Tremor, der beim Spitaleintritt sehr stark war, hat erheblich abgenommen, ist aber noch vorhanden. Exophthalmus besteht nicht. Puls beschleunigt, hüpfend, ziemlich leicht unterdrückbar, meist über 100 bis 120. Herzdämpfung geht nach rechts bis zum rechten Sternalrand, nach links bis zur Mamillarlinie. Töne rein. Spitzenstoss in der Mamillarlinie und ausserhalb derselben im 5. Intercostalraum sicht- und fühlbar. Herzaktion regelmässig. Lungen normal; Urin ebenso. Die Carotiden klopfen zu beiden Seiten des Halses sichtbar. Rechts am Halse, sehr wenig prominent, dem M. sternocleidomastoid. parallel gehend, eine lang gestreckte wurstförmige Struma, die vom Manubrium bis zur Höhe des Lig. cricothyreoid. reicht und der Trachea ziemlich knapp anliegt. Die Struma ist höckerig, nicht elastisch, die Höcker z. T. derb, Gesammtgrösse etwa wie ein Entenei. Art. sup. nicht gross. Der linke Lappen zu einer ähnlichen Struma degenerirt, doch ist derselbe erheblich kleiner, kaum halb so gross, aber von gleicher Beschaffenheit. Kehlkopf und Trachea nicht verschoben, am Hals keine Drüsen.

Diagnose: Morbus Basedowi.

Operation: (27. 4. 93) Strumectomie der rechten Strumahälfte.

Die exstirpirte Strumahälfte misst $3^1/_2$—$4^1/_2$—10 Ctm., besteht in den unteren 2 Drittheilen aus einigen Adenomknoten mit lappigem Bau, nicht vorgeschrittener colloider Entartung von Kirsch- bis Taubenei-Grösse mit wenigen Erweichungscysten. Das oberste Drittel besteht z. Th. noch aus normalem Schilddrüsengewebe, in welches mehrere Adenomknoten bis Kirschgrösse eingesprengt sind. Die wunde Abtrennungsfläche gegen den Isthmus zu, wie sie sich im Präparat ausgebreitet hat, ist fast hühnereigross.

29. 4. 93. Gestern Abend Temperatur 38,3, Puls 96—108. Hautwunde glatt verklebt. Tremor geringer. — 5. 5. 93. Allgemeinbefinden besser, so namentlich das subjectioe Gefühl dos Herzklopfens geringer. — 18. 5. 93. Subjectives Befinden besser, Herzklopfen stellt sich nur noch bei Anstrengungen ein. Kein Tremor. Puls heute 80, ruhig und regelmässig. Der Herzshok normal. — 19. 5. 93. Pat. wird entlassen. — 3. 7. 93. Allgemeines Aussehen gut, die Narbe dick. Klagen über Herzklopfen erneuert, Puls 96, bei Ruhe wahrscheinlich weniger.

Ein Bericht des Hausarztes vom 27. 4. 94 sagt aus: Das subjective Befinden scheint sich durch die Operation nicht gebessert zu haben, wenigstens giebt Pat. solches vor. Sie klagt über grosse Schwäche, starkes Kopfweh und

Digitized by Google

ischiadische Schmerzen. Pat. sieht recht anämisch und abgemagert aus und hütet das Bett. Zur Zeit leidet sie an Bronchitis und Gastritis chronica. Puls klein, leicht unregelmässig, 80. Bei jeder psychischen und somatischen Aufregung geht er rasch in die Höhe. Herzklopfen nicht beständig, tritt bei Erregung rasch auf. An der Stelle, wo rechts die Thyreoidectomie gemacht wurde, eine breite Narbe, links ein nicht gerade vergrösserter Schilddrüsenlappen. Protrusio bulbi meiner Ansicht nach links jetzt fast mehr als rechts. Gräfe'sches Symptom beiderseits vorhanden. Pat. klagt über starke Thränensecretion und Hyperhidrosis des Rückens.

7. Jfr. Eg., 35 Jahre, von Gross Weidenberg.

Anamnese: (Erhoben am 29. 6. 95.) Mutter der Pat. starb vor 6 Jahren an einem Herzleiden, hatte einen kleinen Kropf. Von 8 Geschwistern haben 2 einen deutlichen Kropf. Als 8jährig hatte Pat. die Gelbsucht. Von da an war sie immer etwas schwächlich und hatte namentlich im Sommer viel an Müdigkeit zu leiden. Seit einigen Jahren klagt sie über ziehende Schmerzen in Armen und Beinen und über häufiges Herzklopfen. Auch der Magen versagte hin und wieder seinen Dienst. Vor ungefähr 9 Jahren bemerkte Pat. zum ersten Mal ihren Kropf, der damals kaum hühnereigross war und ihr wenig Beschwerden verursachte. Nachts musste sie hin und wieder aufsitzen, weil ihr so bange wurde. In den letzten 2 Jahren ist der Kropf viel schneller gewachsen, doch sollen die Beschwerden nur wenig zugenommen haben; erst seit April d. J., nach einer Punction des Kropfes, leidet Pat. viel an Entzündungen des Rachens und der Luftröhre und hat in Folge dessen häufig an Halsweh und Schluckweh zu leiden. Seit derselben Zeit will Pat. auch ziemlich gemagert haben. Häufig muss Pat. einen Gegenstand, welchen sie in den Händen trägt, „aus Schwäche", (nicht wegen Zitterns) fallen lassen; dies kommt namentlich nach der Regel vor, diese ist nicht besonders stark, aber sehr schmerzhaft.

Status: (5. 8. 95,) Mittelkräftig, mässig anämisch, psychisch deprimirt, schlief anfangs im Spital schlecht, in letzter Zeit besser. Appetit ordentlich, kein Erbrechen. Menses regelmässig, während derselben psychische Depression stärker, leidet täglich an Kopfweh ohne distinkte Localisation. Puls regelmässig, sein Umfang unter Mittel, Frequenz zwischen 100–120. Die Herzdämpfung nach links verbreitert, 2 Einger breit über die Mamillarlinie hinausziehend, Spitzenstoss weit hin sichtbar zwischen dem 3.—5. Intercostalraum, am stärksten im 4. und 5. ausserhalb der Mamillarlinie. Die Töne rein. Leidet viel an Herzklopfen, hier und zu Hause. Hat zu Hause die Hausgeschäfte besorgt, andere Arbeiten strengten sie zu sehr an. Exophthalmus besteht nicht. Es besteht kein eigentlicher Tremor, sondern mehr das Unstete und Unruhige in den Bewegungen, wie es bei Herzkrankheiten und Psychosen beobachtet wird. Pat. hat eine faustgrosse Struma median und links, zum kleinem Theil auch rechts gelegen, ziemlich stark prominent, von kugeliger Oberfläche, beide Mm. sternocleidomast. nach aussen abhebend, Trachea und Kehlkopf vorne bedeckend; der letztere unbedeutend nach

Digitized by Google

rechts verschoben, so viel am oberen Schildknorpelrande gefühlt werden kann. Die Struma pulsirt als solche nicht, geht vom Manubrium bis ungefähr zum oberen Schildknorpelrand. Der Hauptknoten, welcher median und links liegt, ist breit verbunden mit dem ebenfalls vergrösserten rechten Lappen und der letztere geht bei Bewegungen mit. Letzterer ist klein hühnereigross, aus mehreren colloiden Knollen bestehend, von meist ziemlich derber Consistenz; die übrige Hauptstruma bildet einen glatten kugeligen Tumor, welcher in jeder Richtung deutlich, aber nicht gerade bedeutend verschieblich ist, ziemlich weich ist und fluctuirt, doch hat man das Gefühl, dass diese Fluctuation nicht, oder doch nicht allein durch Flüssigkeit erzeugt wurde, sondern durch ein ganz weiches Parenchym oder durch eine in dickes Strumagewebe eingeschlossene Erweichungscyste. Die Art. sup. beiderseits von mittlerer Grösse. Schlingen nicht behindert. Keine Zeichen von Compression der Trachea, auch die Stimme normal. In Rachen und Kehlkopf Katarrh, vermehrte Injection, sonst normale Verhältnisse, keine Oedeme.

Diagnose: Morbus Basedowii ohne Exophthalmus und ohne Tremor.

Operation: 5. 8. 95. Exstirpation des linken Strumaknotens. Die zum Theil enucleirte Struma ist herzförmig und misst $12^1/_2$ und $9^1/_2$ Ctm., besteht aus einem weichen, leicht zerfallenden Colloidgewebe, das in kleinen Läppchen angeordnet ist, nach dem Centrum zu mehr bindegewebig aussieht, mit einer Unzahl hanfkorn-, erbsen- und haselnussgrosser Cysten durchsetzt ist, welche braune Flüssigkeit enthalten, und das ausserordentlich weite Gefässe hat. 13. 8. 95. Da die Zeit der Periode da ist, bekommt Pat. wieder Beschwerden aller Art, Kopfweh, Leibschmerzen, Herzklopfen etc. 20. 8. 95. Pat. fühlt sich recht wohl, steht auf, Wunde verheilt. 13. 9. 95. Seit einigen Tagen fühlt sich Pat. auffallend wohl. Die Pulszahl ist auf 80—90 gesunken. 17. 9. 95. Pat. fühlt sich viel besser als früher, aber nicht absolut wohl. Hat noch ab und zu Rückenschmerzen, fühlt sich am Herzen ganz leicht, hat kein Herzklopfen mehr, fühlt sich psychisch viel leichter, erscheint der Umgebung heiterer. Das allgemeine Aussehen ist besser. Der Puls wechselnd 80—90 und noch weniger, aber auch leicht steigend bis 120. Schlaf wechselnd, bald gut, bald weniger. An der Zunge etwas Tremor, sonst nirgends. Appetit mittelmässig. Entlassen.

B. Ganz oder theilweise abgelaufener Morbus Basedowii.

8. An. Gottl., 46 Jahre, von Rorschach.

Anamnese: Pat. war bis Sommer 94 nie krank. Im Juni desselben Jahres wurde er 11 Wochen im St. Galler Kantonsspital behandelt, dann im September im Bezirkskrankenhaus Wattwyl wegen Morbus Basedowii (Exophthalmus, 100—120 Puls) von Herrn Dr. Wälle[1]) partiell strumectomirt, darnach allmähliches Sinken des Pulses auf 90 beim Austritt.

Status praesens: 10. 2. 96. Kräftiger, etwas blasser Patient. Schlaf

[1]) Dem wir diese Angabe verdanken.

Digitized by Google

seit einiger Zeit nach Mitternacht schlecht. Exophthalmus. Leichter Tremor. Auf der linken Halsseite Strumectomienarbe. Der linke Schilddrüsenlappen zeigt noch einen taubeneigrossen Rest der Struma, rechts weniger strumös. Pat. hat offenbar an Basedow'scher Krankheit gelitten und leidet z. Th. noch jetzt daran. Puls 88, regelmässig, schwer unterdrückbar, von mittlerem Umfange. Herz nicht wesentlich vergrössert.

Pat. wird am gleichen Tage an einer Inguinalhernie radical operirt und starb am 18., wie die am 19. vorgenommene Section ergab, an den Folgen einer Abknickung des Colon an der Flexura lienalis, bedingt durch alte peritonitische Verwachsungen.

Aus dem Sectionsbefund sei für unsere Zwecke hervorgehoben: Bulbi stehen ein wenig vor. In der Orbita viel Fett. Die Augenmuskeln zeigen nichts Besonderes. Herz wiegt 374 Gr. Mitralis insufficient durch frische Abreissung eines Sehnenfadens. Die Rissstelle leicht verdickt und gelblich, mit kleinem, röthlichem Thrombus. Myocard fest, leicht bräunlich, durchscheinend. Der rechte Ventrikel hat 2 Mm. Wanddicke, der linke 12 Mm. Aorta 8 Ctm. Coronaria weit, mit ganz geringen, sclerotischen Flecken. Der rechte Strumalappen ist 9 Ctm. lang, 4,5 Ctm. breit und 4 Ctm. max. dick. Es besteht aus einer Anzahl erbsen- bis 3 Ctm. grosser, theils gelb-, theils grauröthlicher, parenchymatöser Knoten. Dazwischen feinkörniges, gelblich-rothes, z. Th. comprimirtes Gewebe, auch ein kirschgrosser Kalkknoten. Der linke Lappen ist 8,8 Ctm. lang, 5 Ctm. breit und 2 Ctm. dick. Im untern Theil haselnuss- bis pflaumengrosse Knoten, z. Th. geröthet. Im obern Theil körniges Gewebe mit hanfkorn- bis erbsengrossen, parenchymatösen Knoten. Die ganze Thyreoidea wiegt 112 Gr.

9. Frau Ma., 40 Jahre, aus Katris (Graubdt.[1]), wohnhaft in Bukarest. Pat. trat wegen Phthisis pulm. ins Spital ein und gab an, dass sie vor einigen Jahren von Benedikt in Wien an Morbus Basedowii behandelt worden sei. Von Morbus Basedowii war jetzt nichts mehr nachzuweisen. Bei der Section wurde die anatomische Diagnose gestellt: Phthisis pulm. cavernosa. Tuberculosis intestinalis. Amyloid der Milz.

III. Die anatomischen Befunde an den Strumen.

Die genauere Untersuchung der Basedow-Kröpfe stammt wesentlich erst aus den letzten Jahren. Die ältere Ansicht, dass die Vergrösserung der Schilddrüse bei der Glotzaugenkrankheit auf Gefässerweiterung beruhe, und dass eine Zunahme des Gewebes deren Folge sei, war nur von den klinischen Befunden abstrahirt und hat heute lediglich noch historischen Werth.

Indess hat Virchow schon vor über 30 Jahren bei einem von ihm untersuchten Falle nachweisen können, dass eine sehr derbe,

[1]) Fraglich, ob nicht aus Oesterreich gebürtig.

Digitized by Google

grosslappige, einfache Hyperplasie ohne alle Gallertknoten- und Cystenbildungen mit fettig degenerirenden Zellen vorlag. Die Läppchen traten sehr undeutlich hervor, das Interstitialgewebe war reichlicher. Die Venen allein waren stark erweitert, die Arterien verdickt[1]).

Von den neueren Bearbeitern haben die meisten (Greenfield, Lubarsch, Müller, Murray, Horsley) im Ganzen in einer doch nicht so geringen Anzahl von Fällen nachgewiesen, dass eine diffuse Hyperplasie des epithelialen Parenchyms, verbunden mit einer morphologischen Aenderung der Zellen und ihrer Anordnung, ein Fehlen des Colloids die dem Basedow-Kropf allein eigenthümliche Beschaffenheit ist und zugleich die diesem in ihren Fällen constant zukommende Eigenschaft.

In den Einzelheiten differiren die Autoren wieder etwas. Nach Greenfield werden zuerst die cubischen Epithelien cylindrisch, es bilden sich papilläre Auswüchse in die Follikel, wie bei Cystadenoma ovarii, das Colloid schwindet und wird durch schleimige Masse ersetzt, das Epithel wird desquamirt, dann bilden sich drüsengangartige Schläuche in grosser Menge. Später schwindet das gewucherte Gewebe wieder und bindegewebliche Induration tritt ein. Nach Lubarsch „zeigt das neugebildete Gewebe unregelmässige, stark erweiterte Hohlräume, in denen sogar papilläre Wucherungen auftreten können, ähnlich solchen im papillären Cystadenom des Ovariums". Müller schreibt: „In von dicken Bindegewebssträngen abgegrenzten Inseln liegen die Zellen, bald zu einem kleinen Follikel, bald zu einem soliden Strang oder hohlen Zapfen angeordnet; dann finden sich aber Gruppen, in denen die Zellen in loser Anordnung durcheinander liegen und hier und dort einen kleinen, schlecht ausgebildeten Follikel oder einmal eine kurze einreihige Zeile bilden; an manchen Stellen liegen die Zellen viel dichter, so dass man mit schwacher Vergrösserung glaubt, eine Lymphzelleninfiltration vor sich zu haben. Die Häufigkeit der Follikel innerhalb dieses unregelmässigen Gewebes schwankt . . . Die einzelnen Follikel zeigen im Gegensatz zu den gleichmässig runden oder ovalen Zellbläschen der Struma parenchymatosa Neigung zur Verzweigung, indem sie hohle Sprossen aussenden. Der Inhalt der Bläschen ist meist krümelig. Nicht nur die Zellkerne, sondern auch die Zellen als ganze erscheinen entschieden kleiner, als die der normalen Drüse oder auch als die der Colloidstruma. — Wie man auch schon mit blossem Auge kleine colloidhaltige Stellen unterscheiden konnte, so trifft man auch bei der mikroskopischen Untersuchung auf abgegrenzte Bezirke, welche sich in nichts von dem Gewebe eines regelrechten Colloidkropfes unterscheiden." Murray und Horsley weisen besonders auch noch auf die Aehnlichkeit mit compensatorisch hypertrophirten Drüsentheilen

[1]) Geschwülste, Bd. III, S. 12, Fig. 206 und deren Erklärung, und S. 75. Daselbst auch ältere Literaturangaben.

Digitized by Google

hin. Die Erfahrungen Farner's decken sich mit den bisher angeführten zu einem erheblichen Theil, insofern, als er bei 4 seiner 10 Fälle einen analogen Befund erheben konnte.

Trotz dieser grossen Uebereinstimmung so vieler Autoren haben wir bis jetzt noch nicht das Recht, diese Form als die einzige für die Glotzaugenkrankheit charakteristische darzustellen, weil Farner in den 6 übrigen Fällen über ein anderes Ergebniss berichtet. Können wir die bisher beschriebene Struma in der Hauptsache als eine diffus parenchymatös hyperplastische bezeichnen, so hatte Famer Gelegenheit, noch 3 andere Formen zu sehen: 1. Strumen im Ganzen vom Typus der gewöhnlichen Struma diffusa colloides (3 Fälle); 2. eine Art, welche man als Mischform der diffus hyperplastisch parenchymatösen und der diffus colloiden ansprechen könnte, insofern als ein Theil der Läppchen dem einen, ein anderer dem andern Typus folgt (1 Fall). Wir können vielleicht diesen Fall in eine gewisse Analogie zu dem von Müller beschriebenen Befund bringen, insofern als dieser Beschreiber, im Gegensatz zu Lubarsch, der wenigstens nichts dergl. ausführt, von colloidkropfigen Theilen innerhalb seiner diffus parenchymatös hyperplastischen Strumen spricht -- nur waren diese Theile bei Müller's Kröpfen stark in der Minderheit. 3. Knotige Formen (2 Fälle). Die Knoten sind theils parenchymatöse, theils colloide.

Auf den ersten Blick erscheinen nun diese sub 1 und 3 angeführten Strumen sich nicht von nach denselben Typen gebauten ohne Basedow vorkommenden zu unterscheiden, indess hebt Farner eine Reihe von bisher unbekannten Unterschieden auf Grund vergleichender Untersuchungen hervor, welche er als Zeichen einer vermehrten Secretion deutet.

a) das reichlichere Vorkommen von Colloid in intra- aber namentlich in interlobulären Lymphgefässen und Venen, weniger in Arterien, und von freiem interstitiellem Colloid, ein Verhalten, welches er übrigens durchweg bei allen Basedow-Strumen, also auch bei der parenchymatös hyperplastischen, an intrafolliculärem Colloid äusserst armen, nachwies.

b) Vermehrung von Hürthle'schen Colloidzellen, Verminderung seiner Hauptzellen, Zunahme seiner schmelzenden Epithelien, dazu Abplattung des Epithels. Pralle

Digitized by Google

Füllung der Alveolen mit stark färbbarem, bei der Härtung sehr wenig schrumpfendem Colloid.

Farner schliesst daraus, dass das allen Basedow-Strumen Gemeinsame die anatomischen Bilder der vermehrten Secretion seien.

Diesen bisher angeführten Befunden stehen gegenüber diejenigen von Brissand, Renaut und Edmunds, von denen der erste verschiedenartige und für Basedow nicht charakteristische Befunde anführt, der zweite von einer hypertrophischen Cirrhose spricht und am meisten Werth auf den Untergang der intralobulären Lymphgefässe legt. Was uns hier interessirt, ist das, dass auch er parenchymatöse Wucherungen als mit vorhanden beschreibt. Edmunds findet nicht viel Unterschied zwischen Basedow'scher und gewöhnlicher Struma, ausser dass manchmal Hypertrophie der Gefässe zu finden, und dass nach Greenfield das embryonale Gewebe ziemlich constant vorhanden sei.

Unsere eigenen Fälle können wir in folgende Gruppen eintheilen:

A. Floride Fälle.

I. Gruppe (3 Fälle). Strumen mit parenchymatöser Hyperplasie, Aenderung des histologischen Charakters der epithelialen Elemente, Aenderung ihrer secretorischen Function.

a) Untergruppe (2 Fälle). Strumen mit ganz diffuser zelliger Hyperplasie.

α) 1 Fall mit theils zu Klumpen diffus angeordneten kleinen rundlichen Zellen, theils mit grösseren bis cylindrischen Zellen, welche in Gestalt undeutlicher follikelartiger Massen geordnet und als solche durch dünnes Stroma von einander abgegrenzt sind.

I. Jfr. Hö. Sections-No. 80. 94[1]). Makroskopische Beschreibung der frischen Struma: Das Gewicht beträgt 90 Gr. Die Dimensionen des linken Lappens sind 8,5 : 4,0 : 2,3 Ctm., die des rechten 7,0 : 5,0 : 3,0 Ctm. und die des Isthmus 1,9 : 0,8 : 0,9 Ctm. Sie ist gleichmässig blassgelb durchscheinend, colloidglänzend, fest, Läppchenzeichnung etwas verwischt. Oberfläche mit flachen Hervorwölbungen. Auf dem Lig. conic. eine erbsengrosse Nebendrüse

[1]) Im Folgenden werden die verschiedenen Fälle stets nach der in diesem Capitel gebrauchten Bezifferung citirt.

Digitized by Google

von gleichem Aussehen. Die Schnittfläche der Thyreoidea zeigt gröbere, circa 1 Ctm. breite Läppchenbildung, innerhalb dieser die kleineren Läppchen kaum angedeutet: auch die gröberen nur sehr unvollkommen getrennt, auf der Oberfläche bewirken sie jedoch die Hervorwölbungen. Nur wenige feine, injicirte, interlobuläre Gefässe.

Mikroskopische Beschreibung: Die Veränderung ist in allen 4 untersuchten Stellen vorwiegend die gleiche und zwar ist sie auch im einzelnen Schnitt wesentlich eine diffuse, Knotenbildungen sind nirgends nachzuweisen. Vor allem fällt auf, dass die Läppcheneintheilung der Schilddrüse durchweg gewahrt ist, wenn auch mit ungleicher Schärfe an verschiedenen Theilen, meistens sind jedoch primäre und secundäre Läppchen deutlich geschieden; stellenweise sind die secundären Läppchen unvollständig von einander getrennt; die Septa der primären Läppchen können unter Umständen verbreitert sein. Ferner fehlt das Colloid fast völlig, d. h. Massen von der Beschaffenheit typischen Colloids sind nicht vorhanden und grössere Massen fehlen überhaupt, nur selten findet man in den stets kleinen Drüsenhohlräumen durch Säurefuchsin tingible Massen, die den Glanz des Colloids haben, selten etwas grössere einfache Ballen darstellen und meist aus kleinen, verschieden grossen und geformten, scholligen Massen zusammengesetzt sind; z. Th. sind die Massen auch granulirt. Die einzelnen Läppchen und Unterläppchen zeigen in ihrer Beschaffenheit das Gemeinsame, dass sie äusserst zellreich, d. h. überwiegend aus Epithel zusammengesetzt sind, und dass die Anordnung der Zellen theils in soliden Ballen, resp. Strangdurchschnitten statt hat, theils in Form von Durchschnitten meist enger, oft viel verzweigter und mit blinden Fortsätzen versehener Tubuli, seltener in Gestalt rundlicher, auch dann stets ausgebuchteter oder gangförmige Ausläufer zeigender, grösserer Hohlräume. Dabei besteht keine scharfe Trennung der epithelialen Massen von einander. Diese Einzelformen sind keineswegs jedes Mal auf bestimmte Läppchen und Unterläppchen beschränkt, sondern es finden sich meist alle möglichen Grade der Mischung in den einzelnen Läppchen wie Unterläppchen zusammen vor, mit allmählichen Uebergängen, theils mehr isolirt, theils mehr durch einander geschoben. Das Bild ist deshalb, wenn auch der gemeinsame Typus des grossen Zellreichthums, der sehr geringen Stromabildung und deshalb der diffuseren Anordnung der epithelialen Massen ohne scharfe Trennung von einander besteht, dennoch wiederum ein recht buntes.

Was das Bild im Einzelnen anbetrifft, so sieht man mit schwacher Vergrösserung da, wo wesentlich solide Zellanordnung besteht, die Unterläppchen zusammengesetzt aus verschieden grossen, unscharf von einander getrennten, z. Th. auch zusammenfliessenden Zellballen und Zellmassen, deren kleine, durch Hämatoxylin blau gefärbte, dicht zusammenliegende Kerne das Bild beherrschen. Mit starker Vergrösserung sieht man, dass die Zellballen theils vollkommen, theils höchst unvollkommen von einander getrennt sind, theils durch feine bindegewebliche Streifen, theils durch ziemlich breite, in welchen Capillaren verlaufen; im Bindegewebe finden sich z. Th. lange Kerne. Hier und da liegt eine kleine, rundliche Colloidmasse in dem vorher beschriebenen

Digitized by Google

Sinne in der Mitte eines Ballens. Mit starker Vergrösserung findet man an Canadabalsam-Präparaten die Körper der Epithelzellen in diesen Partien weder getrennt noch deutlich, man sieht einfach Kern an Kern liegen, etwa durch halbe Kernbreite getrennt. Alle Kerne sind regelmässig rund, das Protoplasma höchstens durch eine gemeinsame, fein granulirte Masse angedeutet. In Glycerin-Präparaten jedoch erkennt man einen schmalen Hof rundlichen Protoplasmas um jeden Kern, der auch von dem der Nachbarschaft zu scheiden ist.

Ein zweiter Typus ist in allen Schnitten mit Ausnahme der dem unteren Ende des Lappens entstammenden überwiegend vorhanden und fällt bei schwacher Vergrösserung dem ersten gegenüber dadurch auf, dass die betreffenden Läppchen oder Läppchentheile deutlich grösser erscheinen, auch mehr abgerundet, also offenbar vergrössert sind. Es zeigt sich hier ein stärkeres Vorwiegen der Eosinfarbe, die Kerne erscheinen dabei weiter auseinander gerückt, so dass das mit Eosin sich färbende Protoplasma eine grössere Componente bildet. Solche Läppchen erscheinen auf den ersten Blick ziemlich diffus gebaut. Dann sieht man aber, schon mit schwacher, besser mit starker Vergrösserung, dass die Zellen in den Hohlräumen eines überwiegend von Capillaren gebildeten, also sehr schmalen Stromas liegen, welches grössere und kleinere, z. Th. rundliche, meist aber längliche und ziemlich breite Hohlräume bildet, welche mit polygonalen Epithelzellen angefüllt sind, die ein körniges, roth gefärbtes Protoplasma besitzen. Die Epithelien sind grössere als die von dem vorher beschriebenen Typus und füllen den Hohlraum vollkommen aus; theilweise sind sie auch von der Wand gelockert, bisweilen bilden sie nur eine ein- oder mehrfache Randschicht; im letzteren Falle findet sich in der Mitte die nicht homogene, oben beschriebene Colloidmasse.

In den nach diesem Typus gebauten Läppchen finden sich neben der bisher beschriebenen Form der Zellanordnung noch die folgenden vor und zwar mit ganz allmählichen Uebergangsformen. So z. B. 6—8 mal so grosse Hohlräume als die vorher beschriebenen, in welchen event. vom Rande her vereinzelte Stroma-Septen nur eine kleine Strecke weit zu verfolgen sind; innerhalb dieser Hohlräume liegen die Zellen theilweise diffus, theils ist die Zellmasse durch gewundene, schmale Spalten getrennt und ohne jede besondere Stromabildung um dieselbe unvollkommen tubulär geordnet. Dabei können die Zellen in der Umgebung der Spalten einen cylindrischen Typus annehmen. Hierdurch kommen gitterförmig durchbrochene Bilder zu Stande, ähnlich den Langhans'schen Bildern beim Krebs, ähnlich den bei manchen Adenomen beschriebenen und den bei der wuchernden Struma von Gutknecht und besonders von Hitzig erwähnten. Ferner treten auf Durchschnitte von Tubuli, theils länglich, seltener rundlich, mit hohem cylindrischen Epithel, das etwa die Höhe von Darmepithel erreicht. Das Lumen ist theils leer, theils enthält es fein granulirte Massen.

Ferner findet man etwas weitere, rundliche Hohlräume mit cylindrischem bis cubischem Epithel und feinen tubulären Ausläufern nach verschiedenen Richtungen.

Es finden sich weiter fast ein ganzes Unterläppchen umfassende Stellen

Digitized by Google

mit diffus angeordneten Zellen ohne oder nahezu ohne Stroma, mit event. hier und da eingestreuten Colloidmassen. Die erwähnten Tubuli können in spärlicher Menge, oder auch sehr reichlich in diesen Läppchen vorhanden sein, häufig dann mehr in ihrer Mitte gelegen. In den diffuseren, grösseren Zellanhäufungen sind bisweilen die Zellen am Rande auch schon cylindrisch. Auch in den Läppchen nach dem ersten Typus treten nicht immer, aber an vielen Stellen schlauchförmige, mehr rundliche, gebuchtete, mit Ausläufern versehene Hohlräume auf, gewöhnlich mehr in der Mitte des Läppchens, welche gleichfalls ein cylindrisches, einschichtiges Epithel haben, jedoch von niedrigeren Zellen mit kleineren, stärker gefärbten Kernen als die nach dem zweiten Typus gebauten. Die Kerne liegen demgemäss auch näher zusammen, so dass der blaue Farbenton überwiegt. Auch hier findet sich theilweise diese netzförmige, durchbrochene Anordnung innerhalb grösserer Hohlräume, wobei die Zellen, namentlich am Rande, den cylindrischen Typus wahren. Andererseits sind auch grosse Hohlräume von Zellen total ausgefüllt und nur die Randzellen cylindrisch. Dazwischen finden sich alle möglichen Uebergänge, und ebenso wechselt die Zahl dieser schlauchförmigen Bildungen an den einzelnen Stellen sehr stark; ihre Lumina sind leer, ihr Epithel kann ein- und mehrschichtig sein, nie ist ihre Begrenzung, auch wo sie gross sind, einfach rund, sondern immer sind mehr oder weniger ausgesprochen Ein- und Ausstülpungen vorhanden, und nicht selten sieht man von einem grösseren Hohlraum einen schlauchförmigen, sich verästelnden ausgehen. In einem überwiegend nach dem zweiten Typus gebauten Läppchen liegt eine kleine Gruppe von drei neben einander gelegenen Tubulusdurchschnitten mit engem Lumen, deren Zellen auffallend gross sind, mit stark roth gefärbtem Protoplasma, grossen runden Kernen, die Zellkörper nur zum geringen Theil deutlich von einander geschieden. Bei dem grössten dieser Tubuli bilden die Zellen einen runden Kranz um ein enges kreisförmiges Lumen, in den andern sind sie etwas geworfen, wahrscheinlich postmortal abgelöst. Die Zellen sind übrigens breiter als hoch. Das Stroma besteht in seinen breiteren Septen aus deutlich gefasertem, mittelgrobbündigem Gewebe mit wenig zahlreichen, meist langen, schmalen, z. Th. auch breiteren Bindegewebskernen, ebenso sind auch die feineren Septen, soweit sie nicht bloss aus Capillaren bestehen, beschaffen. Ein besonderer Gefässreichthum oder eine Veränderung der Wandung oder des Lumens der Blutgefässe fällt durchaus nicht auf. Um einzelne Venen herum findet sich an manchen Stellen des Stromas eine gewisse Anhäufung von breiten Kernen. Colloidanhäufung in Lymphgefässen ist nirgends vorhanden. Die kleinen Venen sind stark gefüllt.

β) 1 Fall. Das Parenchym besteht theils aus Zellmassen, welche in Form und Anordnung den an zweiter Stelle beschriebenen des vorigen Falles entsprechen, ausserdem auch noch aus verzweigten, complicirten, z. Th. mit Papillarbildungen versehenen Schlauchbildungen, die mit hohem Cylinderepithel ausgekleidet sind;

Digitized by Google

überdies sind wesentlich parenchymatöse Kropfknoten eingestreut.

2. Frau Ze. Sec. Herbst 95 (ohne S.-No.) in Hanau's Abwesenheit. Ohne Trachea.

Makroskopische Beschreibung des Spirituspräparates: Der rechte Lappen hat eine Länge von 8,9 Ctm., eine maximale Dicke in der Mitte von 5,2, von der trachealen Fläche bis zur seitlichen Oberfläche von 4,0 Ctm. und eine Dicke von 3,4 Ctm. Der linke Lappen hat eine Länge von 9,0 Ctm., eine maximale Breite von 5,5, an der trachealen Oberfläche bis zur Seite von 4,5 Ctm. und eine maximale Dicke von 4,0 Ctm. Der Isthmus hat eine Höhe von 2,5, eine Dicke von 0,8 Ctm. Der linke Lappen hat eine breit ovale Gestalt, die Oberfläche zeigt verwaschene breite Hervorwölbungen; auf dem Durchschnitt zeigt er in der Mitte einen abgekapselten, gleichmässigen Knoten, der an die tracheale Oberfläche stösst und 1 Ctm. von der gegenüberliegenden fernbleibt. Sein grösster (schiefer) Durchmesser beträgt 3,5 und senkrecht dazu 2,5 Ctm. Seine untere Begrenzung ist leicht abgeflacht, und an derselben liegen zwei Knoten mit rundlichem, leicht polygonalem Umfang (Durchmesssr 1,5 : 1,0 und 1,3 : 1,2 Ctm.), gegen einander und gegen den grossen Knoten abgeplattet, auch abgekapselt und gemeinsam mit dem grossen Knoten von platt gedrücktem Gewebe umschlossen. In dieser Umschliessung ist noch ein 2—2,5 Mm. breites, rundliches, mehr hellgraues Knötchen eingelagert. 1 Ctm. über dem grossen Knoten ein ovaler, 1,2 und 1,1 Ctm. messender, und ganz unten ein 1,6 : 1,3 Ctm. grosser.

Das übrige Gewebe zeigt zwischen dem obersten und dem grossen Knoten in einer Breite von 3,3 Ctm. und einer Höhe von 1,0—1,5 Ctm. den polygonalen Läppchenbau der Schilddrüse, und zwar sind die Läppchen nicht scharf begrenzt, von 1—4 Mm. Grösse; die kleineren sind polygonal, die grösseren schon mehr abgerundet. Das sonstige übrige Gewebe zeigt auch Läppchenbau, jedoch sind die meisten Läppchen weisslich grau, vergrössert bis auf 6 Mm., abgerundet, rundlich oder breit elliptisch, so dass sie den Eindruck eines Ueberganges von Läppchen in Knötchen machen; z. Th. fliessen sie auch zu verwaschenen Complexen zusammen. Wo keine besondere Farbe angegeben, ist das Gewebe dunkelgrau. Die Schnittfläche der Läppchen und Knötchen ist gleichmässig, in den grösseren namentlich fein porös.

Der rechte Lappen zeigt in halber Höhe, mehr gegen die Trachea hin, einen rundlichen, 3 Ctm. im Durchmesser betragenden Complex rundlicher oder stumpf polygonal aneinander abgeplatteter, dünn abgekapselter Knoten. Der ganze Complex ist nicht scharf abgegrenzt, die grössten Knoten in seiner Mitte haben 9—13 Mm. Durchmesser, der grösste weist ein paar unregelmässige Oeffnungen in seiner Mitte auf; nach aussen nehmen sie an Grösse ab. Ihre Structur ist wie die der Knoten der anderen Seite, die Farbe heller; das übrige Gewebe ist wie die Hauptmasse des Gewebes der anderen Seite, nur ein 17 Mm. hoher und ca. 15 Mm. breiter Bezirk unterhalb der Spitze zeigt noch ziemlich den normalen Bau der Schilddrüse.

Digitized by Google

Mikroskopische Beschreibung. Die Schnitte ausserhalb der makroskopisch deutlichen Knoten zeigen sämmtlich wie Fall 1 eine diffuse Veränderung, überall tritt die Läppchentheilung deutlich hervor, jedoch ist eine Unterscheidung von Läppchen I. und II. Ordnung nicht, oder nur unvollkommen durchzuführen, indem die Läppchen I. Ordnung nur an den Winkelstellen durch breitere Septa, also ähnlich wie Läppchen menschlicher Leber, von einander geschieden sind, an anderen Stellen jedoch nicht immer durch breitere Bindegewebszüge als die Läppchen II. Ordnung von einander getrennt erscheinen. Auch hier tritt sofort wieder, wie in Fall 1, der grosse Zellreichthum und das fast völlige Fehlen von Colloid vor Augen. Die Form der Läppchen ist theils rundlich, z. Th. länglich rundlich, theils auch stumpf polygonal durch gegenseitige Abplattung. Das letztere Bild tritt wesentlich an Läppchen II. Ordnung zu Tage, in solchen Fällen, wo das aus ihnen zusammengesetzte Läppchen I. Ordnung mehr einer rundlichen Form zustrebt, überhaupt mehr an Läppchencomplexen. Alsdann kann es sein, dass in einem solchen Complex in der Mitte ein breiterer Durchschnitt des bindegeweblichen Gerüstes vorhanden ist, von welchem aus radiär Septen verlaufen, zwischen welchen die den Complex zusammensetzenden Läppchen annähernd abgestumpft, breit keilförmig mit der Basis nach aussen liegen. In der Umgebung mehr rundlicher Läppchen liegen auch leicht abgeplattete. Man gewinnt dadurch den Eindruck, als habe eine diffuse Zunahme aller Läppchen und Unterläppchen stattgefunden, jedoch nicht immer im gleichen Grade, sodass in der Umgebung stärker vergrösserter und desshalb mehr abgerundeter eine leichte Compression, Modellirung derjenigen Läppchen, welche mit den rascher wachsenden nicht Schritt halten konnten, stattgefunden hat, ähnlich wie es Virchow und später Hitzig an der Entwicklung der diffusen und knotigen Struma beschrieben hat.

Schon mit schwacher Vergrösserung sieht man, dass ein Unterschied gegenüber der Struma des Falles 1 besteht, indem Stellen nach dem dort beschriebenen Typus I, also mit soliden Ballen oder Strangdurchschnitten kleiner Epithelzellen mit kleinen, stark gefärbten Kernen fehlen, es zeigt vielmehr das Gewebe der Läppchen den Bau, welcher mehr dem Typus II von Fall 1 angehört und sich aus 2 Structuren zusammensetzt, welche sich im einzelnen Läppchen combiniren, jedoch in verschiedenem Verhältniss, indem der Antheil der einzelnen Componenten ein wechselnder ist. Der eine Bestandtheil, der mit schwacher Vergrösserung sofort in die Augen springt, besteht aus schlauchförmigen, theils langgestreckten, verzweigten, gebogenen, geschlängelten, öfters radiär nach allen Richtungen sich ausbreitenden und wieder verzweigenden Durchschnitten von Hohlräumen, welche, an Lumen wechselnd, nicht selten einen weiteren Stamm mit schmäleren Aesten darstellen, z. Th. auch das Durchschnittsbild eines mehr rundlichen Hohlraumes darstellen, das aber nie glatt begrenzt ist, sondern stets eine durch Ausläufer gebildete, gewundene, buchtige Contur hat. Diese Bildungen erscheinen je nach ihrem Verlauf in längeren und kürzeren Abschnitten, resp. Durchschnittsbildern im Präparat, seltener lassen sie sich in Folge günstiger Schnittrichtung auf eine grössere Strecke hin verfolgen. Dadurch, dass bisweilen dicht beieinander unter spitzem

Digitized by Google

Winkel einer oder mehrere Zweige abgehen, entstehen zwischen solchen Zweigen die Durchschnittsbilder in den Hohlraum einspringender Leisten, oder man sieht auch, namentlich bei den weiteren dieser Gebilde, den zwischen zwei Verzweigungen einspringenden Theil im Querschnittsbild im Lumen des Hohlraumes scheinbar freiliegen. In seltenen Fällen können sich diese Längsdurchschnittsbilder von Leisten, zwischen nach aussen convergirenden Verzweigungen eingeschlossen, wie Längsdurchschnitte von Klöppeln ausnehmen, deren dickes Ende nach dem Inneren des Hohlraums gerichtet ist. Dass es sich dabei nicht bloss um Leisten handeln muss, sondern in manchen Fällen auch um papillenähnliche Hervorragungen, kann man aus den Querschnittsbildern dieser Dinge sehen, auf welchen das Gebilde rund und gleichsam frei schwebend im Lumen gesehen werden kann. Diese Schlauchbildungen haben die grösste Aehnlichkeit mit Drüsenausführungsgängen, sie haben stets ein Lumen, welches jedoch nie Colloid enthält, sondern nur eine feingranulirte Masse, die keine besondere Verwandtschaft zur rothen Farbe besitzt; sie sind ausgekleidet (und dadurch fallen sie, wie gesagt, schon bei schwacher Vergrösserung stark auf) mit einem einschichtigen, ziemlich hohen Cylinderepithel, dessen Protoplasma etwas trüb ist und das den starkgefärbten runden Kern an der Basis der Zelle liegend zeigt. Im Canadabalsampräparat sind die Zellgrenzen höchstens angedeutet, im Glycerinpräparat jedoch vielfach mit genügender Deutlichkeit zu erkennen.

Die zweite Componente wird wie in Typus II von Fall 1 dargestellt durch kleine, längliche und runde Durchschnitte von Hohlräumen-Alveolen, die mehr niedriges, cubisches Epithel haben, theils mit weniger stark färbbaren Kernen, theils ohne Hohlraum, theils mit engem Hohlraum, in welchem bisweilen eine rothgefärbte Colloidkugel liegt, oder auch mehrere kleine Colloidschollen, indessen finden sich auch hier Uebergänge zwischen beiden Componenten. Eingelagert sind diese Gebilde in ein dünnes Struma, das wesentlich aus Capillaren besteht.

Der Knoten von Präparat 2 ist eine gewöhnliche parenchymatöse Struma mit Zellsträngen und Schläuchen, stark hyalinisirtem Stroma und selten einer kleinen Colloidfüllung.

In Präparat 3 ist auch noch ein Stück eines abgekapselten Knotens vorhanden; dasselbe zeigt eine excentrisch gelegene Stelle, die von weiten, starkgefüllten Blutgefässen durchzogen ist; sein peripherer Theil ist eine Struma parenchymatosa mit capillärem Stroma und dicht aneinander gelegenen Schläuchen mit hohem, dicken, einschichtigem Epithel, selten mit Colloidfüllung, gegen das Centrum zu nimmt der Colloidgehalt zu, die Anordnung des Epithels ist jedoch eine diffusere, indem die einzelnen Ballen nicht vollkommen durch Stroma getrennt sind und rundliche, längliche Lumina zeigen, z. Th. auch varicöse, die mit violett gefärbtem Colloid gefüllt sind.

In Schnitt 5 ist ein Stück eines kleinerbsengrossen Knotens vorhanden, dessen Peripherie aus lauter solchen Schläuchen besteht, wie wir sie im diffusen Theil beschrieben haben, das Centrum aus grösseren Hohlräumen von runder und rundlicher Form ohne Verzweigungen, von denen einer roth gefärbtes

Digitized by Google

Colloid enthält, die anderen dagegen leicht matte, ungefärbte Massen. Die Nachbarläppchen sind verdrängt, abgeplattet, eines derselben ist zwar auch verzerrt, aber trotzdem breiter und stellt denselben Knoten en miniature dar, mit nicht ausfüllenden Colloidanhäufungen in den mit Epithel bekleideten Cysten in der Mitte.

Da und dort stösst man auf ein Läppchen, das sich schon dem Knötchen nähert, und das aus Schläuchen zusammengesetzt ist, welche ein viel engeres Lumen zeigen. Eines derselben ist im Centrum in geringerer Ausdehnung auch rein bindegeweblich. Das Stroma ist wie in Fall 1 beschaffen, im Allgemeinen fällt ein besonderer Gefässreichthum nicht auf, ebenso wenig eine Veränderung der Gefässwände, die Gefässe sind meist stärker gefüllt; nur in Schnitt 3 findet sich eine Stelle in der Nähe, wenn auch nicht immer in unmittelbarer, des beschriebenen Knotens, in welcher die Läppchen weiter auseinander stehen resp. auch in kleine Abschnitte getheilt sind, auch auffallend viele Durchschnitte stark gewundener, dünnwandiger Blutgefässe von venösem Typus. Daselbst findet sich auch an einem kleinen Flecken eine Anhäufung runder Bindegewebskerne. In einem schon zum Knötchen formirten Läppchen sonst gewöhnlicher Structur in Schnitt 4 tritt eine hirsekorngrosse, in der Mitte gelegene Cyste hervor mit fein granulirtem, ungefärbtem Inhalt, ausgekleidet durch cubisches Epithel und ohne besondere sonstige Begrenzung.

Einzelne Läppchen zeigen Fehlen der Epithelkerne bei gut erhaltener Zellform; am besten sind noch immer die Cylinderzellen der Canäle erhalten. Das Stroma hat normalen Kerngehalt. Der Kernverlust ist nicht immer ein totaler, sondern dazwischen finden sich auch wieder kernhaltige und blasskernige Zellen. Da das Präparat in toto gehärtet ist, so liegt möglicherweise ein postmortaler Kernschwund in Folge ungenügenden Eindringens der Härtungsflüssigkeit vor.

b) Untergruppe. 1. Fall. Nicht ganz typischer Basedow (Exophthalmus nicht angegeben). Diffus hyperplastische, wenig colloide Struma mit nicht ganz scharf abgegrenzten Knoten, mit ganz besonders starkem Zellreichthum und carcinomähnlichen, makroskopischem Aussehen und ebensolchem mikroskopischem Bau. Mikroskopisch nachweisbarer Einbruch in eine Vene? Starker Gehalt von Glycogen in den Knoten.

3. Frau Pr.-Do. Operation am 3. VIII. 1892.

Anatomische Beschreibung des frischen Kropfes von Dr. Hanau (10. VIII. 1892). Tumor von 9 Ctm. Länge und Breite und 5 Ctm. Dicke. Etwa $^3/_4$ der Oberfläche von einer lockeren, abhebbaren Bindegewebsschicht mit einzelnen Fettläppchen und mehrfach auch dünner Muskellage überzogen, in welcher vielfach weite, leere Gefässe verlaufen. Nur an 2 Stellen der einen der beiden Breitseiten fehlt dieselbe und zwar 1. über der Oberfläche eines circa 4 Ctm. breiten und etwas weniger dicken Buckels, dessen gelbliches Gewebe zwar von

Digitized by Google

einer dünnen Gewebsschicht glatt überzogen wird, welche aber nicht abhebbar ist und 2. an einer rundlichen, etwa faustgrossen Stelle, an welcher eine Schnittfläche durch bräunliches, druckatrophisches Schilddrüsengewebe läuft. Dasselbe bildet eine bis 4 Mm. dicke Schicht daselbst und ist bindegewebig vom Tumor selbst geschieden. Der Tumor selbst ist an keiner Stelle verletzt.

Seine Form ist im Ganzen flach rundlich, wie aus den Dimensionen hervorgeht. Dabei zeigt seine Oberfläche etwa 5 grössere, 2—3 Ctm. hohe und 3—4 Ctm. breite Vorwölbungen, deren Oberfläche selbst wieder flache, etwa $^1/_2$—1 Ctm. betragende Erhöhungen zeigt. Die Consistenz ist eine festere, etwas elastische, jedoch wechselt sie an den verschiedenen Stellen. Auf dem Schnitt zeigt sich excentrisch in der Mitte gelegen eine über 2 Ctm. breite, zackige, mit radiären Ausläufern versehene, fibröse Partie, auf deren der Oberfläche näheren Seite eine 5 Cts.-stückgrosse Kalkscheibe liegt, ausserdem noch einige kleinere Kalkeinlagerungen in der Nähe. Sonst zeigt der Tumor einen unvollkommen lappigen Bau, die Lappung meist nur angedeutet, so dass die Lappen (etwa 0,5—2,0 Ctm. gross) unvollkommen getrennt sind. Ihre Scheidung wird anscheinend nur durch grössere Gefässe bewirkt. Wo die Lappung deutlicher, hat der Tumor ziemlich deutlich radiären Bau, indem innerhalb des betr. grösseren Knotens an dessen Peripherie die Lappen sich stumpf-dreieckig mit convexer Basis nach aussen stellen, gegen das Centrum des Tumors eher dann allmälig verschmelzen. Die grösseren Buckel der Oberfläche zeigen auf dem Schnitt das gleiche Verhalten, sie verschmelzen im Tumor. Die einzelnen unvollkommen geschiedenen Läppchen wölben sich alle leicht vor und ebenso erscheint ihre eigene Schnittfläche nicht ganz eben an vielen Stellen. Die Farbe der frisch angelegten Schnittfläche ist hell gelblich grau im Allgemeinen, dunkelt aber an der Luft in's bräunlich gelb nach. Die Transparenz ist, einen der grösseren Knoten, der leicht gallertartig aussieht und sich auch so anfühlt, abgerechnet, eine mässige, wechselt indess ohne scharfe Grenze an den einzelnen Stellen, indem blassere und gelblich weisse, opake Stellen vorkommen. Ein unregelmässig keilförmiger, 3 Ctm. breiter und 2 Ctm. hoher Theil, der einem Knoten (direct der Kalkstelle gegenüber und entfernter) entspricht, fällt besonders auf durch ein gelblich weisses, sehr wenig transparentes Aussehen, seine etwas weichere Consistenz und seinen makroskopisch schon erkennbaren feinkörnigen (alveolären) Bau, der bei den anderen entweder fehlt oder nur leicht ausgeprägt ist. Diese Stelle giebt viel weissen, dicken Saft; die andern geben theils wenig unvollkommen trüben, theils auch weissen Saft, je nach dem Grade ihrer relativen Opacität.

Mikroskopisch zeigt der Saft sehr grosse Mengen mässig grosser, stumpf-polygonaler Epithelzellen mit relativ grossem Kern. In Schnitten ist die weissliche, besonders viel Krebssaft gebende Partie aus sehr breiten, ein Netz bildenden Zügen eben dieser Zellen, die ein auffallend helles Plasma zeigen, zusammengesetzt. Zwischen diesen Zügen ein schmales und wesentlich aus Gefässen gebildetes Stroma. Von demselben gehen feinere Bälkchen senkrecht in die Züge hinein. Keinerlei Intercellularsubstanz zwischen den Geschwulstzellen. Innerhalb der Züge, anscheinend mehr in jüngeren Partien, kleinere

Digitized by Google

colloide Kugeln, um welche sich die nächste Zellage, ähnlich wie in der normalen Thyreoidea, noch mehr oder weniger typisch gruppirt. Die Geschwulstzellen, besonders in der Peripherie der Stränge, auffallend glycogenreich. Die makroskopisch dem Colloidkropf ähnlichsten Stellen sind auch mikroskopisch als Struma colloides zu bezeichnen, doch fällt stets der reichliche Gehalt an Zellen auf und die Kleinheit der Colloidmassen. Für Lupenvergrösserung ist der Läppchentypus noch immer bis zu einem gewissen Grade kenntlich. Die Stellen in der Nähe der weisslichen, welche in ihrem Aussehen die Mitte halten und auch undeutlich abgegrenzte Bezirke von weisslich opakem Aussehen aufweisen, zeigen den Uebergang zwischen beiden Extremen. Theilweise ist noch das Bild der Struma colloides, dann finden sich auch wieder viele Stellen, an denen das Epithel der Bläschen vielschichtig ist, mit vielen Zwischenbildern. Durch Vergrösserung benachbarter Bläschen und starke Zellvermehrung treten viele miteinander in Verbindung. Es kommen lange, verzweigte, gewundene und auch anastomosirende Zellmassen zu Stande, viel breiter als normale Bläschen und solche von gewöhnlicher Struma nodosa parenchymatosa. In diesen grossen, die Bläschen substituirenden Hohlräumen kann noch central ein mit Colloid gefülltes Lumen vorhanden sein, oft jedoch sind die gewucherten Zellen netzartig angeordnet und die Lücken enthalten noch kleine Colloidmassen, daneben kommen schon ganz solide Stränge vor.

Glycogen findet sich in diesen Stellen an ganz vereinzelten kleinen Flecken, ohne dass bis jetzt eine bestimmte Beziehung zur Structur des Tumor erweislich gewesen wäre.

Kernfiguren finden sich vor in dem atypischen Gewebe, jedoch nicht sehr reichlich. Doch ist der Tumor auch erst nach mehreren Stunden in 95 proc. Spiritus gelegt worden.

Eine zum Vergleich untersuchte Struma von Morb. Basedowii zeigt einen stark colloiden, aber nicht atypisch gebauten Kropf mit vielen weiten Gefässen und keinem besonderen Zellreichthum (4. Jfr. Re.).

Anatomische Diagnose: Carcinoma medullare glandulae thyreoid. Dieselbe ist begründet:

1. auf das makroskopische Aussehen und die reichliche Krebsmilch,

2. auf die Breite der Zellstränge und deren netzartiges Anastomosiren und ihre häufige solide Beschaffenheit,

3. auf die Uebergangsbilder: Wuchern des Epithels in Lumen der Bläschen mit Vergrösserung derselben, in-Verbindungtreten der verschiedenen auf diesen Weise vergrösserten Bläschen aus ihren entstandenen Zellmassen und aus der netzförmigen Anordnung der in die Bläschen hineingewucherten Zellen.

Der Glycogengehalt ist auf Grund der bekannten Thatsachen nicht sicher zu verwerthen. Langhaus[1]) fand nur in einem Sarkom der Thyr. Glycogen, sonst in keinem benignen oder malignen Kropf. Man könnte höchstens sagen, dass der starke Glycogengehalt der ausgebildeten carcinomatösen Stelle sie so auffallend von dem übrigen Gewebe unterschiede, dass dies auch für ein anderes

[1]) Virchow's Archiv. Bd. 120, S. 28.

Digitized by Google

physiologisches Verhalten spräche. Für Carcinom und gegen Struma Basedowii spricht auch noch das einseitige Auftreten und die knollige Oberfläche, ohne dass den äusseren Prominenzen vollkommen isolirte Knoten im Innern entsprächen. Ein Einwuchern in fremdes Gewebe (Durchbruch der Kapsel oder in eine Vene) habe ich allerdings nicht vorgefunden [1]).

Die später vorgenommene, noch genauere mikroskopische Untersuchung hat den Resultaten der früheren noch Folgendes zuzufügen. Einmal das, dass nicht nur die Colloidmassen klein sind, sondern dass auch die Höhlungen der mit ein- und mehrschichtigem Epithel ausgekleideten Alveolen von sehr geringer Grösse sind. Zweitens, dass die Hohlräume, welche innerhalb der breiten Zellstränge auftreten, nicht selten in grosser Menge zu finden sind, dabei aber klein, wodurch ein völlig durchbrochenes Aussehen der Zellmassen zu Stande kommt. Auch hier findet sich um die rundlichen kleinen Hohlräume herum eine deutlich cubische bis kurz cylindrische Beschaffenheit der Zellen, die zugleich radiär geordnet sind. Solche Bilder beschränken sich nicht allein auf die soliden Stränge, sondern treten auch im Epithel folliculärer Bildungen auf, welche ein Lumen besitzen, da wo das Epithel mehrschichtig wird und eine grössere Dicke erreicht. Diese Bilder erinnern, wenn auch in übertriebenem Maasse, an die von Gutknecht für die wuchernde Struma (Gutknecht, S. 317) beschriebenen und die von Hitzig in Fig. 15 u. 16 abgebildeten. Auf die principielle Uebereinstimmung mit Entwickelungsbildern der normalen Schilddrüse (Wölffler) sei natürlich auch verwiesen. Was den räumlichen Uebergang zwischen den beiden Extremen betrifft, den ganz carcinomähnlichen Theilen mit breiten, soliden, anastomosirenden Strängen und den der Struma colloides ähnlichen, so vollzieht sich derselbe im Allgemeinen, wie schon gesagt, allmälig von den makroskopisch durchscheinenden Stellen der Geschwulst hin gegen die mehr, wenn auch nicht scharf, abgesetzten weisslichen, weniger transparenten und Milchsaft liefernden. Mikroskopisch ist der Unterschied jedoch nicht so scharf, indem auch wechselseitige Enclaven beider vorkommen. Die schon oben mit Einschränkung gegebene Bezeichnung diffuser veränderter Stellen als Struma colloides muss mit noch grösserer Reserve auf Grund der genauen Untersuchung gegeben werden. Der Name „colloides" wurde oben nur beigefügt, weil Colloid vorkam, aber nach dem Grundsatze: a potiori fit denominatio müsste die Struma doch wesentlich als eine parenchymatöse bezeichnet werden, jedoch als eine überwiegend diffuse, in sofern als sie überwiegend aus Zellen besteht, und das Colloid ganz bedeutend an Quantität zurücktritt. Dass dies letztere in den krebsähnlichen Stellen der Fall ist, braucht nicht besonders hervorgehoben zu werden, sondern es genügt, auf die obige Beschreibung zu verweisen, dasselbe gilt für die ganz oder theilweise mit mehrschichtigem Epithel ausgekleideten Follikel, es gilt aber auch ausdrücklich für die folliculären und hohlsträngig gebauten, mit einschichtigem Epithel versehenen Abschnitte, welche am meisten der Struma colloides entsprechen, wenn man die Kleinheit der Follikel, ihre dichte Lage, die Höhe des Epithels,

[1]) Diese Bemerkung bezog sich auf das rein makroskopische Verhalten. Des Weiteren s. u.

Digitized by Google

ihr enges Lumen berücksichtigt und die geringe und nicht immer in ihrem Lumen vorhandene Menge des Colloids. Ganz besonders gilt es aber auch für diffus veränderte Abschnitte, welche bei spärlichem Stroma und undeutlich abgegrenzten Läppchen eine homogene Epithelmasse zeigen, in welcher kleine, unregelmässige Flecke von Colloid auftauchen, oder kleine, runde Lücken, mit oder ohne solches, die an Menge zunehmen können, bis die Masse ganz von denselben durchsetzt ist mit der erwähnten cubischen Beschaffenheit und der radiären Anordnung der Zellen um diese Lücken, und von welchen continuirliche Uebergangsbilder bis zur kleinfolliculären und leicht colloiden Struma führen. Solche Bilder zeigen nicht bloss principiell, sondern auch factisch sehr grosse Aehnlichkeit bis Uebereinstimmung mit den von uns in den Fällen 1 und 2 beschriebenen diffusen, parenchymatösen Hypertrophien bei ganz zweifellosen Fällen von Morbus Basedowii. Die mehr colloiden Stellen erinnern an die colloiden Formen der Struma unserer Basedow-Fälle, welche sich von den gewöhnlichen Colloidstrumen durch den grösseren Zellreichthum auszeichneten (bes. 4), nur dass in diesem Falle der Zellreichthum noch bedeutend über den colloiden Antheil überwiegt, der Abstand also von gewöhnlichem Colloid-Kropf noch ein weit grösserer ist.

Das Colloid ist, wie gesagt, durchschnittlich in geringer Menge vorhanden, und dabei, wie schon oben bemerkt, in wechselnder an vielen Stellen. Gegen die Farbe verhält es sich auch verschieden, z. Th. nimmt es die Säurefuchsinfärbung an, wenn mit einer zu viel Säurefuchsin enthaltenden van Gieson-Lösung gefärbt wird; dann erscheint es glänzend, füllt meist den Hohlraum nicht aus, weil es häufig sehr stark geschrumpft als partieller Ueberzug der Wand anliegt oder sonstige bekannte Schrumpfungsformen zeigt, manchmal ganz stachlig aussieht. Mit Hämatoxylin gefärbt erscheint der Inhalt der Alveolen dagegen am meisten noch in runden Lumina breiterer Zellstränge, während das Säurefuchsin mehr die kleinen Lumina der Struma colloidesähnlichen Stellen bevorzugt. Auch das blau gefärbte ist stark geschrumpft, theils dunkler, theils heller blau, manchmal von grossen Vacuolen durchsetzt, theils homogen, theils sehr feinkörnig, je homogener es ist und glänzender, desto dunkler. Mit van Gieson'scher Lösung behandelt, wird zweifellos gelb, was sich mit der zu sehr Säurefuchsin enthaltenden Lösung roth gefärbt hat, aber ausserdem noch mehr; es findet also, wenn auch eine gewisse, so doch keine durchgreifende Abgrenzung statt.

Das bindegewebliche Stroma erscheint, wo es stärker ausgeprägt ist, kernarm und hyalin. Von Blutgefässen fallen in manchen Schnitten grössere klaffende Venen auf, ohne Inhalt und dünnwandig, einzelne haben eine partielle Blutfüllung, selten sind sie stärker gefüllt.

Die Zellen haben sämmtlich einen grossen, stark granulirten Kern, so weit sie nicht hyalin sind, und körniges Protoplasma; um Hohlräume herum werden sie cubisch, kurz- bis hochcylindrisch, sonst sind sie polygonal und häufig im gehärteten Präparat schwer von einander abzugrenzen. Ihr Protoplasma färbt sich mit Säurefuchsin durch die zu rothe van Gieson'sche Lösung, nimmt auch leicht die Hämatoxylin-Farbe an und wird mit van Gieson'scher Lösung durch Picrinsäure gelb.

Digitized by Google

Auch die Angabe der vorläufigen Beschreibung, dass ein Durchbruch durch die Kapsel und in Blutgefässe fehle, bedarf in Folge des Resultates der Nachuntersuchung einer Correctur in sofern, als sich erstens eine Stelle finden liess, welche möglicherweise als partieller Durchbruch durch die Kapsel gedeutet werden kann, indem an einer circumscripten mikroskopischen Stelle die Kapsel halb so dick wird dadurch, dass die innere, die Hälfte ihrer Dicke ausmachende Schicht, welche durch zahlreiche weite Blutgefässe characterisirt ist, plötzlich aufhört und zwar mit einem oder zwei kurzen Fortsätzen zu beiden Seiten dieses Defectes, welche noch eine Strecke weit in der ursprünglichen Richtung verlaufen. In die so entstandene Lücke ist dann Strumagewebe, und zwar das aus breiten zellreichen Strängen bestehende eingelagert, und zwar so, dass es sich durch diese Lücken der inneren Schicht hindurch flach knopfförmig zwischen diese Reste und die übrig bleibende äussere Schicht einschiebt. Wenn man nicht annehmen will, dass hier von Anfang an eine in der Substanz der Kapsel gelegene Lage von Schilddrüsengewebe bestanden hat, so muss man einen partiellen Durchbruch derselben durch das wuchernde Gewebe annehmen; allerdings spricht gegen diese letztere Deutung das Fehlen irgendwie erheblicher reactiver Erscheinungen in der Kapsel.

Zweitens findet sich eben an dieser Stelle, und zwar seitlich von ihr, innerhalb der Substanz der Kapsel eine ganz zweifellose, grosse Vene mit etwa in der Hälfte des Umfanges deutlich erhaltenem Endothel, deren Lumen eine Strecke weit fast ganz ausgefüllt ist durch einen Cylinder von Epithelzellen, genau wie die in der Struma. Derselbe liegt auf der gegen die Struma gekehrten Seite der Veneninnenfläche flächenhaft in grösster Ausdehnung an. Auf der anderen Seite berührt er sie nur an einer kleinen Stelle und ist sonst von bräunlichem, glänzendem, körnigem Material umgeben (verändertes Blut). Der Cylinder spitzt sich an dem einen Ende zu, daselbst lösen sich die Zellen auch etwas von einander und ihre Masse berührt die Wand nicht; auch sonst bilden sie keine homogene Masse, sondern sind durch Spalten unvollkommen in längliche Stränge und Gruppen getrennt. Stroma und Gefässe sind zwischen ihnen nicht zu sehen. Das zugespitzte Ende der Epithelmassen ist gegen das centrale Ende der Vene hin gerichtet, wie sich durch den schiefen Verlauf der Vene gegen die Kapsel nachweisen lässt. In einem der Schnitte sitzen die Zellen der Venenwand innen auf deutlichem Endothel palisadenartig kurz cylindrisch neben einander auf und bilden mit der gegenüberliegenden Zelllage einen kurzen tubulösen Abschnitt. Ein Zusammenhang der zelligen Füllung der Vene mit dem Gewebe des Kropfes selbst lässt sich in den vorhandenen 5 Schnitten nicht nachweisen; es lässt sich nur zeigen, dass die Vene den inneren Theil der Kapsel völlig durchsetzt, sich dann theilt und den einen Theil des knopfförmigen Gebildes umfasst, welches oben als möglicherweise durch die innere Lage der Kapsel durchgewachsene Kropfmassen beschrieben wurde. Daselbst reichen die Epithelzellen dieses Theiles direct an die Venenwand, jedoch enthält gerade dieser Venenabschnitt gar keinen Inhalt. Nekrosen von Geschwulstzellen allein lassen sich nicht nachweisen.

Als Besonderheiten seien noch hervorgehoben Abschnitte mit weiter aus-

Digitized by Google

einanderliegenden, wenig Colloid führenden, kleinen Follikeln und aus hyalinem und breitem, hyalin blassem, manchmal feinst fasrigem Stroma mit weiten Capillaren. Solche Follikel erscheinen leer oder haben ganz wenig geschrumpftes Colloid oder feinkörniges Material, manchmal haben sie plattes Epithel, wenn sie weit sind und im Lumen grössere, rundliche, abgelöste, z. Th. kernführende, mit braunem körnigem Pigment gefüllte Zellen. (Namentlich da, wo die feinfasrige Beschaffenheit des Stromas hervortritt und die Fasern weit auseinander liegen, machen diese Stellen den Eindruck von ödematöser Quellung des Stromas; sie kommen mehr im Innern des Kropfes vor.)

Ferner finden sich noch Follikel, die ausgefüllt sind mit feinfasrigem, zweifellos fibrinösem Netzwerk, darunter sind auch grössere, mit mehrschichtigem, dickem, epithelialem Wandbelag, der sich in der Mitte in ein feines Netz- und Balkenwerk in die Länge gezogener Epithelzellen auflöst, das rundliche Massen bildet. In solchen Gegenden finden sich auch sehr weite Gefässe von der Weite der Venen, aber mit theils rein endothelialer, theis endothelial-bindegeweblicher dünner Wand.

Die Kapsel ist rundzellig aber verschieden hochgradig infiltrirt und zeigt theilweise plattgedrücktes, klein alveolares, mit Colloid gefülltes Colloidkropfgewebe. An einzelnen Stellen sind auch ein paar parenchymatöse Knoten mit schmalen Strängen und hyaliner Degeneration des Stromas.

Epikrise. Die drei bisher beschriebenen Fälle zeigen das Gemeinsame, dass sie die Vergrösserung der Schilddrüse wesentlich als eine diffuse eigener Art erscheinen lassen. Die ausserdem im Fall 2 vorhandenen Knoten können wir als auf localer Steigerung des hyperplastischen Processes beruhend, z. Th. wohl auch als etwas Accidentelles ansehen. Diese Art der Struma ist etwas Besonderes, wie wir sie ausser bei der Basedow'schen Krankheit nicht vorfinden. Eine diffuse Struma kommt zwar bekanntlich sonst auch vor, ein Mal als diffus parenchymatöse bei Neugeborenen und kleinen Kindern und dann in Form des Colloidkropfes. Es ist nicht nöthig, die Unterschiede zwischen der bei Basedow vorkommenden und jenen gewöhnlichen Formen hervorzuheben.

Die Art der parenchymatösen Hyperplasie in unsern drei Fällen zeigt sich in einem das normale Maass bedeutend übertreffenden Ueberwiegen der Epithelien über das Stroma. Dazu kommt die qualitative Veränderung der Zellen und ihrer Anordnung: sie sind entweder klein, dicht gedrängt in Klumpen gelegen (embryonaler Typhus Wölffler's) oder sie sind voluminöser, plasmareicher, sogar mehr oder weniger cylindrisch, diffus oder in unvollkommen folliculärer Form zu soliden Massen gelagert, oder sie bilden — die cylindrischen Formen — verzweigten Drüsengängen

Digitized by Google

ähnliche Gebilde. Das Colloid tritt stark zurück. Papilläre Wucherungen können vorkommen. Man sieht also sofort, dass diese Befunde mit den oben angeführten Beschreibungen der verschiedenen Autoren, soweit sie den diffus parenchymatösen Kropf bei Basedow'scher Krankheit betreffen, gut übereinstimmen. Allerdings ist dies cum Grano solis zu verstehen, insofern als unsere Fälle unter einander Unterschiede zeigen, und ebenso solche zwischen unsern einzelnen Befunden und denen der andern Untersucher zu erkennen sind. So ergeben sich z. B. auch gewisse Unterschiede zwischen unsern Kröpfen und den von Lubarsch bearbeiteten, wie wir an freundlichst übersandten Präparaten dieses Autors ersehen konnten. Wir gehen auf diese Einzelheiten, soweit wir sie nicht schon eben bei der Beschreibung berührt haben, hier nicht ein. Dieselben werden klar, wenn man ein Mal Abbildungen aller jener Fälle vergleichen kann, also, wenn auch Lubarsch's Erfahrungen ausführlich veröffentlicht sein werden. Für heute genügt es uns, auch unserseits dazu beigetragen zu haben, eine für Basedow specifische Form der Struma, beruhend auf quantitativer, diffuser Zunahme der specifischen Epithelien, auf Aenderung ihrer Form, ihrer Anordnung und ihrer Secretion, festzustellen, die in den einzelnen Fällen insofern Unterschiede zeigen kann, als in dem einen die diffuse Anordnung der Zellen, in andern die Bildung unscharfer oder kleiner Follikel, oder der dem embryonalen Typus ähnliche Charakter des Gewebes, oder Cylinderform der Epithelien mit drüsengangartiger Anordnung derselben den histologischen Charakter jenes Gesammttypus noch genauer specificiren.

Unser Fall 3 beansprucht noch eine besondere Besprechung. Er zeigt mehrere Eigenthümlichkeiten, vor allem die ganz auffallende Vermehrung der Zellen, ihre z. Th. carcinomartige Anordnung, das makroskopisch carcinomverdächtige Aussehen, die unvollkommene Knotenbildung an den stärkst hyperplastischen Stellen, den carcinomartigen, mikroskopisch erwiesenen, unvollkommenen Durchbruch durch die Kapsel, das Vorhandensein eines epithelialen Zapfens in einer Vene, der Glycogengehalt.

Was zunächst den letztem anbetrifft, so stellt er einen bei Kröpfen — sowohl bei gut-, wie bei bösartigen Formen — ganz

Digitized by Google

vom Gewöhnlichen abweichenden Befund dar (vergl. Langhans). Er deutet deshalb jedenfalls auf eine bedeutende Aenderung des Zellchemismus hin, ohne dass wir vorerst irgend weitere Schlüsse aus ihm ziehen können. Begreiflicherweise haben wir daraufhin unser gesammtes Material von Basedow-Kröpfen, soweit es in Spiritus fixirt war (3 Fälle) auf Glycogen untersucht, jedoch enthielt nur der eine eine unbedeutende Menge von die Jodreaction gebenden Kügelchen, sonst fiel die Prüfung negativ aus. Allerdings waren, wie wir sofort bemerken müssen, diese Fälle keine diffus parenchymatös hyperplastischen der bisher beschriebenen Gruppe, sondern colloide und einer sogar ein abgelaufener Morbus Basedowii. Es sind also in dieser Beziehung noch weitere Prüfungen nöthig.

Prüfungen auf Glycogen nach Ehrlich mit Lugol'scher Lösung und Mucilago Gummi.

Fall 4. Jfr. Re. Diffus veränderte Stelle aus der Spitze: Das Colloid färbt sich Madeira- bis leicht Mahagoni-farbig, ähnlich wie Glycogen im mikroskopischen Präparat, am stärksten in den Randpartien des Schnittes, im übrigen Gewebe tritt nirgends Glycogenreaction ein.

Stelle aus der Mitte: negativ. — Stelle unten: negativ.

Pfefferkorngrosser, parenchymatöser Knoten, etwas unterhalb der Mitte: negativ.

Haselnussgrosser, parenchymatöser Knoten aus der Mitte: In mehreren grösseren Bezirken finden sich zahlreiche nicht so stark wie Colloid glänzende Kügelchen, von kleinsten bis etwa zur Grösse von Epithelzellen, im Protoplasma der Zellen oder häufig auch im Lumen der Schläuche vereinzelt und gruppirt vor, die intensiv die Mahagoni-Farbe annehmen. Meist finden sie sich im Gebiete eines Schlauches dichter gelagert. In allen drei untersuchten Schnitten wird dieser Befund erhoben. Die Färbung ist viel dunkler als die des spärlich in den Schnitten vorhandenen Colloids. Manchmal liegen sie auch ausserhalb der Zellen, zwischen diesen und dem Stroma.

Fall 5. Jfr. Br. Diffus collides Gewebe aus der Spitze und kleines parenchymatöses colloides Knötchen: negativ. Nach längerem Einwirken färbt sich das Colloid auch wie im ersten Fall. Nussgrosser, parenchymatöser z. Th. cystischer Knoten unten: negativ. Kleines colloides Knötchen aus dem Centrum: negativ.

Fall 9. Frau Mr. Diffuses Gewebe aus der Spitze: negativ. Parenchymatöser Knoten mit ziemlich breitem, hyalinem Stroma und nur ganz gering erweiterten Follikeln: Enthält kein Glycogen, dagegen ergiebt sich bei dieser Probe eine ausgedehnte amyloide Degeneration aller Arterien und Capillaren[1]).

[1]) In Bezug auf das Amyloid wurden noch einige vielleicht interessante Details festgestellt. Bei näherem Zusehen sieht der Knoten auch makroskopisch grau durchscheinend aus. Es werden ungefärbte Schnitte in Wasser von diesem und ähnlichen Knoten untersucht und es zeigen sich in dem einen

Digitized by Google

Dass ein Theil der Struma sich der Knotenform stark näherte, ist insofern ein von dem gewöhnlichen abweichendes Verhalten, als ja zwar die endemische Struma meist, wenn sie ein gewisses Alter besitzt, nodös ist, von den Basedow-Strumen aber in ihren reinen Formen, d. h. ausserhalb eines Kropfgebietes, dieser Befund nicht bekannt zu sein scheint. Wir haben deshalb, wie wir vorgreifend bemerken wollen, da unsere Basedow-Strumen in einem Kropfgebiete zur Beobachtung kamen, etwaige Knoten direct auf Rechnung des landsüblichen Kropfes gesetzt[1]). Möglicherweise liegt in diesem Fall, in welchem ja ausser den eigenthümlichen, unvollkommen abgesetzten Knoten gewöhnliche Nodi vorkamen, auch bei jenen absonderlichen knotenartigen Herden eine Combination vor. Indess halten wir diese Deutung nicht für wahrscheinlich, da das makroskopische Aussehen wie das histologische zu sehr von den gewöhnlichen parenchymatösen oder colloiden Adenomen abwich. Es fehlte die scharfe Begrenzung, die bei den gewöhnlichen Formen, wenn sie ein Mal Läppchengrösse haben, nicht auszubleiben pflegt. Die Knoten sahen weisslich, unvollkommen transparent aus und gaben Milchsaft, sie waren stark glycogenhaltig, und ihre histologische Structur mit ihren breiten, anastomosirenden, eventuell netzförmig durchbrochenen Zellsträngen mit vasculärem Stroma, den Anfängen von Follikelbildungen in den breiten Strängen — nicht in relativ schmalen, wie sie bekannt sind —, das durch den Durchschnitt dieser Stränge zu Stande gekommene alveolare, krebsartige Bild geben ihnen einen ganz eigenartigen Charakter.

---

ausserdem reichlich verkalkte Gefässe und in dem oben beschriebenen sehr viele, namentlich kleinere Arterien mit verdickter, stark glänzender Wand. Es wird mit dünner Jod-Jodkaliumlösung sofort die Amyloidreaction versucht, welche in beiden Knoten eigentlich jede Arterie und Capillare in der charakteristischen Weise gefärbt hervortreten lässt, nur am Rande des Knotens, wo er zellenreich ist und das Stroma nicht hyalin, hört allmählich die Amloydreaction auf, ebenso am angrenzenden diffus colloid veränderten Gewebe. Von den verkalkten Gefässen sind die stärkst verkalkten amyloidfrei, von den anderen aber manche nicht nur verkalkt, sondern zugleich auch mehr oder weniger amyloid.

In den diffus veränderten Theilen des Kropfes finden sich auch kleinere oder auch grössere Flecke von amyloider Degeneration, manchmal sind auch nur vereinzelte kleinere Arterien amyloid.

Mit Gentianaviolett findet sich das Amyloid in gleicher Verbreitung an den Gefässen und ausserdem noch diffus im hyalinen Stroma an manchen Stellen, namentlich wo viele amyloide Gefässe sind, nur ist es da meist etwas heller. Dies gilt wesentlich für die Knoten, jedoch fehlt dies Verhältniss auch nicht in diffus verändertem Gewebe.

[1]) Eine partielle Ausnahme hiervon bildet unser Fall 2 (s. o.)

Digitized by Google

Dazu kommt, dass gerade zwischen ihnen und der diffus veränderten Partie der Struma eine deutliche Aehnlichkeit mit allmähligem Uebergang räumlich, wie durch Zwischenformen besteht. Dies letztere Verhalten deutet darauf hin, dass diese mehr herdartigen Bildungen gleichsam den localisirten höchsten Grad von sonst diffuser Hyperplasie darstellen, der eben durch die Beschränkung der besonders starken Wucherung auf eine besondere Stelle zur Knotenform geführt hat. Es liegt also das Analogon vor zum Verhältniss von nodöser und diffuser Colloidstruma (Virchow, Hitzig). Unerhört wären diese Knotenbildungen auf Grund localisirter stärkerer Wucherung auch bei Basedow nicht, da wir oben im Fall 2 bereits die Anfänge solcher beschrieben haben.

Eine andere Frage ist endlich die, liegt Carcinom vor oder nicht? und ist der Fall zum Morbus Basedowii überhaupt zu rechnen?

Was die zweite Frage zunächst betrifft, so ist die Diagnose auf Grund der klinischen Symptome als gerechtfertigt anzusehen, wenn auch der Exophthalmus fehlte. Es lag eine Forme fruste vor (Pulsbeschleunigung, schneller gewachsene Struma, Verbreiterung des Herzstosses mit Verschiebung nach aussen, Tremor, Abmagerung, starkes Carotidenklopfen, Rückgang der Symptome nach Strumectomie). Vom anatomischen Standpunkte aus liegt insofern kein Gegengrund vor, als die Struma wesentlich eine diffus parenchymatös hyperplastische ist.

Schwieriger steht die Sache mit der Frage Carcinom oder nicht. Wie schwer es ist, ein Schilddrüsencarcinom zu diagnosticiren oder ganz auszuschliessen, ist bekannt. Ich verweise hierbei auf die Angaben des erfahrensten Untersuchers Langhans[1]), der in zweifelhaften Fällen lieber aus dem makroskopischen Befunde „der eigenthümlichen weissen Farbe, der mässigen Transparenz, dem weisslichen Saft“ die Diagnose stellt. Ist einmal ein Durchbruch der Kapsel, ein Einbruch in fremdes Gewebe, in Venen, grob nachzuweisen, oder fehlen Metastasen nicht, so geht man natürlich mit der Krebsdiagnose nicht fehl. In unserm Fall haben wir jenes makroskopische Verhalten; das mikroskopische spricht auch für Krebs, jedoch fehlten die groben Zeichen sicherer Bösartigkeit.

[1]) Kocher, Krankheiten des Hodens. S. 462. Deutsche Chirurgie. Lieferung 50b.

Digitized by Google

Als Hanau die erste Untersuchung vornahm, kannte er den Basedow-Kropf histologisch noch nicht näher, geschweige denn die parenchymatös diffus hypertrophische Form. Der einzige, den er zum Vergleich heranziehen konnte, war ein colloider Basedow-Kropf, folglich dachte er begreiflicher Weise damals, dass ein Basedow-Kropf auf Grund des anatomischen Befundes nicht in Frage komme. Heute liegt die Sache natürlich anders, und es wäre denkbar, dass die diffuse specifische Hyperplasie bei der Glotzaugenkrankheit vielleicht auch einmal ein krebsartiges Bild erzeugen könnte. Dazu kommt noch, dass ein Recidiv ausgeblieben ist, bei Struma maligna ein so gut wie unerhörter Fall; ferner, dass doch der Krebskropf keine Basedow-Symptome zu setzen pflegt. Aber denkbar wäre ja vielleicht auch, dass die Basedow'sche Hyperplasie gelegentlich in krebsige übergehen könne, so gut wie der endemische Kropf einen besonders guten Boden für bösartige Tumoren der Schilddrüse abgiebt.

Die fortgesetzte mikroskopische Untersuchung hat uns nun noch zwei wichtige Ergebnisse geliefert, einen partiellen Durchbruch der Kapsel, d. h. einen solchen ihrer innern Schicht, und die Füllung einer kleinen Vene mit Geschwulstepithelien in Gestalt eines Zapfens an einer krebsartigen Stelle. Diese Befunde sprechen sehr für Krebs, indessen ist beim Durchbruch der Kapsel keine Infiltration der Gewebsspalten vorhanden und der Zapfen in der Vene könnte, wenn man die Skepsis auf die Spitze treiben wollte, vielleicht durch Druck bei der Ausschälung entstanden[1]), oder in Analogie zu setzen sein mit den Einbrüchen von Leberadenomen in die Blutbahn (E. v. Hippel[2]). Uebrigens spricht das Ausbleiben des Recidivs nicht direct gegen Carcinom, denn in diesem Falle wäre die erkrankte Drüse weit früher entfernt worden als bei sonstigen analogen Operationen. Wir halten es für das Richtigere, bis ausgedehntere Erfahrungen über ähnliche Fälle vorliegen, den Kropf dieses Falles als einen Basedow'schen anzusehen, und die Frage betr. Carcinom noch unentschieden zu lassen.

---

[1]) Analog dem artificiellen Hineinkommen der Leberzellen in die Leberblutgefässe beim Zerschneiden des Organs (Schmorl, Lubarsch) cit. nach Lubarsch, Fortschritte der Medicin. Bd. 11. 1893. S. 805 ff.

[2]) Virchow's Archiv. Bd. 123. S. 473.

Digitized by Google

II. Gruppe (4 Fälle). Strumen wesentlich vom Charakter des Colloidkropfes.

a. Untergruppe (1 Fall). Diffuser Colloidkropf, jedoch mit zugleich verhältnissmässig starker parenchymatöser Hyperplasie, zum Theil bis cylindrischem Epithel. Daneben parenchymatöse Knoten.

4. Jfr. Re. Exstirpirter linker Lappen (11. 4. 92). In Spiritus gehärtet erhalten. Makroskopische Beschreibung: Länge 6,6 Ctm., grösste Breite (incl. eines vorspringenden Knotens, der aus dem oberen Theile des Isthmus ausgeschält wurde) 4,9 Ctm., excl. dieses Knotens 4,6 Ctm. Grösste Breite am unteren Rande des Isthmus 3 Ctm., grösste Breite der abgerundeten oberen Spitze circa 1,7 Ctm. Grösste Dicke in der Mitte 3 Ctm. Die Gesammtform von aussen entspricht ungefähr der der normalen Schilddrüse, nur erscheint die Verbreiterung grösser als die Verlängerung; ein Knoten wölbt sich nur am unteren Ende des Lappens medial direct über dem Hilus vor. Ein Längsschnitt am gehärteten Präparat ungefähr frontal zeigt das Gewebe im Allgemeinen mehr oder weniger deutlich oder undeutlich aus stumpfeckigen Läppchen zusammengesetzt, im mittleren Theile sind sie am deutlichsten, 2—6 Mm. im grössten Durchmesser, die Durchmesser nach verschiedenen Richtungen ungleich; im oberen Drittel werden sie allmählich undeutlich und kleiner, 2 bis 3 Mm. breit: im unteren Drittel fliessen sie zusammen, so dass die Schnittfläche fast gleichmässig erscheint. Direct über der Mitte an der Trachealseite ein rundlicher Durchschnitt eines Knotens von 11 Mm. Durchmesser, fein abgekapselt und mit bis 1,5 Mm. grossen, unregelmässigen Cystenlumina in der Mitte, am Rande durch ein paar Spältchen andeutungsweise zerlegt, sonst homogen. Direct unter ihm ein 6 : 5 Mm. grosser homogener Knotendurchschnitt. Unterhalb der Mitte oberflächlich drei pfefferkorngrosse, homogene, weniger scharf abgegrenzte Knoten und über denselben eine erbsengrosse Cyste, theils mit durchsichtigem Colloid, theils mit weisslichem Gewebe gefüllt. Eine weitere pfefferkorngrosse Cyste findet sich dann noch im unteren Theile. Der unterste Theil des Horns ist eingenommen durch einen Knoten von 22 Mm. Länge und 14 Mm. Breite und 16 Mm. Dicke, der grösstentheils zu einer unregelmässigen Cyste zerfallen ist. Das Gewebe ausserhalb der Knoten zeigt das fein cystische Aussehen eines diffusen, leicht colloiden Kropfes.

Ein am frischen Präparat angelegter, mehr sagittaler Schnitt zeigt die ganze Schnittfläche lappig gebaut, die Läppchen körnig vorgequollen, im oberen Theil etwa 2,3 Mm. breit, im mittleren bis 5 Mm., in halber Höhe, bis zur Tracheafläche reichend, einen Knotenausschnitt von 18 Mm. maximalem Durchmesser, den beiden vorher beschriebenen grösseren Knoten entsprechend. Am Rande ist er noch undeutlich, theilweise gelappt, in der Mitte enthält er unregelmässige, kleinere Cystchen, die umgebenden Lappen sind platt gedrückt. Der unterste Theil quillt in einer Länge von 2 Ctm. und einer Dicke von 1,7 Ctm. auch knotenartig vor und zeigt noch Lappung, jedoch ist dieselbe verwischt, die Läppchen sind 4—5 Mm. breit.

Digitized by Google

Ein Schnitt vom Isthmus gegen den Lappen zeigt denselben gleichmässig aus Läppchen zusammengesetzt, die im unteren Theile fein cystisch sind, wie bei mässigem Colloidkropf, im oberen Theile tritt diese fein cystische Beschaffenheit noch mehr zurück; am oberen Rande des Isthmus springt ein 12 Mm. langer und 8 Mm. breiter Knoten vor; über der Mitte findet sich eine 1—2 Mm. breite und 4 Mm. lange cystische Spalte. Im oberen Theile liegen noch drei 2 Mm. breite, rundliche homogene, mehr weissliche Knötchen.

Mikroskopische Beschreibung: Die diffus veränderten Stellen, d. h. die knotenfreien in der Spitze und in der Mitte des Lappens, zeigen im Allgemeinen eine Eintheilung in Läppchen, jedoch ist das Bild kein gleichmässiges, indem die Läppchenbildung nicht überall von der gleichen Beschaffenheit ist, z. B. treten in dem Präparat aus der mittleren Partie der Drüse an manchen Stellen die Primärläppchen durch etwas breitere Bindegewebsstreifen von einander geschieden vor und in ihnen, durch schmälere geschieden, die Secundärläppchen. An anderen Stellen ist die primäre oder die secundäre Läppchenbildung verwaschener. In der Spitze besteht das Drüsengewebe selbst innerhalb des Läppchens aus kleinen und grösseren, zum grossen Theil länglichen, gewöhnlich unregelmässig geformten, öfters schlauchförmigen Hohlräumen. Oft sind diese geschlängelt, varicös, sehr häufig zeigen sie Ausstülpungen, Einfalzungen der Wand auf dem Durchschnitt, auch kurze Verzweigungen, deren Ausläufer man allerdings nicht auf längere Strecken verfolgen kann, da sie abgeschnitten sind. Die Einfalzungen der Wand haben oft genau das Aussehen von Leisten. Diese Hohlräume sind durch ein rein capilläres oder nur sehr wenig Fasern enthaltendes, bindegewebliches Stroma getrennt, sie sind ausgekleidet mit einem überall gut entwickelten cubischen Epithel, das stellenweise schon ins cylindrische übergeht und an manchen Stellen sogar exquisit cylindrisch wird. In den grösseren Hohlräumen liegt regelmässig Colloid mit den bekannten vacuolären Schrumpfungsformen am Rande, gut färbbar mit Eosin; in manchen der Colloidballen liegt im Centrum ein rundlicher, scharf abgesetzter Colloidkern, stärker lichtbrechend und sich grau violett mit Hämatoxylin färbend, bisweilen ist aber nur die Mitte der Colloidmasse ohne scharfe Abgrenzung gegen die eosinophile Partie durch das Hämatoxylin gefärbt; dazwischen Uebergänge. In kleineren und mittleren Hohlräumen findet sich auch das eosinophile Colloid vor, wenn auch in relativ geringerer, oft sehr unbedeutender Menge und durchaus nicht constant. Es finden sich auch kleinere Hohlräume, wenn auch relativ spärlich, welche nur das hämatoxylingefärbte enthalten, welches dann glatt conturirt ist und die Schrumpfungsformen des rothen nicht zu zeigen pflegt. Einzelne wenige dieser rein hämatoxylingefärbten Colloidmassen sind besonders dunkel tingirt.

Ausser diesen colloidführenden Hohlräumen sind noch eine grosse Zahl von epithelialen Tubuli und scheinbaren Acini von kleinerem Caliber vorhanden, die dieselben Formen zeigen, wie die oben beschriebenen colloidführenden, die ein sehr enges Lumen zeigen, das entweder leer ist, oder eine feinfaserig geronnene Masse zeigt, oder Spuren von Colloid, oder auch eine solide Ausfüllung des Lumens mit Zellen, letzteres aber viel seltener. In letz-

Digitized by Google

terem Falle ist die Abgrenzung der einzelnen Zellbalken und Stränge von einander häufig undeutlich.

Die Menge der colloidführenden und der wesentlich cellulären Stränge wechselt an den verschiedenen Theilen der einzelnen Secundärläppchen, doch gewinnt man den Eindruck, dass ein ebenso grosses Volumen des Kropfes durch die Zellen bedingt sei als durch das Colloid. An dünnen Schnitten sind übrigens solide Zellanhäufungen sehr selten, zum Theil also jedenfalls durch Flächenansichten bei dicken vorgetäuscht. Es finden sich noch im Schnitt aus der Mitte der Drüse eine Anzahl Läppchen, die verbreitert sind, zum Theil sich mehr abrunden, also den Anfang von monolobulären Knötchen darstellen und in welchen dann colloidfreie Zellbalken, resp. Durchschnittsbilder von Strängen den Haupt- oder fast ausschliesslichen Bestandtheil darstellen; bisweilen wird die Anhäufung der Zellen auch schon eine diffusere, manchmal zeigt auch nur ein Fleck oder ein Theil eines Secundärläppchens eine solche Beschaffenheit; das Stroma kann dabei stark zurücktreten, unvollkommene Septen innerhalb eines grösseren Hohlraumes bilden, zwischen und auf denen dann das Epithel sitzt. Einzelne kleinere derartige Stellen zeigen schon eine ganz diffuse Anhäufung des Epithels ohne deutliche Zellabgrenzung und ohne Colloid mit dichter Zellanhäufung und deutlicherer Färbung der Kerne, nur von dünnem capillärem Stroma durchzogen, das nicht an allen Stellen deutlich hervortritt. Es können leichte Verdrängungserscheinungen in der Umgebung solcher Herdchen wahrnehmbar sein.

Bisweilen zeigt sich fleckweise innerhalb oder am Rande dieser Stellen eine kleinzellige Infiltration von stark gefärbten, kleinen runden Kernen zwischen den Ballen, an ihren Rändern in die Septa auslaufend. In der Spitze ist auch ein nicht ganz pfefferkorngrosses Knötchen im Schnitt, mit starker Compression der Nachbarschaft, welches ziemlich grosse cystisch erweiterte, colloidführende Hohlräume zeigt, sonst die epithelialen Schläuche und daneben grössere Hohlräume, die leer erscheinen und offenbar ihrer Form nach durch Confluenz entstanden sind.

Die grösseren Venen erscheinen zum Theil weit; die Arterien sind jedenfalls nicht erweitert, an ihren Wandungen ist nichts Besonderes zu sehen.

Das Gewebe unter der Kapsel zeigt comprimirte Läppchen. Colloid wurde in sicheren Lymphgefässen nicht gefunden, bisweilen ist allerdings eine längliche blaugefärbte Colloidmasse von Wurstgestalt in einem Hohlraum enthalten, in dessen Wand endothelähnliche Kerne liegen; bei genauerer Besichtigung lässt sich indessen fast immer an der einen oder anderen Stelle eine Epithelzelle finden in der Umgebung des Colloids.

Der untere grosse aus Läppchen zusammengesetzte Knoten zeigt dieselbe Beschaffenheit, wie das bisher beschriebene Gewebe, nur dass einmal eine kleine Colloidcyste darin auftritt und dass die Läppchenabgrenzung zum Theil verwaschen ist.

Sämmtliche in den Präparaten vorkommenden Knoten gehören mit wenigen Ausnahmen der Struma parenchymatosa an. Einige zeigen das ganz typische Bild derselben, auf das deshalb nicht näher eingegangen zu werden braucht.

Digitized by Google

Ein grosser Knoten am Isthmus ist zusammengesetzt aus nur durch ein capilläres Stroma getrennten, äusserst dicht gelegenen, theils hohlen, theils soliden Zellsträngen, die zum Theil zu einer mehr diffusen Masse verschmelzen; dazwischen sind exquisit tubuläre, zum Theil auch cystisch erweiterte, vielfach ausgebuchtete, mit hohem cylindrischem Epithel mit stark gefärbten Kernen versehene Hohlräume vorhanden, von welchen die selteneren cystisch erweiterten Colloid enthalten. Im Ganzen ist die tubuläre Beschaffenheit in den Randpartien des Knotens deutlicher. Ein anderer Knoten in der Mitte des Lappens zeigt neben bindegeweblich-hyaliner Umwandlung im Centrum und relativ grossen, cystisch erweiterten Hohlräumen eine Zusammensetzung zum Theil aus breiten, radiär gerichteten, epithelialen Zügen in der Peripherie, zum Theil aus diffuseren Epithelmassen, die ganz unvollkommen durch ein capilläres Stroma von einander geschieden sind und verschiedene Grade der Lumenbildung in ihrem Innern aufweisen können; nur in einzelnen grösseren Hohlräumen findet sich Colloid vor. Ein anderes Knötchen zeigt den Uebergang zwischen Struma parenchymatosa und colloides. (Schon weitere Röhrenbildung und Colloidmassen in einem Theil derselben.) Der grosse Knoten in der Mitte zeigt im Centrum theils bindegewebliche Degeneration, theils Necrose und Erweichung, theils fibröse Einlagerung, sonst das Bild der Struma parenchymatosa mit theils strang-, theils röhrenförmiger Anordnung der Zellen und relativ spärlichen erweiterten, colloidführenden Hohlräumen.

b. Untergruppe (2 Fälle). Bilder des gewöhnlichen diffusen Colloidkropfes mit Knoten.

5. Jfr. Br. Strumahälfte exstirpirt am 27. 4. 93. In Spiritus gehärtet erhalten. Makroskopische Beschreibung: Dem Präparat nach zu urtheilen linker Lappen. Länge 7 Ctm. Breite in der Mitte 4,2, unten 4 Ctm. Entsprechend dem Isthmus eine 2,4 Ctm. lange und 1,5 Ctm. breite, unebene Schnittfläche, aus welcher sich angeschnittene pfefferkorn- bis erbsgrosse Knötchen vordrängen. Im untersten Theile ein Knoten von 4 Ctm. horizontalem und 3,3 Ctm. verticalem Durchmesser, aus mehreren unvollkommen getrennten, etwa 14 Mm breiten Theilen auf der lateralen Seite zusammengesetzt; er enthält eine glattwandige, abgeplattete Cyste von 1,5/2,0 Ctm. Durchmesser. Der Knoten ist scharf abgegrenzt und wölbt sich auf der Schnittfläche vor, im Ganzen ist er gleichmässig, in einem Lappen hat er viele kleine Cystchen, so dass er porös erscheint. Direct über ihm liegt ein unregelmässiger, 2,3 Ctm. im Durchmesser messender, bräunlich durchscheinender, kleincystisch colloider Knoten mit verkalktem Centrum lateral. Medial davon findet sich eine kirschkerngrosse, hämorrhagische Cyste. Die Spitze zeigt in ziemlich grosse Läppchen getheiltes, bräunliches, anscheinend nur leicht colloides Gewebe. Zwischen ihr und dem mittleren Theile ist ein Gemisch von colloidem Gewebe und bis stark erbsengrossen, weisslich homogenen und colloiden Knoten mit verschieden deutlicher Abgrenzung. Neben dem Isthmus hängt noch ein halb olivengrosser Knoten.

Digitized by Google

Mikroskopische Beschreibung: Das Gewebe zwischen den Knoten zeigt das Bild eines mässigen Colloidkropfes, fast alle epithelialen Hohlräume sind mit Colloid ausgefüllt, wechseln indess sehr in Grösse. Ihr Epithel ist gut cubisch, nur selten abgeplattet, eingestreut finden sich vielfach kleine Knötchen, die einem vergrösserten secundären Läppchen entsprechen und theils das Bild des Struma colloides, theils das der parenchymatosa, theils Misch- oder Uebergangsformen der beiden zeigen, in der Umgebung finden sich Verdrängungserscheinungen. Die grösseren Knoten stellen Struma parenchymatosa typischer Form dar, theils mit hyaliner Degeneration des Bindegewebes, theils mit schwieliger Narbeneinlagerung ohne Besonderheiten. Der Knoten neben dem Isthmus ist theils Struma parenchymatosa, theils colloides mit ausgedehnten bindegeweblich schwieligen Einlagerungen, die nur wenig drüsige Reste enthalten. An anderen Stellen finden sich auch kleinere colloide Dilatationscysten.

6. Frau Zu. Secirt am 26. 3. 95. Makroskopische Beschreibung des frischen Präparates: Die Struma ist nahezu symmetrisch, der linke Lappen hat 5.5 Ctm. maximale Breite, der rechte 6,5 Ctm. Sie fühlt sich fest an und ist flach bucklig auf der Oberfläche. Die einzelnen Buckel haben Durchmesser von 1,5 bis 2 Ctm. und haben weite Venen.

Der rechte Schilddrüsenlappen ist 9,7 Ctm. lang und hat an seinem unteren Ende eine runde Cyste von 3 Ctm. Durchmesser mit kalkiger Wandung, die innen fächerig ist und blutigen und fibrinösen Inhalt einschliesst. An einigen Stellen colloides Drüsengewebe. Sonst zeigt der Durchschnitt eine lappige Structur, wobei grössere, unvollkommen getrennte, stumpfeckige Lappen vorhanden sind, die selbst wieder in kleinere, 2—5 Mm. breite zerfallen, indess ist diese Eintheilung keine gleichmässige, und die Läppchen sind manchmal scharf, manchmal nur wenig deutlich von einander geschieden. Eingestreut sind pfefferkorngrosse, mit blutigem Inhalt gefüllte Cystchen. Das Gewebe ist gelbbräunlich, glänzend durchscheinend, meist schon deutlich wie aus kleinen Bläschen zusammengesetzt. Ausserdem finden sich noch einige runde, erbsen- bis halbhaselnussgrosse, stärker durchscheinende distincte Knoten eingestreut. Dicke des Lappens 5 Ctm. Auch im oberen Theile unter der Kapsel findet sich ein erbsengrosses, weisslich rundes opakes Knötchen.

Der linke Lappen ist 9,5 Ctm. lang, 4,5 Ctm. dick und verhält sich wie der rechte, nur dass keine Cysten da sind. Im untersten Theil ist ein 2 Ctm. grosser, stärker colloider Knoten, etwas unter der Mitte eine erbsengrosse Verkalkung. Ein stark erbsengrosser Knochen aber zeigt gelb opake Fleckung. Processus pyr. bis zum Schildknorpel 1,5 Ctm. dick, 0,5 Ctm. breit mit Lappenstructur und diffus colloider Beschaffenheit. Ein Isthmus unterhalb desselben fehlt.

Mikroskopische Beschreibung: Das Parenchym ausserhalb des Knotens zeigt das Bild eines gewöhnlichen Colloidkropfes mit weiten und engen Alveolen, die überall gut erhaltenes, einschichtiges, cubisches, oder in grösseren Blasen plattes Epithel zeigen; es sind dabei die einzelnen Läppchen und Unterläppchen diffus vergrössert, die Septa zwischen den einzelnen Alveolen sind

Digitized by Google

schmal, aber auch die Septa zwischen den Läppchen und Unterläppchen. Das Colloid erscheint homogen, vielleicht etwas blass gefärbt, innerhalb der Colloidballen findet sich meist nur ein excentrischer, leerer runder Hohlraum, in grösseren Colloidmassen tritt er auch multipel auf. Selten kann die Blase grösser sein als die Colloidmasse, an deren Rande sich ausserdem die bekannten Vacuolen finden. In kleineren Hohlräumen giebt es seltener mehr lilagefärbtes Colloid, gewöhnlich als Einschluss in Gestalt einer oder mehrerer Kugeln innerhalb der rothen. Mehrfach sind kleinere und grössere colloidgefüllte Confluenz- und Dilatationscysten vorhanden. Es finden sich ferner zwischen den weiten mit Colloid gefüllten Alveolen kleine, verschieden reichliche in kleineren und grösseren Complexen mit oder ohne Colloid, welches meistens die Hämatoxylinfärbung zeigt. Auch schlauch- und wurstförmige Durchschnittsbilder dieser Hohlräume kommen vor, zum Theil mit sehr engem Lumen. In die Cysten hinein ragen vielfach Vorsprünge aus solchem Gewebe gebildet, das sich speciell bei Hitzig beschrieben findet. Das Bindegewebe des Stromas ist stellenweise hyalin. Dies ist der Befund wesentlich von Präparat 2. In direct unter der Kapsel gelegenen Theilen tritt das Colloid bedeutend zurück, so dass ein Theil der Alveolen ganz leer erscheint; andere sind gefüllt mit körnigem geronnenem Material, dem dann und wann ein paar Leukocyten beigemengt sind. Bisweilen ist das Material auch fein netzförmig. Die Alveolen sind kleiner, es finden sich auch solide Zellballen, die Läppchen erscheinen etwas plattgedrückt, wie es Wölfler in der von ihm Corticalis benannten Schicht beschreibt, welche neuerdings von Müller, dem Schüler Marchand's (Ziegler, Beiträge. Bd. XVIII), als comprimirte oberflächliche Schicht gedeutet worden ist.

In Präparat 1 sind colloid gefüllte Alveolen, solche mit feinkörniger, fein netzförmiger Füllung und solche mit einem von massenhaften Blasen durchsetzten, feinkörnigen Material, das sich nur schwach lila färbt, in engem Bezirk neben einander vorhanden. Auch färbt sich öfter in dicht neben einander gelegenen Alveolen das Colloid einmal stärker und einmal schwächer. In Präparat 5 dagegen überwiegen bedeutend die Alveolen mit den erwähnten nicht colloiden Füllungen; die grossen mit dem roth gefärbten Colloid sind selten, dagegen fallen relativ häufig kleine mit blaugefärbtem auf. Das Gleiche gilt von Präparat 6.

An den Blutgefässen ist nichts Besonderes nachzuweisen.

Der Knoten in Präparat 4 ist ein Gemisch von parenchymatöser und colloider Struma mit Cystenbildung, fibrösem Centrum und theilweise mit den beschriebenen nicht colloidführenden Alveolen. Zwei kleinere Knoten in Präparat 1 sind vom Bilde der parenchymatösen Struma, aber auch vielfach mit deutlichen runden Alveolen, die jedoch kein Colloid, sondern die oben beschriebenen anderen Füllungen zeigen. Auch in Präparat 6 finden sich Uebergänge von diffuser solider zur knolligen Struma in Gestalt stärker vergrösserter abgerundeter Läppchencomplexe mit geringen Verdrängungserscheinungen in der Nachbarschaft.

Digitized by Google

c. Untergruppe (1 Fall). Diffuser Colloidkropf mit starker bindegewebiger Bildung und mit Oedem.

7. Jfr. Eg. Operirt am 5. 8. 95. Beschreibung des frischen Präparates von Hanau (5. 8. 95): Mit dünner, bindegeweblicher Kapsel bedeckte Strumahälfte aufgeschnitten. Viel gelbe blutgemischte, dünne Flüssigkeit herausgelaufen. Länge 11 Ctm. Breite 8 Ctm., maximale Dicke ca. $6^1/_2$ Ctm. Weite dünnwandige Venen auf der Oberfläche. Consistenz zäh, fester gegen die Trachea, sonst schlaff. Oberfläche nur mit ganz leichten grösseren Vorwölbungen zwischen den grösseren Gefässen. Auf dem Durchschnitt ein Wabenwerk erbsgrosser, pfefferkorngrosser, seltener haselnussgrosser Cysten, theils mit hellem, theils mit dunkelgrünem oder olivenfarbigem, flüssigem Inhalt, zum Theil auch mit Blut und Fibringerinnseln. Dazwischen auf dem trachealen Antheil der Struma weissliche, fibröse, dünne Septen, im oberflächlichen weiches, brüchiges, glänzend durchsichtiges rothgraues, graurothes, zum Theil auch ins Bräunliche spielendes Gewebe, zum Theil ist es auch gallertig durchsichtig. Grenze beider Theile nicht scharf. Eingestreut kleine gelb opake Stellen.

Formolhärtung (7. 8. 95). Mikroskopisch zeigen Schnitte einen theils kleiner, theils gröber alveolären Bau, meist sind aber die Alveolen weit. Septen derselben sehr dünn, Form der Alveolen rund oder rundlich. Ausgekleidet mit einfachem kleincubischem Epithel (wie das der normalen Thyreoidea). Uebergang des Alveolen zu grösseren Cysten durch Dilatation und Confluenz. Die Alveolen sind meist leer, so dass die Struma wie eine colloides diffusa ohne Colloid aussieht. Nur in Cysten ist grünlicher, colloider Inhalt, der aber frisch meist flüssig war. In frischen Präparaten zum Theil starke Capillarinjection. Ganze Septa unter das Mikroskop genommen, zeigen den gleichen Bau wie Schnitte. Wo die Septen sehr dünn sind, geht das Gewebe unter.

Die fibrösen Theile zeigen Untergang des Parenchyms und Ersatz durch sklerotisches Bindegewebe. Folglich eine Struma durch Wucherung des Parenchyms (diffus) mit alveolärem Bau und flüssiger statt colloider Secretion. Soweit Erfahrung reicht, scheint sie principiell (nicht im Detail) mit anderen Basedow zu stimmen.

Die genauere mikroskopische Untersuchung am in Alkohol nachgehärteten Präparat an Celloidinschnitten ergiebt an allen Stellen, welche sich nicht schon makroskopisch durch stärkere Bindegewebseinlagerung auszeichnen, ein übereinstimmendes Verhalten. Es fehlt zunächst vollkommen die normale Läppcheneintheilung und ausserdem ist nichts von einer Knotenbildung wahrzunehmen; in Folge der vielen kleineren und grösseren Cysten haben die Schnitte ein durchbrochenes Aussehen und an den Stellen, an welchen die Cystenbildung hochgradig ist, ist die feste Substanz zu einem unregelmässig gestalteten Netzwerk reducirt. Unter dem Mikroskop zeigt das Gewebe ausserhalb der Cysten somit die Anordnung in schmälere und breitere, gewöhnlich hin und her geschlängelte und fast stets nach den Cysten zu an vielen Stellen vorgebuchtete Streifen. Innerhalb dieser Streifen ist es zusammengesetzt aus äusserst zahlreichen runden oder rundlichen Follikeln von verschiedenster

Digitized by Google

Grösse, welche theils sehr dicht an einander liegen, so dass nur mit starker Vergrösserung Durchschnitte gefüllter Capillaren als einziges Stroma zwischen ihnen zu erkennen sind, theils sind sie auch weiter von einander gerückt und dann besteht ihre Zwischensubstanz aus einer durchsichtigen, ungefärbten Masse, in welcher einzelne eingestreute Fädchen zu erkennen sind, sowie einzelne rohe Blutkörperchen. Man gewinnt den Eindruck eines zartfaserigen, durch Stauungsödem gequollenen lockeren Bindegewebes, das ohne Schrumpfung durch glasige Gerinnung der Oedemflüssigkeit durch das Formol fixirt worden ist. Breitere Stromastreifen treten nur seltener auf, z. B. in manchen Septen zwischen benachbarten Cysten. Sie sind dann schwach durch Säurefuchsin gefärbt, theils hyalin homogen, theils von wenig deutlichen, feinen Fasern durchsetzt, fast ohne Bindegewebskerne und führen in ihrer Mitte rein durch Endothel gebildete, zum Theil gut gefüllte, zum Theil leere, weite Capillaren. In ihnen kommen auch eingestreute kleine Follikelbildungen vor. Dazwischen giebt es allerlei Uebergänge, auch sonst kommen stellenweise Verbreiterungen von Stroma vor, zum Theil um grössere Gefässe herum, jedoch nicht regelmässig. Zwischen den Follikeln und Cysten giebt es alle möglichen Uebergänge, so dass die Cysten den Eindruck von erweiterten Follikeln machen. Bisweilen sieht man auch unvollkommene Septa ein Stück in Cysten hineinlaufen. Die Vertheilung der Follikel und Cysten ist eine ungleiche, indem an manchen Stellen der Struma mehr die einen, an anderen die anderen überwiegen. Ebenso sind im einzelnen Schnitt meistens die Follikel an einzelnen Stellen zusammengehäuft, während die Cysten den grössten Theil des Präparates einnehmen. Vielfach wölben sich auch grössere Gruppen namentlich kleinerer Follikel, wie dies ja von der Struma cystica colloides bekannt ist, an durch sie verbreiterten Stellen zwischen grösseren Cysten vor, polsterartig oder sogar halbinselförmig in das Lumen derselben vorspringend. Die Cysten haben zum grossen Theil eine rundliche oder unregelmässige Form, sind häufig durch Buchtungen und Schlängelungen ihrer Wandung verzerrt, in die Länge gezogen, vielfach ausgebuchtet, geschlängelt, annähernd verzweigt. Ihre Septa können breiter sein und dann beschaffen, wie schon oben beschrieben, andererseits aber auch wieder äusserst dünn, wie die zwischen den Follikeln.

Der grösste Theil des Follikel und auch der Cysten enthält Colloid, welches sich mit Säurefuchsin theils blasser, theils dunkler färbt, mit Van Gieson heller oder dunkler schmutzig grau-gelb, jedoch nur einen geringen Glanz hat. Meist füllt es den Hohlraum vollkommen aus, seltener zeigt es am Rand die bekannten Vacuolen, oder es ist durch einen leeren Raum, welcher mehr als die Hälfte der Alveolen einnehmen kann, von der einen Wand derselben getrennt, es kann auch weniger als die Hälfte einnehmen, seltener liegt es freischwebend in der Mitte, oder zeigt in der Mitte einen grösseren Hohlraum. In den Cysten ist häufig dem Colloid Blut beigemischt, manchmal in recht erheblicher Menge, auch Kalkkörperchen von rundlicher Form, zum Theil maulbeerförmig aus kleinen Kugeln zusammengesetzt, können darin sein und färben sich dann mit Hämatoxylin intensiv blau. In anderen Cysten sind grössere, braunes Pigment enthalteude Zellen dem Colloid beigemischt (ältere

Digitized by Google

Blutungen). Noch andere Cysten und auch ein Theil des Follikel erscheint leer oder seltener partiell mit einer matten, äusserst fein granulirten, sich nur schwach röthlich grau färbenden Masse (Serum?) gefüllt.

Das Epithel ist überall einschichtig, durchschnittlich cubisch, die Zellen meist nicht deutlich von einander geschieden, die Kerne stark gefärbt. An manchen Stellen wird es höher, leicht cylindrisch; in grösseren Cysten kann es sich abplatten und sehr dünn werden, auch stellenweise fehlen. Am höchsten, deutlich cylindrisch erscheint es, wie üblich auf der Oberfläche der sich in Cysten hineinstülpenden Follikelgruppen. Durchschnittlich ist jeder folliculäre oder cystische Hohlraum mit Epithel ausgekleidet und das Epithel gut ausgebildet, cubisch.

Die mehr fibrösen Stellen zeichnen sich von den bisher beschriebenen nur durch grössere Züge und Flecken derben, kernarmen Bindegewebes aus, in welchem theils kleinere Blutgefässe, theils auffallend grosse Venen verlaufen und sich hier und da rundzellig infiltrirte Stellen finden, auch grössere Colloidcysten, zum Theil umgeben von folliculärem Gewebe, mit nur stellenweise erhaltenem und sonst ganz endothelartigem abgeplattetem Epithel, ferner vereinzelte Kalkablagerungen und zum Theil auch abgelagerte kleinere Follikel. Die Kalkeinlagerungen in diesen breiten bindegeweblichen Theilen stellen theils rundliche, theils abgerundete streifige Massen dar, die aus feinen und feinsten, mehr oder weniger dicht gelagerten Körnchen zusammengesetzt sind, zum Theil sind auch diese feinen Körnchen diffuser in die Umgebung der eben erwähnten Anhäufungen eingestreut. Bei den rundlichen und streifigen Massen scheint es sich theilweise um die Verkalkung zu Grunde gegangener Gefässe zu handeln, da stellenweise Lumina darin vorkommen und die Form Gefässen entspricht, doch werden keine stricte beweisenden Bilder gewonnen.

Unter der Kapsel der Struma findet sich eine dünne Lage atrophischen Schilddrüsengewebes platt gedrückt uud in die Länge gezogen als schmale Schicht, theils mit kleineren, colloidhaltigen Follikeln, meist aber colloidfrei mit diffus oder in kleinen streifigen Herden angeordneten Zellen vor, es ist in Spalträume derben, nicht hyalinen Bindegewebes eingelagert. Innerhalb der grösseren, derbfaserigen Bindegewebsmassen finden sich auch kleinere, colloidkropfige Einlagerungen, annähernd in Knotenform und an deren Rändern schmale tubuläre Ausläufer, oder auch solide Stränge von Schilddrüsenepithel, die zum geringen Theile auch erweitert sind, mit kleinen, rundlichen Colloideinschlüssen. Sie erstrecken sich ins benachbarte Bindegewebe ein Stück weit hinein und hören dann unter Verjüngung auf. Es lässt sich nicht sicher entscheiden, ob es sich um atrophirende oder um wuchernde Ausläufer des Knotens handelt. Ausserdem finden sich zweifellose atrophische Reste von Kropfgewebe an einigen Stellen in den bindegeweblich-schwieligen Massen vor: solide Anhäufungen von Epithel ohne Colloid, meist länglicher Form, innerhalb von Spalträumen.

In den zellreicheren Theilen finden sich überwiegend Gefässe von capillärem Bau, d. h. einfacher Epithelschicht, und zwar sowohl feinere, die das capilläre Stroma zwischen den Follikeln geben, wie auch weitere, die in brei-

Digitized by Google

teren Septen aus derbem Bindegewebe verlaufen, wo sie sich wie in diese gegrabene Canäle ausnehmen. Ausserdem fallen grössere Gefässdurchschnitte auf, auch ausserhalb solcher Septen, mit dem Charakter von Venen mit deutlichem Endothel und dichtem, undeutlich faserigem Rand mit eingestreuten längeren Kernen, z. Th. ist auch die Wand fast hyalin. Manche haben auch vollkommen hyaline Wand und z. Th. eingelagert kleine Kalkkörnchen. Auch ganz grosse Gefässe, mit Vasa vasorum in der Wand, haben dicke hyaline Wandung und finden sich namentlich in stark bindegeweblichen Theilen des Kropfes. In den fibrösen Theilen sind z. Th. sehr weite Gefässe vorhanden mit meist hyaliner Wand und capillären Vasa vasorum, häufig ist das Lumen leer oder es finden sich nur einzelne Blutkörperchen darin. Deutliche Arterien sind spärlich vorhanden und haben z. Th. wenig Muskelkerne in der Wand, auch ist keine ordentliche Elastica zu sehen.

Die Fälle der II. Gruppe zeigen das Bild des diffusen Colloidkropfes mit eingestreuten Knoten, ohne dass sich zunächst ein Unterschied von anderen gewöhnlichen endemischen Strumen der gleichen Art finden liess. Sie stimmen hierin mit der 2. Reihe der von Farner beschriebenen Fälle überein, höchstens dass der erste von unseren Fällen (Untergruppe a) noch gleichsam einen Uebergang zu den diffus parenchymatös hyperplastischen darstellt. Farner hat nun gerade für diese Art seiner Basedowkröpfe, wie wir oben sahen, feinere Unterschiede beschrieben, welche bei oberflächlicher Betrachtung leicht übersehen werden können. Die Farner'sche Arbeit erschien, als die unsrige bereits fast ganz abgeschlossen war. Nachträglich haben wir deshalb unser Material nochmals auf Grund der von jenem Autor angegebenen Kriterien geprüft.

Ehe wir auf diese Punkte genauer eingehen, geben wir noch die Beschreibung der beiden nicht mehr floriden Basedowkröpfe, d. h. des der in Rückbildung begriffenen und des der abgelaufenen Krankheit.

III. Gruppe. Nicht mehr floride Basedowfälle.

a) Ein partiell zurückgebildeter Fall.

8. An. Gottl. S.-No. 27. 96.

Makroskopische Beschreibung. Der linke Schilddrüsenlappen ist 9 Ctm. lang, überall 3,5—4 Ctm. breit, maximale Dicke in der Mitte 4, unten 3,5, oben 2,5 Ctm. In der Spitze findet sich ein länglicher Knoten von 1,4 : 1,7 Ctm. Durchmesser und parenchymatöser Beschaffenheit; etwas über der Mitte ein ebensolcher, der 1,7 : 2,3 Ctm. misst, stärker abgekapselt als der erste und

Digitized by Google

z. Th. fibrös ist. Der unterste Theil zeigt einen parenchymatösen Knoten von 2,2 : 2,8 Durchmesser, daneben ein solcher von 1,0 : 2,9 Ctm. Zwischen dem mittleren und den unteren Knoten sind einige erbsengrosse und ein haselnussgrosser verkalkter Knoten, in anderen Schnittebenen comprimirtes, in kleine Läppchen getheiltes Schilddrüsengewebe. In noch einer anderen Schnittebene finden sich wieder 3 erbsen- bis haselnussgrosse, z. Th. deutlich colloide Knötchen. Der Isthmus ist bandartig dünn. Der rechte Lappen misst 7;5 : 5,0 : 2,5 Ctm. und enthält einen pflaumengrossen und einen kirschgrossen Knoten, sonst in kleine Läppchen getheiltes, vielfach comprimirtes Gewebe mit kleinen Knoten. Der pflaumengrosse Knoten ist wesentlich parenchymatös, der andere zeigt ausgedehnte fibröse Stellen mit grossen weiten Blutgefässen, die ihm ein fast cavernöses Aussehen geben, und spärliches Drüsenparenchym, das der Struma parenchymatosa mit geringer colloider Beimischung entspricht.

Mikroskopische Beschreibung: Die Läppcheneintheilung ist sehr deutlich und gleichmässig, jedoch die der primären weniger gut als die der secundären. Die Septa sind breit, derb, mittelkernreich, mit langen, schmalen Kernen. Die Läppchen sind klein, stumpf polygonal und abgerundet. Das Gerüst zwischen den einzelnen Follikeln ist capillär, nur selten ist noch eine dünne Lage Bindegewebe, durch van Gieson roth gefärbt, vorhanden. Die Follikel sind durchwegs klein, rundlich. Etwas weniger als die Hälfte im Durchschnitt enthält anscheinend rundliche Colloidballen, die meist ein Gemisch von Hämatoxylin und Pikrinsäurefarbe annehmen, also braun-violett werden, selten sind kleine Colloidballen ganz violett. Ein etwas grösserer Theil ist im Centrum braun-violett und in der Hauptmasse gelb, mit allmählichem Uebergang. Manche sind auch schmutzig gelb, selten sind sie hellgelb und dann blasser, im letzteren Falle enthalten sie dann gern einen kleineren, braunvioletten Kern. Beim genaueren Zusehen enthält ein Theil der anscheinend colloidfreien Follikel, mit starker Vergrösserung betrachtet, doch noch eine kleine Masse Colloid, und zwar theils braunviolettes, stärker lichtbrechendes, häufiger blassgelbes; dazwischen auch Uebergänge, so dass doch weit mehr Follikel colloidführend sind, als zuerst schien.

Das Epithel ist durchweg hoch, durchscheinend, mit grossen runden Kernen, die Zellen von einander so gut wie gar nicht abzugrenzen, der Kern bläschenförmig. Es kommen auch längliche Follikel und leicht rosenkranzförmige vor. Selten finden sich flache Zellen mit platten, stärker tingirten Kernen. An einzelnen Stellen wird das Epithel cylindrisch, sehr hoch, namentlich wo es Einbuchtungen in Follikel überzieht. Grosse Vacuolen im Colloid sind selten, ebenso Anhäufungen von körnigen Massen im Colloid. Es ist auffallend, dass das Protoplasma der Zellen überall klar und durchsichtig ist; häufig ist das Colloid von der Wand stark abgehoben und zwar wesentlich dann, wenn es sich um das dunkelgefärbte handelt. Es kommen auch Follikel ohne Lumen vor, jedoch, wie die Schraube zeigt, mit grösster Wahrscheinlichkeit fast alle auf Tangentialschnitten beruhend. Da und dort sind kleine, typisch parenchymatöse Knoten eingestreut. Nur vereinzelte Alveolen haben ganz endothelartig abgeplattetes Epithel.

Digitized by Google

Die Venen sind durchschnittlich stark mit Blut gefüllt und treten überall durch Färbung des Blutes lebhaft hervor. Bei den Arterien ist das Verhalten wechselnd, viele sind total gefüllt, jedoch manche dabei mit engem Lumen, weil contrahirt. Vielfach zeigen die Arterien eine verdickte Intima.

In einzelnen Läppchen finden sich weitere, zu kleinen Cysten umgewandelte Follikel, buchtig und versehen mit vielen Recessus mit hohem Epithel, gefüllt entweder mit einer blasig netzförmigen, blass hyalinen Masse, die sich nicht mit Hämatoxylin färbt, oder unvollkommen gefüllt mit einer feinen granularen, oder endlich mit frei liegenden Ballen hämatoxylin-gefärbten Colloids.

Einer von den parenchymatösen Knoten zeigt hyaline Umwandlung des verbreiterten Stromas. In einer Arterie findet sich eine deutliche Verkalkung zwischen Media und verdickter Intima. In einem Schnitt sind auch grössere fibröse Partien mit Untergang des Parenchyms in der Nachbarschaft von Knoten vorhanden.

b) Ein geheilter Fall.

9. Frau **Ma.** Secirt am 7. 9. 95.

Makroskopische Beschreibung am Spirituspräparat. Die beiden Schilddrüsenlappen sind vom Isthmus nicht scharf abzugrenzen, der letztere hat eine Höhe von 4,3 Ctm. und misst in der Dicke circa 1,5 Ctm.; er geht breit in die Seitenlappen über. Von der Spitze des linken Lappens bis zur Mitte des unteren Isthmusrandes ist ein Abstand von 6,8 Ctm., auf der rechten Seite von 6,4 Ctm. Die Breite der Schilddrüse etwa in der Mitte des Isthmus beträgt 5,5 Ctm. Die beiden Seitenlappen sind nach oben spitz. In der Höhe des oberen Isthmusrandes ist der linke Lappen 3 Ctm. breit, ebenso breit ist der rechte. Der linke ist in der Mitte circa 1,5 Ctm. dick und der rechte 1,9 Ctm. Auf dem Frontalschnitt grenzt sich der linke Lappen besser gegen den Isthmus ab als äusserlich, ebenso der rechte. Der linke Lappen besteht aus gleichmässig körnig lappigem Gewebe, nur an seinem untersten Ende findet sich ein pfefferkorngrosser, abgekapselter Knoten, z. Th. cystisch, z. Th. hämorrhagisch. Der obere Theil des Isthmus und der rechte Lappen verhalten sich ebenso wie der linke, jedoch wird der untere Theil des Isthmus (etwas mehr nach links hin) eingenommen von einem rundlichen Knoten von 1,9 Ctm. Durchmesser, und im rechten Lappen sitzen zu unterst 2 längliche Knoten, die 1,6 : 1,2 und 1,0 : 0,7 Ctm. im Durchmesser messen.

Mikroskopische Beschreibung: Es besteht eine sehr deutliche Eintheilung in primäre und secundäre Läppchen durch breite, kernarme, bindegewebliche Septa, theils sehr faseriger, zum grossen Theil aber auch stark hyaliner Beschaffenheit. Die Unterläppchen sind bei weitem überwiegend gleichmässig zusammengesetzt aus runden, glänzendes typisches Colloid führenden Follikeln, die selber alle durch relativ breite, wenn auch an Breite wechselnde Septa derselben Art geschieden sind. Das Epithel ist gleichmässig cubisch mit hellen

Digitized by Google

Kernen; das Protoplasma hell, von der Picrinsäure gelb gefärbt, die Zellen meist schlecht von einander zu trennen. An einzelnen Stellen finden sich grössere hyaline Flecke ohne oder mit nur spärlich eingestreuten Follikeln. Einzelne Läppchen mit vergrösserten Follikeln sind vergrössert, etwas mehr abgerundet, statt stumpf polygonal mit Verdrängung der Nachbarschaft. Relativ wenig Follikel haben kein Colloid, oder nur ganz wenig und sind sehr klein. Das Colloid ist in diesem Alkohol-Präparat stark geschrumpft in der bekannten Form. An einer Stelle findet sich ein kleiner, lobulärer, im Centrum hyaliner Knoten, ein Mittelding zwischen colloider und parenchymatöser Struma. Ein grösserer Knoten, der untersucht wird, ist eine parenchymatöse Struma mit z. Th. weiten, colloidführenden Follikeln und ausserhalb der äussersten Rindenschicht stark verbreitertem und hyalinisirtem, bindegeweblichem Stroma.

Die Arterien und Venen weichen nicht vom gewöhnlichen Typus ab und sind wenig gefüllt.

Der eine der von Farner als characteristisch für den Basedowkropf hervorgehobenen Befunde ist, wie wir schon oben erwähnt, das viel reichlichere Vorhandensein von Colloid in besonders interlobulären Lymphgefässen, Venen, weniger Arterien, sowie von interstitiell gelegenem freien Colloid. Auf diese Feststellung legt er besonders Werth und hält diesen Befund für den anatomischen Beweis einer vermehrten Secretion, weil von Biondi, Langendorff und Hürthle das in Lymphgefässen und Venen bei der normalen Drüse gefundene Colloid als aus den Follikeln ausgetreten und in diese Canäle gleichsam als in Einfuhrwege in die Säftemasse übergeführt betrachtet worden ist. Unsere Resultate stimmen nicht mit denen Farner's überein, wie aus der Tabelle hervorgeht, in welche wir unsere speciell in dieser Hinsicht erhobenen Befunde eingetragen haben.

Von zwei Lubarsch'schen Fällen zeigte der eine — an den uns freundlichst zur Verfügung gestellten Schnitten — gar keine glasige Masse in Blutgefässen, der andere nur spärliche Capillaren mit solcher gefüllt.

Aus diesen Befunden folgt bereits, dass in den von uns untersuchten Basedowkröpfen die hyalinen Massen in Blutgefässen (Lymphgefässe waren nicht sicher als solche nachzuweisen) entweder fehlten oder nur in unerheblicher Menge vorhanden waren.

Von den beiden nicht mehr floriden Fällen zeigte der eine (8.) nur in wenigen Venen, dann aber grössere hyaline Massen in reichlicher Menge, meist unvollkommen obturirend und wandständig,

Digitized by Google

I. Gruppe. Diffus parenchymatös hyperplastische Strumen.			II. Gruppe. Wesentlich colloide Strumen.			
1. Jgfr. Hö.	2. Frau Ze.	3. Frau Pr.-Do.	4. Jgfr. Re. Uebergang zu Gruppe I.	5. Jgfr. Br.	6. Frau Zn.	7. Jgfr. Eg.
Weder in Blut- noch in Lymphgefässen glasige Masse. Entweder pralle Füllung m. rothen Blutkörperchen od. leer. (Gröss. Arterien.) **Müller'sche Flüssigkeit.**	Nur äusserst vereinzelt einmal eine Vene mit hyaliner Füllung, die aber dann fast so gelb ist, wie die rothen Blutkörperchen. Eine grosse Vene enthält neben Blut eine Füllung, die theils netzförmig mit engen Maschen, theils homogen fein vacuolär, theils, und zwar am Rand, homogen, aber nicht glasig, sondern fein mattirt. Sonst fast alle Blutgefässe prall mit rothen Blutkörperchen gefüllt. **Formol.**	Eine Anzahl von Venen enthält eine gleichmässige aber doch fein granulirte mit Hämatoxylin bläulich gefärbte Masse. Weite, nur von Endothel gebildete, aber in parenchymfreiem, hyalin degenerirtem, z. Th. verkalktem Gewebe liegende Gefässe enthalten eine granulirte bis homogene Masse, z. Th. mit grösseren Vacuolen. Dieselbe kann räumlich in Fibrin übergehen. Nirgends ächtes mit Säurefuchsin sich färbendes Colloid. **Alcohol.**	Ganz vereinzelte Venen mit homogener, wenig glänzender totaler Füllung. Eher sind feinkörnige Massen vorhanden. In grossen Venen mit randständiger stark glänzender wie Colloid bräunlich gelb gefärbter Masse in dünner Schicht geht diese Masse z. Th. in der Peripherie in eine homogene über. **Alcohol.**	Diffus veränderte Stelle zeigt in nur recht wenigen Venen heller als das intrafolliculäre Colloid gefärbte und auch weniger glänzende homogene randständige Masse. Sehr selten in kleineren Venen dieselbe Masse obturirend vorhanden. Am Rande eines parenchymatösen Knotens mehrere Capillaren (Lymphgefässe?) und eine mittelgrosse Vene total od. part. m. hyaliner wenig blasserer u. schwächer gefärbten Masse gefüllt. **Alcohol.**	Nirgends sicheres Lymphgefäss gesehen. In der Minderzahl der Venen, aber auch in Arterien sind die zu Haufen oder Würsten geballten rothen Blutkörperchen von einer homogenen oder ganz leicht matten, blassen Colloid gleichenden Masse, die das Gefäss füllt, prall umgeben. Selten in ihr kleine Vacuolen. Manche Gefässe auch ganz mit der hyalinen Masse gefüllt. **Formol.**	Nur äusserst selten eine homogene Masse, weniger glänzend als intrafolliculär. Colloid gewöhnlich wandständig als unvollkommene Füllung in Venen und auch in Arterien vorhanden. Sonst meist pralle Blutfüllung. **Formol.**

Digitized by Google

der andere (9.) war ganz negativ und zeigte nur pralle Füllung mit rothen Blutkörperchen.

Waren also die Befunde in unseren Basedowfällen bereits andere als in den Farner'schen, so untersuchten wir dennoch zur Controlle, seinem Beispiel folgend, noch 8 diffuse Colloidkröpfe verschieden hohen Grades, welche älteren, theils durch Section, theils durch Exstirpation gewonnenen Spirituspräparaten entstammten und sämmtlich nichts mit Basedow zu thun hatten. Von diesen zeigten nicht weniger als 5 reichliche glasige, theils obturirende, theils wandständige Füllungen kleinerer wie grösserer Venen, z. Th. auch als Lymphgefässe deutbarer Gefässe, und ein Theil eben solche Füllungen in Arteriolen, wie sie ja Farner bereits beschrieben hat. Stets waren diese Füllungen, die sich qualitativ nicht von den bei Basedow von uns gesehenen unterschieden, in diesen 5 Fällen reichlicher vorhanden als in nnseren Fällen von Struma exophthalmica. In zwei Fällen der gewöhnlichen Colloidkröpfe, wovon der eine einer jüngeren, an Cholera nostras verstorbenen Frau, der andere einem Fall von Miliartuberculose angehörte, waren die glasigen Massen sogar in einer ganz besonders grossen Zahl von Blutgefässen zu sehen.

Ein weiterer Fall zeigte dagegen einen mittleren Grad jener glasigen Gefässfüllung und nur zwei ödematöse vorgeschrittene cystische Kröpfe ergaben in dieser Hinsicht ein negatives Resultat.

Des Ferneren liessen sich in 3 norddeutschen normalen Schilddrüsen solche hyalinen intravasculären Massen finden, in der einen sogar besonders reichlich.

Aus diesen Befunden glauben wir den Schluss ziehen zu dürfen, dass ein besonders reichliches Vorhandensein jener hyalinen für Colloid angesprochenen Füllungen in Lymphgefässen, Venen und Arterien durchaus nichts für die Basedowstruma Characteristisches und Specifisches darstellt; dass umgekehrt diese Füllungen, wie in unseren Fällen bei Basedow spärlich, in gewöhnlichen Colloidkröpfen, sowie in normalen Drüsen ganz besonders reichlich vorhanden sein können.

Den Widerspruch zwischen unseren Befunden und den in Farner's Fällen festgestellten wird man wohl zunächst aus der relativ geringen Zahl der von dem einzelnen Beobachter bearbeiteten

Digitized by Google

Kröpfe erklären dürfen, welche dem Zufall doch einen nicht unerheblichen Einfluss gestattet.

Wir gehen indess noch weiter und bestreiten, dass man ein Recht hat, jene hyalinen Gefässfüllungen als Colloid zu deuten. Wir glauben, dass man hierin zu weit gegangen ist. Die Diagnose des Colloids, soweit dasselbe nicht innerhalb der Follikel gelegen ist oder wie z. B. bei den von Langendorff auf dem internationalen Physiologenkongress 1895 zu Bern demonstrirten Präparaten mit intrafolliculärem Colloid in continuirlichem Zusammenhang steht, ist recht unsicher. Sie gründet sich: auf die homogene glasige Beschaffenheit, auf den Glanz — welcher dem blassen Colloid indess auch stark abgehen kann — auf etwaige Vacuolenbildungen, auf tinctorielle Eigenschaften. Alle diese Kriterien sind ungenügend. Die Färbereactionen könnten allein entscheidend sein, wenn wir über eine ganz specifische Färbung für das Colloid der Schilddrüsenepithelien verfügten. Bis jetzt ist dies leider nicht der Fall, und Ernst ist unserer Ansicht nach zu weit gegangen, wenn er in der van Gieson'schen Tinction eine solche zu entdecken geglaubt hat. Nach seinen Erfahrungen nimmt das intrafolliculäre „Colloid" die Picrinsäurefarbe an, das im Bindegewebe gelegene „Hyalin" die rothe. Wir können jedoch Farner auf Grund unserer Erfahrungen beistimmen, dass dies nicht immer der Fall sein muss, und dass wir ebensogut wie letzterer auch zwischen den rothen Fibrillen des interstitiellen Gewebes gelbgefärbtes „Hyalin" gefunden haben[1]). Ueberdies fällt die Färbung je nach dem quantitativen Verhältniss der Picrinsäure zu dem Säurefuchsin recht verschieden aus. Ernst macht auch keine genaue quantitative Angabe über die Concentration seiner Lösung. Die von Grübler bezogene Mischung enthielt relativ sehr viel Säurefuchsin und färbte alles homogen roth; eine durch Einträufeln derselben in concentrirte Picrinsäurelösung von uns hergestellte und an Präparaten ausprobirte Mischung ergab sehr schöne Bilder und färbte Bindegewebsfibrillen roth, das „Hyalin" zwischen ihnen aber gelb wie den Follikelinhalt. Wir wollen daher nicht bestreiten, dass die van Gieson'sche Dreifärbung, in der von Ernst empfohlenen Weise angewandt, sehr schöne, besonders für Demon-

[1]) Seitdem hat Hanau in seinem cavernösen Tumor des Fingers fibrinogenes Hyalin sehr schön mit van Gieson gelb gefärbt.

Digitized by Google

strationszwecke klare Bilder giebt, und dass — worin wir Lubarsch's Meinung beistimmen, (mündliche Mittheilung an Hanau) — sie gut ist, um Bindegewebsfibrillen in der Diaspora deutlich zu machen, aber als mikrochemische Reaction ist sie nicht zu verwenden. Wenn Ernst sie in gewisser Hinsicht mit der Weigert'schen Fibrinfärbung vergleicht, so ist dem entgegenzuhalten, dass diese zwar auch andere Dinge färbt als Fibrin, jedoch keine solchen, welche nicht leicht und zwar meist sogar ohne weitere Reaction vom Fibrin unterschieden werden können.

Für die Deutung der hyalinen, nicht innerhalb der Follikel gelegenen Füllungen der Schilddrüse lag die Sache nun so, dass man über Bilder des normalen Organs verfügte, welche (s. o.) einen directen Zusammenhang der intrafolliculären und der in Lymphgefässen liegenden Masse zeigten. Daraufhin ging man zu weit und leitete hyaline Massen in den Gefässen, auch wenn jene Continuität fehlte, gleichfalls vom intrafolliculären, sicheren Colloid ab.

Hanau war erinnerlich, dass er und Lubarsch früher schon oft ähnliche intravasculäre homogene Füllungen in verschiedenen Organen gesehen und dieselben stets als durch die Härtungsflüssigkeiten coagulirtes Blutserum aufgefasst hatten. Es war dies namentlich der Fall gewesen zu der Zeit, als er als Assistent Klebs' dessen Präparate[1]) zu sehen Gelegenheit hatte, deren hyaline Gefässfüllungen Klebs als Thromben deutete. In allen diesen Fällen sprach der übrige Zustand des betreffenden Organs und das Fehlen eines besonders starken Glanzes der intravasculären Massen, wie der Mangel zweifelloser andersartiger sicherer Thromben nicht zwingend für die Deutung dieser Füllungen als Thrombosen. Noch mehr sprach aber dagegen, dass man derartige hyaline Massen in den Blutgefässen vieler Organe der verschiedensten Art zufällig finden konnte, bei welchen für die Annahme einer Gefässverlegung gar kein Grund vorhanden war. Lubarsch, welcher damals auch Assistent am Züricher Institut war, verfügte namentlich über eine grosse Anzahl solcher Objecte in Gestalt der in Sublimat fixirten Organe milzbrandiger Thiere (mündliche Mittheilung an Hanau). Gewöhnlich findet man in solchen Fällen das Gefäss zu einem Theil mit rothen Blutkörperchen, zum anderen

[1]) Vergl. Klebs: Allgemeine Pathologie. Bd. II, Fig. 5, S. 115, Fig. 7 und 9, S. 119.

Digitized by Google

mit der hyalinen Masse in scharfer Trennung beider gefüllt. Dies letzte Bild spricht doch durchaus für eine Trennung von Blutkörperchen von der Blutflüssigkeit durch postmortale Sedimentirung und Fixirung beider Bestandtheile durch die Conservirungsflüssigkeit. Bei der Durchsicht alter Präparate konnte Hanau (mündliche Mittheilung) auch noch bei einer croupösen Pneumonie und bei der Vaguspneumonie eines Kaninchens derartige Bilder finden; seitdem auch besonders ausgeprägt in dem oben erwähnten cavernösen Fingertumor und in den Gefässen der Rückenmarkspia. Dass in den nach dem Tode im Gegensatz zu den Arterien mehr gefüllten und weiteren Venen solche abgesetzten Serummassen häufiger vorkommen, ist leicht verständlich, ebenso, dass in Blut- und Lymphcapillaren mit ihrem eventuell rein plasmatischen Inhalt die hyaline Füllung das ganze Lumen einnehmen kann. Ebenso klar ist es, dass für gewöhnlich diese Masse weniger glänzt als die stark glänzende Sorte Colloid, dass sie sich weniger färbt, dass sie oft weniger homogen ist, obwohl diese Unterschiede nicht constant sind (vgl. Farner, S. 569, contra Hürthle). Es erklärt sich aber anderseits auch warum, wie wir oft sehen konnten, diese Masse allmälig in feinkörnige oder auch in ein feines Fibrinnetz übergehen kann, ferner warum auch die Arterien diese Füllungen enthalten können, wofür Farner, der diese Massen für Colloid ansah, keine Erklärung finden konnte. Endlich steht unsere Deutung auch in bestem Einklang mit der Thatsache, dass Farner solche Massen auch in Venen anderer Organe fand, und ganz besonders, dass sie Hürthle in der doppelt unterbundenen Mesenterialvene nachweisen konnte. Dass diese Massen jedoch weitaus am häufigsten in den Venen der Schilddrüse gefunden wurden (Farner), würde sich einfach daraus ableiten lassen, dass man in diesem Organe am meisten darauf geachtet hat, und zweitens vielleicht, weil die weiten, eventuell gut gefüllten Venen besonders exstirpirter und in toto eingelegter Kröpfe besonders günstige Bedingungen für die Sedimentirung der rothen Blutkörperchen gewähren. Ist die Füllung mit diesen letzteren allerdings zu prall, oder findet die Erhärtung zu rasch statt, so erscheint das Gefäss nur mit den morphologischen Elementen gefüllt.

Dagegen können wir in Bezug auf die Formen der

Digitized by Google

Epithelien, aus welchen Farner, den Untersuchern der normalen Thyreoidea folgend, Schlüsse auf eine Aenderung und Steigerung der Secretion zog, im Hinblick auf die diffus hyperplastischen Strumen eine gute Uebereinstimmung seiner Befunde und der unsrigen feststellen. Es gilt dies für die Kröpfe 1 und 2 der I. Gruppe, Untergruppe a, sowie für den Fall 4 der II. Gruppe, Untergruppe a, welcher eine Uebergangsform zwischen der diffus hyperplastisch-parenchymatösen Form und der colloiden darstellt. Dieselben ergaben Bilder wie Farner's Figur 4, wenn auch die Vacuolisirung nicht immer so hochgradig und grob ausgeprägt war. Der eigenthümliche Fall 3 der Gruppe Ib machte eine Ausnahme. Die einzelnen Fälle verhielten sich folgendermassen:

Gruppe Ia 1. Wo richtige Cylinderzellen, besonders in Gängen sich vorfinden, ist besonders deutlich im oberen kernfreien Theil eine Vacuolisirung oder richtiger dünnnetzartige Lockerung des Plasmas zu sehen. Dazwischen zeigen sich seltener ganz abnorm grosse, rundliche Zellen mit homogen eosingefärbtem Plasma und besonders grossem, runden Kern vereinzelt eingestreut. Je niedriger die Zelle ist, desto mehr tritt die Auflockerung des Plasmas zurück, z. B. in erweiterten Gängen, es wird dann einfach fein granulirt. Die Kerne sind rund, homogen gefärbt, aber doch durchscheinend (Müller'sche Flüssigkeit!). Sehr selten finden sich kleinere, dunkler gefärbte, schmale, senkrecht stehende Kerne.

Gruppe Ia 2. Das Verhalten der hohen Cylinderzellen ist das gleiche, jedoch insofern weniger ausgeprägt, als die Vacuolisirung nur in Glycerinpräparaten mit Oelimmersion, Apochrom. 2 Mm., comp. Oc. 6, deutlicher hervortritt und auch da nicht überall. Sonst scheint das Plasma mehr feinkörnig oder besser fein schwammig oder schaumig zu sein. Die Zellkerne sind rund, bläschenformig, selten etwas kleiner, dunkler und leicht gezackt.

Gruppe IIa 4. Es finden sich durchweg hohe, desgleichen auch breite Cylinderepithelien, meist mit grossem, bläschenförmigen Kern, zum geringen Theil auch mit kleineren, dunkleren, gekerbten Kernen. Das helle Plasma erscheint in seiner gegen das Lumen der Follikel zugekehrten Hälfte hellglasig oder vacuolär, die helle Zone nur von feinen Fäden durchzogen. Vereinzelt kommen auch besonders grosse Zellen mit bläschenförmigem Kern vor; ein Unterschied der Färbung des Plasmas der verschiedenen Zellen fehlt.

Dagegen stimmen die Befunde, die wir an unseren colloiden Basedowkröpfen erhoben, nicht mit den Farnerschen überein. Was zunächst die Zellformen betrifft, so gelang es uns nicht, ein richtiges Urtheil über die verschiedenen Hürthleschen Zellarten zu gewinnen und auch nicht einen sicheren Unter-

Digitized by Google

schied gegenüber den Zellverhältnissen der gewöhnlichen Colloidstruma und der normalen Schilddrüse herauszufinden. Auch fanden wir keinen gleichartigen Befund bei den verschiedenen Einzelfällen der Basedowstruma, des gewöhnlichen Gallertkropfes und des normalen Organs.

Woran das lag — an der verschiedenen Art des Materials? an dem Mangel einer für feinere Zellstudien erforderlichen Fixirung[1])? An dem Mangel genügender Erfahrung in der Beurtheilung der Zustände des normalen Organs? — können wir vorerst noch nicht entscheiden. Wir möchten desshalb vorerst die Frage noch offen lassen, ob wirklich ein constanter histologischer Unterschied an den Zellformen zwischen der colloiden Basedowstruma und dem gewöhnlichen Gallertkropf nachzuweisen ist. Es erscheint uns überhaupt die Frage nach den histologischen Characteristiken der normalen Thyreoidea im Zustand der Ruhe und der Function noch nicht genügend abgeklärt, da die Angaben der 4 Untersucher noch nicht völlig übereinstimmen. So lange das nicht der Fall, ist es schwierig, diese noch immer mehr oder weniger streitigen Bilder für die Erklärung pathologischer Zustände zu verwenden. Trotzdem ist es zu begrüssen, wenn Farner den Versuch — er selbst betrachtet dies Unternehmen ausdrücklich nur als einen solchen — einer solchen Verwerthung in grösserem Maassstabe als seine Vorgänger gemacht hat. Wir stehen eben noch am Anfang der ganzen Frage. Wir führen unsere Befunde[2]) einfach an.

Basedowstrumen.

Gruppe IIb 5. Alle Zellen cubisch, Kerne kleiner als bei Fall 4 der Gruppe IIa, rund bläschenförmig, aber chromatinreicher. Manche Zellen platt und desgleichen ihr Kern. Da und dort sind die Zellen auf kurze Strecken ein wenig höher, cylindrisch. Sehr vereinzelt auffallend grosse runde Kerne, deren Zellleib aber undeutlich ist.

Gruppe IIc 7. Cubische, meist niedrige, seltener cylindrische Zellen mit homogenen kleineren rundlichen Kernen. Es fallen keine Unterschiede zwischen Haupt- und Colloidzellen auf.

---

[1]) Die Drüsen waren nach einfachem Durchschneiden in toto gehärtet worden, da wir zuerst nicht daran gedacht hatten, auf besonders feine Zellstudien auszugehen. Theilweise erhielt sie Hanau auch erst gehärtet.

[2]) Dieselben sind nach Betrachtung speciell van Gieson'scher Präparate mit der Oelimmersion aufgenommen, während die in der allgemeinen histologischen Beschreibung oben aufgeführten noch nicht immer genügend auf die Farner'schen Angaben Rücksicht nahmen.

Digitized by Google

Desgl. Fall 6 der Gruppe IIb. Durchschnittlich gut cubisches Epithel mit leicht violett (Hämatoxylin-Säurefuchsin) gefärbtem Plasma und rundem, bläschenförmigem Kern. Selten ein auffallend grosser, runder, heller Epithelkern, meist ohne deutliche, besonders geartete Zelle. Nur einmal gehört zu ihm eine Zelle, wie Farner's Fig. 2 (grosse Zelle) sie wieder giebt. Viele kleinere, besonders flache Zellen mit stark und homogen tingirtem, plattem Kern, der, wenn nebenan gewöhnliche Zellen sind, senkrecht steht, wenn mehrere derartige kleinere Zellen nebeneinander sind, horizontal liegt und gezackt ist.

Partiell abgelaufener Basedow.

Gruppe IIIa 8. Ein überwiegender Theil der Zellen ist gross, nicht exquisit cylindrisch, sogar oft breit mit feiner Contur und glasigem Plasma, grossem, runden, bläschenförmigen, chromatinarmen Kern. Eine starke Minderheit ist flach, mit stark gefärbtem, eckig platten Kern, aber das Plasma ist auch hell. Letztere finden sich nur bei Colloidfüllung, erstere sowohl bei colloid gefüllten wie bei soliden Alveolen.

Abgelaufener Basedow.

Gruppe IIIb 9. Ausser dass eine Minderzahl der Epithelien kleine, runde oder eckige, schmale, verschieden gestellte Kerne hat, ist nichts zu finden. Die anderen haben bläschenförmige Kerne.

Normale Schilddrüsen.

1. Diffus colloid. Zellen cubisch bis exquisit cylindrisch. Kerne der cylindrischen dunkler, alle bläschenförmig. Keine Vacuolisirung. Die Cylinderzellen z. Th. leicht convex.

2. Diffus colloid. Zellen niedriger, sonst nichts besonderes.

3. Theils colloid, theils jugendliches Gewebe. Uebergänge zwischen beiden, wie sie H. v. Wyss beschreibt. Zellen meist cubisch in den colloiden Theilen, seltener cylindrisch, andere dagegen öfters in längerer Reihe platt bis endothelartig. Kerne bläschenförmig, seltener schmale, dunkle, homogen gefärbte. Plasma theils hell, theils mehr trüb. Kein scharfer Unterschied zwischen Haupt- und Colloidzellen erkennbar. Kleinere und grössere Epitheldefecte, sodass das Colloid bis zum Stroma geht.

Gewöhnliche Colloidkröpfe.

1. Zellen meist cubisch, Minderzahl auf grössere Strecken cylindrisch, besonders auf in grössere Hohlräume hineinwucherdem Gewebe. Kerne meist bläschenförmig, in den Cylinderzellen länglich und chromatinreicher, ein kleinerer Theil klein, homogen dunkel, rund. Zellen meist mit hämatoxylingefärbtem mattem Plasma, seltener mit hellem.

2. Zellen gewöhnlich cubisch, seltener mehr cylindrisch. Kerne rund, meist bläschenförmig, ein Theil auch kleiner, rund und dunkler. Protoplasma hell, mit fein glänzenden Strängen.

Digitized by Google

3. Zellen meist mehr cylindrisch, sonst cubisch. Kern bläschenförmig. Die Cylinderzellen trüb mit leicht hämatoxylingefärbtem Plasma, die höchsten zeigen den obersten Theil etwas aufgelockert, nicht deutlich vacuolär, die cubischen mit theils trübem hämatoxylingefärbtem Plasma, theils auch mit hellem picrinophilen.

4. Ueber die Hälfte der Zellen etwa bis hochcylindrisch, oft speciell auf der Seite eines Follikels, wo sich Einwucherungen finden, die anderen sind cubisch bis platt, letzteres gegenüber den hohen, wuchernden Zellen grosser Follikel, zwischen beiden allmählige Uebergänge. Die hohen Zellen sind trüb, die platten hell, mit allen Uebergangsstufen. Kerne bläschenförmig.

5. Stärker colloid. Septen dünn. Epithel cubisch bis flach, seltener cylindrisch und da nicht hoch. Kerne der Zellform folgend, durchschnittlich dunkler gefärbt, weniger deutlich bläschenförmig. Die platten Zellen sind heller mit picrinsäuregelbem Plasma, die höheren trüber und gefärbt mit einem Gemisch von Hämatoxylin und Picrinsäure.

6. Zellen meist platt, Kerne ebenso, von der Kante dunkel, von der Fläche hell, feingranulirtes durchsichtiges Plasma. Seltener sind sie cubisch, leicht cylindrische Zellen höchstens auf Einwucherungen und dann sind sie auch wieder leicht trüb und mehr hämatoxylingefärbt.

7. Die Zellen eines ödematösen Colloidkropfes erschienen uns nicht anders als diejenigen des ödematösen Basedow-Colloidkropfes 7.

Wir möchten auch glauben, dass bei der menschlichee Struma, im Gegensatz zur normalen Thierschilddrüse, die Grösse der Zellen ausser durch etwaige Formveränderung bei der Secretion mindestens ebenso sehr durch die Wucherung des Gewebes und durch den Secretdruck beeinflusst wird. Eine wuchernde Stelle pflegt höheres Epithel zu haben, exquisit cylindrisches überzieht besonders die papilloïden Vorsprünge, welche durch in cystische Follikel sich einstülpendes, üppig wachsendes Gewebe (Wölfler, Hitzig) erzeugt werden. Durch diese Concurrenz verschiedener Bedingungen werden reine Bilder selten und die meisten vorhandenen vieldeutig sein.

Auch in Bezug auf das Verhalten des Colloids in den Follikeln erhielten wir andere Ergebnisse als Farner, welcher bei Basedowcolloidkröpfen eine besonders pralle Füllung, d. h. Fehlen der Schrumpfung, finden konnte.

Von den 4 Basedowcolloidkröpfen zeigten die beiden in Spiritus gehärteten, also IIa 4 und IIb 5 erhebliche Schrumpfung des Colloids, der erstere sogar durchweg hochgradige, indem das Colloid strahlig geworden war und am Rande in Fäden ausgezogen, zwischen denen tiefe Randvacuolen sich zeigten. Die beiden in Formol fixirten zeigten weit geringere Schrumpfung. Der

Digitized by Google

eine, IIe 7, liess theilweise Alveolen ganz ohne Colloidschrumpfung sehen, immerhin hatte eine erhebliche Zahl von Alveolen Randvacuolen oder grössere centrale oder excentrische. Der partiell abgelaufene Fall IIIb 8 zeigte mehr oder weniger Colloidschrumpfung ohne Vacuolen, der geheilte in der Corticalis überwiegend prall gefüllte Follikel, im Innern dagegen überwiegend solche mit stark geschrumpftem Colloid.

Von 8 gewöhnlichen Colloidkröpfen zeigten 6 in Spiritus fixirte in den meisten Follikeln Retraction des Colloids, einer davon zeigte in der Corticalis Fehlen dieser Schrumpfung. Von zwei dagegen in Formol fixirten ödematösen Exemplaren zeigte das eine meist pralle Füllung, das andere solche circa in der Hälfte der Follikel, während die andere meist multiple, grosse, centrale Vacuolen aufwies.

Die drei normalen Schilddrüsen zeigten im Innern, wenn auch verschieden stark, die Colloidschrumpfung, in den Randschichten der Drüse fehlte dieselbe dagegen.

Wir ersehen hieraus, dass bei unseren Basedowkröpfen ebenso wie bei den gewöhnlichen gallertigen, wie bei den normalen Drüsen, stets Colloidschrumpfung vorhanden war, wenn der Kropf in Spiritus erhärtet worden war, dass sie dagegen fehlte oder geringer war, wenn Formolfixirung zur Anwendung kam. Ausserdem waren die äusseren und von dem Spiritus intensiv und rasch betroffenen Schichten (Wölffler's Corticalis) mit abgeplatteten Follikeln frei von Colloidschrumpfung, vermuthlich, weil der Spiritus bei sehr starker und rascher Wirkung Colloid plus Gewebe gleichmässig zur Schrumpfung gebracht hatte.

Auch in Bezug auf die als Colloidanhäufungen im interstitiellen Gewebe von Farner gedeuteten glasigen, mit van Gieson sich gelbfärbenden Massen zwischen den roth gefärbten Bindegewebsbündeln kamen wir zu anderen Ergebnissen. Keiner von unseren Basedowkröpfen zeigte diese Einlagerung, wohl aber fand sie sich bei dem gewöhnlichen Colloidkropf, der auch die starken glasigen Füllungen der Lymphgefässe zeigte. Die anderen gewöhnlichen Kröpfe zeigten sie auch nicht. Die Colloidnatur dieser Massen bezweifeln wir indess ebenso sehr, wie die der glasigen Gefässfüllungen.

Ziehen wir das Facit aus unseren Befunden, so können wir feststellen:

1. dass wir in Uebereinstimmung mit den meisten Untersuchern eine Form des Basedowkropfes feststellen konnten, welche auf einer diffusen parenchymatösen

Digitized by Google

Hyperplasie eigener Art beruht, mit eigenthümlichen Veränderungen der Zellen, einer Hyperplasie, welche durch locale stärkere Ausbildung ebenso wie die miasmatische strumöse Hyperplasie zur Knotenbildung führen kann. Dazu kommt das bedeutende Zurücktreten des Colloids, Auftreten eines dünneren, bei der Härtung gerinnenden, abnormen Secrets, und endlich, wie wir Farner bestätigend bemerken können, ein vacuolisirtes Aussehen der Cylinderzellen, wie er in Fig. 4 von dieser Kropfart abbildet, ein Bild, das, wie er angiebt, mit dem von Anderson für die secernirende Zelle gegebenen übereinstimmt.

2. Giebt es eine Reihe von Basedowkröpfen, welche, und darin stimmen wir Farner und manchen früheren Autoren bei, das Bild des diffusen Colloidkropfes mit oder ohne Knotenbildungen colloider und parenchymatöser Form zeigen. Jedoch sind wir nicht im Stande gewesen, die Unterschiede, welche er zwischen diesen Basedowstrumen und den gewöhnlichen miasmatischen festgestellt hat, an unserem Material zu bestätigen.

3. Giebt es Mittelformen zwischen 1 und 2.[1])

Es fragt sich nun, wie sich diese verschiedenen Befunde zusammenreimen. Unserer Ansicht nach ist dies leicht zu erklären, wenn man berücksichtigt, woher das Untersuchungsmaterial stammt. Diejenigen Untersucher, welche stets die diffuse parenchymatöse Form beschrieben, die englischen Autoren, Müller in Marburg und Lubarsch in Rostock hatten aus kropffreien oder doch kropfarmen Gegenden stammende Fälle, Farner und wir arbeiteten in einem exquisiten Kropfgebiet, wo Jeder, der auch nur lange genug ansässig ist, anatomisch Struma hat. Folglich ist der Schluss vollkommen gerechtfertigt, dass die diffus parenchymatöse Form mit ihren weiteren Eigenthümlichkeiten auch als die für die Glotzaugenkrankheit allein specifische angesehen werden muss, die anderen kommen nur da vor, wo endemische Struma besteht. Das hat schon Farner (p. 521) mit vollem Recht hervorgehoben. Besteht nun einmal schon vor-

[1]) Auf unseren atypischen carcinomähnlichen Fall gehen wir hier nicht noch einmal ein.

Digitized by Google

her ein gewöhnlicher Kropf, so prägen sich die für Basedowstruma charakteristischen mikroskopischen[1]) Befunde nicht mehr in ihm aus, wenn die Krankheit noch dazu kommt. Von unseren typischen diffusen Fällen stammte auch wirklich der erste nicht aus der Schweiz, sondern aus dem kropfärmeren Grossherzogthum Baden, der zweite wahrscheinlich aus dem gleichfalls kropfärmeren Württemberg und der dritte — atypische — stammt auch aus Württemberg. Von den colloiden Formen rührte der eine (6.) freilich aus dem südlichen Bayern her. Dass das anatomische Bild der typischen Basedowstruma uns ein Recht giebt, eine qualitativ veränderte und vielleicht auch vermehrte Secretion der kranken Drüse für wahrscheinlich zu halten, ist auch unsere Ansicht. Jedenfalls aber stimmen wir Edmunds bei, wenn er auf die qualitative Aenderung der Function besonderen Werth legt, denn durch Zufuhr normaler Thyreoidea ist bis jetzt experimentell noch kein Basedow erzeugt worden, nur Lanz[2]) gelang es einmal, Exophthalmus beim Kaninchen hervorzubringen. Wir stimmen daher Edmunds völlig bei, wenn er zu Thierversuchen mit Zufuhr von Basedowkropfsubstanz auffordert. Auf diesem Wege wird es möglich sein, weiter zu kommen.

IV. Die Hypophysis cerebri.

Ueber die Hypophyse bei Morbus Basedowii liegen keine Angaben vor, ausser derjenigen Farner's, welche einen Fall betrifft, der ein Ueberwiegen der chromophilen Zellen zeigte. Um unsere Befunde richtig nach den von Schoenemann unter Langhans bei strumösen Individuen festgestellten beurtheilen zu können, haben wir unsere Präparate mit Originalpräparaten Schoenemann's[3]), welche den von ihm als normal bezeichneten Zustand, die an chromophilen Zellen reiche, die bindegeweblich indurirte Hypophyse, die vasculäre und die colloide Form betrafen, verglichen. Es wurden die Hypophysen aller unserer 5 zur Section gekommenen Fälle untersucht.

---

[1]) Dass überhaupt Veränderungen eingetreten sind, die sich makroskopisch sehr deutlich zeigen, geht selbstverständlich aus dem bereits klinisch leicht nachweisbarem Wachsthum der Struma hervor.

[2]) Correspondenz-Blatt für Schweizer Aerzte. 1895, S. 289.

[3]) Herrn Collegen Schoenemann in Glarus sei dafür, dass er uns die Präparate zur Verfügung stellte, hier unser bester Dank ausgesprochen.

Digitized by Google

Makroskopisch zeigten die Organe keine Veränderung, mikroskopisch ergab sich folgender Befund:

A. In drei floriden Fällen:

1. Jfr. Hö. Die Hypophyse ist sehr blutreich. Es finden sich nur wenig und nicht recht typische rothe Zellen.

6. Frau Zu. (In Müller'scher Flüssigkeit gehärtet.) Die Gefässe sind mit Blut reichlich gefüllt. Chromophile Zellen treten nicht hervor, auch sonst sind keine der von Schoenemann als abnormal bezeichneten Eigenthümlichkeiten vorhanden.

2. Frau Ze. (In Formol gehärtet.) Es finden sich massenhaft schon mit schwacher Vergrösserung sichtbare chromophile Zellen, meist in grösseren Flecken zusammengelegen, manche auch mehr vereinzelt. Die meisten liegen in der Mitte des vorderen Randes und nehmen nach hinten zu an Menge ab, indessen sind sie lange nicht so massenhaft, wie in dem Schoenemann'schen Präparat No. 28, in welchem die ganze Hypophyse daraus zu bestehen scheint.

B. In dem theilweise und dem völlig abgelaufenen Fall.

8. An. Gottl. (In Formol gehärtet.) Es findet sich eine ziemliche Anzahl blauer chromophiler Zellen; sie fallen schon mit schwacher Vergrösserung auf, sind gleichmässiger vertheilt als bei Fall 2, stechen aber mit starker Vergrösserung doch nicht so stark hervor. Im hinteren Theil der Hypophyse sind einige erweiterte, solid gefüllte Follikel, auch sind rothe chromophile Zellen vorhanden.

9. Frau Ma. (In Müller'scher Flüssigkeit gehärtet.) Es fallen keine deutlichen chromophilen Zellen auf. Blutgefässe stark gefüllt; sonst nichts Pathologisches.

Aus diesen Befunden können wir den Schluss ziehen, dass sich die Hypophysen histologisch nicht gleich verhielten, insofern als von den drei floriden Fällen einer reichlichere chromophile Zellen enthielt und ebenso der eine unvollkommen geheilte, während die andern alle den von Schoenemann als normal angesprochenen Zustand aufwiesen. Auf die Hyperämie in einem Falle legen wir keinen Werth, wir halten sie für Folge der Circulationsstörung (Stauung).

Es ist somit an der Hypophyse bis jetzt, trotz der engen Beziehung, in welcher sie physiologisch, anatomisch und embryologisch zur Schilddrüse steht, bei Morbus Basedowii erstens keine specifische und zweitens meist überhaupt keine Veränderung nachzuweisen gewesen und als einzige Abnormität eine grosse Anzahl chromophiler Zellen in einer

Digitized by Google

Minderzahl von Fällen aufgefunden worden, wenn man diesen Befund mit Schoenemann als einen abnormen ansehen will. In diesem letzten Punkte zeigte sich indess, dass wir mit Schoenemann nicht einig gehen können. Um ganz sichere Vergleichsobjecte zu haben, da hier zu Lande kein Mensch eine normale Thyreoidea besitzt, also möglicherweise auch keine normale Hypophysis cerebri, untersuchten wir noch 6 normale Hypophysen aus Hamburg, also aus einer ganz kropffreien Gegend [1]). Dieselben waren sämmtlich in Formol fixirt und ergaben folgenden Befund:

I. 16 Jahre, sec. 6. 4. 96. Dimens. 12 : 10 : $6^1/_2$ Mm. Mit schwacher Vergrösserung fallen schon recht reichliche, blaue, chromophile Zellen auf in Gruppen von sehr wechselnder Grösse, wesentlich in der Mitte der Hypophyse, in der einen seitlichen Hälfte reichlicher als in der andern. Die übrigen Zellen erscheinen chromatophil-erythrophil.

II. 21 Jahre, sec. 28. 4. 96. Dimens. 11 : 8 : 4 Mm. Es treten ganz charakteristische chromatophile Zellen in Gestalt blauer Zellen am vorderen und seitlichen Rande hervor. Sonst sind die Zellprotoplasmen überwiegend roth gefärbt oder haben einen leicht violetten Ton angenommen. Sie scheinen jedoch zwischen den gewöhnlichen Zellen und den chromatophilen zu stehen, indem ihre Abgrenzung nicht so scharf ist wie bei den chromatophilen.

III. 32 Jahre. Section 29. IV. 96. Dim. 12/11/$7^1/_2$ Mm. Mit schwacher Vergrösserung sind chromatophile blaue Zellen in ziemlicher Anzahl, jedoch weniger als bei No. I sichtbar, die sich mit starker Vergrösserung gut verificiren lassen und dann noch reichlicher erscheinen; ebenso auch eine ziemliche Anzahl rother, die aber deutlich erst mit starker Vergrösserung hervortreten.

IV. Es finden sich reichliche, mit schwacher Vergrösserung sichtbare blaue, chromatophile Zellen, zahlreicher in der vorderen Hälfte, nächstdem in der einen seitlichen. Die Gruppen sind nicht gross, wenn sie reichlich sind; auch sind nicht viele erythrophile vorhanden.

Zwischen dem drüsigen und dem nervösen Lappen findet sich ein 8 Mm. breiter und 3—3,5 Mm. langer Bezirk aus 5 ungleich grossen Colloidcysten zusammengesetzt.

V. 24 Jahre. Section 20. II. 96. Dim. 13/8/4 Mm. Es sind relativ wenig, mit schwacher Vergrösserung nicht sicher sichtbare cyanophile Zellen zerstreut; sie färben sich meist etwas blasser; mit starker Vergrösserung sind sie leicht zu finden. Etwa ebenso verhalten sich die Erythrophilen.

VI. 14 Jahre. Dim. 13/7/$5^1/_2$ Mm. Mit schwacher Vergrösserung sind nicht sehr reichliche, cyanophile Zellen zu erkennen, in etwas grösserer Zahl finden sich erythrophile vor; in anderen Schnitten aber sind die cyanophilen wieder viel reichlicher. Das Glycerinpräparat zeigt, dass weit mehr erythrophile Zellen als normal vorhanden sind.

[1]) Wir erhielten dieselben durch die Freundlichkeit des Herrn Prosectors Dr. E. Fraenkel, dem wir hier bestens dafür danken.

Digitized by Google

Es waren mithin in allen diesen Hirnanhängen chromophile Zellen vorhanden und in drei derselben reichliche, mit schwacher Vergrösserung bereits auffällige Ansammlungen solcher eine Menge, welche Schönemann bereits als abnormal betrachtet. So viele wie in dem uns von ihm zur Verfügung gestellten Präparat waren allerdings nicht zu sehen. Auf Grund dieses Befundes möchten wir eine Vermehrung der chromophilen Zellen bis zum Auffallen bei schwacher Vergrössernng — anders ist es vielleicht, wenn dieselben nahezu allein vorhanden sind — noch nicht als krankhaft betrachten. Wir neigen vielmehr dazu, in den beiden Formen den Ausdruck verschiedener functioneller Zustände zu sehen und meinen, dass vielleicht Thierversuche mit Pilocarpin einen weiteren Aufschluss darüber geben mögen.

V. Augenmuskeln.

Fettige Degeneration der Augenmuskeln ist schon vor längerer Zeit bei Morbus Basedowii von v. Recklinghausen (s. Virchow l. c. p. 77) bereits angegeben. In einem unserer Fälle konnte Hanau bei der frischen Untersuchung dasselbe constatiren. Da er jedoch keine vergleichenden Untersuchungen an anderen Muskeln desselben Körpers (z. B. Athemmuskeln), noch auch solche an den Augenmuskeln von Herzfehlerkranken angestellt hat, so möchte er, bis dies nachgeholt ist, auf diesen Befund noch nicht zu viel Gewicht legen. In v. Recklingshausen's Fall (vgl. Traube's gesammelte Abhandlungen, Bd. II 2, p. 1047) waren ausser den Augenmuskeln auch einige Rumpfmuskeln degenerirt. Es ist desshalb fraglich, ob die Entartung der Augenmuskeln eine nähere Beziehung zum Exophthalmus hat, wie Virchow meint. Ich habe alsdann das fixirte Material von drei unserer secirten Fälle (2 floriden und dem geheilten) untersucht, jedoch ohne hervorstechendes positives Ergebniss.

2. Frau Ze. Von drei ohne genauere Bezeichnung in Formol aufbewahrten Augenmuskeln zeigen bei Untersuchung am ungefärbten Präparat zwei vollkommen normale Structuren der Muskelfasern, der dritte eine sehr feinkörnige Trübung und Fehlen der Querstreifung, die Trübung bleibt in Essigsäure. Die später vorgenommene Untersuchung am gefärbten Präparat zeigt in einem Schnitt etwas reichlicheres Fettgewebe zwischen den Muskelbündeln, in einem anderen sind die Muskeln stark fettig durchwachsen, und zwar ist das Fett

Digitized by Google

wesentlich zwischen den Muskelbündeln, aber auch zwischen einzelnen Fasern und Fasergruppen vorhanden, indessen lässt sich an den Muskeln selber, ausser stellenweise etwas bräunlicher Pigmentirung, Pigmentanhäufung vor und hinter einzelnen Muskelkernen weder in Bezug auf Kaliber der Muskelfasern, noch in Bezug auf Kern noch auf Querstreifung irgend etwas Pathologisches nachweisen.

6. Frau Zn. In einem Präparat findet sich auch eine stärkere Anhäufung von Fett im interfasciculären Gewebe, in anderen Präparaten findet sich gar nichts Pathologisches.

9. Frau Ma. Es finden sich ganz normale Verhältnisse.

Zur Controlle wurden nur zwei Nicht-Basedow-Leichen genommen, die einer fetten Person und die einer abgemagerten Phthisica. Auch bei der fetten findet sich recht wenig interstitielles Fettgewebe zwischen den Muskelbündeln, am meisren um die Nerven herum; bei der mageren fand sich noch weniger.

VI. Knochen.

Auf Knochenveränderungen in einzelnen Fällen von Morbus Basedowii ist von verschiedenen Seiten aufmerksam gemacht worden. v. Recklinghausen[1]) beschrieb eine juvenile (virginale) Osteomalacie nach Glotzaugenkrankheit, Revilliod[2]) berichtet über klinisch nachweisbare Osteomalacie als Complication. Wir konnten nur in einem unserer Fälle einen solchen und durchaus nicht hochgradigen Befund erheben.

6. Frau Zn. Bei der Section zeigte sich, dass die Rippen sehr brüchig waren und ohne zu knacken brachen, sie waren leicht schneidbar, nicht verdünnt und bestanden aus undeutlich getrennter Rinde und poröser Knochensubsanz. Die Rinde war so dünn, dass sie von aussen violett aussahen, das Mark grauroth. Das Becken nicht deformirt, alle Knochen auffallend weich.

Die später vorgenommene mikroskopische Untersuchung ergab Folgendes: Das Becken zeigt etwa die Hälfte der Innenfläche der Markräume mit schmalen kalklosen Zonen belegt, die scharf mit gerader, seltener mit lacunärer Linie abgegrenzt sind. Auch Markkanäle und ein Theil der nicht häufigen perforirenden Kanäle haben solche Auskleidungen. Subperiostale kalklose Lagen wurden nicht gefunden. An den kalkhaltigen Begrenzungen der Markräume sieht man oft starke Lacunen, wohl Ausfressungen. Auf die Verhältnisse der Osteoclasten und Osteoblasten wird nicht besonders geachtet.

In der Rippe ist die Corticalis sehr dünn, auch hier ist eine kalklose Zone, jedoch in weit geringerem Maasse vorhanden. Auch die lacunären Resorptionserscheinungen fallen durchaus nicht auf am Längsschnitt, in einem Querschnitt finden sich dagegen die kalklosen Zonen in dem compacten Theile

---

[1]) Ueber Ostitis, Osteomalasie und osteoplastische Carcinose. Festschrift der Assistenten für Virchow. 13. Oktober 1891. S. 20.

[2]) Correspondenzblatt für schweizer Aerzte. 1895. S. 400.

Digitized by Google

recht reichlich, weniger in dem spongiösen Theil. Auch subperiostal findet sich hie und da eine kleine Schicht kalkloser Substanz.

Im Wirbel finden sich reichliche kalklose Zonen, etwa wie am Becken, von derselben Configuration. Resorptionserscheinungen fallen nicht besonders auf; bisweilen ist unvollkommene Verkalkung in der Tiefe der osteoiden Zone vorhanden mit diffusem Uebergang.

In den übrigen untersuchten Fällen findet sich nichts Besonderes.

Bis jetzt erscheint uns, wenn auch noch wenige Fälle mikroskopisch untersucht sind — nur geringe malacische Veränderungen sind bekanntlich nur mikroskopisch nachzuweisen — nur eine kleine Anzahl von Fällen Basedow'scher Krankheit mit einer Vermehrung des kalklosen Knochengewebes einherzugehen. Damit ist es auch zweifelhaft, ob diese Veränderung eine specifische Beziehung zur Glotzaugenkrankheit und damit wohl zur Function der Thyreoidea hat. Bis jetzt liegt noch überhaupt kein Factum vor, welches einen Einfluss der Schilddrüse auf die Verkalkung des Knochengewebes bewiese. Auch die von Steinlin unter Hanau's Leitung ausgeführten Untersuchungen der Fracturheilung bei thyreopriven Thieren gestatten keinen solchen Schluss, da sie nur eine allgemeine Verzögerung aller Vorgänge der Callusbildung erweisen. Einzig und allein v. Traczewski's Angabe, dass er Rhachitis bei jungen Hunden durch Exstirpation der Schilddrüse des Mutterthieres in der Gravidität erzeugt habe, könnte für eine solche Annahme sprechen. Da indess bis jetzt eine ausführliche Veröffentlichung seines Ergebnisses noch aussteht, so ist es auch noch nicht sicher bewiesen, ob wirklich ganz sichere Rhachitis und nicht eine dieser nur ähnliche Affection vorgelegen.

Denkbar ist auch, dass die osteomalacischen Veränderungen bei Basedow'scher Krankheit in einem Theil der Fälle vielleicht nur indirecte Folgen der Circulationsstörungen sind. Man könnte sich vorstellen, dass diese letzteren z. B. die venöse Stauung in schweren Fällen mit schliesslicher Herzinsufficienz zu einem Umbau des Knochens in Folge Aenderungen der Druckverhältnisse in seinen Blutgefässen führten, und dass das in Folge dieses Umbaues neugebildete Knochengewebe abnorm lange Zeit kalklos bliebe,

[1]) 68. Versammlung deutscher Naturforscher und Aerzte zu Frankfurt a/M. 1896. Centralblatt für pathologische Anatomie. 1896, S. 867.

Digitized by Google

wenn seine Bildung besonders rasch erfolgt, oder wenn allgemeine Verhältnisse der Verkalkung ungünstig sind. Die beiden letzten Momente sind ja überhaupt stets maassgebend, wo wir abnorm viel kalkloses Knochengewebe vorfinden. Auf alle Fälle wäre einmal eine grössere Reihe von Herzkranken auf malacische Veränderungen der Knochen zu untersuchen, ehe sie weiter gehen können.

Erklärung der Abbildungen auf Tafel I.

Dieselben sind nach Mikrophotographieen des Herrn Otto Müller in Zürich angefertigt.

Fig. 1 und 2. Diffus-parenchymatös-hyperplastische Struma des Falles 1 der Gruppe Ia. Hämatoxylin, Eosin. Vergrösserung 220.

Fig. 1. Blaue Stelle mit klumpig und diffus angeordneten kleinen Zellen und Bildung von Alveolen.

Fig. 2. Rothe Stelle mit höheren cylindrischen Epithelien mit unvollkommen folliculärer Anordnung.

Fig. 3 und 4. Diffus-parenchymatös-hyperplastische-Struma mit Knotenbildungen des Falles 2 der Gruppe Ia.

Fig. 3. Uebersichtsbild bei 40facher Vergrösserung. Diffus angeordnete Zellen und Bildung verzweigter Gänge mit Cylinderepithel.

Fig. 4 zeigt einen verzweigten cylinderzelligen Gang bei 220facher Vergrösserung.

Fig. 5—8 sind aus der diffus-parenchymatös und nur local-knotig-hyperplastischen, vielleicht carcinomatösen, glycogenhaltigen Struma des Falles 3 der Gruppe Ib.

Fig. 5 aus einer carcinomartigen Stelle. Breite, solide, vielschichtige Zellstränge, schmales Stroma. Bildung rundlicher Lücken und Spalten in den Strängen mit Zerlegung und Umordnung der Zellmassen. Vergr. 40fach.

Fig. 6. Aehnliche Stelle mit noch breiteren Epithelmassen. Links oben alveolar gebautes Gewebe. Vergr. 50fach.

Fig. 7. Breitsträngige Stelle mit Bildung grosser runder Lumina in den Zellsträngen, rechts die Epithelmassen durch feinere Stromabalken zertheilt. Die Stelle ist subcapsulär. Partieller, d. h. unvollkommener Durchbruch der Kapsel a. Vergr. 40fach.

Fig. 8. Diffuse Wucherung. Stellenweise — unten rechts vom Septum — noch erkennbare Läppchenbildung. Epithelmassen theils breit solid, theils mit Lumenbildung und Secret im Lumen. Epithel meist mehrschichtig. Vergr. 40fach.

Digitized by Google

II.

Die chirurgische Behandlung des Magengeschwürs.

Von

Professor Dr. Leube

in Würzburg[1]).

M. H.! Es ist mir vom Ausschuss der deutschen Gesellschaft für Chirurgie der ehrenvolle Auftrag zu Theil geworden, ein Referat über die chirurgische Behandlung des Magengeschwürs zu übernehmen. Ich bin dieser Aufgabe um so lieber nachgekommen, als ich der Meinung bin, dass gerade bei dieser Krankheit mit der Erfahrung des inneren Arztes gerechnet werden muss, und dass die Indicationen zum chirurgischen Vorgehen bei dieser Krankheit nur nach eingehender Besprechung seitens des Internen und des Chirurgen aufgestellt werden können.

Die Entscheidung der Frage, ob und wann die Chirurgie in die Behandlung des Ulcus ventriculi einzutreten hat, ist in erster Linie von den Resultaten der internen Behandlung abhängig. Ich handle daher im Einverständnisse mit meinem Collegen Mikulicz, dem das Referat mit übertragen ist, wenn ich diesen Theil unserer Aufgabe ausführlich bespreche und den eigentlich chirurgischen Theil ihm im ganzen überlassend, nur von meinem Standpunkte, dem des internen Klinikers, aus, die Indicationen hervorhebe, die mir eine Berathung mit dem Chirurgen zum Zwecke einer ev. vorzunehmenden Operation nothwendig erscheinen lassen.

Meine Hauptaufgabe besteht also zunächst darin, an der Hand

[1]) Vortrag, gehalten am 1. Sitzungstage des XXVI. Congresses der Deutschen Gesellschaft für Chirurgie zu Berlin, 21. April 1897.

Digitized by Google

eines grösseren Materials die Resultate der inneren Behandlung des Magengeschwürs abzuwägen und deren Grenzen zu präcisiren. Wir müssen uns in dieser Beziehung von der Erfahrung leiten lassen, die in der uns beschäftigenden Frage die einzig sicheren Schlüsse gestattet.

Ich glaube nicht zu hoch zu greifen, wenn ich die Zahl der von mir in den letzten 10 Jahren behandelten Fälle von Ulcus ventriculi auf weit über 1000 veranschlage (darunter 500 in meiner Klinik im Würzburger Juliusspital beobachtete) und die in der Zusammenstellung meiner Behandlungsresultate niedergelegten statistischen Angaben sind wesentlich den klinischen Journalen und Krankengeschichten entnommen.

Seit länger als 15 Jahren führe ich ausschliesslich eine Art der Behandlung des Ulcus durch, bestehend in Bettruhe, möglichst heissen Cataplasmen bezw. Priessnitz'schen Umschlägen, Carlsbader Wasser und einer bestimmten Diät, so dass meine Angaben wegen der Einheitlichkeit der Behandlung und der doch ziemlich grossen Zahl von Fällen, in welchen sie zur Anwendung kam, vielleicht einigen Werth haben.

Die erste Bedingung für den Erfolg dieser meiner Ulcuscur ist die minutiöseste Einhaltung der einzelnen dabei in Betracht kommenden Regeln, und es bleibt mir daher nichts übrig, als wenigstens die Hauptpunkte meiner Behandlung Ihnen hier kurz vorzutragen. Ich bemerke aber, dass ich diejenigen Herrn Collegen, die sich für das Detail derselben interessiren, auf die ausführlichere Publication, die in den Grenzgebieten der Chirurgie und inneren Medicin erfolgen soll, verweisen muss.

Ich lasse den Patienten zunächst 10 Tage zu Bette liegen, und während dieser Zeit heisse Breiumschläge auf das Epigastrium machen, so heiss, als er es irgend verträgt. Ich lasse übrigens die Cataplasmen nur machen, wenn $^1/_4$ Jahr seit der letzten Magenblutung verstrichen ist. Der einzelne Breiumschlag wird alle 10 bis 15 Minuten gewechselt. Bei Nacht werden die Cataplasmen durch einen Priessnitz'schen Umschlag ersetzt. Mit bemerkenswerther Regelmässigkeit verschwinden unter Anwendung dieser heissen Breiumschläge die Magenschmerzen, das hervorragendste Symptom des Ulcus ventriculi, nach 5 Tagen, und werden dann auch nicht mehr durch einen mässig auf das Epigastrium ausgeübten Druck

Digitized by Google

hervorgerufen. Bleiben die Schmerzen nach der angegebenen Zeit bestehen, so ist der Fall hartnäckig. Ich lasse dann die heissen Breiumschläge länger als 10 Tage liegen, wobei ich aber in der später zu beschreibenden Diät fortfahre, bis 5 Tage hintereinander kein Schmerz mehr vorhanden ist. Während der Menses dürfen die Cataplasmen selbstverständlich nicht gemacht werden. Nach dem 10. Tage lasse ich noch 3 Wochen lang Priessnitz'sche Umschläge machen. Den Tag über trägt der Patient eine Flanellbinde und ferner hat derselbe nach jeder stärkeren Mahlzeit, nach dem Frühstück, nach dem Mittagessen und nach dem Abendessen, immer 1 bis 2 Stunden zu liegen. Er hat sich weiter vor jedem Druck auf den Magen ängstlich in den ersten 3 Wochen der Reconvalescenz zu hüten: es darf kein Corsett getragen werden, nicht mit vornübergebeugtem Körper geschrieben, gearbeitet werden, der Magen darf nicht in Erschütterung versetzt werden, es nicht gefahren werden etc. — kurz, ich wache ängstlich darüber, dass das eingeleitete günstige Resultat nicht durch solche mechanischen Traumen, wenn ich so sagen darf, gestört wird.

Der zweite Factor bei der Behandlung des Magengeschwürs ist der Gebrauch des Carlsbader Wassers. Im Gegensatz zu der gewöhnlichen Anwendungsweise desselben lasse ich nicht $^1/_2$ l., sondern nur $^1/_4$ l. täglich in den nüchternen Magen bringen, und zwar lauwarm, nicht kalt und nicht heiss. Als Getränk während der ersten 4 Wochen ist natürliches Selterswasser oder ein ähnliches alkalisches saures Wasser gestattet. Von Arzneien wende ich gar nichts an, höchstens in den ersten 5 Tagen etwas Natron bicarbonicum, wenn die Schmerzen sehr stark sind; Opium oder Morphium nie. Gegen die Obstipation, die fast immer mit dem Ulcus ventriculi verbunden ist, wende ich Carlsbader Salz in den ersten 10 Tagen, später in einer Mischung mit Rheum, Natron sulf. und bicarb. an.

Der dritte noch wichtigere Factor, als die beiden anderen, ist bei der Behandlung des Magengeschwürs die Verabreichung einer streng abgestuften Diät. Dieselbe besteht im wesentlichen in einer Kostordnung, die ich früher schon aufgestellt habe, und die ich, nachdem sie ziemlich allgemein acceptirt ist, als bekannt voraussetzen darf. Doch will ich wenigstens einige Hauptpunkte noch hier über die Art der Verabreichung dieser Kost anführen. 10 Tage

Digitized by Google

lang, also in der Zeit, wo die Cataplasmen gemacht werden, bekommt der Patient die sogenannte erste Kost, bestehend in Milch, Fleischsolution, Bouillon, etwas Zwieback und Selterswasser. Dann folgt eine Zeit, wo er 7 Tage lang mit der zweiten Kost ernährt wird, die schon etwas weniger ganz leicht verdauliche Nahrung enthält, wie gekochtes Kalbshirn, etc. dann 5 Tage lang die dritte Kost: geschabtes Beefsteak etc; 7 Tage lang die vierte Kost. Von der 5. Woche ist dann dem Patienten schon etwas Wein gestattet, und von der 8. Woche ab lasse ich den Kranken wieder alle anderen Speisen wenigstens von Anfang an nur in kleinen Mengen geniessen. An der angegebenen Kostordnung halte ich mit peinlicher Genauigkeit und Consequenz fest. Wenn also beispielsweise in den ersten 10 Tagen keine Milch vertragen wird, wie das bei einzelnen Kranken immer ab und zu vorkommt, so anticipire ich nicht aus der zweiten Kost die weichen Eier, die gewiss als leicht verdaulich gelten, sondern ich gebe eben dann dem Patienten die erste Kost minus Milch. Er bekommt damit allerdings nur sehr wenig Nahrung. Aber man kann ja sehr leicht durch Zuführung von Nahrungsklystieren diesen Defect in der Ernährung ersetzen.

Ebenso wenig als in der Diät darf bezüglich der übrigen einzelnen Factoren der Ulcuscur dies oder jenes beliebig geändert werden, will man eine vollkommene Heilung erzielen. Dass der Gebrauch des Carlsbader Wassers allein nicht zum Ziele führt, ist wohl nicht verwunderlich. Aber auch bei alleiniger stricter Durchführung der Kostordnung ohne Carlsbader Wasser und ohne die Cataplasmen, habe ich nicht dasselbe Resultat erzielt, als wenn zu gleicher Zeit alle drei Factoren zur Wirkung kamen, und ich kann nur den Rath geben, nachdem einmal die Behandlung nach den von mir angewendeten Grundsätzen eingeleitet ist, auch nicht im Geringsten davon abzugehen.

Ehe ich nun an die Besprechung der mit der geschilderten Behandlungsmethode erzielten Resultate gehe, muss ich noch ein paar Worte über die Diagnose meiner im Krankenhause beobachteten Fälle anführen. Es ist eine allgemein gemachte Erfahrung, dass die Diagnose in einer Reihe von Fällen überhaupt nicht mit absoluter Sicherheit bei Ulcus ventriculi gestellt werden kann. Ich habe mich zwar bemüht, möglichst objectiv bei der Diagnose vor-

Digitized by Google

zugehen, und ich erinnere mich mit Ausnahme eines Falles keines sonstigen, wo die auf Ulcus gestellte Diagnose nicht post mortem gestimmt hätte. Indessen mag das Zufall sein; wichtiger ist, dass in fast der Hälfte meiner Fälle, nämlich in 46 pCt., Magenblutungen vor oder nach dem Eintritt des Kranken in die Behandlung erfolgten, so dass in diesen Fällen ein Zweifel an der Diagnose nicht gerechtfertigt ist. Bei den Fällen, die ohne Magenblutung verlaufen, muss ich es dem Einzelnen überlassen, ob er die Diagnose Ulcus ventriculi für richtig hält oder nicht, ob er principiell sie verwirft oder nicht. Rechnen, m. H., müssen wir mit diesen Magengeschwüren ohne Blutung; denn es lässt sich nun einmal die Thatsache nicht aus der Welt schaffen, dass ohne Magenblutung verlaufende Geschwüre häufig sind, und wollte man sie aus der Rechnung der Erfolge der Ulcuscur weglassen, würde man zu Resultaten kommen, die der Wirklichkeit nicht entsprechen, zumal die nichtblutenden Geschwüre leichter heilen, als die blutenden. Will aber jemand annehmen, dass nur diejenigen Fälle richtig diagnosticirt wären, wo Magenblutungen vor oder nach Eintritt in die Behandlung beobachtet wurden, so würde sich dennoch ein sehr erfreuliches Resultat der Behandlung herausstellen. Ich habe berechnet, dass von 195 Patienten, die vor oder nach der Behandlung Magenblutungen zeigten, 8, also etwas über 4 pCt., mit Tod abgingen, während nach den gewöhnlichen Rechnungen die Mortalitätszahl beim Ulcus 13 pCt. und noch mehr beträgt.

Die Zahl der Fälle, in welchen die geschilderte Behandlungsmethode zur Anwendung kam, die für die Statistik verwerthet wurden, betrug 556. Davon waren 63 Privatkranke, 493 Spitalpatienten, 196 Männer, 360 Weiber, also, wie das auch schon von Andern festgestellt ist, zweimal so viel Weiber, als Männer. Die Mortalität beim Ulcus ventriculi beträgt nach älteren und neueren Zusammenstellungen durchschnittlich 13 pCt., wovon 6—7 pCt. auf den Tod durch Perforation, ungefähr 5 pCt. auf den Tod durch Verblutung kommen. Von unseren 556 Fällen dagegen starben nur 12, also 2,2 pCt., und zwar 6 an unstillbaren Blutungen, 6 an Perforationsperitonitis. Von den 493 Spitalpatienten starben 4 an Blutungen, d. h. nicht einmal 1 pCt., an Perforationsperitonitis 6, d. h. 1,2 pCt. Bei der Beurtheilung des Heilerfolges der Ulcuscur mussten von den bis dahin verrechneten klinischen Kranken

Digitized by Google

noch 69 ausgeschieden werden, weil bei ihnen die Behandlung nicht voll durchgeführt werden konnte, d. h. weil zu früh, vor Ablauf von 4 Wochen, der Kurgebrauch durch vorzeitigen Austritt aus dem Spital abgebrochen werden musste. Es bleiben also für die Berechnung des Resultates der Kur nur 424 Kranke. Von diesen heilten glatt 314, also 74,1 pCt. Es besserten sich 93, d. h. 21,9 pCt., ungeheilt blieben 7 = 1,6 pCt., es starben 10 = 2,4 pCt. Nach dem Geschlecht ergiebt sich ein etwas verschiedenes Zahlenverhältnis, das anzuführen aber keinen Werth hat. Das Gesammtresultat ist demnach, dass in ca. $^3/_4$ der Fälle bei einer einmaligen 4—5wöchigen Cur vollständige und dauernde Heilung erzielt wurde, dass in ca. $^1/_5$ der Fälle wenigstens Besserung zu Stande kam; nur in 4 pCt. liess die Heilmethode im Stich; $1^1/_2$ pCt. blieben ungeheilt, 2,4 pCt. endigten mit Tod.

M. H.! Gehen wir jetzt an der Hand dieses durch die interne Behandlung des Ulcus-Geschwürs erreichbaren Resultates an die Beantwortung der Frage, ob durch einen chirurgischen Eingriff die Erfolge verbessert und namentlich die durch meine Behandlungsmethode bereits auf 2—3 pCt. herabgedrückte Zahl der Todesfälle etwa noch weiter reducirt werden könnte. Von meinem Standpunkte aus glaube ich, auf die voranstehende Statistik fussend, zunächst betonen zu müssen, dass in weitaus der Mehrzahl d. h. in 75—96 pCt. der Fälle, die chirurgische Behandlung nicht in Betracht kommt, in ca. 75 pCt. der Fälle sicher nicht, indem glatte dauernde Heilung auf die einmalige Anwendung der von mir empfohlenen Behandlungsmethode zu Stande kommt, in 21 pCt. der Fälle jedenfalls nicht, bevor bei Wiederholung derselben Kur die Unheilbarkeit des Geschwürs durch die interne Behandlung sicher erwiesen ist. In der Regel heilen jene nach der ersten Kur nur gebesserten oder ungeheilt gebliebenen Fälle durch eine zweite oder dritte, strikt nach denselben Regeln durchgeführte Kur völlig aus. Eine Hauptregel für den Arzt und den Patienten ist dabei in Geduld und Konsequenz nicht zu erlahmen. Ich habe gesehen, das solche mehrfachen Wiederholungen der Kur, auch wenn das Geschwür 10 Jahre und länger bestanden hatte, zum Schluss doch noch eine vollständige Heilung herbeiführten. Statt einer 2—3 maligen Ulcus-Kur kann man auch das neuerdings so viel empfohlene Wismuth versuchen. Ich habe von demselben nicht viel gesehen, habe es aber allerdings

Digitized by Google

in kleineren Dosen, als es gewöhnlich empfohlen wird, angewandt, nämlich in Dosen von 3—6 Grm., nicht in Dosen von 10—20 Grm.

Wir kommen jetzt zu den Indicationen für die chirurgische Behandlung des Magengeschwürs. Die erste Indication bilden die Magenblutungen. Ich unterscheide hier eine absolute und eine relative Indication.. Was die absolute betrifft, so zeigen nach meiner Erfahrung die geringste Aussicht auf Heilung die seltenen Fälle, in welchen Magenblutungen zwar nicht profus auftreten, aber sich in kleinen Schüben rasch und unaufhaltsam wiederholen, trotzdem jede Reizung der Magenwände hintangehalten wird. Diese Fälle fordern, wie ich glaube, direct zur chirurgischen Behandlung auf, indem es, nach dem, was ich gesehen habe, sonst nicht verhütet werden kann, dass solche Kranke an Entkräftung über kurz oder lang zu Grunde gehen. Wenn auch die Erfahrung lehrt, dass in solchen Fällen das Vorhandensein mehrerer Geschwüre im Magen die Ursache jener unaufhörlichen Magenblutungen (wohlgemerkt nicht profusen Magenblutungen) sein kann, und damit der Erfolg der Operation von vornherein zweifelhaft wird, so darf diese Erwägung, wie ich glaube, doch den Arzt nicht von der Vornahme der Operation abhalten. Verstärkt wird das Gewicht dieser Indication zur Operation durch das gleichzeitige Vorhandensein einer Gastrectasie. Solche Fälle von Ulcus heilen erst recht nicht durch innere Behandlung, und ist deswegen also in diesen Fällen die chirurgische Behandlung absolut zu empfehlen.

Schwieriger ist die Entscheidung der Frage, ob bei einer oder mehreren profus erfolgten Blutungen operirt werden soll. Profuse Magenblutungen, die durch die Arrosion grösserer Gefässe (speciell der Arteria pancreatica) erfolgen, führen entweder so rasch zum Tode, dass an einen chirurgischen Eingriff überhaupt nicht gedacht werden kann, oder stehen, wie die Erfahrung lehrt, unter geeigneter Behandlung still, sodass es bei der einmaligen profusen Blutung bleibt. In der Regel erholen sich die Patienten darnach vollständig; ja es verlieren sich sogar, wie ich gesehen habe, gewöhnlich die Erscheinungen des Magen-Ulcus gerade im Anschluss an die Blutung, die dann den Wendepunkt ad melius im Krankheitsverlaufe bedeutet. Meiner Ansicht nach ist in den Fällen von plötzlich auftretender profuser

Digitized by Google

Blutung zunächst nicht zu operiren, und erst bei rascher Wiederholung der profusen Blutungen die Frage zu discutiren, ob eine Laparotomie vorgenommen werden soll bezw. noch riskirt werden kann, nachdem die inneren Mittel der Blutstillung erfolglos geblieben waren und eine neue, das Leben bedrohende Blutung eingetreten ist. In diesem Falle halte ich eine Operation für indicirt. Die Indication ist aber keine absolute, sondern eine relative, d. h. die Entscheidung ist von Eall zu Fall zu treffen und speciell abhängig von dem Kräftezustand und dem Puls des Patienten. Gewöhnlich ist die Erschöpfung unmittelbar nach der wiederholten Haematemesis — und diese kommt ja allein in Betracht — so stark, dass wenigstens einige Stunden zu warten ist, bis der Puls wieder fühlbar geworden und der Collaps weniger ausgesprochen ist. M. H.! Glücklicherweise sind Fälle von abundanten zum Tode führenden Magenblutungen bei consequent geleiteter innerer Behandlung im Ganzen recht selten. Ich habe unter allen meinen Fällen nicht einmal 1 pCt. Todesfälle an unstillbaren Blutungen zu verzeichnen gehabt, und man braucht deswegen, wenigstens nach meiner Erfahrung auch bei sehr profusen Blutungen und scheinbar desolaten Fällen nicht gleich an dem günstigen Ausgang zu verzweifeln.

Wie operativ bei Magenblutungen vorzugehen ist, habe ich nicht zu erörtern. Ich möchte nur noch auf wenige Punkte aufmerksam machen. Es wäre von grösster Wichtigkeit, wenn wir vor der Laparotomie wüssten, wo das zu operirende Geschwür seinen Sitz hat. Man nimmt gewöhnlich an, dass die Concentration des Schmerzes an einer kleinen Stelle im Epigastrium, das regelmässige Auftreten des Schmerzes bei bestimmten Lagerungen oder in einer bestimmten Periode der Verdauung einen gewissen Anhalt für die Localisation des Ulcus bietet. Ich muss vor solchen Diagnosen warnen. Sie sind, wie alle auf das subjective Symptom „Schmerz“ allein gegründeten Diagnosen, mindestens zweifelhaft, nicht einmal wahrscheinlich. Ich möchte betonen, dass durch die Bauchdecken das Geschwür sehr selten zu fühlen ist. Es ist mir dies trotz aller Mühe, die ich darauf verwendet habe, überhaupt nur zweimal gelungen. In den Fällen, in welchen Magengeschwüre fühlbar sind, handelt es sich um seltene Beispiele, in denen der Grund oder die Ränder des Geschwürs ausnahmsweise geschwulstartig verdickt sind, wovon später die Rede sein wird.

Digitized by Google

Ich will auf die Behandlung der Ulcera, die zu profusen Blutungen führen, aber nicht operabel sind, nicht weiter eingehen. Ich bemerke nur, dass vollständige Nahrungsabstinenz und Morphium für mich die besten Mittel in solchen Fällen sind.

Als eine zweite Indication für die operative Behandlung des Ulcus ventriculi, speciell für die Vornahme einer Gastroenterostomie, wurden neuerdings die heftigen Schmerzen und das regelmässige Erbrechen aufgestellt, die im Verlaufe der Krankheit als Folge eines Pylorus-Krampfes auftreten sollten, die Ausheilung des Geschwürs hindern, die Kranken stark quälen und in der Ernährung herunterbringen. Diese Indication besteht nur zu recht, wenn gewisse Vorbedingungen erfüllt sind. Zunächst verlangen die Fälle, die die eben geschilderten Symptome bieten und eine Gastroenterostomie indiciren sollen, lediglich eine streng interne Behandlung, eine Kur in der von mir geschilderten Weise. Denn die heftigen, anfallsweise auftretenden Schmerzen und der supponirte Pylorus-Krampf und das Erbrechen sind bei jedem Magengeschwür mehr oder weniger ausgesprochen und verschwinden, wie die Erfahrung lehrt, unter einer consequent durchgeführten inneren Kur in der Mehrzahl der Fälle sehr rasch, wie Sie gehört haben nach 5 Tagen, und kehren nach der Heilung des Geschwürs auch nicht wieder. In einer gewissen Zahl der Fälle ist zur dauernden Heilung die Wiederholung der Kur nothwendig. Erst wenn auch eine zweite Ulcus-Kur versagt, kann die Indication der Gastroenterostomie in Frage kommen. Aber auch in solchen Fällen wird man sich zu einer Gastroenterostomie erst dann entschliessen dürfen, wenn ein letztes Mittel, die vollständige Ausschaltung des Magens aus der Verdauung, längere Zeit angewandt, im Stich lässt, wenn die Ernährung des Patienten Noth leidet. Durch die künstliche Ernährung des Kranken vom Rectum und von der Haut aus sind wir bis jetzt im Stande, zwar nicht die volle, aber wenigstens eine dem Bedürfniss annähernd entsprechende Calorienzahl zuzuführen und damit die Reizung der Geschwürsfläche zu vermeiden. Wird trotz vollständiger Fernhaltung der Nahrung vom Magen, also in dauernd nüchternem Zustande in demselben Säure abgeschieden und damit Schmerz erzeugt, was ja ab und zu vorkommt, so genügt es, im Moment des Beginns des Schmerzes, Natron bic. in kleinen Dosen zuzuführen

Digitized by Google

und diese Zufuhr zu wiederholen, bis die Schmerzen vorüber sind. Schlägt auch diese Behandlungsweise fehl, so kommt jetzt die Gastroenterostomie in Frage. Dieselbe wird aber, nach dem was ich erörterte, immer nur relativ indicirt sein. Der Umstand, dass die wegen Superacidität und Ulcus ventriculi vor Fehlschlagen der inneren Kur vorgenommene Operation in einer grösseren Anzahl von Fällen ein günstiges Resultat, eine vollkommene Heilung der Krankheit zur Folge hatte, kann mich nicht bestimmen, von den eben entwickelten Grundsätzen abzugehen. Wenn eine Operation in weitaus der Mehrzahl der Fälle aus principiellen Gründen unnöthig ist, so soll sie meiner Ansicht nach, auch in dieser weitaus grössten Mehrzahl der Fälle nicht gemacht werden.

Eine derartige Reserve ist in Bezug auf das operative Einschreiten im Verlaufe des Magengeschwürs auch, wie ich glaube, bei der nunmehr zu besprechenden dritten Indication nöthig. Als solche gelten perigastritische Verwachsungen des Magens mit der Nachbarschaft in Folge des Vernarbungsprocesses und vom Ulcus ausgehende peritonitische Abscesse. Sofern es sich hier um Folgezustände nach vollständiger Ausheilung des Geschwürs handelt, wie also Pylorus-Stenose u. s. w., so fällt die Besprechung etwa vorzunehmender chirurgischer Operationen nicht in den Rahmen meiner Aufgabe; vielmehr handelt es sich nur um Fälle, in welchen das Geschwür zur Perforation tendirend, eine perigastritische Entzündung und bandartige oder flächenhafte Verwachsung mit dem Pankreas, der Leber, Milz, dem Darm oder der Bauchwand zur Folge hat, während die Symptome des Geschwürs ungebessert weiter fortbestehen. Für diese Fälle, m. H., möchte ich als allgemeine Regel aufstellen, dass man auch hier erst unter allen Umständen versuchen soll, das Geschwür auf dem Wege der internen Therapie nach den von mir aufgestellten Vorschriften zur Heilung zu bringen, ehe die Frage der Operation überhaupt ventilirt wird. Man könnte mir einwenden, dass es in diesen Fällen, wo eine Verwachsung eventuell zurückbleibt und nicht mehr rückgängig wird, doch rationeller sei, sofort mit eingr Operation die Verwachsungen und das Geschwür zugleich zu entfernen. Dieses Räsonnement kann mich nicht bestimmen, von der Aufstellung der obigen Indication abzustehen, ebensowenig als der Umstand, dass die Lösung von Verwachsungen mit gleichzeitiger

Digitized by Google

Excision des Geschwürs schon von glücklichem Erfolge begleitet gewesen ist.

Die Gründe, die mich veranlassen, die oben angegebene Indication nur als relative aufzustellen, sind folgende. Erstens ist die Diagnose der Verwachsungen des Magens mit den Nachbarorganen in den meisten Fällen eine sehr unsichere. Nur selten sind sie, wie ich schon vorhin erörterte, durch die Bauchdecken durchzufühlen, wenn nicht, wie es ab und zu vorkommt, tumorartige Verdickungen des Bauchfells zu Stande kommen und dann als Carcinom imponiren. In diesem Ausnahmefall soll, meiner Ansicht nach, die Probelaparotomie ohne Weiteres vorgenommen werden und hat dieser eventuell die Resection nachzufolgen. Ebenso ist eine Operation selbstverständlich indicirt, wenn sich im Anschluss an ein Ulcus ein subphrenischer oder sonstiger peritonitischer Abscess entwickelt. Fühlt man dagegen von den Verwachsungen absolut nichts, so sind die Diagnosen „Verwachsungen des Magens mit der Nachbarschaft", wenigstens nach meinen Erfahrungen, fast immer nur Vermuthungen, nicht ein Mal Wahrscheinlichkeitsdiagnosen. Jedenfalls ist eine Operation wegen der in Rede stehenden Complication im Einzelfalle nur ausnahmsweise erlaubt, nachdem die Mittel der inneren Therapie völlig erschöpft sind.

Zweitens, m. H., gelingt es in den allermeisten Fällen von sogenannter Verwachsung des Magens mit der Nachbarschaft in Folge eines Ulcus (eventuell in einem Falle, wo man eine Einheilung der Nerven in die Narbe und darin die Quelle der Schmerzen annimmt) — es gelingt, sage ich, in den allermeisten Fällen, hier durch eine erneute Ulcus-Cur diese Schmerzen zum Verschwinden zu bringen. Es handelt sich in solchen Fällen fast immer um ein nicht ganz vernarbtes Ulcus, das durch eine consequent geleitete Cur noch zu dauernder Heilung gebracht werden kann. Ich stütze mich hier auf ein ausserordentlich zahlreiches Material, und diese meine Erfahrungen sind es namentlich, die mich veranlassen, die eben angegebene Indication aufzustellen.

Die vierte Indication für den operativen Eingriff beim Ulcus bildet der Durchbruch des Geschwürs in die Peritonealhöhle. Die Perforation des Magens in Folge des Geschwürs ist glücklicher Weise, wie wir gesehen haben, bei sorgfältiger interner Behandlung eine seltene Complication, die nur in

Digitized by Google

1,2 pCt. der Fälle zum Tode führt. Die Chancen eines günstigen Ausgangs bei Perforation des Magens im Verlaufe des Ulcus sind ohne Operation auf alle Fälle äusserst gering. Ich habe selbst in nicht mehr als zwei Fällen Heilung eintreten sehen. Es scheint, dass dieser seltene Ausgang überhaupt nur dann zu Stande kommt, wenn die Perforation bei leerem Magen erfolgt. Die Operation nach eingetretener Perforation verspricht, soweit aus der bis jetzt vorliegenden beschränkten Statistik überhaupt ein Schluss erlaubt ist, in einem nicht unbeträchtlichen Theile, nämlich in $^1/_4$ der Fälle fast ausnahmslos nur dann Erfolg, wenn die Operation binnen der ersten 10 Stunden nach Eintritt des Durchbruchs ausgeführt wird. Jedenfalls ist die Operation, nachdem die Perforation einmal eingetreten ist, zweifellos geboten und die Laparotomie so bald als möglich vorzunehmen. Fraglich ist in dem speciellen Falle nur, ob sofort operirt werden kann oder erst gewartet werden muss, bis der erste Shock vorübergegangen ist. Principiell halte ich den letztgenannten Modus procedendi für den richtigen. Indessen muss es in diesem Punkte dem Einzelnen überlassen bleiben, zu entscheiden, wie weit der bald stärkere, bald schwächere Shock eine Contra-Indication bildet, das heisst, ob der Körper, physiologisch gesprochen, das Plus von Reizung des Bauchsympathicus, die doch mit der Operation verbunden ist, neben der schon durch die Perforation in Folge der Entzündung herbeigeführten, geschwächten Herzthätigkeit voraussichtlich aushalten wird oder nicht. Die Beachtung der Kleinheit und Frequenz des Pulses, des Collapszustandes, der Kräfte des Patienten, vor allem aber das geübte Auge und die Erfahrung des auf diesem Gebiete erfahrenen Chirurgen, muss im einzelnen Falle bestimmen, ob operirt werden kann oder nicht. Im letzteren Falle hat natürlich alles zu geschehen, um die, wenn auch sehr seltene, doch mögliche Spontanheilung einer Perforationsperitonitis herbeizuführen. Von Anfang an ist in allen Fällen völlige Abstinenz, absolute Ruhe und Opium geboten. Ueber die Details der Operation habe ich von meinem Standpunkte aus nichts zu sagen.

Nur noch eine letzte Frage habe ich zu erörtern, nämlich, ob nicht vielleicht in Fällen, die zur Perforation neigen, der drohende Eintritt derselben erkannt und einem effectiven Durchbruch in ge-

Digitized by Google

eigneter Weise durch eine prophylactische Operation vorgebeugt werden kann. Es ist klar, m. H., dass, wenn das möglich wäre, die Chancen einer solchen Operation unvergleichlich viel günstiger wären, als nach erfolgter Perforation. Zu meinem Bedauern muss ich aber bekennen, dass ich es für unmöglich halte, eine drohende Perforation des Magens in Folge eines Magengeschwürs auch nur mit Wahrscheinlichkeit zu erkennen. Ich gebe ja gern zu, dass unmotivirte Steigerung eines auf das Epigastrium des Kranken localisirten oberflächlichen Schmerzes — denn die Geschwüre, die zur Perforation führen, sitzen fast alle auf der Vorderwand des Magens — dass eine solche Steigerung des Schmerzes, namentlich wenn sie durch Palpation noch bestätigt werden kann, für eine drohende Perforation spricht. Indessen bin ich sehr vorsichtig in der Benutzung des Schmerzes zur Diagnose, wenn dieser allein das diagnostische Merkmal ist. Eher zu erwarten wäre ein peritoneales Reibegeräusch, von dem in den Lehrbüchern zu lesen ist. Wenn ein solches an der Schmerzstelle auftritt, kann man mit Sicherheit diagnosticiren, dass hier eine Peritonitis localisirt und eine Perforation im Anzuge ist. Aber, m. H., ich glaube, dass dieses peritoneale Reibegeräusch im Beginn einer Perforationsperitonitis bis jetzt Niemand gehört hat, dass es lediglich als theoretisches, wünschenswerthes Postulat figurirt. In der Regel kommt man übrigens garnicht in die Lage, sich die Frage vorzulegen, ob das diagnosticirte Magengeschwür durchbrechen wird oder nicht, indem der Durchbruch anerkanntermassen fast immer überraschend plötzlich erfolgt. Kommt eine Perforation ein Mal ungewöhnlicher Weise langsam zu Stande, das heisst, lässt ein allmälig sich steigender Schmerz und beginnender Collaps wenigstens vermuthen, dass eine Perforation im Anzuge ist, so ist der therapeutische Modus procedendi von selbst gegeben. Man behandelt dann den Fall, wie wenn die Perforation schon erfolgt wäre, mit Eisbeuteln, Opium und absoluter Nahrungsabstinenz. Die letztere Maassnahme hat den nicht hoch genug zu veranschlagenden Effect, dass, wenn die gefürchtete Perforation, die in der Entwickelung begriffen ist, nun wirklich zu Stande kommt, jetzt das Ulcus in einem ganz leerem Magen durchbricht, wodurch die Prognose sich unvergleichlich günstiger gestaltet, als wenn der mit Speisebrei gefüllte Magen perforirt. Die günstige Chance, welche unter solchen Umständen sich ergiebt, bezieht sich, wohl gemerkt, nicht bloss auf

Digitized by Google

die Fälle, wo die Operation sich an die erfolgte Perforation unmittelbar anschliesst, sondern auch, wie die Erfahrung lehrt, auf die scheinbar verzweifelten Fälle, in welchen die Schwäche des Patienten so gross ist, dass von der Operation abgesehen werden muss.

Endlich — last not least — ist in jedem Falle, sofern die bedrohlichen, auf eine in der Vorbereitung begriffene Perforation des Magens hindeutenden Erscheinungen nicht rasch zurückgehen, unverzüglich der chirurgische College heranzuziehen, um den Fall gemeinsam zu untersuchen und zu berathen, damit der das Leben des Kranken bedrohenden Gefahr durch einen eventuellen operativen Eingriff so rechtzeitig und erfolgreich als möglich vorgebeugt werde.

Fassen wir das Resultat unserer Erörterungen über die Indicationen zum chirurgischen Eingriff nochmals zusammen, so würden sich folgende Schlusssätze ergeben.

I. Bei Magenblutungen ist die chirurgische Behandlung:

1) absolut indicirt bei unaufhaltsam in kleinen Schüben erfolgenden Blutungen, besonders bei gleichzeitig bestehender Gastrectasie.

2) relativ indicirt bei profusen Blutungen, jedenfalls nicht indicirt, wenn es bei einer einmaligen abundanten Blutung bleibt.

II. Bei unaufhaltsamer Inanition in Folge heftiger Schmerzen und regelmässigen Erbrechens besteht eine relative Indication zur Gastroenterostomie, nachdem eine wiederholte strenge diätetische Ulcuscur und künstliche Ernährung per rectum und Haut erfolglos blieb.

III. Bei Perigastritis, Verwachsungen des Magens mit der Nachbarschaft, subphrenischen und anderen peritonitischen Abscessen ist die Operation:

1) absolut indicirt bei vom Ulcus ausgehenden Abscessen über deutlich fühlbaren, tumorartigen Verdickungen am Magen.

2) nicht indicirt (oder jedenfalls nur ganz ausnahmsweise relativ und nach völliger Erschöpfung der Mittel der internen Therapie) in den Fällen, wo Verwachsungen des Magens mit der Nachbarschaft zwar nach den Krankheitserscheinungen möglich erscheinen, aber nicht zu fühlen sind.

IV. Bei Perforation des Magens in die freie Bauchhöhle ist die Operation:

Digitized by Google

1) absolut indicirt und so frühzeitig als möglich zu machen, nachdem der erste Shock vorüber ist, wenn irgend thunlich in den ersten 10 Stunden nach erfolgter Perforation.

2) nicht indicirt wegen „drohender" Perforation, wo lediglich Opium und völlige Nahrungsabstinenz indicirt ist.

M. H., ich bin am Ende. Meine Erfahrungen haben mich gelehrt und Sie wohl auch überzeugt, dass durch eine streng methodische und konsequent durchgeführte innere Behandlung des Ulcus ventriculi die Prognose und die Heilungsresultate bei dieser Krankheit ganz wesentlich gebessert werden können, dass die Gefahren und die zum Tode führenden Complicationen glücklicher Weise dabei seltener geworden sind. Wenn hiermit nun auch bewiesen ist, dass die Therapie des Ulcus ventriculi in der Hauptsache dem Gebiete der inneren Medicin zufällt und zufallen wird, so glaube ich, auf der anderen Seite gezeigt zu haben, dass in gewissen, wenn auch seltener gewordenen, doch auch jetzt nicht vermeidbaren, gefährlichen Situationen nur die gemeinschaftliche Berathung des Internen und des Chirurgen dem Kranken zum Heile gereichen kann, und dass wesentlich von einem zielbewussten chirurgischen Eingriff die Rettung in solchen Fällen zu erhoffen ist. Ich habe mich bemüht, die Indication so objectiv und präcis aufzustellen, als es mir möglich ist, und ich würde mich sehr freuen, wenn ich damit zur Klärung der uns beschäftigenden Frage etwas beigetragen hätte. Schliesslich danke ich Ihnen für die grosse Aufmerksamkeit, die sie meinen etwas lang gewordenen Ausführungen in so liebenswürdiger Weise zugewendet haben.

Digitized by Google

III.

Die chirurgische Behandlung des chronischen Magengeschwürs.

Von

Dr. J. Mikulicz,

in Breslau [1]).

M. H.! Herr v. Leube hat uns soeben eine ausführliche Darstellung der Erfolge und Grenzen der inneren Behandlung des Magengeschwürs gegeben und daraus die Indicationen zum chirurgischen Eingreifen abgeleitet. Wir müssen Herrn v. Leube zu besonderem Dank verpflichtet sein, dass er die Mühe nicht gescheut hat, uns über eine Reihe von Dingen aufzuklären, die dem Chirurgen naturgemäss ferner liegen, vor Allem aber müssen wir ihm dafür danken, dass er zu einer der interessantesten Fragen der heutigen Chirurgie in unserer Versammlung, also gewissermaassen officiell, Stellung genommen hat. Denn wer konnte berufener sein, sein Urtheil über die chirurgischen Bestrebungen auf diesem Gebiete abzugeben, als der Herr Vorredner? Gilt er doch mit Recht als einer der besten Kenner der uns beschäftigenden Krankheit, und verdanken wir doch hauptsächlich ihm eine rationelle innere Behandlung des Leidens.

M. H.! Wir bedürfen vielleicht auf keinem der zahlreichen Grenzgebiete zwischen Medicin und Chirurgie so sehr der Mithülfe, des Rathes und, bis zu einem gewissen Grade, selbst der Controle des inneren Klinikers, wie hier. Denn nirgends kann eine falsche oder leichtfertig gestellte Diagnose so leicht verhängnissvolle Folgen haben, nirgends sind so leicht Täuschungen über therapeutische

[1]) Vortrag, gehalten am 1. Sitzungstage des XXVI. Congresses der Deutschen Gesellschaft für Chirurgie zu Berlin, 21. April 1897. (Die ausführliche Arbeit über diesen Gegenstand enscheint demnächst in den Mittheilungen aus den Grenzgebieten.)

Digitized by Google

Erfolge möglich, wie hier. Ich will, ohne Namen zu nennen, nur an die neuesten chirurgischen Bestrebungen erinnern, schon in der vagen Diagnose: Dyspepsie, Gastritis, Magenatonie eine Berechtigung zu einer immerhin nicht ungefährlichen Operation zu finden. Dass solche Versuche die Kritik des inneren Mediciners geradezu herausfordern, ist begreiflich. Wir dürfen nicht vergessen, dass wir auf diesem Gebiete nie den Zusammenhang mit der inneren Medicin verlieren dürfen, wollen wir nicht auf Abwege gerathen.

Dieser Zusammenhang darf sich nun nicht auf das persönliche Einvernehmen zwischen dem chirurgischen und internen Collegen beschränken. Es muss auch verlangt werden, dass der zu Rathe gezogene Chirurg auf diesem Gebiete zum mindesten kein Fremdling sei; nur so wird eine Verständigung zwischen beiden Theilen möglich sein, nur so wird der Chirurg die im Interesse des Kranken erforderliche Selbstständigkeit im Denken und Handeln erlangen. Denn diese ist hier ebenso nothwendig, wie auf allen Gebieten der Chirurgie.

Man bedenke nur Folgendes. Die ganze Behandlung geht in dem Momente, als der Chirurg eingreift, in die Hände desselben über, wenigstens für eine Reihe von Wochen. Nun ist es mit der Operation allein nicht gethan; nach derselben bedarf der Kranke einer mindestens ebenso sorgfältigen diätetischen Behandlung als vorher; dem Chirurgen müssen demnach auch die Hülfsmittel der inneren Medicin zu Gebote stehen, sonst kann der Operirte trotz vollendeter Technik zu Grunde gehen. Auch die ganze Diagnostik und nicht minder die Kenntniss der Pathologie des Magengeschwürs ist dem Chirurgen unerlässlich, zumal wenn er seine operative Thätigkeit auch auf die schwierigen Fälle ausdehnt, in denen die Diagnose nicht durch gewisse Complicationen, wie Pylorusstenose, Blutung, Perforation, gesichert ist. Sehr häufig ist es die Aufgabe des Operateurs, nach Eröffnung des Abdomens die Diagnose erst festzustellen, das vermuthete Ulcus, die Ursache der Stenose erst aufzufinden; dann erst kann er den Operationsplan entwerfen und zur eigentlichen Operation schreiten. Ich werde noch später Gelegenheit haben, die Schwierigkeiten zu besprechen, denen der Operateur gerade in diagnostischer Hinsicht begegnen kann.

M. H.! Herr v. Leube hat vorwiegend das noch offene, nicht complicirte Magengeschwür besprochen, also die Fälle, in welchen

Digitized by Google

nicht durch eine bestehende Pylorusstenose oder durch Perforation eine klare Indication zur Operation gegeben ist. Der Gedanke, auch in diesen Fällen operativ vorzugehen, ist, wie es scheint, ziemlich gleichzeitig bei Medicinern und Chirurgen lebendig geworden. Von Medicinern war, wenn ich nicht irre, Cahn[1]) in Strassburg der erste, der ein nicht complicirtes Ulcus wegen hochgradiger gastralgischer und dyspeptischer Erscheinungen Lücke zur Operation überwies. Der Fall wurde durch die Gastroenterostomie vollkommen geheilt. Dem Chirurgen musste sich längst die Frage aufdrängen, ob es nicht möglich wäre, einer Krankheit, die so unheilvolle Folgezustände zu setzen im Stand ist, in einem gutartigeren, für den Operateur günstigeren Zeitpunkt beizukommen. Waren es doch bisher meist halbverhungerte, halb verblutete oder im Zustande des Shock und der acuten Sepsis befindliche Kranke, denen wir helfen sollten. Die Resultate waren mit Rücksicht darauf erstaunlich gute, wie Ihnen die vorliegenden Tabellen zeigen. Ohne Zweifel mussten sie viel besser werden, wenn der Kranke in einem günstigeren Moment dem Operateur überwiesen wurde. Von Chirurgen war meines Wissens Doyen der erste, der, von ähnlichen Gesichtspunkten wie Cahn ausgehend, ebenfalls bei einfachem Geschwür die Gastroenterostomie mit Erfolg ausführte. Bekanntlich stellt Doyen ziemlich vage Indicationen für die Gastroenterostomie auf, und zwar nicht allein beim Ulcus, sondern auch bei den verschiedensten chronischen Magenaffectionen, als Dyspepsie Gastritis u. a. Ich bin weit entfernt, ihm darin beizustimmen, aber wir müssen ihm das Verdienst zusprechen, durch seine Versuche für die ganze Frage neue Gesichtspunkte gewonnen zu haben.

M. H.! Wenn wir die Frage erörtern, wieweit wir die chirurgische Behandlung des Magengeschwürs auf die nicht complicirten Fälle auszudehnen berechtigt sind, also auf jene Fälle, in welchen keine unmittelbare Lebensgefahr besteht, so müssen wir dies von einem zweifachen Gesichtspunkte aus thun, erstens vom Standpunkte

[1]) Ich verstehe unter Complicationen jene Consequenzen, die nicht zum regelrechten Symptomenbild des Ulcus gehören: Pylorusstenose resp. Sanduhrmagen, Verwachsungen mit der Nachbarschaft, namentlich der vorderen Bauchwand, profuse lebensgefährliche Blutung und Perforation. Die letzteren zwei bezeichne ich als schwere Complicationen.

Digitized by Google

der Lebensgefahr, zweitens vom Standpunkte des Nutzens, den wir, abgesehen vom Leben, dem Kranken gewähren können.

Der erste Gesichtspunkt muss vor Allem klargestellt sein, bevor wir den zweiten berücksichtigen.

Wir müssen uns demnach die Fragen stellen: Welche Gefahr für das Leben involvirt das Magengeschwür als solches? Welcher Lebensgefahr setzen wir den Kranken durch die Operation aus?

Man sollte erwarten, dass auf die erste Frage die vorliegenden Statistiken eine präcise Antwort geben. Leider ist dies nicht der Fall, denn wir finden vielfach nur approximative Angaben, die auf Schätzungen oder der Verwerthung eines einseitigen Beobachtungsmaterials beruhen. Die Schwierigkeit liegt hier darin, dass das am häufigsten verwerthete Material aus der Praxis der Krankenhäuser stammt, in welchen vorwiegend die schweren Fälle von Ulcus Hülfe suchen. Auf der anderen Seite ist aber auch das die leichteren Fälle mitumfassende Beobachtungsmaterial der Haus- und Privatpraxis nicht einwandsfrei, weil in vielen geheilten Fällen leichter Art die Diagnose Ulcus angezweifelt werden kann. Ueberdies schwankt sowohl die Morbiditäts-, als auch die relative Mortalitätsziffer in verschiedenen Gegenden so sehr, dass man locale Einflüsse, vielleicht auch die Ernährungsverhältnisse der Bevölkerung für die Differenzen verantwortlich machen muss. So schwankt die Morbidität an Ulcus in den verschiedenen Länderstrichen zwischen 1,23 und 13 pCt.[1])

Herr v. Leube hat uns bereits einige Mortalitätsziffern vorgeführt. Da die Sache aber für uns von grösster Wichtigkeit ist, so gestatten Sie mir, diese Zahlen in sofern zu vervollständigen, als ich alle Angaben, die ich darüber vorfinden konnte, anführe.

Allgemein findet man die Angabe, dass sich bei Sectionen 2—3 mal häufiger Narben als frische Ulcera im Magen finden. Da ein Theil der frischen Geschwüre (bei zufälligen Befunden) sicher auch spontan geheilt wäre, so müsste man darnach schliessen, dass mindesten $^3/_4$ aller Geschwüre spontan heilen. Das bezieht sich aber nur auf die Heilung im anatomischen Sinne, denn es ist nicht angegeben, wie oft dabei die Narben in Folge von Pylorusstenose

[1]) Vergl. Ewald, Klinik der Verdauungskrankheiten. 3. Aufl. Berlin 1893. S. 303.

Digitized by Google

zum Inanitionstod geführt haben, auch nicht wie viele der Obducirten an Phthise gestorben waren, auf deren Verlauf das Ulcus einen höchst ungünstigen Einfluss übt; endlich ist dabei auch nicht berücksichtigt, wie oft Carcinome aus Ulcusnarben entstehen.

C. Gerhardt[1]) giebt an, dass in 3—5 pCt. der Ulcusfälle der Tod durch Verblutung eintrete, in 13 pCt. Perforation, in 10 pCt. Pylorusstenose. Nehmen wir die letzteren Fälle auch als verloren an, so gäbe das eine Gesammtmortalität von 26—28 pCt.

Nach der bekannten Statistik von Welch tritt in 85 pCt. der Fälle Heilung ein, nur 15 pCt. sterben, und zwar 6,5 pCt. an Perforation, 3—5 pCt. an Verblutung, 4—5 pCt. an Pylephlebitis und anderen Complicationen.

Nach Harbersohn[2]) (St. Barthol.-Hospit.) tritt in 18 pCt. sämmtlicher Fälle Perforationsperitonitis ein.

L. Müller fand bei 120 Fällen von Ulcus 35 mal Blutungen, von welchen 14 letal endigten.

Steiner beobachtete bei 110 Fällen 7 tödtliche Blutungen.[3])

Hauser[4]) giebt an, dass in 5—6 pCt. der Fälle das Ulcus resp. die Narbe in Carcinom übergeht.

Am ungünstigsten lautet die Statistik von Debove und Rémond[5]). Diese Autoren finden auf 100 Fälle von Ulcus:

Vollständige Heilungen	50
Perforationsperitonitis	13
Verblutung	5
Inanition	5
Tod an Tuberculose	20
Andere Complicationen . . .	7

Das gäbe eine Mortalität von 50 pCt.!

Wir sehen also, dass die Angaben ausserordentlich differiren. Die ungünstigste Statistik giebt 50 pCt., die günstigste 15 pCt. Sterblichkeit. Bei der letzteren (Welch) sind aber zweifellos manche Complicationen, so z. B. Uebergang in Carcinom, gar nicht mitge-

[1]) Ueber Zeichen und Behandlung des einfachen chronischen Magengeschwürs. Deutsche med. Wochenschrift 1888, S. 349.

[2]) Citirt bei Boas, Diagnostik und Therapie der Magenkrankheiten, 1896, 3. Aufl., S. 52.

[3]) Citirt nach Leube, Ziemssen's Handbuch 7, II, S. 113.

[4]) Das runde Magengeschwür, Leipzig 1883 (citirt nach Boas).

[5]) Maladies de l'estomac, Paris 1894 (citirt nach Einhorn. Diseases of the stomach. Twentieth century Practice. New-York 1896, VIII, 232.)

Digitized by Google

rechnet. Wenn wir das berücksichtigen und sonst das Mittel zwischen den höchsten und niedrigsten Werthen nehmen, dürfen wir annehmen, dass die Gesammtmortalität beim Ulcus — alle Complicationen mit eingerechnet — 25—30 pCt. beträgt, gewiss ein so hoher Procentsatz, dass er allein schon die Bestrebungen der Chirurgen rechtfertigt, noch vor Eintritt der verhängnissvollen Complicationen dem Ulcus beizukommen.

Nun haben wir eben gehört, wie ausserordentlich günstige Resultate Herr v. Leube durch seine Behandlungsmethode erzielt hat. Es ist nicht unsere Sache die von Herrn v. Leube angeführten Zahlen einer Kritik zu unterziehen. Man könnte ja, was Herr v. Leube auch selbst zugiebt, einwenden, dass in einem Theil der ohne Magenblutung beobachteten Fälle gar kein Ulcus vorgelegen habe, wodurch die Statistik in günstigem Sinne beeinflusst würde; man könnte auch die Frage aufwerfen, ob in den geheilten und namentlich den gebesserten Fällen durch mehrjährige Beobachtung das Ausbleiben von fatalen Complicationen sicher constatirt worden ist. Denn das Ulcus ist bekanntlich ein Leiden, das leicht recidivirt. Aber trotz dieser Einwände sind die von Herrn v. Leube angeführten Resultate so günstig, dass man eingestehen muss, dass die früher angeführten hohen Mortalitätsziffern in der Praxis durch eine sachgemässe Behandlung ausserordentlich herabgedrückt werden. Man könnte daraus schliessen, dass es unter diesen Umständen beim nicht complicirten Ulcus überhaupt nicht der Einmischung der Chirurgie bedarf. Dem ist aber nicht so. Wir dürfen eben nicht vergessen, dass die chirurgische Behandlung unter allen Umständen erst dann in Frage kommt, wenn die interne Therapie versagt. Ob bei der letzteren 96 pCt. geheilt und gebessert werden, wie bei Herrn v. Leube, oder weniger, ist für unsere Frage gleichgültig; der ungeheilte Rest der Kranken schwebt jedenfalls in nicht geringer Lebensgefahr und der Chirurg ist berechtigt hier einzugreifen, falls die Operation nicht noch gefährlicher ist, als das Leiden selbst.

Welcher Lebensgefahr setzen wir den Ulcuskranken durch die Operation aus?

Auch auf diese Frage können wir heute keine präcise Antwort geben, denn zu spärlich ist noch die Zahl der Fälle, in welchen

Digitized by Google

nicht complicirte Magengeschwüre einer Operation unterzogen wurden. Wir können indessen einen recht verlässlichen Maassstab gewinnen, wenn wir alle bisher beim Magengeschwür und seinen gutartigen Complicationen, Stenose und Verwachsung, ausgeführten Operationen zusammenstellen. Wir können dabei wenigstens nicht Gefahr laufen, zu einem allzu optimistischen Urtheil für die Zukunft zu kommen; denn die Resultate beim einfachen Ulcus können nicht schlechter, sondern nur besser werden, als bei den bisher fast ausschliesslich operirten schwierigen Fällen.

Ich habe mich bemüht, mit Hülfe der Herren DDr. Drehmann und Chlumski, aus der uns zugänglichen Literatur die Erfolge der bisher beim Ulcus und der narbigen Pylorusstenose ausgeführten Magenoperationen zusammenstellen. Die Zusammenstellung ist gewiss keine vollständige; einzelne Fälle, namentlich aus der fremdländischen Literatur mögen uns entgangen sein. Auch sind Fälle, die nur gelegentlich von Discussionen ohne genauere Beschreibung erwähnt wurden, nicht mit aufgenommen. Immerhin sind die Zahlen schon so gross, dass sie uns ein Urtheil über die vitale Prognose der drei hauptsächlich in Frage kommenden Operationen: der Magenresection, der Gastroenterostomie und der Pyloroplastik gestatten.

Wenn ich 36 Fälle aus meiner eigenen Beobachtung hinzurechne, so sind es im Ganzen 238 Operationen, über deren unmittelbare Erfolge die vorliegenden Tabellen Aufschluss geben. Dieselben enthalten: 1. Die wenigen bisher operirten Fälle von offenen Geschwüren, die in keiner Weise, also auch nicht durch Pylorusstenose complicirt waren. Ihre Zahl dürfte kaum zwei Dutzend betragen. 2. Die durch offene oder vernarbte Geschwüre erzeugten Pylorus- und Magenstenosen (Sanduhrmagen). 3. Die Fälle von Verwachsung des Geschwürsgrundes mit der vorderen Bauchwand und deren Nachbarschaft — meist mit partieller Resection des Magens behandelt. 4. Fälle von Verätzungsstrictur des Pylorus. Die Fälle der letzten Categorie sind mit aufgenommen, weil nach den Angaben der Literatur nicht immer eine strenge Scheidung derselben von den sub 2 angeführten möglich ist; sie stehen den Ulcusstenosen in Bezug auf Indication, Technik und Prognose des Eingriffs so nahe, dass wir sie, ohne einen groben Fehler zu begehen, in unsere Statistik mit einbeziehen dürfen.

Digitized by Google

Aus dem gesammten Beobachtungsmaterial habe ich ausserdem die Operationsserien der Billroth'schen[1]), Czerny'schen und meiner Klinik herausgehoben und gesondert zusammengestellt. Es sind das diejenigen Kliniken, in welchen bisher weitaus am meisten Operationen wegen Ulcus gemacht worden sind; ungefähr ein Drittel sämmtlicher Fälle gehört ihnen an. Die Statistik dreier Kliniken, in denen ähnliche Grundsätze in Bezug auf Indicationsstellung und Technik gelten, ist belehrender und sicher auch verlässlicher, als eine Sammelstatistik, bei der der Zufall allzu viel mitspielt. Die Freude am Erfolg und andere Motive veranlassen manchen Operateur einzelne Erfolge oder kleine Serien glücklich verlaufener Fälle zu veröffentlichen. So kommt es, dass eine aus der Literatur zusammengestellte Statistik hier ebenso wie bei den meisten anderen neuen und interessanten Operationen ein viel günstigeres Verhältniss ergiebt, als es der Wirklichkeit entspricht[2]). Es kann nicht oft genug darauf hingewiesen werden, dass derlei Statistiken nicht als Maassstab benutzt werden dürfen, um die Gefährlichkeit einer Operation, sowie ihren therapeutischen Werth zu beurtheilen.

Die Gesammtstatistik einer einzigen Klinik giebt uns die ungeschminkte Wahrheit; sie führt uns auch die ersten, oft fehlerhaften Versuche vor, und lässt uns am besten erkennen, was wir durch Erfahrung und Verbesserung der Technik im Laufe der Jahre gelernt haben. Wie trügerisch dagegen die aus zerstreuten Mittheilungen zusammengestellte Statistik ist, zeigt uns schon ein Blick auf die Tabellen. Die Operationen dieser Categorie ergeben für alle Zeitperioden bis auf die letzte eine erheblich geringere Mortalität, als die Fälle der 3 Kliniken! Und doch sollte man annehmen, dass hier, wo grössere Erfahrung und Uebung vorhanden war, auch die Gesammterfolge bessere waren[3]).

---

[1]) Es sind auch noch 6 Gastroenterostomien mit aufgenommen, die von Hacker nach seinem Austritt aus der Billroth'schen Klinik im Wiener Sophienspital operirt und im letzten Bericht über die Billroth'schen Fälle mit veröffentlicht hat.

[2]) Ich bemerke ausdrücklich, dass auch von anderen Chirurgen, so von Krönlein, Lauenstein, die Gesammtstatistik ihrer Magenoperationen veröffentlicht worden ist. Die Zahl ihrer Ulcusfälle ist aber so gering, dass die Berücksichtigung in einer besonderen Rubrik hier keine Belehrung bieten würde.

[3]) Eine weitere Illustration der Unzuverlässigkeit der Literaturstatistik geben folgende Zahlen: Die Summe aller auf das Jahr 1894 entfallenden publicirten Ulcusoperationen beträgt incl. Czerny und Mikulicz für das Jahr 1894 36 mit nur 6 Todesfällen. Nach der Statistik der Heilanstalten Preussens

Digitized by Google

M. H.! Aus den Tabellen I und II entnehmen wir vor Allem die erfreuliche Thatsache, dass sich die unmittelbaren Erfolge der Operationen in den letzten Jahren derart gebessert haben, dass sich die Mortalität in der jüngsten Zeit bis auf 10 pCt. vermindert hat[1]). Dies gilt sowohl für die Gesammtheit der Operationen, als auch für jede einzelne derselben, wenn wir die geschlossene Statistik der drei Kliniken als maassgebend ansehen.

Die Mortalität für die einzelnen Operationen beträgt nach der Gesammtstatistik seit 1891 für

die Resection	27,8	pCt.
„ Gastroenterostomie	16,2	„
„ Pyloroplastik . . .	13,2	„
Zusammen	16,1	pCt.

Interessant ist es zu verfolgen, wie sich das Häufigkeitsverhältniss der einzelnen Operationen mit der Zeit verschoben hat. Während in der ersten Periode die Resectionen den ersten, die Pyloroplastiken den letzten Platz einnehmen, kehrt sich das Verhältniss in der zweiten Periode um. Die Gastroenterostomien blieben immer in der Mitte.

Es wurden ausgeführt

	vor 1891:	nach 1890:
Resectionen	28	18
Gastroenterostomien	23	68
Pyloroplastiken . .	21	76

Es wird die schwierigere und gefährlichere Resection[2]) bei Ulcus immer seltener ausgeführt, während die leichtere und ungefährlichere Pyloroplastik immer mehr an Boden gewinnt. Es wäre jedoch irrig anzunehmen, dass die Resection bei Ulcus mit der Zeit vollständig verschwinden und dass die Pyloroplastik die anderen Operationen ganz verdrängen wird. Jede der drei Operationen hat ihre Indicationen. Wir haben durch die Erfahrung ge-

---

wurden aber in diesem Jahre in den genannten Anstalten allein 30 Ulcusoperationen mit 9 Todesfällen ausgeführt. (Vergl. die Statistik von G. Heimann, Archiv f. klin. Chirurgie, Bd. 54, S. 251.)

[1]) Anmerkung während der Correctur. Die letzten 18 wegen Ulcus und anderer gutartiger Magenaffectionen von mir operirten Fälle sind sämmtlich genesen.

[2]) Die circuläre Pylorusresection ist bekanntlich diejenige Operation, welche überhaupt zum ersten Mal beim Ulcus ausgeführt wurde, und zwar von Rydygier im Jahre 1881.

Digitized by Google

Tabelle I.

Erfolge der bisher ausgeführten Operationen bei gutartiger Pylorusstenose und Ulcus ventriculi ohne schwere Complication.

A. Die Kliniken Billroth, Czerny, Mikulicz.

Operateur	Bis Ende 1890				1891 bis October 1896				October 1896 bis März 1897				Zusammen			
	Anzahl	Geheilt	Gestorben	Mortalität %	Anzahl	Geheilt	Gestorben	Mortalität %	Anzahl	Geheilt	Gestorben	Mortalität %	Anzahl	Geheilt	Gestorben	Mortalität %
Billroth (v. Hacker) . .	15	6	9	60,0	5	4	1	20,0	—	—	—	—	20	10	10	50,0
Czerny	7	4	3	42,8	12	10	2	16,7	—	—	—	—	19	14	5	26,3
Mikulicz	5	4	1	20,0	21	17	4	19,0	10	10	0	0	36	31	5	13,9
Zusammen	27	14	13	48,1	38	31	7	18,3	10	10	0	0	75	55	20	26,7

B. Gesammtstatistik.

Operateur	Bis Ende 1886				1887 bis Ende 1890				1891 bis Ende 1894				1895 bis Anfang 1897				Zusammen			
	Anzahl	Geheilt	Gestorben	Mortalität %	Anzahl	Geheilt	Gestorben	Mortalität %	Anzahl	Geheilt	Gestorben	Mortalität %	Anzahl	Geheilt	Gestorben	Mortalität %	Anzahl	Geheilt	Gestorben	Mortalität %
Billroth (von Hacker), Czerny, Mikulicz. . . .	8	3	5	62,5	19	11	8	42,1	18	14	4	22,2	30	27	3	10,0	75	55	20	26,7
Andere Operateure	15	10	5	33,3	31	23	8	34,8	87	71	16	18,4	30	27	3	10,0	163	131	32	19,6
Zusammen.	23	13	10	43,3	50	34	16	32,0	105	85	20	19,0	60	54	6	10,0	238	186	52	21,8

Digitized by Google

Tabelle II.

Statistik der einzelnen Operationen bei gutartiger Pylorusstenose und Ulcus ventriculi ohne schwere Complication.

Operation	Bis Ende 1890				1891 bis Anfang 1897				Zusammen			
	Anzahl	Geheilt	Gestorben	Mortalität %	Anzahl	Geheilt	Gestorben	Mortalität %	Anzahl	Geheilt	Gestorben	Mortalität %
Resection . .	28	17	11	39,3	18	13	5	27,8	46	30	16	34,8
Gastroenterostomie . . .	23	13	10	43,5	68	57	11	16,2	91	70	21	23,6
Pyloroplastik (+ Gastroplastik)	21	16	5	23,8	76	66 (52+14)	10	13,2	97	82	15	15,6
Zusammen	72	47	26	36,1	162	136	26	16,1	234	182	52	22,2

lernt, die Indicationen für jede derselben immer präciser zu stellen, d. i. diejenige zu wählen, welche für den betreffenden Fall die ungefährlichere und zweckmässigere ist. Dadurch vor Allem ist die Verbesserung unserer Erfolge erreicht worden. Daneben spielt natürlich die Vervollkommnung der Technik im Allgemeinen, so wie beim einzelnen Operateur eine grosse Rolle. Immer seltener werden die Fälle, in denen technische Fehler den unglücklichen Ausgang einer Operation verschulden. Dafür treten desto mehr jene Todesursachen in den Vordergrund, für welche nicht die Operation, sondern der schlechte Allgemeinzustand des Kranken oder sonstige schwere Complicationen verantwortlich gemacht werden müssen. Unter den 7 Todesfällen der Statistik Billroth, Czerny, Mikulicz aus der Periode seit 1891 sind 4 sicher auf derartige Ursachen zurückzuführen (2mal Inanition und Marasmus, 1mal Pneumonie und Herzschwäche, 1mal Verblutung aus einem zweiten neben dem stenosirten Pylorus liegenden Ulcus resp. einem Ast der Art. coeliaca).

Aus dem bisher Gesagten dürfen wir, ohne zu übertreiben, folgende Schlussfolgerung ziehen: Die Lebensgefahr, in welcher sich ein Kranker mit offenem Magengeschwür befindet, ist zum mindesten nicht geringer, höchst wahrscheinlich erheblich grösser, als die Gefahr, welcher wir heutzutage den Kranken durch eine technisch vollendete Operation

Digitized by Google

aussetzen. Jedenfalls dürfen wir uns für berechtigt halten, in Fällen, die nicht durch die interne Therapie geheilt werden können, chirurgisch einzugreifen. Selbstverständlich aber nur unter der Voraussetzung, dass wir durch die Operation dem Kranken positiven Nutzen schaffen, d. h. ihn von seinem Leiden dauernd befreien. Wie weit dies zutrifft, soll uns jetzt beschäftigen.

Unsere bisherigen Erfahrungen beziehen sich fast ausschliesslich auf die Fälle von Pylorusstenose, sei es, dass dieselbe durch eine alte Narbe oder durch ein noch offenes Geschwür verursacht werde. Ich darf es als bekannt voraussetzen, dass in diesen Fällen durch Beseitigung der Stenose auch die consecutiven Erscheinungen fast regelmässig verschwinden. Die Untersuchungen von Jaworski[1]), Kaensche[2]), Mintz[3]), Rosenheim[4]) u. A. haben uns darüber belehrt, dass die Functionen des Magens in motorischer und häufig auch in secretorischer Beziehung zur Norm zurückkehren. Das vollzieht sich meist im Verlauf von wenigen Monaten. Hat neben der Stenose noch ein offenes Geschwür bestanden, so verschwinden fast immer auch sehr rasch die eigentlichen Ulcussymptome, namentlich die gastralgischen und dyspeptischen Erscheinungen. Die Kranken verlieren ihre Beschwerden, sie werden allmälig wieder fähig, jede beliebige Kost zu sich zu nehmen, sie nehmen oft erstaunlich an Körpergewicht zu, kurz sie werden wieder gesunde Menschen. Man darf nur einen Kranken dieser Art vor und etwa ein halbes Jahr nach der Operation gesehen haben, um überzeugt zu sein, wie segensreich hier die Chirurgie wirken kann.

Aber wie verhalten sich die Fälle von offenem Geschwür ohne Stenose? Bisher sind nur spärliche Fälle dieser Art operirt und genau beobachtet worden; aber die hierbei gemachten Erfahrungen berechtigen uns zu den besten Hoffnungen. Zunächst ist der bekannte Fall von Cahn zu erwähnen, in dem Lücke nur wegen der heftigen gastralgischen und dyspeptischen Erscheinungen mit vorzüglichem Erfolg die Gastroenterostomie ausführte. Von ähnlichem Erfolg war dieselbe Operation in 2 Fällen begleitet, in welchen Küster wegen häufig recidivirender Blutungen operirte. Auch durch

[1]) Wiener klin. Wochenschrift 1889, No. 5 u. 17.
[2]) Deutsche med. Wochenschrift 1892, No. 49.
[3]) Zeitschrift für klin. Medicin, Bd. XXV, S. 123.
[4]) Deutsche med. Wochenschrift 1895, No. 1—3.

Digitized by Google

die partielle Resection der vom Ulcus eingenommenen Magenwand wurden ähnliche Erfolge erzielt. Eine Patientin, der ich vor 3 Jahren wegen einer profusen Blutung aus der arrodirten Coronaria superior das fünfpfennigstückgrosse Geschwür resecirt habe, ist vollkommen gesund und hat inzwischen geheirathet. Eine andere Patientin, der das mit der vorderen Bauchwand verwachsene Geschwür resecirt wurde, ist mindestens $3^1/_2$ Jahre, d. i. so weit die letzte Nachricht reicht, gesund geblieben. Ueber ähnliche, mit günstigem Erfolg operirte Fälle haben Hofmeister[1]), Klausner[2]) u. A. berichtet, ich werde auf dieselben noch später zurückkommen.

Hier müssen wir die auf diesem Gebiete reichen Erfahrungen Doyen's erwähnen, der berichtet, durch die Gastroenterostomie eine Reihe von offenen Magengeschwüren geheilt zu haben. Da indessen, wie ich früher erwähnt habe, Doyen[3]) auf eine präcise Diagnose in seinen Fällen nicht allzu viel Gewicht legt, können wir seine Beobachtungen für unsere Frage nicht voll verwerthen. Auch die Beobachtungen von Carle[4]) will ich nur kurz anführen, der 3 Mal die Loreta'sche Divulsion, 5 Mal die Pyloroplastik bei Gastrectasien ohne Pylorostenose mit Erfolg ausgeführt hat; darunter befand sich auch ein Fall von Ulcus. Desto ausführlicher darf ich deshalb über 4 Fälle berichten, in welchen ich in jüngster Zeit bei sicher gestellter Diagnose durch die Pyloroplastik Heilung erzielt habe. Die betreffenden Patienten waren längere Zeit hindurch mit wenig oder nur vorübergehendem Erfolg intern behandelt worden. In einem Fall bestanden die Ulcussymptome 7 Jahre, in einem anderen 9 Jahre. Zweimal sass das fünf- bis zehnpfennigstückgrosse Geschwür im Bereich des Pförtners, zweimal an der kleinen Curvatur und zwar 5 resp. 10 Ctm. vom Pylorus entfernt. In den beiden ersten Fällen wurde zuerst der Geschwürsgrund excidirt, die dadurch entstandene Wundfläche von der Schleimhautseite aus vernäht und dann die Pyloroplastik angeschlossen. In den anderen 2 Fällen blieb das Geschwür unberührt; es wurde nur die Pyloroplastik gemacht. Interessant war, dass auch in diesen Fällen der Pylorus

---

[1]) Beiträge zur klin. Chirurgie, Bd. XV, Heft 2.

[2]) Münchener med. Wochenschrift 1896, No. 30.

[3]) Traitement chirurgical des affection de l'estomac et du duodénum. Paris 1895. X. Französ. Chirurgencongress. Revue de chirurgie 1896, No. 11, Seite 868.

[4]) X. Italienischer Chirurgencongress 1895.

Digitized by Google

auffallend eng erschien; während der normale Pylorus für meinen Zeigefinger bequem durchgängig ist, konnte hier gerade nur die Fingerkuppe eindringen. Die Enge war aber nicht durch eine Narbe sondern durch den unnachgiebigen Ringmuskel hervorgerufen, der auch auf dem Querschnitt deutlich verdickt erschien. In allen 4 Fällen schwanden nun sämmtliche Ulcussymptome nach der Operation, aber nicht in der gleichen Zeitfolge. Die intelligenten Kranken machten uns darüber ganz präcise Angaben. Im Fall 3 und 4, wo das Ulcus unberührt blieb, schwanden die Schmerzen, die vorher auch in nüchternem Zustande bestanden hatten, sofort; im Fall 3 kamen später, als die Patientin anfing feste Nahrung zu nehmen, gelegentlich noch kleine Schmerzanfälle, die aber von der 9. Woche an bis zum heutigen Tage, d. i. $2^1/_2$ Monate lang ganz ausgeblieben. Im Fall 4 kamen die Schmerzen überhaupt nicht wieder, doch ist der Fall erst kaum 4 Wochen beobachtet. Im Fall 1 und 2, in denen das Ulcus gleichzeitig excidirt war, bestanden die ersten 10 Tage hindurch ziemlich starke Schmerzen, die die Patienten aber nicht genau als Magenschmerzen localisiren konnten. Fall 2 blieb dann, so weit die Beobachtung reichte, d. i. durch 6 Wochen, vollkommen schmerzfrei, während in Fall 1 später noch kleine Schmerzanfälle kamen, die dann auch vollständig schwanden und während der 10wöchentlichen weiteren Beobachtung nicht wiederkehrten. Es liegt nahe, im Falle 1 und 2 die initialen Schmerzen auf die Spannung der Geschwürsränder durch die Naht zu beziehen. Die Periode von 8 Wochen, in welcher im Fall 1 und 3 noch kleine Schmerzanfälle wiederkamen, entspricht vielleicht der Zeit, welche das Ulcus zur völligen Vernarbung brauchte. In einem der Fälle bestand eine hochgradige motorische Insufficienz des Magens. Diese verschwand wenige Wochen nach der Operation vollständig. Der Fall verhielt sich in der Beziehung ähnlich wie die Fälle von narbiger Pylorusstenose, in welchen die Hauptbeschwerden durch die motorische Insufficienz des Magens hervorgerufen werden. Auch hier kehrt bekanntlich die Motilität des Magens nach der Pyloroplastik oder Gastroenterostomie sehr bald zur Norm zurück.

Von noch grösserem Interesse ist die Verminderung der Salzsäureproduction, die sich in allen 4 Fällen nach der Operation constatiren liess. Die Gesammtacidität war in allen 4 Fällen vor der Operation vermehrt, und zwar bis über das Doppelte der als

Digitized by Google

normal angesehenen Werthe. Die Acidität ging nun nicht etwa plötzlich herunter, sondern verringerte sich successive, so dass sie im Fall 1 und 3 erst nach 4—5 Monaten auf die Norm oder selbst unter dieselbe sank. Ich will Ihre Zeit nicht durch Vorführung der darauf bezüglichen Zahlen in Anspruch nehmen; die genauen Ergebnisse werden bei anderer Gelegenheit von Herrn Dr. Kausch, der die Untersuchungen ausgeführt hat, veröffentlicht werden. Ich will nur hervorheben, dass das Sinken der Salzsäureproduction auch in anderen Fällen, in welchen ein Ulcus mit dem tastenden Finger während der Operation nicht nachgewiesen werden konnte, nach der Pyloroplastik von uns beobachtet wurde.

M. H.! Ich habe über diese Fälle etwas ausführlicher berichtet, da sie für uns von grosser principieller Bedeutung sind. Sie beweisen uns von Neuem, dass wir ein Magengeschwür, ohne es selbst zu berühren, heilen können — wenigstens im klinischen Sinn — und zwar, indem wir die Hindernisse beseitigen, die einer raschen und vollständigen Entleerung des Magens ins Duodenum im Wege sind. Ob das Hinderniss in einer narbigen Stenose oder aber in einer functionellen Verengerung des Pylorus, in einem Pylorospasmus besteht, scheint gleichgültig zu sein. Diese Erfahrungen stehen im vollen Einklang mit den herrschenden Ansichten, dass Pylorusenge, d. h. ungenügende und erschwerte Entleerung des Magens, Hyperacidität und Ulcus 3 Erscheinungen sind, die innig mit einander zusammenhängen und von einander abhängen. Die Theorie von Talma[1]) und Doyen[2]), dass der Pyloruskrampf dabei das Primäre ist, hat nach unseren Beobachtungen viel für sich, da nach Beseitigung der Pylorusenge in der That das ganze Symptomenbild schwindet.

Es ist indessen nicht unsere Sache, diese theoretische Frage zu erörtern. Unsere Erfahrungen sind auch noch zu spärlich und zu kurzdauernd, um hier den Ausschlag zu geben. Wir wollen uns heute damit begnügen, zu constatiren, dass in der That durch relativ wenig gefährliche Eingriffe, wie die Pyloroplastik und Gastroenterostomie alle Erscheinungen des Ulcus zum Schwinden gebracht werden können.

---

[1]) Indicationen zur Magenoperation. Berliner klin. Wochenschrift 1895, No. 15.

[2]) A. a. O.

Digitized by Google

M. H.! Wir wollen uns nun mit der Frage beschäftigen, welche Operationsmethode für die einzelnen Fälle zu wählen sei. Wir wollen bei dieser Gelegenheit gleichzeitig die Technik der Operationen besprechen. Da es sich hier zumeist um bekannte Dinge handelt, darf ich mich jetzt kürzer fassen. Wie Sie aus den früher angeführten statistischen Tabellen ersehen, kommen hier in der Hauptsache 3 Operationen in Frage: die Resection, die Gastroenterostomie und die Pyloroplastik. Wir wollen uns auch auf die Besprechung dieser 3 Operationen beschränken, und von anderen operativen Eingriffen absehen, die beim Magengeschwür und seinen Complicationen gelegentlich ausgeführt wurden. Dahin gehören z. B. die Divulsion des Pylorus nach Loreta, die Verkleinerung des dilatirten Magens durch die sogenannte Gastroplicatio nach Bircher, die Anlegung einer Magenfistel behufs localer Behandlung des Ulcus, die Anlegung einer Jejunumfistel behufs Ausschaltung des Magens.

Was nun die Resection des Pylorus resp. Magens betrifft, so haben sie schon aus der vorangehenden Darstellung ersehen, dass diese Operation beim Magengeschwür von den Chirurgen allmälig mehr und mehr verlassen worden ist. Sie ist unter den drei in Frage kommenden Eingriffen der gefährlichste und giebt zweifellos am wenigsten Garantie für radicale Heilung, weil sie an und für sich der Causalindication am wenigsten Rechnung trägt. Trotzdem wird sie für einzelne Fälle immer noch ihre Indication behalten.

Wir müssen hier zwischen den verschiedenen Arten der Resection des Pylorus und Magens unterscheiden, die durchaus nicht gleichwerthig sind. Zunächst die circuläre Resection im Bereiche des Pylorus oder des Corpus ventriculi. Auf diese Operation beziehen sich vorwiegend die ungünstigen Erfahrungen, über die ich früher berichtet habe. Die circuläre Resection wird bei Ulcus mit Recht vollständig verlassen, mit Ausnahme eines einzigen Falles: beim Verdacht auf Carcinom. Die Fälle, in welchen klinisch ein Ulcus ventriculi diagnosticirt wird, während sich bei der Operation oder durch den späteren Verlauf ein Carcinom des Magens herausstellt, sind nicht übermässig selten. Mir selbst ist dies bisher 5 Mal begegnet. 2 Mal wurde das vermeintliche Ulcus resecirt, und die mikroskopische Untersuchung ergab alsbald Carcinom.

Digitized by Google

Ein drittes Mal liess die mikroskopische Untersuchung des excidirten Tumors die Diagnose in suspenso, der weitere Verlauf machte es indess sehr wahrscheinlich, dass ein Carcinom vorgelegen habe. 2 Mal habe ich, in der Meinung, ein offenes Ulcus ventriculi vor mir zu haben, die Gastroenterostomie ausgeführt. Auch hier liess der weitere Verlauf keinen Zweifel darüber aufkommen, dass ein Carcinom vorgelegen hat. Wir werden also in allen verdächtigen Fällen die Resection ausführen, sofern sie technisch möglich ist.

Der circulären Resection des Magens ist die Resection kleiner Stücke der Magenwand entgegenzustellen. Sie wird vielfach als partielle bezeichnet, was aber unrichtig ist, da ja auch die circuläre Magenresection fast ausnahmslos eine partielle ist. Ich bezeichne diese Resection, je nachdem nur ein Segment der Magenwand oder ein grösseres keilförmiges Stück, also ein Sector, resecirt wird, als segmentäre und sectoräre Resection. Es braucht nicht erst hervorgehoben zu werden, dass die segmentäre und sectoräre Magenresection einen ungleich geringfügigeren Eingriff darstellt als die circuläre. Trotzdem halte ich sie nicht für die Normaloperation, da sie der schon vielfach erwähnten Causalindication nicht entspricht. Durch diese Operation kann wohl das Ulcus exstirpirt werden, aber die Entleerung des Magens in den Darm wird dadurch nicht beeinflusst. Dazu kommt, dass auch die segmentäre und sectoräre Resection des Magens für die meisten Fälle von Ulcus technisch recht schwierig ist; dies gilt namentlich für die an der kleinen Curvatur in der Nähe der Cardia und in der hinteren Wand gelegenen Geschwüre. Wir werden aus diesem Grunde die einfache Excision des Geschwürs nur unter besonders günstigen Verhältnissen oder aus besonders triftigen Gründen vornehmen. So wird ein kleines Geschwür an der vorderen Magenwand sich sehr leicht excidiren lassen; die Excision ist hier auch deshalb angezeigt, weil diese Geschwüre bekanntlich besonders leicht zur Perforation führen. Wenn wir eine Verwachsung des Geschwürsgrundes mit der vorderen Bauchwand oder mit Nachbarorganen des Magens antreffen, so wird auch hier häufig eine Excision desselben nicht zu umgehen sein. Es wird von den sonstigen Umständen, insbesondere dem Verhalten des Pylorus, abhängen, ob wir der Excision des Geschwürs noch die Gastroenterostomie oder

Digitized by Google

die Pyloroplastik hinzufügen. Für Fälle von bedeutender Pylorusenge ist jedenfalls eine Combination von Excision und einer der zwei eben genannten Operationen ins Auge zu fassen. Die Combination der Pyloroplastik mit der Excision des Ulcus wird bei offenen Geschwüren in der Pylorusgegend am häufigsten indicirt sein. Ich selbst bin mehrere Male mit Erfolg so vorgegangen, dass ich nach Spaltung der Magenwand das am Pylorus sitzende Ulcus excidirte, die Wunde von der Schleimhautseite aus vereinigte und dann die Pyloroplastik anschloss.

Es concurriren somit für das offene Magengeschwür hauptsächlich zwei Methoden miteinander: Die Gastroenterostomie und die Pyloroplastik. Welche von den beiden verdient den Vorzug? Die Frage ist heute noch nicht entschieden zu beantworten. Nach den bisherigen Erfahrungen scheinen beide in gleicher Weise den Zweck zu erfüllen, das ist, eine rasche und vollständige Entleerung des Mageninhaltes in den Darm zu ermöglichen. Wenn dies richtig ist, dann müssen wir derjenigen Operation der Vorzug geben, welche technisch leichter und ungefährlicher ist, und in der Beziehung gebührt ohne Zweifel der Pyloroplastik den Vorzug. Indessen ist die Pyloroplastik, wie schon früher erwähnt, nicht für alle Fälle geeignet. Somit bleibt, wenn wir selbst dieselbe zur Normaloperation bei offenem Ulcus erheben wollten, für die Gastroenterostomie noch eine grosse Zahl von Fällen reservirt. Die Pyloroplastik ist nur dann leicht und sicher ausführbar, wenn der Pylorus frei beweglich, seine Wandungen weich und nachgiebig sind. Leichte, lockere Adhäsionen des Pylorus mit der Umgebung geben an und für sich keine Contraindication; meist lassen sie sich leicht lösen und der Pylorus zur Operation genügend mobil machen. Feste Verwachsungen mit der vorderen Bauchwand, der Leber, dem Pankreas contraindiciren die Operation absolut. Ebenso wenig darf die Pyloroplastik ausgeführt werden, wenn die Magenwand in der Nachbarschaft des Pylorus durch das Ulcus und die umgebende entzündliche Infiltration indurirt und unnachgiebig geworden ist. Für diese Fälle kann nur die Gastroenterostomie in Frage kommen.

In Bezug auf die Technik der Pyloroplastik muss ich besonders erwähnen, dass die Erweiterung des Pylorus in möglichst ausgiebiger Weise geschehen soll, namentlich wenn sich ein noch

Digitized by Google

frisches Ulcus in der Pylorusgegend befindet. Ich spalte die vordere Magen- resp. Duodenalwand auf eine Länge von 5—6 Ctm; wenn dieser Spalt quer vereinigt wird, so entsteht eine so weite Communication zwischen Magen und Duodenum, dass dieselbe ganz unabhängig von dem noch vorhandenen Rest der Pylorusöffnung ausreicht, die Verbindung zwischen Magen und Duodenum herzustellen. Es entsteht durch die Operation also eine echte Gastroduodenostomie.

Es ist klar, dass die Pyloroplastik gegenüber der Gastroenterostomie insofern das rationellere Verfahren ist, als sie wieder normale physiologische Verhältnisse herstellt. In wie weit dies für die Praxis in die Wagschale fällt, werden wir gleich sehen.

Die Gastroenterostomie ist zweifellos jene Operation, deren Ausführung ungleich seltener auf technische Schwierigkeiten stösst, wie die Pyloroplastik. Es ist deshalb verständlich, dass manche Operateure dieser den Vorzug geben und sie als Normaloperation beim Ulcus ventriculi ansehen. Allein die Gastroenterostomie ist, wenn sie auch technisch kaum schwieriger als die Pyloroplastik ist, in Bezug auf den functionellen Erfolg nicht so sicher. Da die Sache für uns von grosser practischer Bedeutung ist, so muss ich auf sie hier etwas näher eingehen.

Es ist ihnen wohl bekannt, dass, seitdem Wölfler zuerst die Gastroenterostomie ausgeführt hat, eine Reihe von Modificationen und neuen Methoden dieser Operation angegeben worden sind; ihre Zahl übersteigt heute sicher zwei Dutzend. Wir können daraus den Schluss ziehen, dass allen diesen Methoden und Modificationen ein gewisser Mangel anhaftet. Wir wollen von verschiedenen technischen Unvollkommenheiten, wie der Unsicherheit der Naht, der Anheftung einer unpassenden Darmschlinge und anderen absehen, und nur jenen üblen Zustand besprechen, der sich, soviel ich weiss, bei jeder Methode der Gastroenterostomie ereignen kann: Die Entwicklung eines Circulus vitiosus zwischen Magen und zuführender Jejunumschlinge. Der Mageninhalt entleert sich nicht, wie gewünscht wird, in das abführende Darmstück, sondern in den zuführenden Darmschenkel, ins Duodenum. Der zuführende Darm regurgitirt seinen Inhalt wieder in den Magen und dieser kann sich nur durch den Oesophagus nach aussen entleeren. Es stellt sich unstillbares Erbrechen ein, der Operirte geht im Verlauf von 5—14 Tagen an

Digitized by Google

Inanition zu Grunde. Bei der Section findet man in derartigen Fällen den Magen, das Duodenum und den an den Magen angehefteten zuführenden Schenkel des Jejunums colossal ausgedehnt; der abführende Schenkel ist leer, zwischen dem zu- und abführenden bildet sich eine Art Sporn, der dass Hinderniss für den Abfluss des Mageninhalts in den abführenden Darm zu bilden scheint. Gerade die Verhinderung dieser Spornbildung haben fast alle Modificationen der Gastroenterostomie zum Ziele, aber keine, wie es scheint, mit ganz sicherem Erfolg. Ueber die Ursache der Spornbildung und des Circulus vitiosus ist schon wiederholt discutirt worden. Nach meiner Ueberzeugung ist hier die Spornbildung nicht die Hauptsache. Wahrscheinlich ist sie nur eine Folge des Circulus vitiosus; der eigentliche Grund derselben ist in den meisten Fällen ein Missverhältniss zwischen den motorischen Kräften des Magens und der beiden angehefteten Darmstücke. Wenn in der Regel nach der Gastroenterostomie die Verhältnisse sich so reguliren, dass sowohl der Magen als auch der zuführende Darmschenkel seinen Inhalt in das abführende Darmstück entleeren, so setzt dies voraus, dass beide musculären Hohlorgane sich kräftig contrahiren, um einer Stauung und einem Regurgitiren von Flüssigkeiten Widerstand zu leisten. Ist aber der Magen, und was häufig combinirt ist, auch der Darm atonisch, so werden sie so lange Flüssigkeiten aufnehmen, als es ihre Elasticität überhaupt zulässt. Eine so hochgradige Atonie, dass von vornherein weder der Magen noch der zuführende Darmschenkel sich contrahirt, ist wohl selten. Es genügt aber schon ein mässiger Grad davon, um eine starke Füllung des zuführenden Darmschenkels herbeizuführen. Ist dies aber einmal der Fall, so wird die Scheidewand zwischen zu- und abführendem Darm immer mehr gegen den letzteren herangedrängt. Dadurch bildet sich immer stärker jener Sporn aus, der den Zugang zum abführenden Schenkel immer mehr erschwert und ihn zuletzt vollständig verlegt[1]).

Diese Betrachtung ist für uns deshalb von Wichtigkeit, weil wir wissen müssen, dass die motorische Schwäche des Magens zu dieser Spornbildung disponirt, und da bekanntlich gerade beim Ulcus ventriculi und seinen Folgezuständen insbesondere der Pylorus-

[1]) Eine eingehende Darstellung dieses Gegenstandes wird demnächst eine ausführliche Arbeit meines Assistenten, Herrn Dr. Chlumsky in den Beiträgen zur Chirurgie bringen.

Digitized by Google

stenose, eine motorische Insufficienz des Magens nicht selten ist, liegt gerade hier die Gefahr einer Spornbildung vor. Jeder auf diesem Gebiet erfahrene Chirurg hat in dieser Richtung traurige Erfahrungen gemacht. Ich selbst habe mehrere Operirte an der genannten Spornbildung verloren, darunter auch einen, der wegen eines stenosirenden Magengeschwürs operirt worden war. In zwei andern Fällen, in denen sich ebenfalls unstillbares Erbrechen einstellte, konnten die Kranken durch eine zweite Laparotomie gerettet werden. Es wurde hier zwischen dem zu- und abführenden Schenkel, etwa 10 Ctm. von der Anheftungsstelle entfernt, eine kleine Enteroanastomose angelegt, durch welche sich der Inhalt des stark geblähten zuführenden Darms unmittelbar in den abführenden entleeren konnte. Dieses Aushilfsmittel ist zuerst von Lauenstein vorgeschlagen, denn von Braun und Jaboulay ausgeführt worden. Es ist das einzig sichere Mittel den Circulus vitiosus zu verhindern. Es ist gewiss zu weit gegangen, in allen Fällen an die Gastroenterostomie die Enteroanastomose in der beschriebenen Weise anzuschliessen. Ist man aber genöthigt, bei ausgesprochener Magenatonie die Operation auszuführen, so empfiehlt es sich sicher, von vornherein die zwei Operationen zu combiniren.

Aus dem Gesagten geht hervor, dass die Gastroenterostomie, so vorzügliches sie auch in der Regel leistet, doch keine ganz verlässliche Operation ist; das ist für mich Grund genug, sie für das Ulcus ventriculi erst an die zweite Stelle neben die Pyloroplastik zu stellen. Ich möchte demnach folgenden Satz aufstellen: Hat man beim Magengeschwür zwischen der Pyloroplastik und der Gastroenterostomie zu wählen, so ist die erstere vorzuziehen, vorausgesetzt, dass sie technisch sicher auszuführen ist. Nur wo die Pyloroplastik auf Schwierigkeiten stösst, ist die Gastroenterostomie am Platze. Bei anatomischem Magen soll sie von vornherein mit der Enteroanastomie nach Braun-Jaboulay combinirt werden.

M. H.! Wiewohl das offene, nicht complicirte Magengeschwür den wesentlichsten Gegenstand unserer Besprechung bildet, kann ich es doch nicht unterlassen, auch auf die Complicationen desselben einzugehen, soweit sie auf die Indication und Wahl des operativen Verfahrens von Einfluss sind. Auf diesem Gebiete lag ja bis vor Kurzem fast ausschliesslich das Feld unserer Thätigkeit, und auch in Zukunft werden wir, wie ich glaube, weit häufiger bei den

Digitized by Google

Complicationen des Magengeschwürs einzugreifen Gelegenheit haben als bei dem einfachen offenen Geschwür. Denn nach den Mittheilungen des Herrn v. Leube, sowie anderer innerer Kliniker ist wohl zu erwarten, dass die innere Therapie dem Chirurgen nur eine beschränkte Zahl nicht complicirter Fälle überlassen wird.

Diejenige Complication, bei welcher bisher am häufigsten und mit den schönsten Erfolgen operirt wurde, ist bekanntlich die narbige Pylorusstenose. Die Ansichten über die Berechtigung und Indicationsstellung der Operation sind, wie ja auch Herr v. Leube hervorgehoben hat, heute so geklärt, dass ich es unterlassen kann, näher darauf einzugehen. Auch in Bezug auf die Technik der narbigen Pylorusstenose ist heute kaum mehr etwas Neues zu sagen. Auch hier werden wie beim offenen Magengeschwür hauptsächlich die Gastroenterostomie und die Pyloroplastik mit einander concurriren. In Bezug auf die Auswahl der Operation gilt dasselbe wie beim Magengeschwür. Erwähnen möchte ich nur, dass in Bezug auf Indicationsstellung die narbige Stenose in der Continuität des Magens, der sogenannte Sanduhrmagen, genau so zu behandeln ist, wie die narbige Pylorusstenose. An Operationstechnik stehen uns hier zur Verfügung die Gastroplastik — das Analogen der Pyloroplastik — und die Gastroanastomose nach dem Vorgange von Wölfler, das heisst die Verbindung der zwei Magenhälften durch eine breite Communicationsöffnung. Welches von den beiden Verfahren anzuwenden ist, hängt von den Verhältnissen des einzelnen Falles ab. Sie bewirken hier beide dasselbe und durch beide Methoden ist schon eine grössere Anzahl von Sanduhrmägen mit Erfolg geheilt worden.

Eine andere Complication, welche einen operativen Eingriff indicirt, ist die Verwachsung des Geschwürsgrundes mit der Bauchwand und den umliegenden Nachbargebieten des Magens. Wir müssen hier aber zwei Arten von Verwachsung auseinanderhalten: 1. die lockere Verlöthung, die nur insofern Störungen veranlassen kann, als ein bestimmter Abschnitt des Magens seine Beweglichkeit verliert und in Folge dessen Zerrungen bei verschiedenen Füllungszuständen ausgesetzt sein kann. Derartige Verwachsungen sind meist die Folge einer chronischen, durchaus gutartigen Perigastritis. Es ist nicht zu bezweifeln, dass in manchen Fällen durch diese Adhäsionen, auf die meines Wissens zuerst Lauenstein

Digitized by Google

nachdrücklich aufmerksam gemacht hat, hochgradige gastralgische Erscheinungen hervorgerufen werden können, ähnlich wie bei der Hernia epigastrica. Es ist aber die Diagnose in diesen Fällen recht schwierig; nach meiner Erfahrung sind diese Fälle von den einfachen idiopathischen Cardialgien schwer zu unterscheiden, und das um so mehr, als wir auch für die meisten dieser Fälle annehmen müssen, dass es sich um Cardialgien handelt, die durch die bestehenden Verwachsungen nur ausgelöst werden. Es wäre sonst nicht zu verstehen, warum nach zahlreichen Magenoperationen, die sicher festere Verlöthungen der Magenwand mit der Bauchwand wenigstens für einige Zeit zurücklassen, keine Spur von Schmerzen auftritt, während in einzelnen Ausnahmefällen ganz lockere Verwachsungen so schwere Gastralgien erzeugen. Da aber durch die Erfahrung festgestellt ist, dass in der That durch die Lösung dieser Verwachsungen — v. Hacker hat diese kleine Operation Gastrolysis genannt — alle Beschwerden mit einem Schlage beseitigt werden können, so müssen wir die Berechtigung der Operation für gewisse hartnäckige Fälle anerkennen. Ich selbst habe vor Kurzem einen jüngeren Mann operirt, bei dem der Pylorustheil des Magens, ohne dass deutliche Spuren eines Ulcus nachzuweisen waren, durch lockere Verwachsungen mit der Umgebung so nach oben zu verlagert war, dass er gewissermassen um 90° in der Längsachse gedreht erschien. Patient hatte seit Jahren die heftigsten Gastralgien, die vergeblich mit inneren Mitteln behandelt wurden. Nach der Lösung der erwähnten Adhäsionen und nach der Reposition des Magens in seine normale Lage verschwanden alle Beschwerden mit einem Schlage.

Viel leichter zu beurtheilen, aber schwieriger zu operiren sind jene Fälle von Verwachsung des Geschwürsgrundes mit der vorderen Bauchwand, bei denen das Geschwür allmälig in die Bauchwand vordringt und hier in Folge der entzündlichen Infiltration der Fascien und Muskellagen derbe unbewegliche Tumoren erzeugt, die leicht für eine Neubildung gehalten werden können. Vielfach wird in diesen Fällen deshalb auch die irrige Diagnose auf eine echte Geschwulst gestellt. In den meisten Fällen bestehen neben den typischen Ulcussymptomen ausserordentlich heftige Schmerzen, die durch die Berührung des Pseudotumors gesteigert werden. Alle Bewegungen und Verschiebungen der Bauchdecken steigern in

Digitized by Google

gleicher Weise die Beschwerden, so dass die Kranken sich in der That in einem jammervollen Zustande befinden. Für diese Fälle ist die Operation zweifellos stricte indicirt. Die Operation besteht in der Resection des Ulcus sammt der infiltrirten Partie der Bauchwand. Der Defect in der Magenwand wird durch die Naht geschlossen; in der Regel kann der Magen selbst versenkt werden. Es sind bisher, soviel ich weiss, 8 Fälle dieser Art, alle mit Glück, operirt worden; einen davon habe ich vor 6 Jahren operirt. Die Operation kann nur dann Schwierigkeiten bieten, wenn die Magenwand in weiterer Ausdehnung starr infiltrirt ist und dadurch die Magennaht erschwert. Vor Kurzem hatte Brenner[1]) zwei besonders schwierige Fälle dieser Art mit Erfolg operirt. Das eine Mal erstreckten sich die Verwachsungen bis auf die Leber und das Pankreas. Brenner liess in diesem Fall den Grund des Geschwürs am Pankreas zurück und tamponnirte es nach Schluss des Magendefectes mit Jodoformgaze. Es erfolgte Heilung. Eine erschöpfende Darstellung der Fälle dieser Art vom chirurgischen Standpunkt findet sich in der schon citirten Arbeit von Hofmeister.

Die verhängnissvollste Complication des Magengeschwürs ist bekanntlich die Perforation in die freie Bauchhöhle. Die Chancen einer Spontanheilung sind hier so geringe, dass schon aus diesem Grunde jeder innere Kliniker die Hülfe des Chirurgen anrufen wird, sobald nur die ersten Erscheinungen der Perforationsperitonitis sich bemerkbar machen. Ich habe zum ersten Mal im Jahre 1880, noch als Assistent der Billroth'schen Klinik, den Versuch gemacht, eine perforirte Ulcusnarbe an der kleinen Curvatur durch die Naht zu schliessen. Patient starb 3 Stunden nach der Operation an Collaps. Seit dieser Zeit ist der Versuch immer häufiger wiederholt worden, zunächst immer mit ungünstigem Ausgange, bis es im Jahre 1892 Heusner[2]) gelang, den Patienten durch die Operation zu retten. Seit dieser Zeit häufen sich die günstigen Erfolge immer mehr und mehr, und heute können wir schon auf eine stattliche Zahl von gelungenen Operationen zurückblicken, wie ihnen die vorliegende Tabelle zeigt, so dass wir heute an der Berechtigung der Operation nicht mehr zweifeln können. Ueber die operative Be-

[1]) Wiener klin. Wochenschrift 1896, No. 48.

[2]) Der Fall ist von Kriege in der Berliner klin. Wochenschrift 1892, No. 49 und 50 beschrieben.

Digitized by Google

Tabelle III.

Die bisher publicirten Operationen bei Ulcus ventriculi perforatum.

Jahr.	Anzahl	Geheilt	Gestorben	Mortalität %
1885 bis incl. 1893 . . .	35	1	34	97,15
1894 bis incl. 1896 . . .	68	32	36	52,94
Zusammen	103	33	70	67,96

handlung des perforirten Magengeschwürs hat sich schon eine umfangreiche Literatur angesammelt. Das Wissenswerthe darüber finden Sie in dem bekannten Aufsatz von Pariser[1]) und neuerdings in der inhaltreichen Arbeit von Weir und Foote[2]). Indem ich Sie auf die genannten Arbeiten verweise, möchte ich nur die wichtigsten Momente hervorheben, die auf Prognose und Technik der Operation Bezug nehmen. Die bisherigen Erfahrungen haben erwiesen, dass von zwei Umständen die Chancen der Operation wesentlich abhängen: 1. davon, ob der Magen zur Zeit der Perforation sich in leerem oder gefülltem Zustande befunden hat, und 2. ob die Operation frühzeitig oder erst spät nach eingetretener Perforation ausgeführt wird. Es ist Ihnen gewiss bekannt, dass bei leerem Magen es in seltenen Ausnahmsfällen selbst ohne Operation zum spontanen Verschluss der Perforationsöffnung kommen kann. Um so günstiger sind die Aussichten, wenn wir in einem derartigen Falle rechtzeitig gerufen werden. In practischer Beziehung liesse sich daraus für den inneren Arzt nur die Regel ableiten, einem Ulcuskranken, bei dem Verdacht auf Perforation besteht, per os absolut keine Nahrung zu geben, sondern die Ernährung ausschliesslich per Rectum zu bewerkstelligen. Was den Zeitpunkt der Operation betrifft, so sind nach den bisherigen Statistiken die Aussichten auf Heilung ungefähr 4 Mal so günstig, wenn man innerhalb der ersten 12 Stunden nach eingetretener Perforation operirt, als bei den später ausgeführten Operationen. Aus dieser Erfahrung erwächst für jeden Arzt die Pflicht, sobald die ersten Anzeichen der Perfo-

[1]) Zur Behandlung des frei in die Bauchhöhle perforirenden Ulcus ventriculi. Deutsche med. Wochenschrift 1895, No. 28 und 29.

[2]) The surgical treatment of round ulcer of the stomach and its sequelae; The Medical News, New-York 1896, April 25 and May 2.

Digitized by Google

ration vorhanden sind, sofort einen Chirurgen zu verständigen, damit die Operation unverzüglich stattfinden kann, sobald die Diagnose gesichert ist. Der Chirurg darf natürlich nicht verlangen, dass die Diagnose auf Perforation eines Magengeschwürs absolut sicher gestellt ist; häufig wird man nur ganz allgemein die Diagnose: Perforations-Peritonitis stellen können. Diese Diagnose ist aber für alle Fälle schon Indication genug zu einem operativen Eingriff. Dem Rath des Herrn v. Leube, bei Magenperforationen den ersten Shock abzuwarten, möchte ich nur mit einer gewissen Reserve beipflichten. Wenn es sich nur um einen Verzug von einer Stunde oder etwas mehr handelt, ist dagegen nichts einzuwenden; so viel Zeit der Beobachtung wird ohnehin auch jeder Arzt sich reserviren müssen, um die Diagnose festzustellen. Aber bei festgestellter Diagnose allzu lange zu warten, bis etwa der Collaps vollständig verschwindet, halte ich doch nicht für unbedenklich. Es könnte da allzu oft vorkommen, dass der dem ersten Shock folgende Collaps unmittelbar in den die Agone einleitenden übergeht.

In technischer Beziehung liegen die Verhältnisse bei der Perforation des Magengeschwürs meist sehr günstig. Die Mehrzahl der perforirenden Magengeschwüre, etwa 80 pCt., liegen im Bereich der vorderen Magenwand. Sie sind somit leicht aufzufinden und leicht zugänglich. Liegt das Geschwür an einer entlegenen Stelle, in der Nähe der Cardia oder gar an der hinteren Magenwand, so kann allerdings die Auffindung bedeutende Schwierigkeiten machen, häufig selbst unmöglich werden. Es ist auch eine Reihe von Fällen veröffentlicht worden, in denen unter diesen Verhältnissen die Auffindung des perforirten Geschwürs nicht gelungen ist. Trotzdem sind einige dieser Fälle durch die Laparotomie geheilt worden, und zwar hat zweifellos die Eröffnung und Tampondrainage des inficirten Peritonealabschnittes hier lebensrettend gewirkt.

Damit kommen wir auch auf die Frage zu sprechen, was wir mit dem perforirten Geschwür vornehmen sollen. Eine Excision desselben scheint nach den vorliegenden Erfahrungen nicht nothwendig zu sein. Es kommt nur darauf an, dass das vorhandene Loch im Magen durch die Naht geschlossen wird. Ist die Excision leicht möglich, so wird man sie ausführen, wenn nicht, begnüge man sich damit, durch eine mehrfache Reihe von Serosanähten die Lücke zu verschliessen. In manchen Fällen ist dies aber nicht möglich,

Digitized by Google

und zwar entweder wegen der schweren Zugänglichkeit des Geschwürs oder aber, weil die Geschwürsränder und deren Umgebung stark infiltrirt sind. In diesem Falle kann man versuchen, die Lücke mit einem Stück Netz zu übernähen oder aber dieselbe durch einen nach aussen geleiteten Jodoformgazebeutel zu verschliessen. Dass in dieser Weise auch Heilungen zu Stande gekommen sind, habe ich schon erwähnt. Im Uebrigen fällt die chirurgische Behandlung der Magenperforation mit der der Perforations-Peritonitis überhaupt zusammen.

Wir haben uns bisher nur mit der acuten Perforation des Magengeschwürs in die freie Peritonealhöhle beschäftigt. Es giebt aber bekanntlich noch eine zweite Form der vom Magengeschwür ausgehenden Peritonitis, die in subacuter oder chronischer Form als Perigastritis beginnt. Eine vielleicht geringfügige Lücke im Geschwürsgrund ist ursprünglich durch Verklebung mit den Nachbarorganen gedeckt. Allmälig geben dieselben aber nach und es kommt zu einer fibrinöseitrigen, progredienten Peritonitis, die zunächst die unmittelbare Umgebung des Magens betrifft, dann aber sich immer weiter ausbreitet und schliesslich den ganzen subphrenischen Abschnitt der Peritonealhöhle einnehmen kann. Bekanntlich verdankt ein Theil der subphrenischen Abscesse einer derartigen Perigastritis ihren Ursprung. Bisher wurden aber nur die ausgebildeten subphrenischen Abscesse einer chirurgischen Behandlung unterworfen; da aber viele Patienten dieses relativ günstige Endstadium der eitrigen Perigastritis nicht erleben, sondern früher an allgemeiner Peritonitis oder unter pyämischen Erscheinungen zu Grunde gehen, so muss man doch daran denken, in einem früheren Stadium der eitrigen Perigastritis operativ beizukommen. Die Verhältnisse liegen hier aber in jeder Richtung recht schwierig. Vor Allem ist die Diagnose nicht leicht, da der Process sich zum grössten Theil in der Zwerchfellkuppel abspielt und weder der Palpation noch der Percussion deutliche Anhaltspunkte bietet. Der Entschluss zur Operation wird auch noch dadurch erschwert, dass zweifellos die leichteren Fälle dieser Fälle spontan heilen, ferner dadurch, dass bei bestehenden Verklebungen und bei ungünstiger Lage des Geschwürs — z. B. an der hinteren Magenwand — die Orientirung für den Operateur ausserordentlich schwierig ist. Ich glaube indessen, dass hier noch ein dankbares Feld für die weitere Entwickelung der chirurgischen Ulcustherapie vorliegt.

Digitized by Google

Die vierte, vielleicht häufigste Complication des Magengeschwürs, die zu einem chirurgischen Eingriffe auffordern kann, ist die Blutung. Selbstverständlich werden leichte Blutungen noch keine Indication zum Eingreifen abgeben. Es kann sich nur um jene Blutungen handeln, die das Leben gefährden, und hier müssen wir zwei Arten auseinander halten: einmal jene, in welchen aus einem grösseren arteriellen Ast eine so profuse Blutung eintritt, dass der Kranke an acuter Anämie zu Grunde gehen kann. Bekanntlich enden etwa 5 pCt. der Ulcusfälle durch Verblutung tödtlich. Das Bestreben, auf operativem Wege das blutende Gefäss aufzusuchen und es zu unterbinden oder zu umstechen, wie bei jeder anderen Blutung, ist daher von vorn herein durchaus gerechtfertigt. Es wurde auch zu wiederholten Malen bisher dieser Versuch gemacht, in den meisten Fällen aber ohne den gewünschten Erfolg. Nur in zwei Fällen dieser Art ist meines Wissens bisher mit Erfolg operirt worden: den einen Fall hat Roux[1], den anderen habe ich operirt. Beide Male wurde das blutende Gefäss gefunden. In meinem Falle war es die Arteria coronaria superior, die durch ein kleines, an der kleinen Curvatur sitzendes Geschwür arrodirt war. Ich excidirte das Geschwür und vernähte den Defect. Patientin ist bis zum heutigen Tage, das ist mehr als 3 Jahre, gesund. Ausser diesem einen Fall habe ich noch dreimal bei acuten Blutungen den Magen eröffnet. Das Geschwür lag in der Gegend des Pylorus in der hinteren Wand und griff in zwei Fällen auf die Pankreassubstanz über. Der Geschwürsgrund und die Umgebung waren so starr infiltrirt, dass von einer Unterbindung oder Umstechung des Gefässes nicht die Rede sein konnte. Ich begnügte mich mit der Kauterisation des Geschwürsgrundes mit dem Thermokauter. Die Kranken gingen im Verlauf der nächsten 24 bis 48 Stunden im Collaps zu Grunde. Ebenso wenig Erfolg hatten in ähnlichen Fällen Billroth und andere Operateure. Die Hauptschwierigkeit bei den acuten, profusen Blutungen liegt darin, dass das Magengeschwür meist sehr ungünstig für die chirurgische Behandlung gelegen ist. Es ist ja immer nur eine grössere Arterie, die zu einer lebensgefährlichen Blutung führen kann, und zwar in selteneren, wie in den zuerst erwähnten Fällen die Arteria coronaria

[1] Mitgetheilt auf dem französischen Chirurgencongress 1893.

Digitized by Google

superior, in der weitaus grösseren Zahl der Fälle eine der in der Pankreassubstanz verlaufenden grösseren Arterien, also ein Ast der Coeliaca. In diesen Fällen unterziehen wir, wenn wir das Geschwür blosslegen wollen, den schon ohnehin auf's Aeusserste heruntergekommenen Kranken einer sehr eingreifenden Operation und können, da die Excision des Ulcus unmöglich und die Unterbindung oder Umstechung auch nur schwer möglich ist, kaum eine Garantie dafür geben, dass die Blutungen nun sich nicht mehr wiederholen. Eine zweite Schwierigkeit liegt darin, dass es oft ausserordentlich schwer gelingt, das Ulcus, wenn es nicht gerade die eben erwähnte Beschaffenheit besitzt, aufzufinden. Es sind eine Reihe von Fällen beschrieben, in welchen es bei der Operation am Lebenden absolut nicht gelang, das Geschwür zu finden, und selbst bei der später vorgenommenen Obduction machte es die grösste Mühe, dasselbe zur Ansicht zu bringen. Solche Fälle erwähnen Eiselsberg[1]), Hirsch[2]), und Weir-Foote[3]). Es handelt sich dann meist um ganz kleine, oft Jahre lang bestehende, in Vernarbung befindliche Geschwüre, die an der kleinen Curvatur, zumal hoch oben in der Cardiagegend sitzen.

In der Praxis bieten diese Fälle noch in einer anderen Richtung eine grosse Schwierigkeit: es lässt sich nie bestimmen, ob eine acute Magenblutung im einzelnen Falle das Leben wirklich so bedroht, dass der Versuch, ihr chirurgisch beizukommen, gerechtfertigt ist. Man wird daher immer abwarten, ob unter dem Einfluss einer regelrechten Behandlung nicht die Blutung sistirt, und erst aus einer zweiten oder dritten Blutung die Berechtigung zum Eingriff ableiten. Dann ist aber meist der Patient so heruntergekommen, dass der Chirurg wenig Neigung haben wird, an dem „verlorenen Fall" noch einen zweifelhaften Versuch zu machen, und das um so weniger, als ja bekanntermaassen auch solche aufgegebenen Fälle mitunter genesen. Es wird also die Indication immer nur eine relative sein.

Trotz der besprochenen Schwierigkeiten wird der Chirurg diese Fälle aber nicht ganz von der Hand weisen dürfen. Man muss

---

[1]) Archiv für klin. Chirurgie, Bd. 39, S. 834.

[2]) Zur Casuistik und Therapie der lebensgefährlichen Magenblutungen. Berliner klin. Wochenschrift. 1896, S. 847.

[3]) A. a. O.

Digitized by Google

nur immer bedenken, dass 5 pCt. der Ulcuspatienten an der Blutung zu Grunde gehen. Wir haben auf so vielen anderen, noch schwierigeren Gebieten durch die Erfahrung gelernt, die bestehenden Hindernisse zu überwinden; hoffentlich wird es uns auch hier mit der Zeit gelingen.

Ganz anders liegen jene Fälle, in welchen es nicht eine einmalige profuse Blutung, sondern häufig wiederholte, Wochen lang und Monate lang andauernde kleine Blutverluste sind, die den Kranken immer mehr herunterbringen und ihn in jenen Zustand der chronischen Anämie versetzen, die schliesslich irreparabel ist. Ich stimme in dieser Richtung ganz mit Herrn v. Leube überein, dass diese Fälle ein sehr dankbares Feld für die operative Behandlung geben. Hier besteht in der That eine absolute Indication, alles zu unternehmen, was die Heilung herbeiführen kann. Gelingt es nicht, durch eine interne Behandlung das Geschwür zu heilen, so ist eine chirurgische Behandlung indicirt. Wie bei jedem offenen Geschwür, das chirurgisch behandelt werden soll, wird man auch hier von der Excision des Geschwürs meist absehen und entweder die Gastroenterostomie oder die Pyloroplastik ausführen. Zwei Fälle dieser Art sind mit Erfolg von Küster in Marburg durch die Gastroenterostomie behandelt worden.

Ich kann die Darstellung nicht schliessen, ohne noch eine wichtige Sache besprechen, nämlich die diagnostischen Schwierigkeiten und die Consequenzen, die sich für den Chirurgen während der Operation daraus ergeben. Wir sind bisher von der Voraussetzung ausgegangen, dass die Diagnose auf Ulcus sichergestellt sei, und für die meisten Fälle wird dies zutreffen. Der Chirurg kann aber auch in die Lage kommen, in diagnostisch zweifelhaften Fällen zu operiren. Gerade Patienten, bei denen die Diagnose auf Ulcus nicht absolut sicher steht, bringen oft den Arzt zur Verzweiflung. Sie wandern von einem Specialisten zum andern; wenn ihnen nicht geholfen wird, so drängen sie schliesslich zur Operation, um von ihren Schmerzen und sonstigen Beschwerden befreit zu werden. Der Chirurg muss darüber orientirt sein, welche Möglichkeiten vorliegen können, und wie er sich ihnen gegenüber zu verhalten hat. Eine Unterlassung kann hier ebenso viel schaden als ein überflüssiger Eingriff.

Wenn wir der Reihe nach die Erkrankungen durchgehen, die

Digitized by Google

differentialdiagnostisch beim Ulcus und seinen Complicationen in Frage kommen, so sind das folgende:

1. Das Carcinom. Ich habe schon früher erwähnt, dass mit dieser Eventualität häufiger zu rechnen ist, als vielfach angenommen wurde. Es kommen dabei nicht allein primäre Magencarcinome, sondern besonders auch jene Fälle in Betracht, bei welchen aus dem Ulcus oder der Ulcusnarbe ein Carcinom wird, ein Vorkommniss, dass nach Hauser für 6 pCt. sämmtlicher Ulcusfälle zutrifft. Ich habe schon früher erwähnt, dass ich 5 Mal, wo die Diagnose zweifelhaft lautete und sich mehr dem Ulcus zuneigte, ein Carcinom fand. Wie der Chirurg sich in solchen Fällen zu verhalten habe, ist von vornherein gegeben. Ich brauche mich daher mit dieser Eventualität nicht weiter zu beschäftigen.

2. Nicht übermässig selten sind die Fälle, in welchen Ulcuserscheinungen, namentlich Gastralgieen, und selbst Erscheinungen von Pylorusstenose durch Affectionen der Gallenblase und der Gallenwege vorgetäuscht werden. Der Ductus cysticus oder die Gallenblase kann in Folge von eingekeilten oder perforirenden Gallensteinen oder andern entzündlichen Processen zu einer chronischen circumscripten Peritonitis führen. Diese führt zu Verwachsungen, Verklebungen mit den Nachbargebilden, der Leber, dem Duodenum, dem Colon transversum und selbst dem Magen. Es können dadurch Tumoren entstehen, die als Intumescenzen des Magens imponiren. Wenn dabei Icterus fehlt, so können die vorhandenen Schmerzen für gastralgische gehalten werden, zumal der Magen selbst in solchen Fällen häufig in Folge von Zerrung und Compression leicht mitbetheiligt ist. Es kann das Duodenum oder selbst der Pylorus so stark comprimirt werden, dass das Bild der Pylorusstenose entsteht. Ja, es kann selbst vorkommen, dass ein in das Duodenum oder den Pylorus perforirter Gallenstein die Obturation bewerkstelligt und einen Tumor vortäuscht. Einen Fall dieser Art habe ich noch in Königsberg operirt. Es war die Pylorusgegend von einem fast hühnereigrossen, derben Tumor eingenommen, der mit der ganzen Umgebung fest verwachsen war. Für mich lag ein nicht exstirpirbarer Pylorustumor vor, und ich war schon daran, mich mit der Gastroenterostomie zu begnügen. Glücklicherweise versäumte ich nicht, von einer kleinen Incision durch die

Digitized by Google

vordere Magenwand den Pylorusring von innen her zu palpiren. Ich fand einen taubeneigrossen Gallenstein fest im Pylorus eingekeilt; offenbar war er von der Gallenblase aus dahin perforirt. Durch die Extraction des Gallensteines wurde vollständige und dauernde Heilung erzielt. Ausserdem habe ich noch zwei Fälle operirt, in denen eine Pylorusstenose resp. gastralgische Erscheinungen durch Cholelithiasis und Pericholecystitis hervorgerufen waren. Beide Male war das Duodenum resp. der Pylorus durch die stark vergrösserte und adhärente Gallenblase comprimirt. In einem Fall wurden durch die Entfernung der Gallensteine alle Beschwerden gehoben, in einem andern Falle wagte ich es wegen des schlechten Allgemeinzustandes der Patienten nicht, die durch zahlreiche Verwachsungen technisch schwierige Cholecystotomie auszuführen. Es wurde zunächst die Gastroenterostomie ausgeführt und nach mehreren Monaten, als sich die Patientin vollständig erholt hatte, die Cholocystotomie vorgenommen. Patientin ist bis zum heutigen Tage — zwei Jahre nach der Operation — vollkommen gesund. Aehnliche Fälle sind auch andern Chirurgen gelegentlich vorgekommen. Tuffier und Marchais[1]) haben vor kurzem 19 einschlägige Fälle aus der chirurgischen Litteratur zusammengestellt.

3. Ich habe schon früher erwähnt, dass Adhäsionen des Magens mit der vorderen Bauchwand gelegentlich hochgradige Beschwerden hervorrufen können. Ob durch die Lösung des Magens von der vorderen Bauchwand der Fall erledigt ist, wird nicht jedesmal leicht zu entscheiden sein. Jedenfalls wird man gut thun, daneben noch genau auf ein etwa vorhandenes frisches Ulcus zu untersuchen. Ich habe aber früher einen Fall erwähnt, in welchem bei Verdacht auf Ulcus derartige lockere Adhäsionen gelöst wurden; dies allein hatte ein vollständiges Verschwinden der Symptome zur Folge.

Nicht vergessen darf man, dass gelegentlich eine Hernia epigastrica hochgradige Magenbeschwerden hervorrufen kann. Man wird in jedem Fall von unklaren Gastralgien nach einer solchen suchen müssen. Die Bedeutung dieses Leidens ist allgemein erkannt

---

[1]) Des rétrécissments du pylore d'origine hépatique. Revue de Chirurgie, 1897, No. 2.

Digitized by Google

und vor kurzem hat Kuttner[1]) aus der Ewald'schen Poliklinik eine ausführliche Zusammenstellung der bisherigen Erfahrungen darüber gegeben. Noch wichtiger ist es, daran zu denken, dass neben einer Hernia epigastrica noch ein Ulcus bestehen kann. Dies habe ich zwei mal gesehen, und das eine mal war das Vorhandensein der Hernia epigastrica für den Patienten wahrscheinlich verhängnissvoll. Es war ein in der vorderen Magenwand gelegenes kleines Ulcus in die freie Bauchhöhle perforirt; daneben bestand aber noch eine kleine Hernia epigastrica, die bei Druck ausserordentlich schmerzhaft war. Die vorhandenen peritonealen Reizerscheinungen wurden anfänglich auf eine Incarceration der Netzhernie bezogen. Ich beeilte mich deshalb nicht mit der Operation, sondern wartete einige Stunden, bis die Diagnose: Ulcusperforation immer evidenter wurde. So kam es, dass ich anstatt 3 erst 7 Stunden nach der Perforation zur Operation schritt. Patient starb nach 8 Tagen. Ein zweites Mal wurden die seit Jahren bestehenden Magenbeschwerden auch auf eine Hernia epigastrica bezogen. Es lag an der typischen Stelle in der Linea alba ein etwa mandelgrosses Fettklümpchen vor, das sich zum Theil durch die Lücke der Lina alba reponiren liess. Als ich die Operation ausführte, stellte sich heraus, dass es keine eigentliche Hernie war, sondern dass nur ein präperitonealer Fettklumpen durch das Loch der Linea alba nach aussen getreten war. Dies veranlasste mich, nun weiter zu gehen und den Magen gründlich zu untersuchen; es fand sich in der That ein Ulcus an der kleinen Curvatur. Patient wurde durch die Pyloroplastik geheilt.

4. Gelegentlich kann auch ein Duodenalgeschwür nicht mit absoluter Sicherheit vom Magengeschwür unterschieden werden, wenn auch in den meisten Fällen die Differentialdiagnose mit einiger Sicherheit möglich ist. Es liegt nahe, beim Ulcus duodeni nach Analogie des Ulcus ventriculi durch die Gastroenterostomie eine Art Entlastung und Ausschaltung vorzunehmen. Die Operation ist, soviel ich weiss, bei Ulcus duodeni schon einige Male mit Erfolg ausgeführt worden. Selbstverständlich würde die Pyloroplastik beim

[1]) Ueber Verdauungsstörungen, verursacht durch verschiedene Bruchformen, besonders durch Hernien der Linea alba. Mittheilungen aus den Grenzgebieten der Medicin und Chirurgie. Bd. I, S. 661.

Digitized by Google

Ulcus duodeni nicht den geringsten Nutzen bringen. Insofern muss also der Operateur an diese Möglichkeit in jedem nicht ganz sicheren Falle denken.

5. Am bedenklichsten für den Chirurgen ist die Verwechselung eines Ulcus mit einfacher Gastralgie. Jeder erfahrene Arzt kennt jene Fälle, in welchen die Kranken unter dem Bilde einer ausgesprochenen Neurasthenie über Magenbeschwerden klagen. Heftige Schmerzen, Dyspepsie, Aufstossen und selbst Erbrechen, Druckempfindlichkeit der Magen-Gegend, Abmagerung, kurzum eine Reihe von Symptomen finden sich hier häufig vergesellschaftet, wie wir sie auch beim Ulcus ventriculi finden. Der Magen kann dabei auch einen hohen Grad von Atonie und motorischer Insufficienz zeigen. Die Differentialdiagnose ist hier häufig um so schwieriger, als bekanntlich jeder Mensch, der längere Zeit am Magen leidet, nach und nach neurasthenisch wird, und so kommt es, dass bei einfacher Neurasthenie ein Ulcus angenommen werden kann oder umgekehrt, ein Kranker mit einem Ulcus, das aber keine ausgesprochenen, zweifellosen Symptome darbietet, für einen einfachen Neurastheniker gehalten wird. Fälle beider Art sind schon vorgekommen. Man muss sich nur hüten, bei reinen Magenneurosen um jeden Preis etwas gründliches unternehmen zu wollen. Ich habe schon früher erwähnt, dass gerade in solchen Fällen bei vorhandener Magenatonie die Gastroenterostomie bedenkliche Folgen haben kann, indem der dort beschriebene Circulus vitiosus entstehen und die Kranken in Folge unstillbaren Erbrechens an Inanition zu Grunde gehen können.

In diesen zweifelhaften Fällen wird ja die Operation immer zunächst nur eine diagnostische Incision sein. Findet man nun keine greifbaren Veränderungen, namentlich keine deutliche Verengerung des Pylorus, und sprechen auch sonst keine zwingenden Gründe für ein Ulcus, so begnüge man sich mit der Incision und schliesse bald wieder die Bauchhöhle. Man kann auch in solchen Fällen mitunter einen wunderbaren Erfolg erleben. Vor Kurzem sah ich bei einem Patienten dieser Art nach der einfachen diagnostischen Incision alle Beschwerden sofort schwinden. Ich fand mit Ausnahme einer mässigen Gastrektasie absolut nichts Abnormes. Einige Fälle von Schwinden der Magensymptome nach einfacher Probeincision sind auch von anderen Autoren beschrieben

Digitized by Google

worden. Wie viel hier die Suggestion, wie viel die nach der Laparotomie dem Magen auferlegte Ruhecur zur Heilung beiträgt, lässt sich schwer entscheiden. Solche Beobachtungen sind geeignet, in uns Zweifel zu erregen, ob in allen Fällen von glänzenden Heilungen durch die Gastrolysis und andere Operationen bei nicht genau diagnosticirten Magenkrankheiten — ich erinnere an die früher erwähnten Erfahrungen von Doyen und Carle — in der That die Operation die Heilung bewirkt hat. Jedenfalls mahnen sie uns in zweifelhaften Fällen zur grössten Vorsicht, wollen wir uns nicht selbst täuschen und den Patienten Schaden zufügen.

M. H.! Ich bin am Schluss meiner Darstellung. Wir dürfen mit Befriedigung auf das zurückblicken, was die Chirurgie bisher beim Ulcus ventriculi, oder richtiger gesagt, bei den schweren und lebensgefährlichen Complicationen dieses Leidens geleistet hat. Ohne Zweifel werden auf diesem Gebiete die Resultate mit der Zeit noch besser werden. Wir haben aber durch unsere jüngsten Erfahrungen auch eine neue Grundlage gewonnen, um dem nicht complicirten Magengeschwür in einer rationellen und dabei wenig eingreifenden Weise beizukommen. Es ist, wie ich schon wiederholt betont habe, gewiss nicht zu fürchten, dass der internen Therapie durch unsere Bestrebungen Eintrag geschieht; nur wo diese nicht zum Ziel führt, tritt die Chirurgie in ihre Rechte. Also nicht verdrängen, sondern nur ergänzen wollen wir hier die interne Medicin.

Es wird die Aufgabe der Zukunft sein, die Gebiete der inneren und chirurgischen Therapie hier näher abzugrenzen. Zur Zeit sind unsere Erfahrungen noch immer zu spärlich, um bestimmte Regeln aufzustellen. Ich glaube mich aber im Einverständniss mit Herrn von Leube zu befinden, wenn ich folgende ganz allgemein gehaltene Sätze ausspreche.

Die chirurgische Behandlung des offenen, nicht complicirten Magengeschwürs ist dann ins Auge zu fassen, wenn

1. Erscheinungen auftreten, die das Leben des Kranken direct oder indirect bedrohen (häufige Blutungen, zunehmende Abmagerung beginnende eitrige Perigastritis, Verdacht auf Carcinom),

2. wenn eine consequente, eventuell wiederholte curmässige innere Behandlung keinen oder nur kurzdauernden Erfolg giebt und der Kranke somit durch schwere Störungen: Schmerzen, Erbrechen, Dyspepsie in der Arbeitsfähigkeit oder dem Lebensgenuss schwer

Digitized by Google

beeinträchtigt ist. Die äusseren Lebensverhältnisse des Kranken können hier unter Umständen mitbestimmen.

Diese Sätze sind sehr dehnbar und geben noch keine präcise Indication für den concreten Fall. In der Praxis werden wir jedes Mal das Für und Wider genau erwägen müssen; die persönliche Erfahrung des berathenden inneren Arztes wird hier ebenso in die Wagschale fallen, wie das persönliche Können des zu Rathe gezogenen Chirurgen. Auf keinem Gebiete bedürfen wir so sehr des einmüthigen Zusammenwirkens des inneren Mediciners und Chirurgen wie hier.

Digitized by Google

IV.

Zur Pathologie und Therapie des Leistenhodens, nebst einigen Bemerkungen über die grossen Zwischenzellen des Hoden.

Von

Dr. E. Finotti,

Privatdocent für Chirurgie und Assistent an der chirurg. Klinik in Graz.

(Hierzu Tafel II.)

Es ist noch nicht lange her, dass der Gegenstand dieser Arbeit die intensivere Beachtung aller Chirurgen gefunden hat; denn erst seitdem Bassini's Methode die Radicaloperation des Leistenbruches zu einer der häufigeren Operationen gemacht hat, wandte sich das Interesse der Aerzte in steigendem Maasse dem Leistenhoden zu; um so mehr, als auch in derselben Zeit die Beschwerden, welche er seinem Träger verursachen kann, mehr erkannt und gewürdigt wurden. Es wurde nämlich gelegentlich der Ausführung von Radicaloperationen der Hernien diese abnorme Lagerung des Hodens überraschend oft vorgefunden, während überdies die gerade mit Bassini's Operationsmethode verbundene gründliche Bloslegung der Leistenregion eine günstige Gelegenheit bot, die anatomischen und topographischen Verhältnisse des ektopischen Hoden eingehend zu studiren.

Die Beschwerden, die ein Leistenhoden seinem Träger verursachen kann, sind oft nicht unbedeutend. Die ursprünglich geringeren ziehenden Schmerzen können manchmal zu förmlichen Anfällen von heftigen Neuralgien im Hoden und in dessen Nachbargebilden führen. — Eine viel ernstere Bedeutung kann diese Anomalie dadurch gewinnen, dass in einem so gelagerten Hoden nicht selten grosse Neigung zu entzündlichen Processen mit nachfolgenden degenerativen Veränderungen auftritt, dass sich sehr oft

Digitized by Google

maligne Neubildungen entwickeln, welche den Träger in hohem Grade gefährden. — Weniger gefährlich, aber doch von gewisser Wichtigkeit ist es, dass sich zu einem Leistenhoden später gar nicht selten eine Hernie hinzugesellt.

Es ist daher nur natürlich, dass mit der wachsenden Erkenntniss der Verhältnisse dieser Anomalie das Bemühen, helfend einzugreifen, ein immer ernsteres wurde. Die bereits im Anfang dieses Jahrhunderts von Chelius, Adams u. A. unternommenen Versuche einer Operation wurden also in unseren Tagen neuerdings aufgenommen. Infolge der dabei gemachten Erfahrungen ist man heute dahin gelangt, die bisher zumeist ausgeführte Castration durch die Vorlagerung und Fixirung der Drüse an ihrem normalen Platze, die Orchidopexie, zu ersetzen.

Obwohl nun diese Operation in den letzten Jahren sehr oft ausgeführt worden ist, obwohl die Methoden derselben sich immer mehr ausgebildet haben, und uns überdies die Literatur[1]) zahlreiche Angaben darüber bietet, sind wir doch noch nicht im Stande, uns über ihren Werth und ihren Effect ein endgiltiges Urtheil zu bilden. Die wichtigsten Fragen, die sich uns diesbezüglich aufdrängen, sind folgende:

1. Ist das Herabbringen des Hoden, sowie das Verbleiben desselben im Scrotum mechanisch möglich, d. h. ist der Samenstrang trotz des angeborenen Hochstandes der Drüse lang und dehnbar genug, um das zu gestatten? —

2. Ist ferner das Verhalten des Samenstranges ein solches, dass nach der Operation Ernährungsstörungen in der Drüse nicht zu fürchten sind? —

3. Wenn das alles der Operation günstig ist, in welchem Lebensjahre sollen wir den Hoden herabbringen und fixiren? —

4. Kann sich der ja gewöhnlich von vorneherein zu kleine oder atrophische Hode, nun an seinem richtigen Platze fixirt, weiter entwickeln und somit auch funktionsfähig werden? —

5. Ist es vielleicht möglich, durch diese Operation die Neigung des Hodens zu malignen Neubildungen, wie es Schüller hofft, zu beseitigen? —

6. Endlich müssen wir uns fragen, ob denn ein solcher atro-

[1]) Siehe die Discussionen der letzten Jahre in der französischen Gesellschaft für Chirurgie.

Digitized by Google

phischer Hoden als vollkommen unnütz und gefährlich anzusehen ist oder doch noch ein wichtiges und werthvolles Organ sein kann; eine Frage, die besonders in Betracht gezogen werden muss, wenn das Leiden doppelseitig ist.

Mit diesem Thema mich zu beschäftigen, veranlasste mich die Anregung meines hochverehrten Lehrers und Vorstandes, Prof. Nicoladoni's, welcher bekanntlich schon vor Jahren sowohl mit seiner, zur Grundlage so mancher fremden Untersuchungen gewordenen Studie über die Torsion des Samenstranges[1]), als auch mit einer Mittheilung einer Reihe von operirten Leistenhoden dieser Frage näher getreten ist.

Die Resultate der auf diese Anregung hier von mir unternommenen Untersuchungen und Studien habe ich in der vorliegenden Arbeit mitgetheilt, in der Hoffnung, dadurch nicht nur die Literatur um einige interessante Fälle zu bereichern, sondern vielleicht doch an der Lösung der Frage mitgearbeitet zu haben.

Die Untersuchungen begannen um die Mitte des Jahres 1891, als an Prof. Nicoladoni's[2]) Klinik in Innsbruck, woselbst ich als Assistent fungirte, die radicale Behandlung der freien Hernien consequent durchgeführt zu werden begann, und erstreckten sich bis zu Ende des Jahres 1895. Das zu meiner Arbeit benutzte klinische Material waren 14 Fälle von Kryptorchismus; so oft nämlich fand sich bei einer Anzahl von 380 wegen Leistenhernie operirten Männern die Hernie mit Leistenhode complicirt. Davon wurde in 6 Fällen der Hode vorgelagert, in acht Fällen castrirt. Hierzu kamen später 2 Fälle von Leistenhoden aus der Grazer Klinik. — Die so hohe Zahl der castrirten Hoden gegenüber den vorgelagerten hat ihren Grund darin, dass wir anfänglich bei Leistenhoden mit Leistenbruch immer an die Radicaloperation der Hernien die Castration anschlossen.

In der schon erwähnten Mittheilung Nicoladoni's über die bis Ende 1894 an seiner Klinik operirten Leistenhernien wurde auch die von ihm fallweise angewendete Methode der Orchidopexie ausführlich beschrieben[3]).

---

[1]) Nicoladoni: Die Torsion des Samenstranges eine eigenartige Complication des Kryptorchismus. Langenbeck's Archiv, Bd. 31.

[2]) Nicoladoni, Hundert Radicaloperationen von Leistenhernien: Wiener med. Presse No. 22 und ff. 1893.

[3]) Derselbe: Wiener med. Presse. 1895, No. 17.

Digitized by Google

Das frisch entnommene Organ wurde nach üblicher Methode in verschiedenen Flüssigkeiten fixirt, gehärtet und untersucht. Manche Hoden wurden in toto oder halbirt in Celluloidin eingebettet und von ihnen durch sorgfältige Schnitte sehr deutliche Uebersichtsbilder gewonnen. Kleinere, in Paraffin eingebettete Stücke verwendete ich zu Serienschnitten, um mir über die Details Aufklärung zu verschaffen.

Um Vergleiche zu ermöglichen und zur Controle bemühte ich mich, mir auch normale, bald nach dem Tode entnommene Hoden, besonders solche von plötzlich verstorbenen Individuen zu verschaffen und zu untersuchen. Ebenso untersuchte ich auch eine Reihe von pathologischen Drüsen. Dank der Freundlichkeit meines Collegen Dr. Krawani konnte ich meine Untersuchungen auch noch auf embroynale menschliche Hoden ausdehnen.

Vorerst seien die Krankengeschichten auszugsweise mitgetheilt.

1. Fall. R. F., 21jähriger gesunder Mann. Seit 3 Tagen Einklemmung einer rechtsseitigen Leistenhernie (H. ing. interstitialis). Das rechte Hodenfach ist leer, links normale Verhältnisse. Bei der am 23. 11. 1891 vorgenommenen Radicaloperation fand sich im Bruchsack eine 11 Ctm. lange Dünndarmschlinge und, medialwärts ihr anliegend, der kleine rechte Hode. Castration. Heilung per primam.

2. Fall. Z. A., 22 Jahre alt; wegen einer rechtsseitigen angeborenen Leistenhernie, welche, Schmerzen und wiederholtes Erbrechen verursachend, sich vergrösserte, trägt Pat. seit 5 Jahren ein Bruchband. Operation nach Bassini am 17. 11. 1892, Castration. Heilung per primam.

3. Fall. C. Pf., 23 Jahre alt, giebt an, niemals einen rechten Hoden gehabt zu haben; dafür bestehe jedoch seit jeher in der rechten Leistengegend eine kleine, aber schmerzhafte Geschwulst. Vor 1 Jahre sei dann gelegentlich des Hebens einer schweren Last die bis ins Skrotum reichende rechtsseitige Hernie entstanden. Die reponirbare Hernie wird am 7. 8. 1892 nach Bassini operirt, wobei sich der anliegende Leistenhode als klein und mit dem Netz verlöthet erweist. Castration mit Abtragung des anliegenden Netztheiles. Heilung per primam.

4. Fall. J. J., 6jähriger Knabe. Linksseitige angeborene Leistenhernie. Bei der am 10. 7. 1892 vorgenommenen Operation fällt die Grösse des Bruchsackes und die ungemein freie Beweglichkeit des wie an einem Stiele suspendirten Hodens auf. Castration. Heilung per primam.

5. Fall. K. R., 19 Jahre alt. Will niemals einen rechten Hoden bemerkt haben. Vor 6 Monaten Kreuzschmerzen und (in Folge von Niessen) Auftreten einer reponiblen taubeneigrossen Geschwulst in der rechten Leistengegend, die sich bei Husten weiter vordrängt, auf Druck jedoch verschwindet. Rechtes Hodenfach verkümmert. Am 21. 10. 1892 Operation nach Bassini. Castration.

Digitized by Google

6. Fall. M. M., 24 Jahre alt. Linksseitiger Leistenbruch. Operation 13. 11. 1892. Der linke Hode liegt vor der Apertura externa in einem weiten Sacke, der zuerst für den Bruchsack angesehen wurde. Nach Spaltung der Aponeurose des Obliquus ext. erreicht man den Samenstrang und hinter demselben erst den wirklichen Bruchsack. Nun wurde Hode und Samenstrang nach oben geschlagen, der Bruchsack isolirt, abgebunden und entfernt. Tiefe Muskelnaht. Die viel zu weite Tunica testis wurde durch Excision verkleinert und mit ihr der Hode durch Catgutnaht im Hodensacke fixirt. Dabei erlitt der hinreichend lange Samenstrang keinerlei Zerrung. Heilung per primam.

7. Fall. M. F. X., 30 Jahre alt. Seit 3 Jahren Bestehen einer rechtsseitigen, einmal vorübergehend incarcerirt gewesenen, nun aber reponiblen Leistenhernie, links dagegen ein mit einer kleinen Hernie complicirter Leistenhode. Am 27. 3. 1893 Bassini'sche Operation beider Leistenhernien und Castration des linken Hodens wegen Kürze des Samenstranges. Heilung per primam. — Der abgetrennte Hode war, obwohl fast von normaler Grösse, doch atrophisch; es zeigte sich, dass das Volumen durch fremdartige Bestandtheile bedingt wurde.

8. Fall. J. W., 22 Jahre alt. Angeborener rechter Leistenbruch und Leistenhode. Operation am 7. 7. 1893. Der rechte Hode liegt in einer vollkommen abgeschlossenen Tunica propria, auf welcher der zarte und leicht abziehbare Bruchsack liegt. Nach Abschnürung und Abtragung des Sackes Vorlagerung des Hodens. Heilung per secundam in 28 Tagen.

9. Fall. H. B., 29 Jahre alt. Auch hier ist der rechte Hode niemals an seinem normalen Platze gewesen. Ohne Beschwerden zu verursachen, besteht rechts Kryptorchismus und Leistenbruch, welch' letzterer seit 24 Stunden eingeklemmt ist. — Am 5. 5. 1894 Operation der faustgrossen Hernie, wobei sich im grossen, subaponeurotischen Bruchsack eine Dünndarmschlinge, eine Partie des Netzes und der kleine Hode finden. Radicaloperation nach Bassini und Castration. Heilung per primam.

10. Fall. J. P., 22 Jahre alt. Der seit unbekannter Zeit bestehende rechtsseitige Leistenbruch wird seit 3 Jahren durch ein Bruchband zurückgehalten. Der rechte Hode fehlt im Hodensack. Operation nach Bassini am 3. 12. 1894. Die Bruchpforte ist weit, der rechte Hode liegt hoch oben im Leistenkanal an der sehr dünnen Wand des subaponeurotisch gelagerten Bruchsackes. Der breite, gleichsam zerfaserte Samenstrang liegt hinter demselben. Nach schwieriger Isolirung gelingt die Vorlagerung des Hodens. — Heilung per primam.

11. Fall. J. T., 19 Jahre alt. Rechts ein schon lange bestehender Leistenbruch mit Leistenhoden. Operation am 26. 11. 1894. Innerhalb des Leistenkanales hängt der rechte Hode an der dünnen Wand des bis ins Skrotum hinabreichenden Bruchsackes. Orchidopexie. Heilung per primam.

12. Fall. T. Sch., 19 Jahre alt. Linksseitiger Leistenhode und seit 4 Jahren noch eine freie Hernie. Am 21. 12. 1894 Operation nach Bassini und Vorlagerung des Hodens wie gewöhnlich, wobei sich jedoch eine gewisse stärkere Dehnung des Samenstranges nicht vermeiden lässt. Diese durch die

Digitized by Google

ungenügende Länge des Samenstranges nöthig gewordene Dehnung desselben wurde dadurch verhängnissvoll, dass, während die Operationswunde anstandslos per primam heilte, dahinter, im Hoden selbst Ernährungsstörungen und Nekrose auftraten und die Heilung verzögerten. Eine schädliche Eiterung war dabei nicht im Spiele. Die Heilung erfolgte mit totalem Schwunde des vorgelagerten Hodens.

13. und 14. Fall. Bei dem 37 Jahre alten S. Z. bestehen beiderseitig Leistenhoden mit Leistenhernien. Der Hodensack ist nur rudimentär, der Penis dagegen gut entwickelt. Die sonstige körperliche Entwickelung entspricht dem Alter vollständig, der Habitus ist ein männlicher; Pat. will vollkommen potent sein, Pollutionen haben und den Coitus anstandslos ausführen können. Links zieht sich die faustgrosse, an der Apertura externa durch eine Querfurche eingeschnürte Leistenhernie bis in den rudimentären Hodensack hinab, während die rechte Hernie nur bei stärkerer Bauchpresse nahe der Spina ant. sup. deutlich hervortritt. Am 21. 12. 1894 Operation nach Bassini. Links schimmern durch die Wand des über die Aponeurose des Obliquus ext. flach ausgebreiteten Bruchsackes die Därme durch. Nach Freimachung des flachen, aufgefaserten Samenstranges und nach Versorgung des inneren Bauchringes wurde der kleine Hode herabgebracht und fixirt. Heilung per primam. — Der operirte Hode war um ein geringes wieder in die Höhe gestiegen, dem absteigenden Schambeinaste anliegend. Beschwerden irgend welcher Art fehlten gänzlich.

Im Laufe des nächsten Jahres vergrösserte sich aber die rechte Hernie so bedeutend, dass der Kranke sich bei uns aufnehmen liess. Das Operationsfeld in der linken Leistengegend fanden wir in bester Ordnung vor. Der vorgelagerte Hode hatte weder seine Lage, noch seine Grösse und Consistenz verändert, zeigte sich aber etwas beweglicher als vor 6 Monaten. — Bei der Operation der rechten Hernie am 10. 7. 1895 fanden sich ähnliche Verhältnisse vor, wie seinerzeit links, nur musste jetzt wegen ungenügender Länge des ebenfalls zerfaserten Samenstranges der Hode entfernt werden. Heilung per primam.

An diese 14 Fälle aus der Innsbrucker Klinik sind noch anzureihen folgende zwei in Graz beobachtete Fälle und die Untersuchung eines gelegentlich einer Section gewonnenen Präparates.

15. Fall. 20 Jahre alter Mann. Rechtsseitiger Leistenhode mit Hernie. Radicaloperation nach Bassini und Vorlagerung am 25. 11. 1895. Heilung per primam.

16. Fall. An einem 32jährigen Manne mit rechtsseitiger Leistenhernie und Leistenhode musste wegen der Kürze des Samenstranges am 10. 2. 1897 die Castration ausgeführt werden. Der Hode war klein und welk. Die Hernie bestand seit der Geburt; seit 2 Jahren trug Pat. ein Bruchband.

Anhang: Das bereits erwähnte Präparat entstammte der Leiche eines 27jährigen Mannes, welcher wegen einer faustgrossen, angeblich seit 6 Tagen incarcerirten Leistenhernie mit diffuser Peritonitis am 20. 2. 1897 operirt werden musste. Im Hodensack lag neben Darm, Netz und jauchiger Flüssigkeit der übernormal grosse Hode. Links war das Hodenfach verkümmert und der Hode nirgends zu tasten. Bei der Section des nach 2 Tagen verstorbenen Mannes

Digitized by Google

fand sich im linken Leistenkanal, in einem subaponeurotischen Sacke ein schlaffes, welkes Gebilde, das wir anfangs für den atrophischen Hoden hielten. Die genauere, auch mikroskopische Untersuchung stellte aber fest, dass das nur der gut ausgebildete Nebenhode war, während der Hode gänzlich fehlte.

Ueberblickt man diese 16 Fälle, so findet man bei 15 Kranken 16mal einen nicht herabgestiegenen Hoden. Auffallend ist die Bevorzugung der rechten Seite (rechts 9mal, links 5mal, doppelseitig einmal).

Hinsichtlich des Verlaufes interessiren vor allem Fall 12 und Fall 6. Im ersteren kam es durch zu starke Dehnung des noch nicht genügend langen Samenstranges zu Ernährungsstörungen und Nekrose des operirten Hoden, im letzteren Falle stieg der, nicht am Perineum, sondern an der frei beweglichen Scrotalhaut fixirte Hode wieder in die Höhe gegen den Leistenring und bereitete seinem Träger namentlich während der Arbeit derartige Schmerzen, dass derselbe nach einiger Zeit die Castration verlangte; da wir ihm aber empfahlen, vorläufig geduldig abzuwarten, blieb Patient der Klinik ferne und sein weiteres Schicksal unbekannt.

Gelegentlich der Vornahme dieser Operationen liessen sich nicht unwichtige Beobachtungen machen. Wie schon Prof. Nicoladoni[1]) in der oben angeführten Mittheilung nachwies, kann man zwei Arten von Leistenhoden unterscheiden: erstens den subaponeurotischen Leistenhoden, welcher sich sammt seinem Sacke im Leistenkanal selbst, unter der Aponeurosis musc. obliqui externi befindet; und zweitens einen unmittelbar unter der Haut, vor dem äusseren Leistenringe gelegenen Leistenhoden.

Eine weitere Beobachtung war die, das der Hode nur selten der Bruchsackwand unmittelbar anlag; er war mit derselben gewöhnlich durch eine, ein kleines Mesenterium nachahmende Peritonealduplicatur (Mesorchiolum) verbunden; diesem Verhalten verdankte er eine der Länge dieser Duplicatur proportionale Beweglichkeit; ja, in einigen Fällen war diese Duplicatur so lang, dass der Hode an ihr wie die Kirsche an ihrem Stiel hing.

Ferner besass der abnorm gelagerte Hode niemals eine harte, derbe Consistenz, wenn er auch noch so klein und verkümmert war; er war im Gegentheil um so weicher, schlaffer, einem je

[1]) l. c.

Digitized by Google

älteren Individuum er angehörte. Dadurch unterscheidet sich eine congenitale Atrophie von einer später entstandenen entzündlichen. Bei der congenitalen Atrophie verschwinden nämlich successive die specifischen Elemente des Hodens und seines Bindegewebes, während sich die schon ausgebildete Tunica albuginea nicht mehr verändert, dagegen wird der nach entzündlichen Processen atrophirte Hode durch das Auftreten von Gewebswucherungen hart und derb.

Was die Grösse anlangt, so fand ich den Hoden stets kleiner als normal, manchmal sogar auffallend klein. Nur in einem einzigen Falle war er, schön ausgebildet, von einem normalen kaum zu unterscheiden. Wie aber die mikroskopische Untersuchung zeigte, waren trotzdem auch hier die specifischen Elemente atrophisch, und nur durch übermässige Entwickelung von Zwischenzellen wurde die normale Grösse erreicht. Daraus ist zu entnehmen, dass, wenn ein kleiner Hode für Atrophie spricht, ein grosser dieselbe nicht immer ausschliesst.

Nicht immer bestand dasselbe Verhältniss zwischen Hode und Nebenhode; vorwiegend jedoch war neben dem kleinen, atrophischen Hoden der Nebenhode relativ grösser, ja oft normalgross. Im 16., dem letzten Falle war der Nebenbode kleiner als normal, jedoch makro- und mikroskopisch schön ausgebildet, obwohl der Hode vollständig fehlte. Während beide Gebilde in einigen Fällen, wie es ja normal ist, knapp nebeneinander lagen, waren sie wieder in anderen weit auseinander liegend nur durch eine Peritonealduplicatur verbunden. Der Nebenhode selbst zeigte, abgesehen von den angeführten Lagerungsverhältnissen, die in Orth's Lehrbuche angeführte Anomalie, welche darin besteht, dass die Vasa efferentia sich nicht sofort zum Vas deferens vereinen, sondern noch eine Strecke weit getrennt verlaufen.

Was endlich den Samenstrang betrifft, so liess sich beobachten, dass derselbe niemals so schön abgerundet und ausgesprochen strangförmig war sie bei einem gesunden, im Hodensacke befindlichen Hoden; vielmehr war er in allen mitgetheilten Fällen durch eine Art Zerfaserung platt und bandförmig, so dass er gar nicht selten dem Bruchsack wie eine Membran auflag. Die Zerfaserung und Verbreiterung mag die Ursache seiner schwierigen Isolirung und der leichten Gefährdung seiner nun nicht allseitig umhüllten Gefässe bei der Operation sein. Meistens zerfiel er überdies der-

Digitized by Google

art in zwei Hauptbündel, dass das eine die Gefässe, das andere das Vas deferens mit der Art. def. führte.

Wichtig für die Ausführbarkeit der Operation ist die Länge des Samenstranges. In der Mehrzahl der Fälle dürfte er unserer Erfahrung nach doch lang genug sein, da er immer sanftgeschlängelt vorliegt und sich durch einfachen Zug leicht so weit entfalten und, wenn auch mit Zerreissung einiger zarter, mitverlaufender fibröser Fasern (Cremasterspuren) genügend strecken lässt, um das Herabbringen des Hoden in das Scrotum zu ermöglichen. Allerdings kommen auch Fälle vor, wo wegen seiner Kürze und Straffheit nur die Castration übrig bleibt; diese Fälle dürften jedoch die Minderzahl bilden.

Das Verhalten des Leistenhoden zum Leistenbruch war nicht immer das gleiche. Meistens bildete die Tunica propria selbst den Bruchsack, so dass der nackte Bruch zum Bruchinhalte zählte (der Proc. vaginalis war hier gegen die Bauchhöhle hin offen). In zwei Fällen lagen der Bruchsack und die den Hoden einschliessende Tunica neben einander, und zwar im Falle 6 der Bruchsack mehr hinter dem Hoden, im Falle 8 mehr vor demselben.

Wichtig erscheint noch die Frage, ob und welche Aufklärung unsere Fälle bezüglich der bestrittenen compensatorischen Hypertrophie des normalen Hoden geben. — Schon vor einiger Zeit gaben einzelne Autoren die Möglichkeit einer beim Ausfall des einen Hoden in dem anderen entstehenden compensatorischen Hypertrophie an (Bardeleben, Kocher, v. Recklinghausen u. a.) und wurden auch klinische, diese Möglichkeit beweisende Fälle anführt; ich erwähne von vielen nur den Fall von Curling[1]), wo bei einem Monorchis der Hode 70 Grm. wog; den Fall von Rona[2]), wo bei einem jungen Mann nach einer einseitigen, infolge von Orchitis aufgetretenen Atrophie der andere Hode binnen einem Jahre doppelt so gross wurde wie früher; und endlich den von Meyer[3]) veröffentlichten Fall für diese Möglichkeit. Es wurde nämlich bei einem 18jährigen, intellektuell zurückgebliebenen Jüng-

[1]) Curling, citirt nach Gurlt: Jahresbericht für 1863—65. Langenbeck's Archiv, Bd. 8.

[2]) Citirt nach Ribbert.

[3]) Meyer: Ein Fall von Torsion des Samenstranges mit Erhaltung des zurückgedrehten Hodens. Deutsche med. Wochenschrift. 1891, No. 25.

Digitized by Google

ling durch eine plötzlich entstandene Samenstrangtorsion der bisher gesunde rechte Hode atrophisch, während der bisher viel kleinere, nur haselnussgrosse linke Hode an Volumen so zunahm, dass er nach ca. $^3/_4$ Jahren eine aussergewöhnliche Grösse erreichte. A priori wäre eine solche Hypertrophie gewiss nicht anzunehmen, da ja bei der Geschlechtsdrüse jene Bedingungen, welche zu einer compensatorischen Hypertrophie führen (solche sind: vermehrte Thätigkeit, doppelte Arbeitsleistung u. s. w.), fehlen. Von diesem Gedanken geleitet und auf eine Reihe von Experimenten gestützt, erklärte unter Anderen auch Nothnagel[1]), dass ein Testikel nach Ausfall oder Ausschaltung des anderen nicht in eine stärkere Action treten könne, d. h. dass die Funktion des Hoden nicht eine derartige sei, dass nach Entfernung des einen solche Verhältnisse gesetzt werden, aus denen nothwendigerweise eine energischere Funktion des erhaltenen Organs mit schliesslicher Hypertrophie desselben resultiren müsste. Dieselbe Ansicht sprachen Grawitz und Israel später aus. Nach den letzten Arbeiten von Ribbert[2]) jedoch, welcher an der Hand zweier eigener Beobachtungen am Menschen und an der Hand von 17 Experimenten an Thieren entschieden für die Möglichkeit der compensatorischen Hypertrophie eintrat, dürfte die Volumszunahme wohl nicht mehr mit Recht zu bezweifeln sein; sie ist, wie Ribbert[3]) nachwies, auf hyperplastische Verlängerung und Breiterwerden der Kanälchen zurückzuführen. — Leider geben nun unsere Fälle gar keine Anhaltspunkte für die Entscheidung dieser Frage; denn wenn auch die Untersuchung in keinem derselben einen auffallenden Grössenunterschied des gesunden Hoden constatiren konnte, so wäre ja selbst ein deutlicher Befund eines solchen vollkommen werthlos, da uns ja infolge der noch immer als normal zu bezeichnenden Schwankungen jeder Massstab fehlt für die Beurtheilung, ob der in einem concreten Fall vorliegende gesunde Hode normale oder übernormale Grösse besitzt. Es ist nicht unwahrscheinlich, dass die Volumsverschiedenheiten durch die schwankende Füllung des

[1]) Nothnagel: Zeitschrift für klin. Medicin. Bd. 11.

[2]) Ribbert: Ueber die compensatorische Hypertrophie der Geschlechtsdrüse. Virchow's Archiv, Bd. 120.

[3]) Ribbert: Beiträge zur compensatorischen Hypertrophie. Archiv für Entwicklungsmechanik. I. 1895.

Digitized by Google

Organs bedingt werden, wobei aber nicht so sehr an die Füllung der Kanälchen selbst, als vielmehr an die der zahlreichen Saftkanälchen des Zwischenzellengewebes gedacht werden muss.

Hier möge noch die Bemerkung Platz finden, dass, wie die Erfahrung lehrt, ein in der Leistengegend oder gar noch im Bauche befindlicher Hode, noch in der Pubertätszeit spontan heruntersteigen kann, dass aber jenseits dieses Zeitpunktes ein solcher spontaner Descensus nicht mehr vorkommt; dass sich ferner solche noch spät heruntergestiegene Hoden ganz gut entwickeln können. Man sollte daher bei Vorhandensein eines Leistenhodens im kindlichen Alter besser von einem aufgeschobenen oder verspäteten Descensus sprechen als von Kryptorchismus, worunter wir correcter Weise einen stabilen, sich spontan nicht mehr ändernden Zustand verstehen müssen.

Bei der histologischen Untersuchung eines Organs wie der Geschlechtsdrüse muss man sich stets vor Augen halten, dass dasselbe ja schon physiologisch eine Reihe von Veränderungen durchmacht und entsprechend der betreffenden Alterstufe mit einer verschiedenen Aufgabe betraut, auch morphologisch verschiedene Befunde darbieten muss. Das Hodengewebe ist ein anderes im Kindesalter, ein anderes während der Pubertät, ein anderes beim blühenden Manne und ein anderes beim Greise. Bei manchen Thieren ist der Wechsel noch mannigfacher und rascher, da die Drüse auch innerhalb des fortpflanzungsfähigen Alters den Wechsel der Brunstzeit mit jenem der Ruhe durchmachen muss.

Wie verhält sich da der Leistenhode? Macht auch er diese Veränderungen mit? Bleibt er unentwickelt oder erreicht er vielleicht eine gewisse Funktionsfähigkeit, um dann zu verkümmern?

Bevor wir die eigenen Untersuchungen und deren Ergebnisse mittheilen, sei behufs eines besseren Ueberblickes und Verständnisses in Kürze der in der Litteratur vorgefundenen Angaben Erwähnung gethan.

Der Umstand, dass manche Personen mit Leistenhoden vollkommen männlich entwickelt, ja sogar potent waren, andere wieder deutlich den Habitus des Knaben oder gar des Weibes erkennen liessen, gab directe Veranlassung, eine histologische Untersuchung der Drüse vorzunehmen, da man in anatomischen Veränderungen

Digitized by Google

derselben die Ursache dieser Erscheinung suchte. Das Ergebniss war aber kein einheitliches.

Während Godard[1]) bei acht von ihm untersuchten Leistenhoden nur geringfügige anatomische Veränderungen finden konnte, wollten Gaubaux und Folin[2]) einschneidende Unterschiede gegenüber der normalen Drüse gefunden haben. Godard fand die ektopischen Hoden allerdings kleiner als gerade dem Alter entsprach, ihre Kanälchen aber normal. Nur eine unbedeutende Verringerung des Secretes, in welchem Samenfäden nicht gefunden werden konnten, fiel ihm auf. Dieses Fehlen der Samenfäden in einem anatomisch nicht veränderten Hoden glaubte er mit dem Mangel der freien Beweglichkeit des hier nicht unter dem Einfluss der Cremastercontractionen stehenden Hodens erklären zu können.

Goubaux und Folin aber und ihre Anhänger fanden im Leistenhoden fettige und fibriöse Degeneration vor, ja selbst eine Obliteration der Kanälchen, sogar Schrumpfung derselben zu fibrösen Strängen und eine durch die letztere verursachte Zunahme des Zwischengewebes.

Zwischen diese beiden Parteien stellte sich später vermittelnd Monod[3]), welcher, Godard beistimmend wohl das Fehlen jeglicher anatomischen Läsionen, aber nur in Drüsen jugendlicher Individuen unter 20 Jahren zugab, dagegen aber wie Goubaux und Folin auch Denegerationen constatirte, jedoch nur bei älteren Individuen. Er fand Denegeration der Kanälchen und Epithelien, welche um so intensiver waren, je älter der Kranke. In den Präparaten aus jugendlichen Individuen fand Monod sogar noch Samenfäden.

Von Degenerationen wies er im Leistenhoden nach: Sclerose der Gefässe, Verdickung der Albuginea, fibröse Induration des Corpus Highmori, Verdickung und fibröse Degeneration der Kanälchen mit consecutiver fettiger und hyaliner Degeneration der Epithelien; Verminderung und endlich Erlöschen der Samenbildung. Bei dem Leistenhoden eines 40jähr. Mannes waren die Kanälchen ganz verschwunden.

---

[1]) Godard: Etudes sur la monorchidie et la cryptorchidie chez l'homme 1856.

[2]) Goubraux et Follin: Société de biologie 1856, 1857. (De la cryptorchidie chez l'homme et les principaux animaux domestiques.)

[3]) Monod et Arthaud: Contribution à l'étude des altérations du testicule ectopique et leurs conséquences. (Archives générales de médecine 1887.)

Digitized by Google

Beeinflusst von Monod's und Arthand's Lehren sah später Maréchal[1]), wie aus seiner Dissertation zu ersehen, in der schon von Goubaux und Folin constatirten Sclerose der Gefässe die Ursache der angeführten Degenerationen und der Sterilität, da es ja in Folge der Sclerose zu einer im Corpus Highmori beginnenden „Verhärtung der Drüse" kommen müsse, wodurch eine Ernährungsstörung bedingt werde, welche zur Verdickung der Kanälchen, zum Untergange ihrer Epithelien und endlich zum Erlöschen der Samenbildung führen müsse.

Auch Bezançon[2]) welcher auf Grund eigener Untersuchungen erst jüngst eine gründliche Arbeit über den kindlichen Leistenhoden veröffentlichte, schliesst sich der Ansicht Monod's an, in dem er, regelmässige anatomische Veränderungen in solchen Leistenhoden in Abrede stellend, eine vielleicht doch hier und da vorhandene Atrophie auf den Einfluss der oft sehr unzweckmässigen Bandagen zurückgeführt. Schon deshalb könne die Vorlagerung eines kindlichen Leistenhodens auch bezüglich der Erlangung normaler Fortpflanzungsfähigkeit erfolgreich sein, welche Erwartung bei Erwachsenen nicht mehr an die Operation genüpft werden könne, da ja die Drüse mit zunehmendem Alter, den Jahren proportional immer mehr degenerire. — Diese anatomischen Veränderungen älterer Leistenhoden machen nur die Samenfädenbildung unmöglich, eine Behinderung in der Entwickelung des männlichen Habitus findet ihretwegen nicht statt.

Dass die Degenerationen der Drüse ausserhalb des Kindesalters eintreten und mit jedem Jahre eine Steigerung erfahren, sollte sowohl durch die Unbeweglichkeit des Organes verursacht sein, als auch durch äussere Insulte, die an diesem ungewöhnlichen Platze auf dasselbe stärker einwirken sollten als im Hodensacke. Ob aber ein Leistenhode mehr gefährdet ist als ein in dem frei zwischen den Schenkeln pendelnden Hodensacke befindlicher Hode, darf bestritten werden, umsomehr als ja erwiesenermaassen auch in dem jedenfalls noch besser getragenen Bauchhoden zur Sterilität führende Veränderungen eintreten können.

---

[1]) Maréchal: Contribution à l'étude de l'anatomie pathologique du testicule en ectopie. Thèse 1887.

[2]) Bezançon: Etude sur l'ectopie testiculaire du jeune âge et son traitement. 1892.

Digitized by Google

Von allen den bisher genannten Beobachtern wurde aber, wie wir sehen, ein wichtiges Moment ganz ausser Acht gelassen; es ist das der Process der Spermatogenesis und die mit ihr verknüpften histologischen Befunde. Erst dann, wenn dieser Process seiner Wichtigkeit entsprechend Berücksichtigung findet, erst dann können die Untersuchungen richtige Schlüsse erlauben.

Der Ort, wo die Spermatogenese abläuft und wo wir daher auch die anatomischen Veränderungen suchen müssen, sind die Samenkanälchen, welche die specifischen Zellen der Drüse einschliessen.

In der Wand der Kanälchen des normalen Hoden, in dem Wandepithel desselben spielen sich gleichzeitig zwei Vorgänge ab: die Samenbildung und eine ausgiebige Regeneration. Obwohl nun diese Processe im grossen und ganzen schon sehr eingehend untersucht wurden und wir einen ziemlich klaren Einblick in dieselben besitzen, herrscht doch in der Nomenclatur dieses Gegenstandes, wie v. Ebner[1]) sagt, eine verwirrende Mannigfaltigkeit von Namen, weil eben eine und dieselbe Zelle und ein und derselbe Vorgang von den verschiedenen Autoren verschieden benannt wurden.

In der folgenden Skizzirung der erwähnten Processe halte ich mich an die Lehren v. Ebner's[2]), Benda's[3]) und Sertoli's.

Untersucht man den Hoden eines Neugeborenen oder eines Säuglings, so fällt sofort ein räumliches Ueberwiegen des saftigen, gefäss- und zellreichen Bindegewebes auf. In dieses Bindegewebe eingebettet liegen gewundene Epithelstränge — die späteren Samenkanälchen —, welche erst in weiteren Wachsthum eine scharf abgegrenzte Membran erhalten und sowohl dadurch, dass die Epithelien sich wandständig aneinander reihen, als auch, wie Germano[4]) gezeigt hat, durch eine ausgedehnte Degeneration von Zellen ein Lumen erhalten und zu Kanälchen werden. Je älter das Kind wird, desto mehr tritt das Bindegewebe in den Hintergrund, desto mehr fallen die eben auf Kosten des Zwischengewebes nach allen

[1]) Ebner: Archiv für mikroskop. Anatomie. Bd. XXXI.

[2]) Ebner: Untersuchungen über den Bau der Samencanälchen. (Aus dem Institute für Physiologie in Graz 1871.)

[3]) Benda: Archiv f. mikroskop. Anatomie, Bd. XXX (Bau der function. Samencanälchen der Säugethiere.) Derselbe: Entwicklung des Säugethierhodens. Verhandl. der III. Versammlung der anatom. Gesellschaft.)

[4]) Ricerche istologiche sul testicolo dalla nascita alla maturita. Internat. Monatsschrift f. Anatomie und Physiologie. Bd. 9.

Digitized by Google

Richtungen hin entwickelten Kanälchen ins Auge. Zur Zeit der Geschlechtsreife endlich sieht man beinahe nur die Wand an Wand aneinanderliegenden Samenkanälchen und zwischen ihnen die spärliche, mit zahlreichen Spalten versehene lockere und zarte Zwischensubstanz. Grössere Bindegewebsmassen sind nur noch an den Septen oder am Mediastinum zu sehen. Die sogenannten Henle'schen Zellen, auch Leydig'sche oder Zwischen-zellen genannt, sind in solchen jugendlichen Hoden nicht immer und dann nur in geringer Anzahl zu sehen. Auf diese Gebilde komme ich noch später zurück.

In den Epithelsträngen solcher kindlichen Hoden finden sich zwei Arten von Epithelzellen, welche von einigen Beobachtern (v. Ebner, la Valette[1]), Benda u. s. w.) als genetisch verschiedene Gebilde, von anderen wieder als verschiedene Entwickelungsstufen einer und derselben Zellenart angesehen werden (Biondi[2]), Balbiani[3]), Germano[1]) u. s. w.). Wie dem auch immer sei, schon vom Fötalzustande und ersten Kiudesalter an finden wir sie deutlich von einander differenzirt und so bleiben sie das ganze Leben hindurch und sind gewiss auch zu verschiedenen Functionen befähigt. Die einen Zellen sind an Zahl geringer, bedeutend grösser als die der zweiten Art, besitzen einen hellen Leib und bilden die eigentliche Wandschicht der Kanälchen; die anderen, viel zahlreicheren Zellen sind kleinere Gebilde mit kleinen Kernen. Die ersten, die germinativen oder Ursamenzellen Benda's, sitzen theils einzeln, theils in Gruppen zwischen den Zellen der zweiten Art; mit dem Eintritt der Pubertät aber vermehren sie sich ungemein rasch und finden sich dann, theils die Zellen der zweiten Art verdrängend, an der Basalmembran, theils in Schichten gelagert gegen das Kanallumen vorgerückt, wo sie, am Ende ihrer Evolution angelangt, ihre Endproducte, die Samenfäden, deponiren.

Die Zellen der zweiten Art, wie gesagt kleiner und anfänglich in der Mehrzahl, sind nach v. Ebner perennirende Gebilde und werden vegetative Zellen (Benda's Fusszellen, während der Samenbildung auch Sertoli'sche Zellen) genannt und sitzen mit breiter Basis der Membran auf.

Die Wucherung und Vermehrung der germinativen Zellen und

---

[1]) La Valette St. George: Archiv für mikroskop. Anatomie. Bd. 15.
[2]) Biondi: Archiv f. mikroskop. Anatomie. Bd. 25.
[3]) Balbiani: Leçons sur la generation des vertébrés. Paris 1879.

Digitized by Google

die Bildung der Samenfäden durch diese ist das charakteristische Zeichen der eingetretenen Geschlechtsreife und Funktionsfähigkeit des Hoden. Auch bei Thieren erkennt man daher leicht den reifen und gerade activen (Brunstzeit) Hoden, an den in mehreren unregelmässigen Schichten gehäuften Epithelzellen.

v. Ebner[1]) schildert diese Verhältnisse präciser mit folgenden Worten: „auf einer Seite stünden also ohne genetischen Zusammenhang mit den übrigen Elementen, die Sertoli'schen Zellen, deren Kerne niemals Theilungsfiguren zeigen und die daher während der ganzen Dauer der Functionsfähigkeit des Hoden als beständige, stabile Elemente persistiren; auf der anderen Seite dagegen sehen wir Zellgruppen, welche dadurch entstanden, dass sich die Zellen der Wandschichte sowohl durch Theilung vermehrten und vergrösserten, als auch dabei von der Wand nach der Achse des Canales rückten, um dort noch zweimal Theilungen durchzumachen. Aus dieser Brut von Zellen bilden sich nach Copulation mit Sertoli'schen Fusszellen aus ihren Kernen die Köpfe der Samenfäden".

In jeder dieser geschilderten Entwickelungsphasen erhielten die Abkömmlinge der germinativen Zellen besondere Benennungen. Es sind also in den Samencanälchen zwei Zellenhauptarten zu finden:

1. die perennirenden, vegetativen Zellen (auch als Sertolische oder Benda's Fusszellen bezeichnet) und

2. die germinativen Zellen, Benda's Ursamenzellen.

So lange dieselben an der Wand der Canälchen liegen, heissen sie Stammzellen (Benda) oder auch Follikelzellen (la Valette) oder Spermatogonien. Die Producte ihrer ersten Theilung nennt man Henle'sche Zellen, Benda's Ersatzmutterzellen oder auch Brown's Growing celles. Die aus ihnen wieder durch zweimalige Theilung entstandenen Gebilde wurden von Kölliker und Benda Samenzellen, von anderen Spermatocyten oder Spermatiden genannt. Wenn sich nun eine dieser Spermatocyten durch Copulation mit einer Sertoli'schen Zelle verbindet, so entsteht als Product v. Ebner's Spermatoblast oder Benda's Samenbildnerbündel, aus welchem endlich die Samenfäden dadurch hervorgehen, dass der Kern jeder Spermatocyte zum Kopfe und ein kleiner Theil ihres Protoplasma zum Schwanze des Spermatozoon wird.

---

[1]) Ebner: l. c.

Digitized by Google

Damit sich nun in den Canälchen alle diese Processe abspielen können, müssen dieselben bedeutend länger und breiter werden, sie verdrängen dadurch, mehr Raum beanspruchend, das bindegewebige Stroma beinahe ganz, bis auf ein zierliches Bindegewebe, welches durchbrochen und gelockert wird durch zahlreiche um die Gefässe und Capillaren gelegene Safträume, die mit den Lymphgefässen in Verbindung stehend, den bei einem solchen Processe nöthigen regeren Stoffwechsel ermöglichen; grössere Spalten und mit Endothel versehene Lymphräume befinden sich in dem reichlicheren Bindegewebe der Septa zwischen den Läppchen.

Fixirt man einen noch lebenswarmen Hoden in einer schnell coagulirenden Flüssigkeit, dann sieht man an feinen Schnitten desselben sehr deutlich, wie die Samencanälchen hier mehr, dort weniger von einer zwischen den Fibrillen des Gewebes befindlichen, nun geronnenen Flüssigkeit umspült sind.

Das sehen wir in allen gesunden Hoden, so lange der Träger fortpflanzungsfähig ist; beim Menschen also von der Pubertät an bis ins hohe Alter; bei manchen Thieren, nach vollendeter Entwickelung, nur periodisch, während der Brunstzeit. Infolge krankhafter Vorgänge oder physiologisch im Alter atrophirt der Hode.

Im Lumen der Samencanälchen eines activen Hodens befindet sich stets ein Secret, bestehend aus Fett, Pigmentkörnchen, Protoplasmatröpfchen, Zellenfragmenten und Spermatozoen; dasselbe Secret erfüllt auch die Vasa efferentia und das Vas deferens. Dass auch der Nebenhode einen gewissen Antheil an der Secretmenge hat, beweist unser letztes Präparat, wo wir trotz vollständigem Mangel des Hoden Nebenhode und Vas deferens mit Secret erfüllt vorfanden.

Wir bezeichnen einen Hoden dann als geschlechtsreif und thätig, wenn wir in seinen Samencanälchen die oben geschilderten, mit der Spermatogenesis untrennbar verknüpften Befunde nachweisen können; was die Samenfäden als solche betrifft, so sei darauf hingewiesen, dass eine ganze Reihe von Fällen bekannt ist (Casper[1]) u. a.), in welchen in den Hoden junger, im Besitze blühendster Gesundheit und Jugendkraft plötzlich (Mord, Unfall etc.) verstorbener Männer ebensowenig Samenfäden gefunden werden konnten, wie in deren

[1]) Casper: Lehrbuch der gerichtlichen Medicin.

Digitized by Google

Nebenhoden und Samenbläschen. Nicht unerwähnt darf aber bleiben, dass verschiedene Autoren über Azoospermie vollständig gesunder, geschlechtsreifer und quoad coitum potenter Männer berichtet haben.

Die mir zur Verfügung stehenden sieben Leistenhoden waren kräftigen, blühenden Jünglingen und Männern entnommen worden. Ausserdem konnte ich noch einen kindlichen Leistenhoden untersuchen. Wie Bezançon, welcher mehrere kindliche Leistenhoden untersuchte, fand auch ich keine auffallenden Veränderungen des Drüsengewebes vor. Man muss aber dabei bedenken, dass dieser Hode vielleicht später herabgestiegen wäre und sich normal entwickelt hätte, in welchem Falle ja histologische Veränderungen gar nicht erwartet werden durften.

Die für unsere Zwecke werthvollen sieben Hoden wurden gründlichst untersucht. Um Wiederholungen zu vermeiden, bespreche ich zuerst die allen sieben Präparaten gemeinsamen Befunde und bringe darnach, Fall für Fall, das einem jeden Eigenthümliche zur Sprache.

In allen Präparaten fällt vor allem Anderen die geringe Entwicklung der Kanälchen bezüglich ihrer Länge und Dicke auf; ferner erscheint das Zwischengewebe sowohl in der Nähe des Mediastinums als auch zwischen den Kanälchen selbst vermehrt; endlich machte jede Drüse, Fall 7 ausgenommen, infolge ihrer relativen, mit dem Alter zunehmenden Kleinheit den Eindruck eines atrophischen Organes.

A. **Bindegewebe** (Zwischensubstanz).

Wir sagten oben, dass die Zwischensubstanz vermehrt erschien, und mit Recht; denn man kann sich leicht überzeugen, dass eine wirkliche Zunahme, eine Wucherung nicht vorliege, sondern dass nur die Kleinheit der Kanälchen ein Ueberwiegen der Zwischensubstanz vortäusche. In normalen, demselben Alter entsprechenden Hoden erscheint das Bindegewebe allerdings viel weniger ausgebildet; wenn man aber sein Verhalten von der Geburt bis ins Mannesalter verfolgt, so sieht man, dass es, während es im kindlichen Hoden reichlich vorhanden und sowohl gefäss- als auch zellreich war, mit zunehmendem Alter immer mehr zurücktritt, während die Kanälchen sich sehr kräftg entwickelt haben. Wenn sich nun aber die Kanälchen wie beim Leistenhoden nicht nor-

Digitized by Google

mal entwickeln, dann ist die Masse des Bindegewebes allerdings eine relativ grössere. Wir finden daher in unseren Präparaten die kleinen Samenkanälchen in ein bindegewebiges Stroma eingebettet, welches aber nicht nur keine Wucherung, sondern vielmehr, und namentlich in späteren Stadien, eine Atrophie erkennen lässt. In diesen Fällen ist nur um die Kanälchen herum das Bindegewebe dichter und zahlreicher. Auf dünnen Schnitten erscheint das Zwischengewebe locker und zart wie ein Schwamm von grossen Spalten und Lücken durchbrochen (Taf. II, Fig. 1).

Da, während die derbe Tunica albuginea unverändert bleibt, die Atrophie der Kanälchen und die beschriebene, nicht so auffällige Atrophie des Bindegewebes weitere Fortschritte machen, fühlen sich die Leistenhoden trotz ihrer Kleinheit schlaff, schwammig, welk an. Hätte wirklich eine Wucherung des Bindegewebes stattgehabt, so hätte die Consistenz der Drüse, wie es ja bei Atrophie nach entzündlichen Processen der Fall ist, eine derbe und harte sein müssen.

Wenn sich auch bei einzelnen Präparaten hie und da eine umschriebene Wucherung des Bindegewebes findet, so gewinnt dieses neugebildete Gewebe doch niemals wirkliche Bedeutung. Sind aber in einem noch späteren Stadium der Atrophie Kanälchen in grösserer Menge zu Grunde gegangen, dann tritt an deren Stelle Bindegewebe, welches nur durch Wucherung der alten Zwischensubstanz entstanden sein kann. Auch an der Tunica albuginea findet sich in den späteren Stadien Sclerose.

Was die Details unserer Bilder anbelangt, so ist hervorzuheben, dass in allen Präparaten in der Zwischensubstanz eine Menge grosser Zellen zu finden war, welche, theils alleinstehend, theils in Gruppen gehäuft, immer Fett und braunes Pigment enthielten, und nicht allein durch ihre Grösse, sondern auch durch die, zwar relativ kleinen, aber stets schönen, bläschenförmigen, runden Kerne auffielen. Diese, als Henle'sche oder Leydig'sche Zellen bezeichneten Gebilde ordneten sich stellenweise zu langen, den Kanälchen knapp anliegenden Streifen an.

Da ich diese, im Zwischengewebe normaler Hoden nur in geringer Menge vorhandenen Zellen in allen von uns untersuchten Leistenhoden und in zwei derselben sogar in sehr grosser Menge

Digitized by Google

auffinden konnte, Fall 7 und 14, müssen deren Herkunft und Natur einer eingehenden Prüfung gewürdigt werden. Es sei vorerst in Kürze das früher über das Verhalten dieser Zellen in normalen Hoden bekannt gewordene mitgetheilt.

Kölliker und Leydig fanden sie zuerst am Hoden von Menschen und Säugethieren; genau beschrieben hat sie später Henle, seit dessen Arbeiten eine ganze Reihe von Mittheilungen über Vorkommen und Wesen und wahrscheinlichen Zweck dieser Zellen veröffentlicht worden ist.

Bezüglich ihres Vorkommens gab Mihalkowics[1]) an, dass sie im Hoden mancher Thiere (Hengst, Eber u. a.) constant zu finden wären, indem sie dort die Zwischenräume zwischen den Kanälchen ausfüllen; bei anderen Thieren aber, wie z. B. beim Hunde, wären sie viel seltener, ebenso beim Menschen. Spätere Autoren haben diese Angaben bestätigt.

Hofmeister[2]) prüfte ihr Vorkommen im Hoden verschieden alter Menschen, ebenso auch in embryonalen Hoden, und fand eine sich mit dem wechselnden Lebensalter steigernde Abnahme der Zahl dieser Zellen. So fand er sie massenhaft im Hoden eines viermonatlichen Embryo, sowohl zwischen den Kanälchen, als zwischen diesen und der Albuginea (ihre Menge stellte $^2/_3$ des Hodengewebes vor). Nach und nach, wie es schon zur Zeit der Geburt nachweisbar, werden sie von dem sich vermerhenden Bindegewebe verdrängt, so dass er bei einem achtjährigen Knaben nur einige wenige dieser Zellen auffinden konnte. Zur Zeit der Pubertät aber sei eine Vermehrung derselben zu bemerken.

In jüngster Zeit machte Hansemann[3]) die Beobachtung, dass bei gewissen Thieren (Murmelthiere) diese Gebilde während des Winterschlafes gar nicht, zur Brunstzeit aber so zahlreich zu finden waren, dass ein ähnliches Verhältniss vorwalte wie im Eberhoden. Im Gegensatz zu Hofmeister fand er beim neugeborenen

---

[1]) Mihalkowics: Beiträge zur Anatomie und Histologie des Hoden. 1873. (Arbeiten aus der physiolog. Anstalt zu Leipzig.)

[2]) Hofmeister: Untersuchungen über die Zwischensubstanz im Hoden der Säugethiere. Sitzungsberichte der k. k. Akademie der Wissenschaften in Wien. Bd. 65. 1872.

[3]) Hansemann: Ueber die grossen Zwischenzellen des Hoden. Virchow's Archiv. Bd. 142.

Digitized by Google

Menschen noch keine Abnahme derselben; auch zur Zeit der Pubertät kein vermehrtes Wachsthum, vielmehr eine der Entwicklung der Kanälchen entsprechende Abnahme.

Hofmeister's Angaben bestätigte in unseren Tagen Lubarsch[1]), welcher ebenfalls constatirte, dass sie bei Embryonen und Neugeborenen sehr spärlich, bei mannbaren Personen aber und bei reichlicher Spermatogenese in grosser Anzahl vorkamen. Auch Reinke[2]) fand sie im frischen Hoden eines 24jährigen Hingerichteten in grosser Anzahl vor.

So sehr also, wie wir sehen, die Angaben der Beobachter über das Vorkommen der Zwischenzellen von einander abweichen, so übereinstimmend lauten sie bezüglich ihrer Morphologie. Alle Untersucher beschrieben diese Gebilde als grosse, an feinkörnigem Protoplasma reiche Zellen, mit einem oder mehreren, relativ kleinen, aber deutlich conturirten, runden Kernen mit Nucleolus. Wie schon erwähnt, finden sie sich einzeln oder in Haufen oder in bandförmigen Reihen geordnet zwischen den Samenkanälchen vor.

Ueber ihre Herkunft, ihre Aufgabe und Biologie jedoch gehen die Meinungen weit auseinander.

Dem Bindegewebe zugetheilt wurden sie von Kölliker und Leydig, ihren ersten Beobachtern. Gewisse, und zwar sehr innige Beziehungen zu den Gefässen nahmen Boll[3]), v. Ebner[4]), und mit einiger Einschränkung auch Waldeyer[5]) an. Sie wurden aber von Hofmeister, dem sich in der Folge auch Nussbaum[6]) und Jacobson[7]) anschlossen, widerlegt, welcher diese Beziehungen zu den Gefässen für rein äusserliche, räumliche erklärte. Da die Gefässe in den manchmal nur sehr schmalen Gewebsstreifen zwischen den Kanälchen verlaufen, ist es ja ganz unvermeidlich, dass sie dabei auf die eben dort verstreuten Zwischenzellen stossen und mit

---

[1]) Lubarsch: Ueber das Vorkommen krystallinischer und krystalloider Bildungen in den Zellen des menschlichen Hoden. Virchow's Archiv, Bd. 145.

[2]) Reinke: Beiträge zur Histologie des Menschen. Archiv f. mikroskop. Anatomie. Bd. 47.

[3]) Nach Hofmeister und Jacobson citirt.

[4]) Ebner: l. c. sub. 9.

[5]) Waldeyer: Die Entwickelung der Carcinome. Virchow's Archiv, Bd. 55, S. 131.

[6]) Nussbaum: Zur Differenzirung des Geschlechtes im Thierreich. Archiv für mikroskop. Anatomie. Bd. 18.

[7]) Jakobson: Zur pathologischen Histologie der traumatischen Hodenentzündung. Virchow's Archiv, Bd. 75.

Digitized by Google

deren Reihen eine kürzere oder längere Strecke entlang in Berührung bleiben.

Hofmeister hielt sie für epithelartige Gebilde, ohne sich aber darüber näher auszusprechen. Als Plasmazellen wurden sie früher von Waldeyer betrachtet. Selbst als dem Nervengewebe nahestehende Gebilde sahen sie einige Forscher an, (Harwey u. a.) während Nussbaum in ihnen embryonale Gebilde erblickte, ähnlich jenen, welche die abortiven Eischläuche der Ovarien bilden.

Ueber ihren Zweck finden sich nur spärliche Angaben. Hansemann konnte wenigstens für den menschlichen Hoden, einen Zusammenhang der Zwischenzellen mit der Samenbildung nicht herausfinden, ebensowenig eine Beziehung zu den Gefässen. Bei den Thieren liegen die Verhältnisse anders. So constatirte Hansemann, dass z. B. beim Murmelthier im Winterschlafe die Zellen nicht zu finden waren, während sie zur Zeit der Brunst, im Frühjahre in grossen Mengen vorhanden sind.

Einen weiteren Beweis für die Möglichkeit einer Betheiligung dieser Zellen an der Samenbildung bestimmter Thiere theilt uns Plato[1]) mit, welcher an Katerhoden beoachtete, dass sich die zur Brunstzeit reichlich vorhandenen Zwischenzellen den Lücken in den Wänden der Samenkanälchen und endlich durch dieselben den Sertoli'schen Zellen die in ihrem Protoplasmaleib enthaltenen Fettröpfchen zuführten; dieses zur Ernährung der Spermatozoen nöthige Fett wurde den Sertoli'schen Zellen wieder von den Spermatoblasten abgenommen.

Bei anderen Thieren (z. B. bei der Maus) findet sich dieses Fett schon in den Kanälchen selbst, und zwar in der Randzone der Tubuli, aufgespeichert; die daher in solchen Hoden überflüssigen Zwischenzellen sind nur in minimaler Anzahl oder überhaupt gar nicht vorhanden.

Indem ich nun zu meinen eigenen Untersuchungen des normalen menschlichen Hoden übergehe, will ich gleich hier bemerken, dass das Ergebniss derselben die grosse Unregelmässigkeit im Verhalten der Zwischenzellen bestätigte.

[1]) Plato: Die interstitiellen Zellen des Hodens und ihre physiologische Bedeutung. Archiv f. mikroskop. Anatomie, Bd. 48. — Harwey: Centralblatt für med. Wissenschaft. 1875, No. 30.

Digitized by Google

Untersucht wurden 11 Hoden aller Altersstufen und einige aus dem intrauterinen Leben, von der 12. Woche an. In derselben Altersperiode angehörenden Drüsen fanden sich, ohne dass ein genügender Grund erkannt werden konnte, ganz verschiedene Verhältnisse vor. In einem der vier foetalen Hoden waren viele Zwischenzellen zu sehen, wie sie Hofmeister beschreibt, in den anderen dagegen nur wenige. Eine sehr geringe Menge fand ich in den Hoden eines Neugeborenen und eines einjährigen Knaben, ebenso in den Hoden zweier fünfjähriger Kinder und endlich in denen eines drei- und eines zehnjährigen Knaben. In den Hoden eines 24 jährigen und eines 26 jährigen Mannes, die ohne lange Krankheit gestorben sind, fand ich, obwohl diese beiden in blühendster Manneskraft gestanden und in ihren Hoden reichliche Samenbildung im Gange war, im ganzen nur sehr wenig Zwischenzellen. Denselben Befund boten die Hoden eines 47- und eines 64jährigen Mannes.

Vollkommen abweichend erwies sich dagegen der Testikel eines 30jährigen Mannes. Ich fand in demselben bei grossen Kanälchen und reichlicher Spermatozoenbildung viele Zwischenzellen mit schönen Exemplaren von Reinke's Krystalloiden, die ich sonst nie gefunden habe. Ebenso fanden sich sehr viele Zellen in den Hoden eines an Herzinsufficienz verstorbenen Greises, die sich im Zustande venöser Stauung befanden und neben gesunden Kanälchen auch viele der Altersatrophie verfallene enthielten.

Fasse ich nun die Angaben früherer Beobachter und die Befunde meiner eigenen Untersuchungen über das Verhalten der Zwischenzellen in normalen Hoden zusammen, so muss ich sagen, dass sich die Zwischenzellen in menschlichen Hoden anders verhalten als in dem gewisser Thiere, anders wieder bei anderen Thieren.

In gesunden Hoden von Kindern und Männern sind sie bald zu sehen, bald auch nicht. Auch Hoden die sonst unter anscheinend ganz gleichen Bedingungen stehen, verhalten sich verschieden. Dasselbe findet sich bei den Testikeln gewisser Thiere. Es scheinen daher individuelle, sich bisher unserer Controlle vollständig entziehende Momente im Spiele zu sein, die dieses interessante Verhalten verursachen.

Mit der Samenbildung haben die Zwischenzellen beim Menschen nichts zu thun.

Bei einer Reihe von Thieren jedoch finden sich ganz entgegen-

Digitized by Google

gesetzte Verhältnisse. Hier findet man diese Zellen constant vor, und eine gewisse Betheiligung derselben an der Spermatogenesis lässt sich nach den Mittheilungen Hansemann's über ihr Verhalten im Hoden der Murmelthiere und des Ebers, und nach den Angaben Plato's über den Katerhoden wohl nicht mehr zurückweisen.

Um weitere Aufklärung zu erhalten, erschien es nothwendig zu untersuchen, wie es um diese Zellenart in pathologisch veränderten menschlichen Hoden stehe. Die bis heute in dieser Richtung vorgenommenen Untersuchungen sind nicht sehr zahlreich.

Abgesehen von der Angabe Waldeyer's[1]), dass aus diesen Zellen (die nach seiner Auffassung Gefässperithelien sind) die eigenthümlichen weichen und markigen Sarkomformen (Angiosarcom) entstehen können, finden wir als erste grössere Arbeit die Untersuchung von Jacobson[2]). Bei seinen zahlreichen Experimenten an Hundehoden ergab es sich, dass bei künstlicher Entzündung des zwischen den Samenkanälchen liegenden Bindegewebes dort, wo dieselbe am heftigsten verläuft und zur Bildung von Granulationsgewebe führt, die eingebetteten Zwischenzellen zerfielen und zu Grunde gingen; dass sie sich an der Pheripherie des Entzündungsherdes, wo der ursächliche Reiz nur noch abgeschwächt einwirkte, vermehrten und in Wucherung geriethen. Es wird sich später zeigen, dass ein ähnlicher Vorgang bei Tuberculose des Hodens zu sehen ist.

Die zweite hierhergehörige Mittheilung verdanken wir Hansemann[3]), welcher nachwies, dass bei allen kachektischen Zuständen, besonders regelmässig aber bei perniciöser Anämie im Hoden eine auffallende Vermehrung der Zwischenzellen zu Stande komme. Diese Vermehrung konnte er jedoch niemals experimentell, z. B. durch Reizung, durch Inanition etc. hervorbringen. Da er in den stark vermehrten Zellen niemals mitotische Theilungsfiguren sah, ist er der Ansicht, dass diese Zellen directe Abkömmlinge des Bindegewebes seien.

Eine ähnliche Vermehrung dieser Zellen wurde von Lubarsch sowohl im gesunden Hoden tuberculöser als auch bei nur localer Hodentuberculose constatirt.

---

[1]) Waldeyer l. c.
[2]) Jakobson l. c.
[3]) Hansemann l. c.

Digitized by Google

Nachdem ich selbst bei allen von mir untersuchten Leistenhoden eine, besonders in zwei Fällen sehr auffällige Wucherung und Vermehrung der Zwischenzellen vorfand, untersuchte ich neben den oben erwähnten normalen Hoden eine Reihe von pathologischen Drüsen nach dieser Richtung.

So fand ich bei Lues in den durch diese Krankheit zerstörten Theilen dieser Drüse in den Gummaknoten und in deren Umgebung keine Zwischenzellen mehr; ebensowenig an solchen Stellen, wo der Process das Gewebe zwischen den Kanälchen zur Wucherung gebracht hatte.

Denselben Befund boten solche Hoden, in deren Bindegewebe sich eine Entzündung abspielte, wie z. B. bei Orchitis etc. Als Ausnahme hiervon erschien nur jener obenerwähnte Fall aus Graz, in welchem sich in dem vergrösserten, längere Zeit mit einer incarcerirten Hernie im Bruchsacke eingeschlossen gewesenen linken Hoden eine frische diffuse interstitielle Entzündung neben gleichzeitiger Vermehrung der Zwischenzellen vorfand. Das Auffinden vieler junger Exemplare derselben machte es sehr wahrscheinlich, dass hier diese Zellen nicht schon ursprünglich in grosser Menge vorhanden waren, sondern dass eine wirkliche Vermehrung derselben vielleicht in Folge des entzündlichen Reizes stattgefunden hatte.

Leider hatten sich alle Hodentumoren, welche ich zur Untersuchung bekommen konnte, bereits in solchem Maasse ausgebreitet, dass eigentliches Drüsengewebe nicht mehr vorzufinden war.

Glücklicher war ich bezüglich der Tuberculose, da ich manchen, wegen dieser Krankheit castrirten Hoden, so frisch als es mir überhaupt möglich ist, und nicht selten in einem noch sehr frühen Stadium der Erkrankung untersuchen konnte.

In jenen Fällen, wo der Process nicht über den Nebenhoden hinausgegriffen hatte, fand sich eine Vermehrung der Zwischenzellen nur bei bestehender allgemeiner Kachexie vor; wo sich aber schon im Hoden selbst käsige Knoten gebildet hatten, dort konnte ich im Bereiche derselben gar keine Zwischenzellen, an ihrer Peripherie jedoch eine Vermehrung derselben nachweisen.

Auf Grund dieser Befunde können wir eine Beziehung der Zwischenzellen zur Spermatogenese des Menschen wohl mit Sicherheit ausschliessen. Sahen wir ja doch, dass diese Gebilde selbst

Digitized by Google

bei ganz gesunden, zweifellos potenten Männern fehlten oder doch nur in ganz geringer Anzahl vorhanden waren. Dagegen kamen sie in grosser Menge in Hoden marantischer Greise, oder, wie von mir beobachtet, in atrophischen, seit langer Zeit nicht mehr samenbildenden Hoden vor.

Es möge hier noch einiges über das weitere Schicksal dieser Zellen mitgetheilt werden. Am werthvollsten waren diesbezüglich besonders jene zwei Hoden, in denen ich eine Unmasse von Zwischenzellen fand, (Fall 7 und 14), was besonders in den grösseren, in Müller'scher Flüssigkeit gehärteten Präparaten derselben der Fall war, da dieses Härtungsmittel die Zellen am besten conservirte. — In diesen grossen Uebersichtsschnitten liess sich ein zweifaches Verhalten der fraglichen Zellen erkennen. An manchen Stellen bildeten sie, eng aneinander gepresst, einen oder mehrere schöne Kerne enthaltend, grössere, intensiv braune Knoten, von zarten Kapillaren durchzogen, deren feine Wand nur von einer Reihe von Endothelien gebildet wurde; einige dieser Knoten waren ganz besonders blutreich.

An anderen Stellen dagegen waren diese Zellenhaufen oder Knoten blasser, nicht so reich an braunem Pigment. Das Protoplasma vieler Zellen war entweder sehr hell oder es enthielt grössere Mengen von Fett; hie und da verdrängte das Fett den ganzen Protoplasmagehalt. Der schöne, runde Kern blieb jedoch in allen sehr lange unversehrt erhalten. Auch in diesen Knoten fettig degenerirter Zellen verliefen zarte Capillaren.

Neben dieser fettigen Degeneration fand ich noch eine andere Art des Unterganges der Zwischenzellen. In der Wandung der die Knoten durchziehenden Capillaren kam es nämlich manchmal zu einer Wucherung mit Bildung von Bindegewebe um dieselben. Dadurch wurde auf die umliegenden Zellen ein solcher Druck ausgeübt, dass dieselben, sich deformirend, endlich der Atrophie anheimfallen mussten. Befiel die Wucherung das ganze Capillarnetz, dann boten sich Bilder dar, die an Lebercirrhose erinnerten. (Fig. 3).

Wie bei der fettigen Degeneration der Zellen, bleiben die Zellkerne auch hier trotz der hochgradigen Druckatrophie lange unversehrt, ohne auch nur ihre Gestalt zu verändern. Selbst dort, wo sich infolge der Atrophie nur noch eine ganz schmale Proto-

Digitized by Google

plasmazone um den Kern erhalten hatte, war seine schöne runde Gestalt unversehrt geblieben. Eine Verwechslung dieser Zellen mit wuchernden Bindegewebszellen war nach allem wohl nicht möglich; auch einen Uebergang derselben in Bindegewebe konnte ich nirgends nachweisen, vielmehr fand ich des öfteren im sclerosirenden Bindegewebe Protoplasma und Kerntheilchen enthalten, als nicht resorbirte Reste zu Grunde gegangener Zwischenzellen.

Eben dieses Verhalten, die scharfe Differenzirung gegen Bindegewebe und ihr Reichthum an Protoplasma veranlassen mich, einen bindegewebigen Ursprung der Zellen zu bestreiten.

Da, wie wir gesehen haben, einzelne oder grössere Mengen von Zwischenzellen zu Grunde gehen können, während einige Knoten durch ihre braune Farbe, ihren Reichthum an Blut und ihre jungen Zellen den Eindruck einer wuchernden Masse machen, liegt der Gedanke sehr nahe, dass wir da den Beginn einer Neubildung vor uns haben.

Ein weiterer interessanter Befund war der manchmal nachzuweisende Gehalt dieser Zellen an den früher erwähnten Crystalloiden, die eben auch in unseren Fällen als Producte einer sich abspielenden Degeneration anzusehen sind.

Zur Zeit als ich diese Gebilde, zum erstenmal sie in den Zwischenzellen des Falles 9 antreffend, für Kunstproducte hielt, erschien die werthvolle Arbeit Reinkes[1]), deren Lectüre mich veranlasste, meine Präparate auch in dieser Richtung genauer zu controlliren. Reinke fand nämlich in den vermehrten Zwischenzellen eines lebenswarm fixirten und rege Samenbildung zeigenden Hoden eines 25jährigen Hingerichteten crystallähnliche Gebilde, welche sich durch Weigerts Fibrinfärbungsmethode und mit Safranin intensiv und leicht färben liessen. In den noch erhaltenen Zellen lagen diese Crystalloide neben den Kernen im Protoplasma; wo aber die Zellen zerfallen waren, da lagen sie frei im Hodengewebe oder schwammen in der Lymphe.

Ausser in diesem gesunden, thätigen Hoden fand sie Reinke auch in tuberculösen Hoden. Er hält sie für crystalloide Eiweisskörper, wie man sie ja in den Pflanzenzellen oft genug finden kann. Ohne sich eine genügende Erklärung für ihr Vorkommen

[1]) Reinke l. c.

Digitized by Google

geben zu können, ist Reinke der Meinung, dass sie in gesunden menschlichen Hoden constant zu finden wären.

Einige Monate später bestätigte Lubarsch[1]) die Angaben Reinke's. Die bestehenden Zweifel, ob die Crystalloide im Hoden nicht doch erst post mortem und durch Einwirkung der Fixirungsflüssigkeit entstanden, konnte er dadurch beseitigen, dase es ihm gelang, sie in frischen Zupfpräparaten aus den lebenswarm zwei Hingerichteten (mit 22 und 24 Jahren) entnommenen Hoden zu sehen. Auch über ihr Vorkommen in pathologisch veränderten Hoden konnte er sich dahin äussern, dass diese Crystalloide sowohl bei allgemeiner Tuberculose als auch bei localer Hodentuberculose schön zu sehen waren.

Lubarsch untersuchte überdies ihr Verhalten gegen chemische Reagentien und sah sich darnach veranlasst, sie den Globulinen zuzutheilen. Anfänglich geneigt, diese Nadeln für Degenerationsproducte anzusehen, erklärte er, durch ihr Vorkommen in normalen Hoden wie auch durch ihre im Hoden junger und potenter Männer besonders grosse Menge dazu veranlasst, sie für normale, mit einer eigenen, bisher noch unbekannten Function betraute Bestandtheile der Drüse.

Ich selbst sah die Crystalloide zuerst im Fall 9 und hielt dieselben, wie schon erwähnt, für postmortale, durch die chemische Behandlung entstandene Gebilde; denn 1. konnte ich sie später niemals im frischen Hoden finden, weder in jenen Zwischenzellen, welche fettig oder durch Druck degenerirt waren, noch auch in den jungen pigmentreichen Zellen; 2. fand ich sie im Hoden des Falles 6 besonders zahlreich in jenen Drüsentheilchen, welche sofort, noch lebenswarm in absolutem Alkohol gehärtet worden waren; weniger dagegen in solchen Stückchen, die ich erst nach einigen Stunden härtete, oder in die langsamer fixirende Müller'sche Flüssigkeit einlegte; 3. färbten sie sich mit allen jenen Färbemitteln, in welchen sich die Blutelemente gut färben. Durch alle diese Gründe wurde ich veranlasst, sie für Globuline zu halten, welche durch die chemische Einwirkung schnell fixirender Flüssigkeiten herauscrystallisirt wurden.

Durch Lubarsch's Untersuchungen wurden nun einige von

[1]) Lubarsch l. c.

Digitized by Google

meinen Gründen vollkommen haltlos, und als er diese Crystalloide noch dazu in ganz frischen Hoden nachweisen konnte, musste jeder Zweifel, ob dieselben nicht doch nur postmortale oder Kunstproducte seien, schwinden.

Auf Grund meiner eigenen Untersuchungen kann ich in diesen Crystalloiden nur die Endproducte in den Zwischenzellen abgelaufener degenerativer Veränderungen sehen. Sah ich sie ja doch am schönsten in dem 9. Fall, nämlich in jenem Hoden, welcher neben einer über das ganze Organ ausgedehnten Atrophie auch noch eine hyaline Entartung der Samencanälchenwände und eine auffallende Atrophie der jedenfalls vermehrten Zwischenzellen selbst erkennen liess. Es waren da die Zwischenzellen sehr arm an Pigment, ihr Protoplasma erschien ungemein hell, während ihre Contouren hie und da so verwischt waren, dass manche Zellen ganz zerbröckelt erschienen. Fig. 4. Schöne Exemplare von Crystalloiden sah ich ausserdem noch im 16. Falle, jedoch nicht wie im vorigen überall im Hoden, sondern nur dort, wo Gruppen von Zwischenzellen in Zerfall begriffen waren, ohne dass dabei die erwähnte Fett- oder Druckatrophie im Spiele gewesen wäre. Neben den in Zellen eingeschlossenen Crystalloiden fanden sich auch andere frei im Gewebe liegend vor.

In den in starker Wucherung begriffenen Zwischenzellen der Hoden Fall 7 und 14, wie auch in noch jugendlichen Zellen konnte ich abgesehen von vereinzelten Exemplaren, die nach langem Suchen in jedem Hoden zu finden waren, niemals Crystalloide nachweisen.

Als weitere Stütze für meine Beurtheilung dieser Gebilde als Degenerationsproducte darf ich wohl die von Wagener[1]) und Holl[2]) mitgetheilten analogen Befunde in den Eizellen anführen. Wagener fand nämlich im Innern der Keimbläschen von dem Untergange verfallenen Eiern statt des Keimfleckes ein Häufchen eckiger, glänzender Splitterchen, eine Crystalldruse. Holl wieder fand in abnormen Eizellen als häufigste Anomalie statt der Körner Crystalloide, welche sich mit denselben Mitteln wie die chromatische Substanz intensiv färben lassen. Obwohl es sich hier um eine Krystallbildung in Zellkernen handelte, so darf man daraus vielleicht doch,

[1]) Wagener: Archiv für Anatomie und Entwicklungsgeschichte. 1879.
[2]) Holl: Ueber die Reifung der Eizelle bei den Säugethieren. Sitzungsberichte der k. k. Akademie der Wissenschaften in Wien. Bd. 102 (1893).

Digitized by Google

ähnliche Bedingungen vorausgesetzt, auf die Möglichkeit einer analogen Crystallbildung im Protoplasmaleibe schliessen.

Fassen wir endlich sowohl das uns über die Zwischenzellen bekannt gewordene als auch die Ergebnisse der eigenen Untersuchungen unter normalen und pathologischen Verhältnissen zusammen, so lassen sich daraus nachstehende Schlüsse ziehen:

1. Die grossen, protoplasma- und pigmentreichen Zwischenzellen stehen als ein constanter Inhalt bestimmter thierischer Hoden mit der Samenbildung in innigem Zusammenhang.

2. Beim Menschen sind sie dagegen inconstante Gebilde, welche mit der Spermatogenesis in gar keiner Beziehung stehen, sondern

3. Vielmehr als aus der Embryonalzeit überkommene rudimentäre Gebilde angesehen werden müssen. Ihre Menge, ihr Wachsthum und ihr Untergang sind abhängig entweder von individuellen Eigenschaften der Träger oder von pathologischen, embryonalen und anderen Störungen.

Diese unsere Auffassung stützt sich a) auf Befunde der vergleichenden Anatomie: b) auf die Unregelmässigkeit ihres Vorkommens; c) auf die grosse Hinfälligkeit der Zellen; d) auf ihre grosse Neigung, verschiedenen Degenerationsprocessen zu unterliegen, und endlich e) auf die Leichtigkeit, mit welcher sie Stätten von Neubildungen werden können.

Wie ist nun die in allen unseren Leistenhoden vorgefundene Vermehrung der Zwischenzellen zu erklären? Wie besonders ihre starke Wucherung in den zwei wiederholt citirten Fällen (7, 14)?

Eine theilweise Erklärung giebt der Umstand, dass sich in solchen deplacirten Hoden erst leichte entzündliche Vorgänge abspielen, welche, wie die Experimente Jacobson's lehren, die Zellen in Wucherung versetzen. Meiner Ansicht nach reichen wir jedoch damit nicht aus, wir müssen vielmehr noch an andere mitwirkende Factoren denken, welche uns heute noch unbekannt sind. Ich möchte eine Erklärung durch folgende Hypothese versuchen.

Wenn wir, unseren Auseinandersetzungen folgend, ein regelmässiges Vorkommen der Zwischenzellen in gesunden Hoden bestimmter Thiere als erwiesen annehmen und eine gewisse Betheiligung derselben an der Samenbildung nicht bezweifeln können, so müssen wir diese grossen Zellen als integrirende, den specifischen Zellen gleichwerthige Bestandtheile dieser Hoden ansehen, welche

Digitized by Google

sich infolge der Einwirkung des während der Pubertät oder Brunstzeit auftretenden, die specifischen Elemente stark beeinflussenden Reizes, mit diesen gleichen Schritt haltend, stark vermehren. Beim Fehlen dieses Impulses, wie z. B. beim Winterschlaf, bilden sie sich in gleichem Maasse wie die specifischen Elemente zurück.

Im menschlichen Hoden jedoch dürfen wir die Zwischenzellen nicht als solche integrirende, den specifischen Elementen gleichwerthige Bestandtheile ansehen, sondern vielmehr als rudimentäre Reste. Wirkt nun von der Zeit der Pubertät an jener physiologische Reiz zur Thätigkeit auf die Drüse ein, so antworten die specifischen Elemente darauf mit regerem Wachsthum, die grossen Zwischenzellen aber treten vollständig in den Hintergrund. Unter abnormen Verhältnissen jedoch, also auch bei jeder Störung des Gleichgewichtes in der Entwickelung, wie sie ja bei Kryptorchismus vermuthet werden darf, bleibt der erwähnte physiologische Impuls auf die specifischen Hodenelemente entweder ohne jeden Einfluss (ich erinnere an die mangelhafte Entwickelung der Samencanälchen in manchen Präparaten), oder derselbe ist ganz unzureichend, während diese rudimentären Gebilde eben infolge der Gleichgewichtsstörung auf denselben durch eine starke Vermehrung sehr lebhaft antworten können.

Da ich doch nicht annehmen kann, dass gerade die von mir untersuchten Leistenhoden ganz besondere Ausnahmsfälle repräsentirten, darf ich aus den mitgetheilten Befunden wohl mit Recht den Schluss ziehen, dass die Anwesenheit der grossen Zwischenzellen in etwa so grosser Menge ein regelmässiger Befund der Leistenhoden sei. Ich kann jene beim Leistenhoden constatirte Neigung zur Entstehung von Neubildungen auf Grund der Befunde in den Fällen 7 und 16 wohl mit Recht auf die Anwesenheit der Zwischenzellen und deren Neigung, leicht in Wucherung zu gerathen, zurückführen; die Einwirkung äusserer Insulte kann dabei als förderndes Moment aufgefasst werden.

B. Samencanälchen (Spermatogenesis).

Zur Besprechung der Spermatogenese selbst übergehend, muss ich vor Allem eines dem Leistenhoden eigenthümlichen Befundes Erwähnung thun. Es zeigen nämlich niemals alle Samencanälchen

Digitized by Google

ein und derselben Drüse dieselbe Entwickelungsphase; neben Canälchen, welche bereits der Reife nahe stehen, finden sich stets solche, die noch einen kindlichen Charakter zeigen. Die Anzahl der den verschiedenen Entwickelungsstufen angehörigen Canälchen war in den verschiedenen Hoden eine wechselnde. Nähere Mittheilungen darüber werden bei der folgenden Besprechung der einzelnen Präparate, die wir nun, dem Alter nach geordnet, durchgehen wollen, Platz finden.

Präparat I, entstammt dem Fall 5, 19jähriger Hode. Zwischen den Samencanälchen, die kleiner als in normalen Hoden sind, liegen Streifen eines zarten, lockeren und zellenreichen Bindegewebes, in welchem zahlreiche isolirte oder in ganz kleine Gruppen geordnete Zwischenzellen verstreut sind. Die Samencanälchen lassen in verschiedenen Abschnitten der Drüse verschiedene Entwicklungsphasen erkennen. So finden wir an den beiden Polen des Organes und nahe der Convexität desselben, also weit entfernt vom Rete testis Canälchen, die vollkommen infantilen Charakter besitzen. Sie sind klein und ihre Epithelien liegen noch nicht regelmässig geordnet der Wandung an, ja viele von ihnen besitzen noch nicht einmal ein Lumen. Mit Hämatoxylin färben sie sich sehr intensiv. Die weitaus grösste Zahl der Canälchen zeigt die Charaktere einer knapp vor der Pubertät stehenden jugendlichen Drüse. In der Nähe des Rete testis finden sich schon entwickelte Canälchen, aber nur sehr spärlich; sie enthalten zahlreiche grosse, germinative Zellen mit schönen mitotischen Theilungsfiguren. Hier ist also die Spermatogenesis bereits im Gange, wenn sie auch noch nicht bis zur Bildung von Spermatocyten reicht. Fig. 5 zeigt ein Bild, der Mitte der Drüse entnommen. In diesem 19jährigen Leistenhoden finden sich neben infantilen Samencanälchen also Anzeichen des allerersten Anfanges der Geschlechtsreife.

Präparat II, aus Fall 2 stammend, 22jähriger Hode. Die reiferen Canälchen sind hier in grösserer Anzahl vorhanden, auch die Spermatogenesis ist in den meisten derselben schon im Gange. Auffällig ist aber die sehr ausgebildete, an Spindelzellen sehr reiche Membrana albuginea testis. In den äusseren Schichten der Canälchenwandungen sind schöne junge Bindegewebszellen enthalten. Dieser, auf leichte Entzündungsvorgänge hinweisende Befund dürfte seine anatomische Erklärung in den vom Patienten öfters empfundenen Schmerzen finden, die unter Vergrösserung des Organes bis zu Erbrechen führten. — Infantile Samencanälchen sind auch in diesem Hoden noch zu sehen. Die Zwischenzellen sind vorwiegend in Gruppen angeordnet, nur sehr wenige liegen isolirt.

Präparat III, aus Fall 3, 23jähriger Hode. Hier finden wir Verhältnisse, die eine Uebergangsstufe zwischen den beiden oben beschriebenen Fällen darstellen. Die bekannten drei Entwicklungsphasen sind nämlich gleichmässig durch die vorhandenen Samencanälchen vertreten. Während ganze Läppchen schöne mitotische Figuren im Epithel der Canälchen zeigen, liegen daneben andere mit noch vor der Pubertät stehenden Canälchen. Die besonders in den

Digitized by Google

Sublimatpräparaten hier und da Theilungsfiguren zeigenden Zwischenzellen sind in keinem anderen unserer Fälle so wenig ausgebildet wie hier.

Degenerationsprocesse in den Canälchenepithelien waren in diesen drei jüngsten Leistenhoden kaum sichtbar; auch die Membrana propria war nur an einzelnen ganz wenig verdickt. Eine hyaline Entartung ihrer inneren Lamelle fehlte immer. Nirgends fanden sich Samenfäden.

Präparat IV, aus Fall 9, 29jähriger Hode. Hier ist die Membrana propria durch hochgradige hyaline Degeneration stark verdickt. Die Tunica albuginea selbst hat sich auf Kosten der benachbarten Canälchen und des Zwischengewebes ebenfalls verdickt, weshalb man auch in ihr Reste von Samencanälchen und bandförmige Reihen von grossen Zwischenzellen eingebettet finden kann. Die Zwischenzellen bilden kleine Häufchen oder liegen einzeln. Atrophisch und arm an Pigment, besitzen sie nur undeutliche Conturen, während sie viele schöne Exemplare von Reinke'schen Crystallen einschliessen.

Das Bindegewebe ist entlang den Canälchen sklerosirt und bildet dort, wo diese durch Atrophie ganz geschwunden sind, entsprechend lange Stränge. Die Lumina der Canälchen sind stark reducirt, die specifischen Elemente hochgradig atrophisch. Trotzdem findet sich in den Vasa efferentia das gewöhnliche, aus Detritus, ganzen Zellen und isolirten Kernen bestehende Secret, welchem jedoch Samenfäden vollkommen fehlen. Es muss dieser Leistenhode trotz der hochgradigen Atrophie ein gewisses Secretionsvermögen besessen haben.

Präparat V, aus Fall 7 stammend, 30jähriger Hode. Wir finden hier die interessantesten Bilder. An den Canälchen ist die innere, glasige (hyaline) Schichte zumeist verdickt, während die grossen, mehrfach geschichteten Epithelien mitotische Theilungsfiguren erkennen lassen. Es sind das sich vermehrende Mutterzellen, deren Evolution man in vielen Canälchen bis zur Bildung von Spermatocyten verfolgen kann. Damit hat aber hier der Process der Spermatogenese sein Ende erreicht. Die nun de norma folgende Copulation der Spermatocyten mit den Sertoli'schen Zellen und deren Product, die Spermatoblasten, konnte ich nirgends nachweisen. Dagegen beobachtete ich, dass die gebildeten Spermatocyten theils unverändert, theils degenerirt gegen das Lumen der Canälchen hin abgestossen und mit dem Secret gegen die Vasa efferentia hingeschwemmt wurden, in welchen wie auch im Nebenhoden, das wohl Detritus, Fett, Zellkerne und wohlerhaltene Zellen, niemals aber Samenfäden enthaltende Secret erstarrt ist. In anderen Canälchen trat, bevor noch der Process so weit gediehen konnte, fettige Degeneration auf, welche, alle Schichten des Epithels erfassend, zur Abstossung der davon ergriffenen Zellen führte. Oft degenerirte dabei die innerste Schichte hyalin, sich dadurch immer mehr verdickend, bis endlich von den Canälchen nur verkümmerte Epithelien enthaltende Spalten übrig blieben. Es kommen so dieselben Bilder zu Stande, wie sie Langhans[1]) in seiner Arbeit über Hodenatrophie beschrieb.

---

[1]) Langhans: Histologie der Hodenatrophie. (Kocher in der deutschen Chirurgie von Billroth-Lücke, Lieferung 50b.)

Digitized by Google

Seltener, aber doch immer wenigstens hie und da finden wir Canälchen ohne Degenerationserscheinungen, in denen die Epithelien schön geordnet ohne Theilungsfiguren im Zustande der Ruhe liegen.

Auffallend ist in diesem Hoden die sehr grosse Menge von Zwischenzellen, welche grössere oder kleinere Klumpen oder Knoten bilden, die entweder zwischen den Canälchen liegen, oder dieselben vollständig umfassen, wobei die letzteren vollständig atrophirten oder noch stellenweise normal blieben. Nirgends jedoch wuchern diese Knoten durch die Wand in die Canälchen hinein. Ihre Menge war so gross und sie waren so gleichmässig vertheilt, dass der Hode eine fast normale Grösse erreichte. Fig. 2 giebt ein Bild aus einem Querschnitt in der Nähe des oberen Poles.

Präparat VI (Fall 14), 37jähriger Hode. Aehnliche Bilder wie im vorigen Fall, nur ist hier die Atrophie viel hochgradiger und auch das Bindegewebe selbst atrophisch, so dass die Präparate grosse Spalten und Lücken aufweisen (Fig. 1). Trotzdem bestehen noch an vielen Stellen schön erhaltene Canälchen. Die Zwischenzellen sind ebenso mächtig entwickelt wie im vorigen Falle.

Präparat VII (Fall 16), ebenfalls ein 37jähriger Hode. Von allen in diesem Alter stehenden Hoden ist dieser am besten erhalten. Die Degeneration der Canälchen ist so gering, dass man viele Läppchen findet, in denen die Spermatogenesis bis zur Bildung von Spermatocyten gediehen ist. Andere Läppchen wieder enthalten mit guten Epithelien versehene, ruhende Canälchen. Die Zwischenzellen sind vermehrt und, gleichmässig über das ganze Organ zerstreut, in das Zwischengewebe eingebettet. Nicht selten findet man unter ihnen drei, ja selbst fünf schöne Kerne. Dort aber, wo Canälchen zu Grunde gegangen sind, sind nur stark atrophische, zerbröckelte Zwischenzellen zu sehen, welche schöne Reinke'sche Crystalle einschliessen. Auch frei im Gewebe liegen solche Crystalloide.

Präparat VIII stammt, wie schon früher erwähnt, aus der Leiche eines 26jährigen Mannes. Im Bereiche des inneren Leistenringes lag in einem weiten, mittels enger Oeffnung mit der Bauchhöhle communicirenden Sacke ein welkes Gebilde, welches anfangs für den Hoden gehalten wurde. Bei genauerer Untersuchung stellte es sich jedoch heraus, dass dieses fragliche Gebilde der an dem bandförmigen und platten, sonst aber normalen Samenstrange hängende Nebenhode war; vom Hoden selbst war nichts zu sehen. Die mikroskopische Untersuchung grosser, durch das ganze Organ geführter Schnitte ergab Bilder eines normalen, wenn auch kleineren Nebenhodens. Die Vasa efferentia begannen als blinde Stränge und enthielten ebenso wie das Vas deferens schöne, gut erhaltene Epithelien. Ein viele normale und zerbröckelte Epithelien führendes Secret erfüllte sie in ihrem weiteren Verlaufe.

Wenn ich nun zum Schlusse die Ergebnisse meiner Untersuchungen dieser Leistenhoden und die darauf basirten Folgerungen zusammenfasse, so erscheint mir als sicher hingestellt dass

Digitized by Google

1. die Pubertätsentwickelung in einem Leistenhoden erst in späteren Jahren beginnt als im normalen Hoden;

2. dass die mit der Reife verbundene Spermatogenesis auf einer bestimmten und zwar noch niedrigen Stufe zum Stillstand kommt;

3. dass die Reifung niemals das ganze Organ gleichmässig erfasst, da ja dessen Samencanälchen stets verschiedene Entwicklungsphasen repräsentiren;

4. dass aus diesem Grunde während einer sehr langen Periode verschiedene Theile des Hodens im Zustande einer mangelhaften Spermatogenese anzutreffen sind; — während

5. neben dieser partienweise sich vollziehenden Entwickelung gleichzeitige Degenerationsvorgänge sowohl die specifischen Elemente der Drüse, als auch das Bindegewebe ergreifen, was, da die Tunica gleich weit bleibt, die Welkheit und Schlaffheit der Drüse bedingt.

6. Endlich lehrten unsere Untersuchungen, dass in jedem Leistenhoden eine Vermehrung der sogenannten Zwischenzellen zu Stande komme, welche einerseits durch ihr gleichmässiges Wachsthum dem atrophischen Hoden die Grösse eines normalen verleihen können, andererseits jedoch zur Ursprungsstätte oft gefährlicher Neubildungen werden.

Selbst die makroskopische Untersuchung der Leistenhoden und deren Samenstränge bietet eine Reihe für die Operation verwerthbarer Befunde dar, wie ja bereits im ersten Theil dieser Arbeit mitgetheilt wurde. Die in den Nebenhoden gefundenen Structurveränderungen sind nur secundäre und folgen der Entwicklungsstörung des Leistenhodens selbst.

Nachdem im Vorstehenden die anatomischen Veränderungen des Leistenhodens eingehende Würdigung gefunden haben, müssen noch die etwa durch das Unterbleiben des Descensus testiculi bedingten Einflüsse auf den Gesammtorganismus untersucht werden, sowohl jene auf die Ausbildung desselben, als auch die auf das Leben.

Schon in den ältesten Zeiten war der innige Zusammenhang der Functionsfähigkeit der männlichen Geschlechtsdrüse mit dem Entwickelungsgange des ganzen Organismus bekannt, da ja nicht

Digitized by Google

allein durch die Beobachtungen an castrirten Hausthieren, sondern zu jener Zeit sehr häufig durch die Erfahrungen an entmannten Sclaven reichliche Details darüber gesammelt werden konnten. Man erkannte bald den grossen Unterschied der Wirkungen einer vor der Pubertät vorgenommenen Castration gegenüber jener bei schon mannbaren, reifen Jünglingen.

Zuerst widmete sich dem Studium dieser Frage Hunter[1]), welcher jeden Leistenhoden für vollkommen functionsunfähig und daher auch seinen Träger für fortpflanzungsunfähig ansah. Dem widersprach anfangs Curling, indem er sowohl auf theoretische Gegengründe verwies, als auch auf die Thatsache, dass viele Thiere, welche de norma Bauchhoden besitzen, ihre Gattung fortpflanzen. Später jedoch änderte er seine Anschauung und schloss sich Hunter an, wobei er für dessen Hypothese zahlreiche Belege sowohl von Lebenden, als auch aus mikroskopischen Befunden erbrachte, welche alle die Unfähigkeit eines retinirten Hoden, Samenfäden zu bilden, klar bewiesen.

Dieselben Resultate erhielten Godard bei seinen Untersuchungen am Menschen und Goubaux et Folin bei Thieren. Auch in jüngster Zeit wurden mehrere zu gleichen Resultaten führende Arbeiten unternommen, über welche Bezançon ausführlich referirte.

Diesen Arbeiten schliessen sich vorliegende Untersuchungen von 6 einseitigen und 1 doppelseitigen Leistenhoden an. Ich bin durch dieselben zu der Anschauung gekommen, dass die in solchen deplacirten Hoden auftretenden histologischen Veränderungen des Gewebes die Unmöglichkeit der Bildung von Samenfäden begründen.

Wenn aber auch bei beiderseitigem Kryptorchismus die Spermatogenesis zu frühzeitig gehemmt wird und daher in keinem Präparate Spermatozoen gefunden werden können, so ist damit durchaus nicht gesagt, dass ihre Träger den virilen Habitus nicht erlangen könnten und so den mit normalen Hoden geborenen, aber schon in der Kindheit castrirten gleichen müssten. Es sind im Gegentheile zahlreiche Fälle (Curling u. a., unser Fall 13, 14) bekannt, wo solche Kranke vollkommen männlichen Habitus hatten und auch den Coitus vollziehen konnten. — Es muss daher noch

[1]) Bezançon: l. c.

Digitized by Google

ein anderes Moment neben dem gestörten Verlauf der Samenfädenbildung auf das Verhalten des Gesammtorganismus Einfluss nehmen.

Für diese Ansicht bilden einen weiteren Beleg jene Fälle, in denen Personen, welche vollkommen reifen Mannestypus repräsentirten, trotz des normal erfolgten Descensus testiculorum an Azoospermie litten. Den Grund dieser Azoospermie kennen wir deshalb noch nicht, weil anatomisch-histologische Untersuchungen solcher Hoden wohl wegen der Ungefährlichkeit des Leidens nicht vorliegen.

All' das zwingt mich, mit Variot und Bezançon[1]), welche eine Reihe von Untersuchungen bei Thieren und Menschen durchführten, zwei physiologische Functionen des menschlichen Hodens anzunehmen; die eine derselben wäre die Bildung von Samenfäden oder die die Fortpflanzungsfähigkeit bedingende, ungestört bis ans Ende ablaufende Spermatogenese; die zweite wäre, wenn ich so sagen darf, eine Art von „innerer Secretion" des Hodens, d. h. eine specifische Secretion der Drüse, deren Producte auf dem Wege der Blut- und Lymphgefässe resorbirt würden, und von deren ungestörtem Ablauf mir das Verhalten des Gesammtorganismus abhängig erscheint.

Diese zweite Function könnte auch in solchen Hoden noch existiren, welche keine Samenfäden bilden.

Bei Anführung dieser Hypothese darf ich vielleicht auf analoge Verhältnisse in der Schilddrüse verweisen, bei welcher man ja auch zur Annahme einer solchen inneren Secretion gezwungen ist, deren absolute Nothwendigkeit für das Gedeihen des Organismus nicht bezweifelt werden kann, wenn auch der Vorgang und der genaue Weg der Ableitung und Aufnahme ihrer Producte bis heute noch vollkommen räthselhaft geblieben ist.

So lange diese Annahme einer inneren Secretion im Hoden nicht widerlegt wird, muss dieselbe bei der Behandlung des Leistenhodens Berücksichtigung finden. Bei doppelseitigen Leistenhoden darf man sich daher durch das Fehlen der Samenfäden im Sperma nicht dazu verleiten lassen, sie als ganz unnütze und werthlose Organe zu betrachten, denn die innere Secretion kann und ist sehr

[1]) Variot et Bezançon: Influence de la sécrétion testiculaire sur le développement organique, indépendance de cette fonction etc. Gazette médicale de Paris 1892, No. 20.

Digitized by Google

wahrscheinlich in ihnen noch unversehrt geblieben. Wegen dieser Secretion ist der Besitz auch der atrophischen, deplacirten Geschlechtsdrüsen für ihren Träger hochwichtig.

Es darf nicht verschwiegen werden, dass auch Ausnahmsfälle mitgetheilt wurden, in welchen doppelseitig bestehende Leistenhoden Samenfäden producirten. Prüfen wir aber diese Fälle genauer, dann bleiben davon nach Bezançon's Zusammenstellung nur 6 controlirte und sicher beobachtete übrig, während alle anderen nur auf die Angabe des Trägers über Potenz und Fruchtbarkeit gestützt, wegen des Mangels der allein unanfechtbaren histologischen Befunde nicht viel Werth haben.

Aber auch von diesen 6 Fällen müssten streng genommen zwei ausgeschieden werden: der Fall Valette[1]), der einen Mann mit intermittirenden Leistenhoden betraf, und der Fall Sedwich[2]), in dem es sich um eine Ektopia testiculi perinealis, also um einen zwar aberrirten, aber doch ganz herabgestiegenen Hoden handelte. Somit bleiben nur noch 4 Fälle übrig, welche jedoch alle, wie gleich bewiesen werden wird, gar nicht hierher gehören.

Frägt man nämlich nach der Ursache, warum der Descensus nicht stattgefunden hat und warum ein Hode an einem ungewöhnlichen Platze degenerire, dann erscheinen diese 4 Fälle in einem ganz anderen Lichte.

Das Entstehen eines Leistenhodens und der Degeneration in ihm kann verursacht sein entweder durch eine primäre, embryonale Entwickelungsstörung oder durch mechanische Hindernisse für den Descensus.

Die zweite Art der Entstehung ist wohl klar, dürfte aber doch die seltenere sein; in unseren Fällen war sie nie anzutreffen, obwohl ihr Vorkommen nach anderen bekannt gewordenen und genau beschriebenen Fällen ausser Zweifel steht. Ganz unbewiesen ist aber bis heute die Annahme der meisten Autoren, dass die Atrophie des Leistenhoden durch die abnorme Lage desselben bedingt sei.

Es ist natürlich, dass die so complicirte und lebhafte Arbeit eines normalen, thätigen Hodens durch Schwankungen der Blutzufuhr sowohl bezüglich der Menge als auch bezüglich des Druckes

[1]) Valette, Lyon medicale 1869, T. II.
[2]) Sedwich, cit. nach Bezançon. S. 33.

Digitized by Google

gestört werden kann, besonders dadurch, dass der Hode keine unveränderliche Lage besitzt, sondern einmal tief im schlaffen Scrotum suspendirt ist, wobei der Samenstrang ad maximum gedehnt wird, ein ander Mal wieder durch die Contractionen der Cremasterfascie hoch hinaufgezogen wird, wobei der Samenstrang und mit ihm auch seine Blutgefässe entspannt und geschlängelt werden.

Dass dadurch keine Störungen erfolgen, wissen wir jedoch schon lange und eine Erklärung dafür geben uns die schönen Untersuchungen von Ludwig und Tomsa[1]), welche zuerst jene physiologischen und mechanischen Einrichtungen der Blut- und Lymphgefässe erkannten, die den Samencanälchen sicheren Schutz gewähren gegenüber den Schwankungen der Blutzufuhr und des Blutdruckes innerhalb der Tunica albuginea, und auf diese Weise die Thätigkeit der Samencanälchen dem Einflusse dieser Factoren entziehen.

Auch die zahlreichen, auf eine Lösung dieser Frage hinzielenden Experimente sind nicht beweisend. Ich habe hier besonders die Experimente von Stilling[2]) und von Griffiths[3]) im Auge, die darin bestanden, dass der ursprünglich normal situirte Hode in den Leistencanal, ja selbst in die Bauchhöhle hinaufgeschoben wurde. Als gewöhnliche Ursache der hierauf eintretenden Degeneration erkannte Stilling eine Abknickung des Schwanzes der Epididymis, nicht aber die experimentell herbeigeführte Lageveränderung der Drüse an sich. Es sind hier dieselben Momente im Spiele, die auch die nach Durchschneidung des Vas deferens auftretende Atrophie im Hoden verursachen.

Endlich spricht noch eine andere Erfahrung gegen die Bedeutung der abnormen Lagerung. In der Literatur finden sich nämlich sicher constatirte Fälle von Ectopia perinealis und auch anderer Ektopien des Hodens, wo dieser Degenerationsprocess nicht auftrat und normale Samenabsonderung stattfand.

Es ist also gewiss nicht unbegründet, wenn an eine primäre

[1]) Ludwig und Tomsa: Die Lymphgefässe des Hoden und ihr Verhältniss zu den Blut- und Samengefässen. Sitzungsberichte der k. k. Akademie der Wissenschaften in Wien. Bd. 56 (1862).

[2]) Stilling: Versuche über die Atrophie des verlagerten Hoden. Ziegler's Beiträge. Bd. XV.

[3]) Griffiths: The structural changes in the testicule of the dog when it is replaced within the abdom. cavity. Journal of Anatomy and Physiology, Bd. XXVII (July 1893).

Digitized by Google

Disposition, an eine Entwickelungsstörung gedacht wird, für welche nicht nur meine eigenen histologischen Befunde, sondern auch jene sicher constatirten Fälle einer Vererbung des Uebels sowohl bei Menschen als bei Thieren sprechen (Goselin, Godard, le Dentu und Andere)[1]). Den Grund, warum diese Hoden manchmal im Abdomen, manchmal in der Leistengegend zurückbleiben, werden wir erst dann erfahren, wenn wir über die Embryologie und den Mechanismus des Descensus testiculorum vollständig unterrichtet sein werden.

Die vier eben angeführten Fälle von Kryptorchismus mit in jeder Hinsicht normaler Spermabildung müssen somit als Ausnahmen betrachtet werden, in welchen die Erhaltung der Functionsfähigkeit dadurch erklärt werden kann, dass ganz gesunde Hoden nur durch mechanische Hindernisse zurückgehalten worden sind.

Nach Anführung der Ergebnisse aller Untersuchungen und der daraus gezogenen Schlüsse wende ich mich zur Beantwortung der gleich in den ersten Zeilen vorliegender Arbeit aufgeworfenen Fragen.

Dass die Operation der Orchidopexie möglich ist, die eingetretene Pubertät vorausgesetzt, und auch in den meisten Fällen gelingen wird, haben wir schon erwähnt. Bezüglich des für die Operation geeigneten Zeitpunktes stimme ich Bezançon's Ansicht, dass sie womöglich erst nach dem 11. oder 12. Jahre auszuführen sei, vollkommen bei, da ja die Erfahrung lehrt, dass der Hode immer noch spontan herabsteigen kann bis zu dieser Altersstufe. Abgesehen davon überzeugten wir uns ja noch, dass gerade zu dieser Lebenszeit die anatomischen Verhältnisse für die Orchidopexie und auch für die erste nothwendige Beseitigung einer neben dem Leistenhoden liegenden Hernie wegen der grösseren Länge des Samenstranges viel günstiger liegen als im kindlichen Alter. Bei jüngeren Knaben wären deshalb statt der Orchidopexie unblutige Versuche der Herableitung des Hodens, wie sie v. Langenbeck angegeben hat, zu unternehmen.

Dass durch die Orchidopexie eine ganze Reihe von Beschwerden beseitigt werden kann, bestätigt meine Erfahrung, auch ist das

---

[1]) Kocher, l. c. S. 578.

Digitized by Google

leicht zu verstehen. Besonders die beim Gehen und bei schwerer Arbeit auftretenden Schmerzen, welche bald sehr heftig werden und sogar Erbrechen verursachen können, dann die erst in jüngster Zeit von Tedeschi[1]), Soltmann[2]), Bezançon beschrieben nervösen Störungen, endlich die manchmal in Folge einer Torsion des Samenstranges auftretenden Störungen (Infarkte, Entzündungen u. s. w.) (Nicoladoni, Meyer u. a.) werden durch die Operation mit Sicherheit beseitigt. Dass auch die so häufige Complication mit einer Hernie nur der Operation weicht, brauche ich nicht erst zu betonen.

Anders steht es dagegen mit der Frage, ob ein Leistenhode nach seiner Herabbringung und Fixirung im Scrotum auch funktionsfähig werden kann. Verneint muss sie werden, wenn wir solche Leistenhoden zu operiren haben, welche (nach meinen Beobachtungen etwa) das 28. oder 30. Jahr überschritten haben, denn in diesen haben die Veränderungen des Gewebes schon einen solchen Grad erreicht, dass eine Erholung des Organs ganz ausgeschlossen ist. — Leider ist aber nach meinen Befunden auch bei jüngeren Leistenhoden eine Erlangung der Fortpflanzungfähigkeit durch die Operation nicht sicher zu erhoffen. Auch die Angaben der einschlägigen Literatur enthalten vielmehr Belege für meine Auffassung, als Gegenbeweise. Es können sich nämlich die Beobachter der als Beweise für die Möglichkeit einer Samenbildung nach Orchidopexie angeführten Fälle bloss auf rein äusserliche Befunde, darunter vorzüglich auf die Volumszunahme der herabgeführten Hoden stützen. So wurden herangezogen der erste Fall Nicoladoni's[3]), in dem der Hode 11 Monate nach ausgeführter Operation normale Grösse erreicht hatte; dann 10 Fälle von Bezançon, in denen ebenfalls Volumszunahme der operirten Hoden beobachtet worden war. Von den übrigen mitgetheilten Fällen ergaben dagegen 11 eine Verkleinerung und drei andere Atrophie der Drüse. Die Bedeutungslosigkeit einer solchen späten Volumszunahme beweist unter anderen eclatant der Fall Lauenstein[4]); der Hode musste zwei

[1]) Tedeschi: Ueber Ectopie des Testikels. Wiener med. Woch. 1890.
[2]) Soltmann: Jahrbuch f. Kinderheilkunde 1888 und Gerhardt's Handbuch, Bd. V.
[3]) Nicoladoni: A. a. O.
[4]) Zur Frage der operativen Fixation des Leistenhoden. Deutsche Zeitschrift f. Chirurgie, Bd. 33.

Digitized by Google

Jahre nach erfolgter Orchidopexie entfernt werden, und obwohl auch er voluminöser geworden war und makroskopisch ganz normal erschien, fand sich bei der mikroskopischen Untersuchung nirgends Samenfädenbildung, während das Vas deferens vielleicht in Folge der beim Eingriff nöthig gewordenen Zerrung an einer Stelle vollständig obliterirt war. Das vom Hoden trotzdem gelieferte und auch die Vasa efferentia erfüllende Secret enthielt keine Samenfäden.

Auch in einem anderen Falle, wo beide Hoden ein Jahr nach der Operation sehr gross geworden waren, und der 23jährige, stets gesunde und ausgesprochen männlich entwickelte Jüngling nachweisbar reichliche Ejaculationen hatte, fand Bezançon[1]) trotz wiederholter Untersuchungen niemals Samenfäden vor.

Ich selbst hatte vor kurzem Gelegenheit folgenden Fall zu beobachten. Ein 20jähriger, kräftiger Junge hatte bis zu seinem 15. Jahre seinen rechten Hoden niemals wahrgenommen. Erst in diesem Lebensjahre stieg der Hode in das Scrotum hinab und verblieb auch immer darin, war aber zeitweise mehr oder weniger schmerzhaft. Da sich nun seit einigen Monaten auf derselben Seite eine Hernie entwickelt hatte, stellte sich Patient auf der Klinik vor und wurde deshalb auch operirt. Der bei der Operation blosgelegte rechte Hode war wie es die Leistenhoden in der Regel sind, klein, welk und schlaff, atrophisch. Der vom Hoden weit abstehende Nebenhoden war mit jenem durch eine lange Duplicatur verbunden. Der abnorm bewegliche Hode wurde nach Operation der Hernie an dem Platze, wohin er spontan hinabgelangt war, angeheftet. Trotzdem, dass sein kräftiger Träger in so jugendlichen Alter stand, hatte der Hode sich innerhalb voller fünf Jahre nach seinem spontanen Descensus weder weiter entwickelt, noch seine Functonsfähigkeit erlangt.

Wo aber der Hode durch mechanische (anatomische) Hindernisse am Descensus gehindert wurde, darf der Zutritt der Fortpflanzungsfähigkeit nach der Operation eher erhofft werden, denn er kann ja noch normales Gewebe besitzen.

Es ist also in den meisten Fällen die Prognose der Erlangung der Fortpflanzungsfähigkeit eine ungünstige. Dürfen wir deshalb die

[1]) Bezançon: Gazette médicale de Paris 1892, S. 231.

Digitized by Google

Castration vorziehen? — Nein; denn wie ich früher motivirte, hat eine solche Drüse, wenn auch unfähig, Samenfäden zu bilden, für den Organismus grossen Werth wegen ihrer inneren Secretion. Es ist deshalb die Vorlagerung trotz ihrer schlechten Prognose bezüglich der Erlangung einer vollständigen Spermatogenesis doch einzig und allein am Platze.

Was die Disposition des Leistenhodens zur Entstehung von Neubildungen anbelangt, so hilft die Orchidopexie nicht ab; sind ja doch, wie ich annehmen muss, die Ursachen dieser Disposition embryologische Störungen.

Diese Neigung zur maligen Entstehung, die in letzter Zeit von manchen Beobachtungen in Abrede gestellt wurde, fand in den letzten Jahren eine weitere Bestätigung in der Veröffentlichung einer Reihe von Fällen maligner Tumoren in Bauchhoden, die wahrscheinlich dieselbe Ursache haben wie diejenige des Leistenhodens.

Aus meinen Untersuchungen konnte ich somit nur die Ueberzeugung gewinnen, dass das Wesen des Kryptorchismus in einer Entwickelungsstörung zu suchen ist und nicht einfach in der Anatomie der Lagerung des Hodens erblickt werden darf. Der Leistenhode degenerirt und geht in Neubildungen über nicht weil er an einem falschen Platze fixirt ist, sondern weil er diesem Schicksale schon ab ovo verfallen ist.

Ja die oft schweren Begleiterscheinungen des Kryptochismus, als da unter anderen sind Schmerzen, Infarcte und Neurosen in Folge einer Torsion des Samenstranges, sind auch keine Folgen der Lagerungsanomalie, sondern sind — wie in Nicoladoni's Arbeit zu ersehen — verursacht durch die anatomischen Verhältnisse, welche der Drüse durch eine mangelhafte Fixirung eine abnorme Bewegungsfähigkeit gewähren.

Einer solchen Annahme einer embryonalen Störung als Wesen des Kryptorchismus widerspricht die Mannigfaltigkeit der Erscheinungsformen des Leistenhoden durchaus nicht. Wenn einmal wie im sechzehnten der hier besprochenen Fälle die Bildung des Hodens selbst ganz ausblieb und nur Nebenhode und Vas deferens im Leistencanal zu finden waren, ein andersmal wieder die Ent-

Digitized by Google

wicklung der Drüse beinahe die Höhe jener eines normalen Hoden erreicht, so liegt das ja in der keine Grenzen kennenden Abstufungsfähigkeit der Missbildungen begründet.

Erklärung der Abbildungen auf Tafel II.

Fig. 1. Uebersichtspräparat aus dem Falle 14 die hochgradige Atrophie der Kanälchen und des Bindegewebes zeigend. — (a) Knoten aus Zwischenzellen. — Schwache Vergrösserung.

Fig. 2. Aus Fall 7 enorme Wucherung der Zwischenzellen (a), Druckatrophie der Kanälchen, z. Th. vollständig (b), z. Th. geringeren Grades (c). Die Zwischenzellenknoten durchziehende Capillaren (d). Verdichtete Albuginea (e), Lymphräume (f).
Zeiss B., Ocul. 2.

Fig. 3. Ein Zwischenzellenknoten aus Fall 7 bei stärkerer Vergrösserung; viele grosse Zwischenzellen völlig degenerirt (a), andere durch Druck des Bindegewebes in ihrer Form verändert (b). Verdickte Capillaren und Gefässe (d), die zu einer Bindegewebswucherung geführt haben (e). Hyalin entartete Kanälchen (f). Kanälchen mit atrophischen Epithelien (g).
Zeiss D., Ocul. 3.

Fig. 4. Präparat aus Fall 9. Atrophische Zwischenzellen (a) mit Reinkeschen Krystallen (b), Kapillaren mit Endothelien (c). Verdickte Membrana prop. der Samenkanälchen (d), Samenkanälchen mit atrophischem Epithel (nur z. Th. ausgeführt) (e).
Zeiss homog. Imm. $^1/_{12}$, Ocul. 1.

Fig. 5. Präparat aus Fall 5. Schwache Wucherung der Zwischenzellengegend (a) und zu gleicher Zeit mehrere Kanälchen vor der Pubertät (stehend (b); in einem das erste Auftreten von mitotischen Figuren (Beginn der Spermatogenese) (c). Einige Kanälchen zeigen noch den infantilen Charakter (d).
Zeiss D., Ocul. 1.

Digitized by Google

V.

(Aus der chirurg. Universitäts-Klinik des Herrn Geheimrath von Bergmann.)

Ueber Bau und Wesen der Ranula.

Von

Dr. Richard von Hippel,

Assistenzarzt der Klinik.

(Hierzu Tafel III.)

Die Kenntniss der als Ranula oder Fröschlein bezeichneten, am Boden der Mundhöhle unter der Zunge gelegenen Geschwulst reicht bis in die Zeit des Hippokrates zurück. Zahlreich sind die Namen der Forscher, welche sich seitdem mit dem Studium dieser eigenthümlichen Geschwulst befasst und es versucht haben, eine Erklärung ihrer Entstehung zu geben. Trotzdem ist noch bis heute eine Einigung über diese Frage nicht erzielt worden; wenn auch für eine Anzahl der aufgestellten Theorieen ihre Unhaltbarkeit mehr oder weniger sicher erwiesen werden konnte, so erfreuten sich doch die dafür neu aufgestellten ebenso wenig einer allgemeinen Anerkennung und Annahme, sodass wir auch heute noch die Frage nach dem Wesen der Ranula als eine offene bezeichnen müssen. Der Grund für diese Unklarheit ist jedenfalls darin zu suchen, dass weitaus die meisten Forscher es unterlassen haben, genaue mikroskopische Untersuchungen über den Bau der von ihnen operirten Ranulae anzustellen. Nur dies kann der geeignete Weg sein, um zur Klarheit zu gelangen, nachdem klinische Beobachtung und grob anatomische Präparation allein sich als unzulänglich hierfür erwiesen haben.

Ich habe daher seit dem Juli v. J. die in der Kgl. Poliklinik zur Beobachtung gekommenen Ranulae einer genauen mikroskopischen Untersuchung unterworfen, über deren Ergebnisse ich im Folgenden

Digitized by Google

berichten möchte. Vorher aber sei es mir gestattet, einen kurzen Ueberblick über die Entwickelung unserer Frage und die bisher aufgestellten Theorieen zu geben.

Lange Zeit hindurch erhielt sich der Brauch der Alten, jede Anschwellung unter der Zunge ohne Rücksicht auf Herkunft und Bedeutung als Ranula zu bezeichnen, und erst in der ersten Hälfte unseres Jahrhunderts fing man an einzusehen, wie verschiedenartige Dinge unter diesem Sammelnamen begriffen waren. Man fand, dass eine Anzahl der hier vorkommenden Tumoren Atherome und Dermoide, andere Lipome, wieder andere, allerdings recht seltene, Echinococcuscysten seien; man sah ferner acute Anschwellungen der Speichelgänge durch Eindringen von Fremdkörpern in ihre Mündung entstehen, die aber nach Entfernung des Abflusshindernisses sich ebenso rasch wieder zurückbildeten, wie sie gekommen waren. Man lernte nach diesen Erfahrungen auch klinisch diese verschiedenartigen Dinge von einander trennen und ein einheitliches Krankheitsbild für die „wahre“ (Jobert) oder „klassische“ (Broca) Ranula aufstellen. Vorzügliche und erschöpfende Darstellungen derselben haben Albert Haller, v. Recklinghausen, Suzanne u. A. gegeben, auf welche ich hiermit wohl verweisen darf, um unnütze Wiederholungen zu vermeiden. Ausschliesslich mit dieser in ihren Symptomen scharf characterisirten wahren oder klassischen Ranula werden sich die folgenden Ausführungen zu befassen haben.

Während die älteren Hypothesen über das Wesen der Ranula ausnahmslos auf sehr unklaren pathologischen Vorstellungen fussen und sich dem entsprechend in rascher Folge ablösen, ist Diemerbroek der Erste, der eine für lange Zeit fast alleinherrschende Theorie aufstellte. Er fasst die Ranula als eine Speichelretentionscyste des Wharton'schen Ganges auf, die durch Verengerung oder völligen Verschluss desselben zu Stande käme. Neben dem Wharton'schen werden dann auch bald der Bartholin'sche bezw. die Rivini'schen Gänge als Sitz und Ausgangspunkt der Geschwulst bezeichnet. Man dachte sich die Entstehung derselben so, dass entweder Eindickung des Speichels und Atonie des Ganges oder primäre Verengerung und Verstopfung desselben durch Entzündung, Aphthen, Geschwüre, Fremdkörper oder Geschwülste eine Stauung des Speichels im Ausführungsgang der Drüse bewirke, dieser die Wand des Ganges allmälig dehne, und durch beständiges Nachfliessen

Digitized by Google

aus der weiter secernirenden Drüse eine schliesslich unter hoher Spannung stehende Speichelcyste hervorginge. Noch bis in die neueste Zeit hinein spielt diese Theorie eine Hauptrolle in der französischen Litteratur, insofern sie von den meisten französischen Forschern zur Erklärung der congenitalen Ranula herangezogen wird.

Dupuytren liess neben dem erwähnten Modus noch die Möglichkeit zu, dass die Ranula in den Schleimdrüsen der Mundbodenschleimhaut ihren Sitz haben könne, wofür er Analoga in den Schleimcysten der Wangenschleimhaut und des Zahnfleisches fand.

Auf die Dauer vermochte indessen die Speichelgangtheorie, so viel Bestechendes sie auch zunächst zu haben schien, der Kritik nicht Stand zu halten. Man sah, dass nach Verschluss der Mündung des Ganges durch Fremdkörper, Getreideähren u. A., niemals der Ranula ähnliche Symptome entstanden, vielmehr nach anfänglicher leichter, mit lebhaften Schmerzen verbundener Anschwellung des Ganges entzündliche Veränderungen in der Glandula submaxillaris auftraten, die zu Atrophie der Drüse und damit zum Aufhören der Speichelsecretion führten (De Closmadeuc). Dieselben Vorgänge konnte man experimentell durch Unterbindung des Ganges bei Hunden hervorrufen (Cl. Bernard, Cornil und Ranvier, Suzanne). Weiter machte man die Beobachtung, dass die Oeffnung in einer spontan geplatzten oder zu therapeutischen Zwecken incidirten Ranula sich in aller Kürze wieder schliesst, und der entleerte Inhalt sich wieder ansammelt. Hätte man es mit dem dilatirten Hauptausführungsgang zu thun, so müsste man das Gegentheil erwarten, nämlich die Etablirung einer schwer zur Heilung zu bringenden Speichelfistel, wie sie thatsächlich bei den nicht seltenen Verletzungen des Stenon'schen Ganges vorkommt. Auch müsste Obliteration des Sackes nach Anwendung von Aetzmitteln unter der obigen Voraussetzung stets ein Recidiv zur Folge haben, während thatsächlich manche Heilung dadurch erzielt wurde. Ebenso liessen sich auch Gestalt und Beschaffenheit der Cyste schwer mit der Diemerbroek'schen Annahme vereinigen. Mit Sicherheit aber sprach dagegen die Thatsache, dass der Gang sich in einer Reihe von Fällen neben der Cyste mit der Sonde passiren liess, sowie dass bei Application secretionsbefördernder Mittel auf die Schleimhaut des Mundes das Hervorquellen des Speichels aus dem Gang beobachtet werden konnte, ohne dass die Ranula dabei ihre Gestalt verändert hätte. —

Digitized by Google

Füge ich noch hinzu, dass ich selbst in mehreren Fällen während der Operation bei Brechbewegungen des Patienten den Speichel in hohem Strahl aus der Oeffnung auf der Carunkel hervorspritzen sah, sowie dass ich an Serienschnitten die völlige Unabhängigkeit der Hauptausführungsgänge von der Cyste auch mikroskopisch nachweisen konnte, so dürfte die Lehre Diemerbroek's damit als endgiltig widerlegt anzusehen sein.

Nicht besser steht es mit der Annahme Dupuytren's, dass die Ránula eine Retentionscyste der Schleimdrüsen am Mundboden und an den Zungenrändern sei. Solche Cysten kommen zwar nicht selten vor, erreichen aber niemals auch nur annähernd die Grösse einer Ranula, haben eine viel dünnere Wand als diese und sind vor allen Dingen niemals von einer selbständigen Schleimhaut überzogen, sondern haben ihren Sitz in dieser selbst.

Eine ganz neue Perspective schien sich zu eröffnen, als Fleischmann unter der Mundbodenschleimhaut dem vorderen Rand des M. genioglossus anliegend einen Schleimbeutel entdeckte, dessen Existenz von Albert Haller und Weber bestätigt wurde. Was lag nach dieser Entdeckung näher, als in der Ranula ein Hygrom dieses Schleimbeutels zu sehen? Doch auch diese Theorie sollte nicht lange unangefochten bleiben. Schon die Entdecker des Schleimbeutels bezeichneten sein Vorkommen als ein inconstantes, spätere Nachuntersucher aber leugneten seine Existenz vollkommen und erklärten ihn direct für ein Kunstproduct (Virchow, v. Recklinghausen, Merkel, Suzanne). Man wird daher davon Abstand nehmen müssen, ein Gebilde, dessen Existenz so hochgradig unwahrscheinlich ist, zur Erklärung der Ranula heranzuziehen.

Der Vollständigkeit wegen seien noch zwei Theorieen erwähnt, welche von Pauli und Tillaux aufgestellt wurden. Ersterer unterscheidet zwei Stadien der Entstehung: Das erste, Ptyalectasie genannt, besteht in einer Ausdehnung des Ductus Whartonianus durch den sich stauenden Speichel bei Verschluss der Mündung des Ganges. Hat diese Ausdehnung einen gewissen Grad erreicht, so ist die Elasticität der Wand des Ganges erschöpft, dieselbe platzt, und der Speichel ergiesst sich in das umgebende Zellgewebe. Dadurch entstehen zunächst einzelne mit Speichel gefüllte „Zellgewebsbläschen", die dann allmälig confluiren und sich mit der Wand des geplatzten Ganges zur einheitlichen Cyste, der Ptyalocele (2. Stadium), vereinigen.

Digitized by Google

Gewissermassen eine Combination der Fleischmann'schen und Pauli'schen Theorie stellt die von Tillaux für die Entstehung der „acuten" Ranula angenommene dar. Das erste Stadium entspricht der Ptyalectasie Pauli's, die Perforation erfolgt dann aber nicht in das benachbarte Zellgewebe, sondern in den der Wand des Ganges unmittelbar anliegenden Fleischmann'schen Schleimbeutel hinein. So erklärt es sich auch, dass man bei Eröffnung einer „acuten" Ranula stets eine wohlgebildete, offenbar präformirte Höhle vorfindet.

Beide genannten Theorieen fallen selbstverständlich mit der Ablehnung der von Diemerbroek und Fleischmann aufgestellten.

Sehen wir von den nicht verwerthbaren Befunden Weber's ab, so war Neumann der Erste, welcher durch die genaue mikroskopische Untersuchung einer Ranula neue Gesichtspunkte für die Beurtheilung dieser Geschwulst fand. Er beobachtete an der Innenfläche seiner Cyste ein einer hyalinen Grenzschicht (basement membrane) aufsitzendes Epithel, dessen innerste Schicht aus hohen flimmernden Cylinderzellen zusammengesetzt war. Er zog daraus den Schluss, dass die Cyste ihre Entstehung dem einzigen Flimmerepithel tragenden Apparat in dieser Gegend, nämlich den Bochdalek'schen Drüsenschläuchen verdanken müsse.

Gegen diese Auffassung wendet sich v. Recklinghausen. Auch er fand seine Cyste mit einem zusammengesetzten flimmernden Cylinderepithel ausgekleidet; doch glaubt er, diesem Befund keine principielle Bedeutung beilegen zu sollen. „Nicht in der starren Form der Zellen liegt der ruhende Pol in der Erscheinungen Flucht, die Form derselben für sich allein kann, da sie wandelbar, über die Herkunft nicht entscheiden." Grössere Bedeutung legt er dem Ergebniss der grob anatomischen Präparation bei, die eine innige Beziehung seiner Cyste zu der Blandin-Nuhn'schen Zungenspitzendrüse darthut. Aus dem Hauptausführungsgang dieser Drüse ist seiner Meinung nach die Cyste hervorgegangen, und verallgemeinernd bezeichnet er überhaupt die Zungenspitzendrüse als Sitz und Ursprungsstätte der Ranula.

Dem gegenüber hält Neumann an der Specifität der Flimmerepithelien fest; dieselben kommen, wenn keine teratoiden Vorgänge mitspielen, bei pathologischen Processen nur an Orten vor, an denen sich auch normaler Weise Flimmerepithel findet. Dies trifft in der Zunge nur

Digitized by Google

für die Bochdalek'schen Schläuche zu, und nur auf diese können daher in jener Gegend vorfindliche Flimmercysten zurückgeführt werden. v. Recklinghausen hat ausserdem durch seine Präparation nur eine innige nachbarliche Beziehung der Drüse zur Ranula festgestellt, einen Zusammenhang der Cystenhöhle mit Drüsenbläschen oder -gängen aber weder durch Injection noch durch mikroskopische Untersuchung erwiesen. Im Gegentheil wurde grade die Stelle, an welcher dieser Zusammenhang zu vermuthen war, von der Untersuchung ausgeschlossen, „um das Präparat beweiskräftig zu erhalten." Ueberhaupt aber die Mehrzahl oder gar alle Ranulae auf die Zungenspitzendrüse zurückführen zu wollen, verbietet schon die Topographie dieser Cysten. Fast stets liegen dieselben fern von der Zungenspitze und überhaupt nicht an der Unterfläche des freien Theils der Zunge, sondern finden gegen denselben ihre Grenze an der Stelle, wo sich die Mundbodenschleimhaut auf ihn hinüberschlägt, während sie sich andrerseits nach vorn zu bis zur Zahnreihe und ausserdem beträchtlich weit nach der Seite zu erstrecken pflegen. Die Selbstständigkeit der Cystenwand, auf die v. Recklinghausen besonderen Werth legt, sowie das Vorkommen von Muskelfasern in derselben beweisen aber nichts für die Zungenspitzendrüse, sie müssen ebenso gut einer Cyste zukommen, die einem Bochdalek'schen Schlauch ihr Dasein verdankt.

Ich kann mich diesen Ausführungen Neumann's nur in vollem Umfang anschliessen. An Stelle der „Bochdalek'schen Schläuche" wären nach unseren heutigen entwickelungsgeschichtlichen Kenntnissen gewisse seitliche Verzweigungen des Ductus thyreoglossus, insbesondere seines oberen Abschnittes, des Ductus lingualis, zu setzen. Von diesen giebt uns Martin B. Schmidt eine ausführliche anatomische Darstellung. Die für uns wichtigen Punkte aus derselben sind die folgenden: Neben dem normalen oberflächlichen, direct auf der Schleimhaut des Zungenrückens mündenden Schleimdrüsenlager findet sich bei abnorm persistirendem Ductus lingualis — auf dessen Längenausdehnung es dabei nicht ankommt — ein zu ihm gehöriges System von Schleimdrüsen, die etagenförmig über einander in der Mittellinie der Zunge tief im Zungenparenchym gelegen sind und mit horizontal verlaufenden Ausführungsgängen in den Ductus lingualis einmünden. In diesen Ausführungsgängen beobachtet man relativ häufig flimmerndes Cylinder-

Digitized by Google

epithel. Dieses Drüsenlager giebt nicht selten Veranlassung zur Bildung von im Zungenparenchym gelegenen Flimmercysten. Ferner kommt, allerdings seltener, ein System weiter, verzweigter, schlauchartiger Canäle vor, welche mit Bochdalek's Drüsenschläuchen identisch sind, vom hintersten Theil des Ductus ihren Ursprung nehmen, in der Hauptmasse nach unten und vorn verlaufen und zum Theil mit endständigen Drüschen versehen sind. Auch sie tragen flimmerndes Cylinderepithel.

Ich finde nun keine Schwierigkeit in der Vorstellung, dass einer dieser nach vorn und unten gerichteten Blindschläuche in analoger Weise, wie dies König für die Fistula colli congenita beschrieben hat, sich gegen den Mundboden hin senkt und durch Sekretverhaltung hier unter oder dicht neben dem Frenulum linguae eine Cyste bildet, die alle klinischen Kennzeichen der Ranula besitzt, mikroskopisch aber eine Auskleidung mit Flimmerepithel zeigt. Dass sich diese cystische Erweiterung des Blindsackes später durch Obliteration des Schlauches und Abschnürung von dem Organ, dem sie ihre Entstehung verdankte, trennen und selbstständig werden kann, ist wohl ohne weiteres zuzugeben. Auf diese Weise, aber auch nur so, kann ich mir die Befunde von von Recklinghausen und Neumann ohne Schwierigkeit erklären.

Dass übrigens an klassischer Stelle vorkommende, Ranula-ähnliche Gebilde auch ohne Vermittelung des beschriebenen Schlauchsystems direct aus dem oberen Abschnitt des Ductus thyreoglossus hervorgehn können, dafür mag folgende eigene Beobachtung ein Beispiel geben:

Otto K., $^1/_2$ Jahr alt, wurde am 13. 7. 1896 in die Klinik aufgenommen. Bei der Geburt des Kindes bemerkten die Eltern eine etwa kirschgrosse bläuliche Blase, die, am Mundboden unter der Zunge gelegen, diese nach oben verdrängte, zwischen den Lippen hervortrat und ein Schliessen des Mundes unmöglich machte. Dieselbe wurde daher angestochen und fiel unter Entleerung einer klaren, fadenziehenden Flüssigkeit zusammen. An der Punktionsstelle blieb aber eine Fistel zurück, wegen deren die Hilfe der Klinik nachgesucht wird.

Status: Am Mundboden, von der Zungenspitze etwa 1 Ctm. weit entfernt, an der Umschlagstelle der Schleimhaut auf die Unterfläche der Zunge befindet sich unmittelbar neben dem Frenulum auf der linken Seite eine nur mässig secernirende lippenförmige Fistel. In Narkose lässt sich eine dünne Knopfsonde etwa 1 Ctm. tief in der Richtung nach hinten in den Fistelgang einführen. Bei gleichzeitiger Palpation vom Mundboden aus ergiebt sich, dass der Gang innerhalb der Zungensubstanz gelegen ist. Die Fistelöffnung wird

Digitized by Google

ovalär umschnitten, und es gelingt unschwer, den Gang in einer Länge von fast 2 Ctm. aus dem Zungenparenchym heraus zu präpariren. Dann endet derselbe anscheinend blind und wird abgeschnitten. Die Muskulatur wird mit einigen Catgutnähten vereinigt, die übrige Wunde tamponnirt; sie heilte reactionslos. Der ganze Fistelgang wurde senkrecht zu seiner Längsrichtung in Serienschnitte zerlegt, welche folgenden mikroskopischen Befund ergaben: In dem vordersten, d. h. der Fistelöffnung zugekehrten Theil des Ganges (Fig. 1) findet sich das Lumen umgeben von einem mehrschichtigen Plattenepithel (p), das durchaus den Bau von Schleimhautepithel, also papilläre Structur zeigt. Die Breite dieser Epithelschicht ist eine beträchtliche. Nach aussen schliesst sich an sie eine nicht breitere Zone eines fibrillären, mässig kernhaltigen Bindegewebes (b) an, das seinerseits direct in die umgebende Zungenmuskulatur (m) übergeht. An der Fistelöffnung setzt sich das den Kanal auskleidende Epithel continuirlich in dasjenige der Mundbodenschleimhaut fort. — Neben dem Fistelgang bemerkt man nun bereits ziemlich dicht hinter seiner Mündung in dem umhüllenden Bindegewebe vereinzelte kleine, theils runde, theils ovaläre Lumina (l); dieselben sind mit einem hohen Cylinderepithel ausgekleidet, dessen Zellen einen grossen, gut gefärbten, wandständigen Kern und ein helles, durchsichtiges Protoplasma zeigen, also durchaus den Epithelien von Schleimdrüsen gleichen. Verfolgt man den Gang weiter nach hinten hin, so sieht man, wie diese Drüsenbläschen gleichenden Gebilde zahlreicher werden und näher an den Fistelgang herantreten. Sie ordnen sich dabei zum Theil in kleinen Gruppen an, die sich in einem gemeinsamen kurzen Ausführungsgang vereinigen. Letzterer durchbricht das Plattenepithel des Ganges und mündet in diesen ein. Sein Cylinderepithel greift dabei auf eine kurze Strecke an der Mündungsstelle auf die Innenfläche des Ganges über und ersetzt hier das Plattenepithel. Je weiter nach hinten, desto mehr nimmt die Zahl der Drüsenbläschen zu, desto dichter münden sie in den Gang ein, dessen Plattenepithel dementsprechend immer mehr dem Cylinderepithel Platz macht.[1]) Auffallend ist hierbei, dass diese Vorgänge sich fast ausschliesslich auf die untere Peripherie des Ganges beschränken, der dabei nach hinten zu immer weiter wird. So erhalten schliesslich etwa die unteren zwei Drittel seiner Peripherie Cylinderepithelauskleidung, an welches im oberen Drittel der Rest des Plattenepithels unvermittelt anstösst (Fig. 2). Je weiter nach hinten hin, desto unvollkommener wird übrigens die epitheliale Auskleidung der Fistel. Es treten mehr und mehr Fehlstellen in derselben auf, die Lücken fliessen zusammen, endlich ist der grösste Theil des Epithels verschwunden und nur vereinzelte Inseln erinnern an die frühere zusammenhängende Schicht. Dafür finden sich die abgestossenen Epithelien mehr oder weniger zahlreich im Fistellumen wieder. Mit dem Schwinden des Epithels werden auch die Drüsenbläschen immer spärlicher und fehlen schliesslich ganz. Ein blindes Ende des Ganges konnte durch die mikroskopische Untersuchung nicht festgestellt werden, vielmehr hatte man den Eindruck, dass derselbe sich noch weiter fortgesetzt haben müsse.

---

[1]) Cilienbesatz konnte an diesen Cylinderzellen nicht nachgewiesen werden.

Digitized by Google

Es bestand also in unserem Falle bei der Geburt ein Krankheitsbild, das sich klinisch in keiner Weise von dem einer sehr grossen Ranula unterschied. Der histologische Befund lässt nun keinen Zweifel daran aufkommen, dass dieselbe dem Ductus thyreoglossus, und zwar dessen oberem Theil, dem Ductus lingualis, ihre Entstehung verdankte. Derselbe ist nach den Untersuchungen von Durham an seinem oberen Ende mit Plattenepithel, am unteren mit flimmerndem Cylinderepithel ausgekleidet. Nicht selten sollen bei den von ihm ausgehenden Cysten und Fisteln die Cilien fehlen, sei es, dass sie zwar am frischen Präparat gefunden, am fixirten und erhärteten aber vermisst werden, sei es, dass auch der Nachweis am frischen Object misslingt. Wir werden uns also durch das Fehlen des Flimmerbesatzes in der Deutung unseres Falles nicht beirren zu lassen brauchen. Dagegen entspricht das nach hinten immer mächtiger werdende Drüsenlager, das den Canal an seiner unteren Pheripherie umgiebt, und mit Cylinderepithel tragenden Ausführungsgängen in ihn einmündet, durchaus dem von Schmidt beschriebenen tiefen Drüsenlager des Ductus lingualis, das sich auch fast ausschliesslich seiner unteren Wand anschliesst. Es fragt sich nur, ist das Plattenepithel, das wir in dem Gang vorfinden, ein Abkömmling des die oberen Abschnitte des Ductus lingualis auskleidenden, oder stellt es eine directe Fortsetzung des Schleimhautepithels des Mundbodens dar? Ich halte die letztere Annahme für die wahrscheinlichere mit Rücksicht darauf, dass gerade der der Fistelöffnung zunächstliegende Theil des Ganges durchweg Plattenepithel trägt, und dieses, je weiter von der Mundhöhle entfernt, desto mehr dem Cylinderepithel Platz macht. Ausserdem spricht auch die papilläre Structur sowie der continuirliche Uebergang des Fistelepithels in das Schleimhautepithel für diese Annahme.

Ich denke mir also die Entstehung unserer Fistel in folgender Weise: Der obere Theil des Ductus lingualis persistirte ein Stück weit; sein blindes Ende senkte sich dann in der Richtung nach unten und vorn bis gegen die Umschlagstelle der Mundbodenschleimhaut auf die Unterfläche der Zunge, um hier dicht neben dem Frenulum durch Secretverhaltung eine Cyste zu bilden. Letztere stellte eine blindsackförmige Erweiterung des Ductus dar, mit dem sie nach oben hin in offener Communication blieb. Nachdem die Cyste angestochen war, wucherte über die Ränder der

Digitized by Google

sich so etablirenden lippenförmigen Fistel das Schleimhautepithel in den Gang hinein. — So wundern wir uns auch nicht, dass wir das mächtige Drüsenlager in den hinteren oberen Theilen des Ganges finden; dort gehört es normaler Weise hin, der nach vorn gesenkte Antheil des Ductus dagegen trieb nur einige wenige Drüsensprossen auf seiner Wanderung. Natürlich fehlte nun auch bei der mikroskopischen Untersuchung ein blindes Ende des Ganges, das wir bei der Operation annahmen; zweifellos war die weitere Fortsetzung nach dem Foramen coecum hin vorhanden, wurde aber nicht aufgefunden. Wie oft endet scheinbar eine Fistula colli mediana am Zungenbein und kann selbst bei Resection seines Mittelstückes nicht weiter verfolgt werden, und doch beweist uns ein bald darauf auftretendes Recidiv, dass wir Theile des Fistelganges zurückgelassen haben!

Die angeführten Beispiele lehren, dass es Fälle giebt, in welchen Cysten, die vom Ductus lingualis oder seinen Anhängen ausgehen, clinisch unter dem Bild der Ranula erscheinen können. Immerhin gehören dieselben zu den grössten Seltenheiten; in der ganzen Litteratur fand ich ausser den von Neumann und v. Recklinghausen beschriebenen nur noch eine an dieser Stelle von Cambria beobachtete Flimmercyste und zu meinem eigenen Fall vermochte ich überhaupt kein Seitenstück aufzufinden. Wir werden uns demnach nach einer anderen Entstehungsweise der gewöhnlichen klassischen Ranula umsehen müssen.

Seit Anfang der achtziger Jahre finden wir in der französischen Litteratur ziemlich allgemein die Ansicht vertreten, dass die Ranula in der Glandula sublingualis entsteht. Theils wird die Drüse nur im Allgemeinen als Sitz und Ausgangspunkt der Geschwulst bezeichnet, theils werden die Acini besonders für die Cystenbildung in Anspruch genommen. Dabei vermissen wir allerdings in der Mehrzahl der Fälle jede anatomische Begründung dieser Ansicht. Erst Bazy[1]) untersuchte einige Ranulae genauer, doch ist die Beschreibung seiner Befunde so wenig klar, dass es schwer hält, sich eine präcise Vorstellung von denselben zu machen. Auch unterlässt er es auf Grund seiner Befunde eine Erklärung von der Entstehungsweise der Ranula zu geben.

[1]) Auf die älteren Untersuchungen von Robin will ich hier nicht eingehen, da sie für uns nicht von Wichtigkeit sind; ich erwähne sie nur der Vollständigkeit wegen.

Digitized by Google

Anders Suzanne; derselbe kommt durch eingehende und sorgfältige Untersuchung von 4 Ranulabälgen zur Aufstellung einer wohlbegründeten Theorie über das Wesen dieser Cyste, die in der That geeignet erscheint, alle Eigenthümlichkeiten derselben zu erklären. Da wir auf seine Arbeit noch oft zuückkommen müssen, ist es nothwendig, die Ergebnisse derselben in Kürze vorzutragen; sind dieselben doch auch anscheinend bisher wenig bekannt geworden. — Suzanne's Untersuchungen beziehen sich zunächst auf die normale Anatomie des Mundbodens und ergeben dabei folgendes Neue: In der Submucosa befinden sich zu beiden Seiten des Frenulum quergestreifte Muskelfasern. Dieselben nehmen ihren Ursprung an der Umschlagstelle der Mundbodenschleimhaut auf die Unterfläche der Zunge; sie beschreiben einen nach vorn concaven Bogen und enden meist in der Höhe der Caruncula salivalis, manchmal auch schon etwas dahinter. Seitlich breiten sie sich häufig bis zum inneren Ende der Sublingualdrüse aus, das dann oben und hinten von ihnen umgeben ist. Sie stellen die vordersten Fasern des M. genioglossus dar.

Dicht neben der Mittellinie, viel oberflächlicher als die Sublingualdrüse und von ihr vollkommen getrennt liegt unmittelbar unter der Schleimhaut der Hinterfläche des Kiefers innig angeschmiegt zu beiden Seiten des Frenulum eine zwar verschieden grosse, aber constante Drüsengruppe. Mikroskopisch zeigt sie den Aufbau von Schleimdrüsen mit Cylinderepithel tragenden Ausführungsgängen[1]).

Am hinteren äusseren Ende der Sublingualdrüse findet sich häufig ein Fortsatz, der unterhalb des N. lingualis mit einem langen vorderen Fortsatz der Submaxillardrüse ohne Interposition von Zellgewebe zusammenhängt.

An der Wand seiner Ranulae erhob Suzanne folgende, regelmässig übereinstimmende Befunde: Unter der normalen Mundbodenschleimhaut folgt eine Schicht fibrillären Bindegewebes, dessen Faserzüge theils parallel angeordnet sind, theils sich vielfach durchkreuzen und zahlreiche elastische Fasern einschliessen. Im hinteren, inneren Abschnitt dieser Schicht finden sich häufig quergestreifte Muskelfasern. Ausserdem aber enthält dieselbe vielfach Drüsenläppchen, an welchen folgende Veränderungen auffallen: In den

[1]) Das regelmässige Vorkommen dieser Drüse wird von Merkel bestätigt; er nennt sie Glandula incisiva.

Digitized by Google

weniger veränderten Läppchen sieht man die Drüsenbläschen von einander getrennt durch breite, reichlich „embryonale“ Zellen enthaltende Bindegewebszüge. Die Bläschen selbst sind atrophisch und deformirt. Die normalen Drüsenzellen sind verschwunden und durch eine schleimige, transparente Masse ersetzt, die manchmal mit grossen, rundlichen Kernen bestreut erscheint. Letztere haften an anderen Stellen noch der Wand des Bläschens an. Stellenweis sind mehrere derart veränderte Alveolen durch theilweisen Verlust ihrer Wand confluirt und bilden eine kleine „pseudo-cavité cystique“ mit schleimigem Inhalt. An anderen, stärker veränderten Stellen findet man Läppchen, in deren Peripherie die Bläschen deformirt und hochgradig atrophirt auf kleine runde oder ovale Massen von cubischen Zellen reducirt sind, die unregelmässig gestaltet, granulirt und lebhaft gefärbt erscheinen. Schliesslich sieht man zwischen breiten Bindegewebszügen nur noch kleine Zellmassen oder -Ketten, von sehr verschiedenem Umfang. In diesem Zustand könnte man die Drüsenläppchen überhaupt nicht mehr als solche erkennen, wenn sich nicht ab und zu noch ein geschrumpftes Bläschen dazwischen fände. Jetzt gehen auch die Zellen der epithelialen Häufchen Veränderungen ein; sie verlieren ihre Färbbarkeit, füllen sich mit hellen durchsichtigen Körnchen und verschwinden endlich durch schleimige Degeneration. Letztere greift dann aber auch auf die breiten trennenden Bindegewebssepten über; auf solche Weise entstehen vereinzelte Höhlenbildungen, die durch Einschmelzung der trennenden Wand untereinander, aber auch mit der Hauptcyste confluiren können. Aber auch die Drüsenausführungsgänge nehmen an den Umwandlungen theil. Einige sind durch das wuchernde Bindegewebe bis zum Aneinanderliegen ihrer Wände comprimirt, andere stark erweitert und mit einer hellen, durchsichtigen Masse angefüllt. Ihr Epithel zeigt dabei Veränderungen im Sinne einer Umwandelung der hohen, kräftig gefärbten Cylinderzellen in helle, aufgequollene Becherzellen. — Weiter nach innen folgt auf die beschriebene Bindegewebsschicht eine Zone von amorpher, wenig gefärbter Zwischensubstanz, die sehr zahlreiche zellige Elemente enthält. An ihrer äusseren Seite sind die Zellen spindelförmig, nach innen werden sie klein, rund, granulirt und lebhaft gefärbt; es sind junge oder „embryonale“ Zellen. — In diesen beiden Zonen finden sich mehr oder weniger zahlreiche

Digitized by Google

Gefässe, meist Capillaren. Der Gefässreichthum kann ein ganz enormer sein, und es finden sich dann auch ausgedehnte Hämorrhagien vor. — Die innerste „epitheliale" Schicht der Cystenwand endlich ist eine völlig unzusammenhängende. An einzelnen Stellen findet man eine einfache Schicht unregelmässiger Cylinderzellen, an anderen runde Kerne, von schleimiger Materie umgeben, an wieder anderen 12—15 Schichten zelliger Elemente über einander, davon die nach aussen der vorigen Zone aufsitzenden kubisch, die anderen rund, oval und je weiter nach innen, desto undeutlicher in ihren Contouren werdend, um schliesslich ganz zu verschwinden. An noch anderen Stellen endlich haften der vorigen Zone schmale „hyaline" Bänder an, in denen man runde Kerne und in schleimiger Degeneration begriffene Zellen findet.

Suzanne erklärt demgemäss die Entstehung der Cyste auf folgende Weise: Durch Wucherung des interalveolären Bindegewebes wird eine Compression der Drüsenbläschen bedingt mit nachfolgender Atrophie und schleimiger Degeneration der Drüsenzellen. So bilden sich mit heller, transparenter Schleimmasse gefüllte Alveolen, welche durch schleimige Degeneration des trennenden Bindegewebes confluiren. In einem anstossenden Drüsenläppchen entsteht auf die gleiche Weise ebenfalls eine kleine Schleimcyste, beide rücken langsam einander näher und vereinigen sich schliesslich. In den Ausführungsgängen können sich ähnliche Vorgänge abspielen, und dieselben an der Cystenbildung theilnehmen. Die so gebildete Cyste spielt ihrer Umgebung gegenüber die Rolle eines Fremdkörpers. Unter ihrem irritativen Einfluss proliferiren die zelligen Elemente an der Innenfläche der Cyste(?); Hand in Hand damit geht die ebenso rapide mucöse Degeneration, welche ihrerseits die Bildung des Cysteninhalts beherrscht. Gleichzeitig verwandelt sich das an die Epithelschicht angrenzende Bindegewebe in embryonales Gewebe. In ihm bilden sich zahlreiche neue Gefässe, deren dünne Wandung bei den geringsten Circulationsstörungen seröser Transsudation und Leucocytenauswanderung freien Spielraum lässt. Die äussere bindegewebige Schicht der Wand ist als durch Fremdkörperreiz neugebildetes Bindegewebe aufzufassen.

Ich komme nun zu meinen eigenen Untersuchungen, welche zwar in ihren Ergebnissen mit den Befunden Suzanne's manches Uebereinstimmende haben, in anderen Punkten aber durchaus ab-

Digitized by Google

weichend von denselben sind und mich dementsprechend auch zu einer anderen Ansicht über die Entstehung der Ranula geführt haben. Diese Untersuchungen beziehen sich auf 7 Ranulae[1]), welche sämmtlich möglichst vollständig extirpirt wurden. In den meisten Fällen gelang dies nicht ohne Zerreissung der sehr dünnen Cystenwand und Abfluss der zähen, eiweissartigen Inhaltsmasse. Natürlich fiel dann die Cyste zusammen und die Wand faltete sich bei der Härtung vielfach, sodass ein ganz unregelmässig gestaltetes Lumen entstand, das an den meisten Stellen nur einen engen Spalt darstellt, während bei den geschlossen exstirpirten Cysten der Inhalt mit gehärtet wurde und die Wand schön entfaltet blieb. Im Uebrigen aber ergeben meine Objecte in allen wesentlichen Punkten so übereinstimmende Befunde, dass ich mich zu der Annahme berechtigt glaube, dass dieselben ein sicheres und für alle Fälle zutreffendes Bild vom Bau und Wesen der Ranula geben. Ich darf daher auch von einer ohne ermüdende Wiederholungen nicht durchführbaren Beschreibung der einzelnen Fälle Abstand nehmen und mich darauf beschränken, nach Schilderung der allen gemeinsamen Verhältnisse auf einige Besonderheiten einzelner Fälle hinzuweisen.

Beginnen wir mit der innersten Schicht der Cystenwand, so finden wir die ebenso regelmässige, als auf den ersten Blick überraschende Thatsache, dass eine Epithelauskleidung der Cyste vollständig fehlt. Nirgends findet man auch nur den Ansatz zu einem regelmässigen Zellbesatz der Innenfläche, nirgends die Spuren einer Basalmembran, auf welcher die Epithelien gesessen haben könnten. Und doch kann man an der durch grossen Zellreichthum sich auszeichnenden Innenzone zwei verschiedene Schichten unterscheiden. Von diesen setzt sich die äussere zusammen aus Zellen verschiedener Art. Die meisten haben Spindelform, sind parallel der Cystenoberfläche angeordnet, haben einen geblähten Leib und grossen, bläschenförmigen Kern sowie Ausläufer an den Enden. Dazwischen sieht man grössere, mehr runde Zellen mit hellem, gekörntem Protoplasma, sowie kleine, stark gefärbte Rundzellen und alle Uebergänge dazwischen. Es handelt sich offenbar um junge Bindegewebszellen in allen möglichen Entwickelungsstadien. (Tafel III,

[1]) Anmerkung während der Correctur: Inzwischen hatte ich Gelegenheit, noch 3 weitere Ranulae zu operiren und zu untersuchen. Die Befunde stimmen mit den zu schildernden vollkommen überein.

Digitized by Google

Fig. 3b). An manchen Stellen bildet diese Schicht den Abschluss gegen das Cystenlumen hin. Meist aber sitzt ihr noch eine innerste von eigenthümlichen, sehr characteristischen Zellen auf. Es sind dies grosse, im Allgemeinen runde, an ihren Berührungsflächen manchmal leicht abgeplattete Zellen, deren Protoplasma glasig aufgequollen und homogen erscheint und eine unbestimmte, schwach grauröthliche Farbe bei Haemalaun-Eosinbehandlung annimmt. Ein scharfer Contur begrenzt die Zelle. Der Kern ist meist rund und gut gefärbt und liegt meist an einer Seite der Zelle, manchmal sogar wandständig. Nicht selten zeigt er mitotische oder Fragmentirungsvorgänge. An anderen Stellen sieht man, wie eine solche Zelle an der Berührungsfläche mit benachbarten Zellen ihre scharfe Begrenzung verliert, mit denselben verschmilzt und, während zugleich die Kerne ihre Färbbarkeit verlieren und verschwinden, eine amorphe, leicht graublaue Scholle bildet, auf welcher hie und da noch ein verkümmerter, schlecht gefärbter Kern hängt. — Diese eben beschriebenen Zellen sitzen nun in durchaus unregelmässiger Weise der Zone des jungen Bindegewebes auf. Stellenweis sieht man nur eine derselben, an anderen mehrere theils neben-, theils übereinander, an wieder anderen ganze Haufen in Schichten von 15—20 und mehr regellos über einander gelagert. An anderen Stellen wieder klebt ein grosser Klumpen der homogenen, wenig und unbestimmt gefärbten Masse, mit vereinzelten, in Degeneration begriffenen Kernen besetzt (Tafel III, Fig. eé). Während in den äusseren Schichten diese Zellen in inniger Berührung mit einander sind, wird der Zusammenhang je weiter nach innen um so lockerer, einzelne Zellen lösen sich aus dem Verband und gehen theils allein, theils im Verein mit anderen oder zu grossen glasigen Klumpen geballt in das Cystenlumen über. Dadurch bekommt die Begrenzung desselben ein durchaus unregelmässiges, wie zerzaustes oder ausgefranztes Ansehn. Auch nach aussen hin gegen die Schicht des jungen Bindegewebes ist die Begrenzung meist durchaus keine scharfe; allmählich vollzieht sich hier der Uebergang einer Schicht in die andere, indem sich auch zwischen den Bindegewebszellen der inneren Lagen noch grosse, gequollene Zellen vorfinden, die sich erst allmählich nach aussen hin völlig verlieren.

An die eben beschriebene, schon bei Lupenvergrösserung durch

Digitized by Google

ihre dunklere Färbung auffallende Schicht schliesst sich nach aussen eine hellere, weil zellärmere Zone an. Dieselbe besteht in der Hauptsache aus einem derben, fibrillären Bindegewebe, dessen Fasern theils parallel angeordnet sind, theils sich vielfach durchkreuzen und verflechten und reichlich mit elastischen Fasern durchsetzt sind. Der Zellreichthum dieses Bindegewebes ist ein wechselnder, meist allerdings nur geringer, vielfach ist es sogar völlig sclerosirt. In dieser Grundsubstanz (Fig. 3 bg.) finden sich nun in einzelnen Fällen nur in der Hinterwand der Cyste, in anderen rund um das Lumen herum mehr oder weniger zahlreiche Drüsenläppchen, welche, zum Theil von der Structur einer normalen Sublingualdrüse, in der Mehrzahl folgende Veränderungen zeigen. In den am wenigsten veränderten, stets dem Cystencavum fernsten Drüsenläppchen fällt es auf, dass die Acini weniger gross, die Drüsenzellen weniger hoch sind, als in der Norm, obgleich sie sonst gut gefärbten, wandständigen Kern und helles, gequollenes Protoplasma aufweisen. Ausserdem sieht man stellenweis die Structur des Acinus verwischt durch eine Anhäufung von kleinen, intensiv gefärbten Rundzellen, die theils in den interalveolären, wenig verbreiterten Bindegewebszügen, theils aber im Alveolus selbst gelegen sind, sodass derselbe durch sie verdeckt wird. Innerhalb dieser weniger veränderten Drüsenläppchen findet man die kleinen Ausführungsgänge theils leicht erweitert, theils zusammengefallen und derart verengt, dass die gegenüber liegenden Wände sich berühren. Das Epithel ist in diesen etwas niedriger, sonst aber unverändert. Das sie umgebende Bindegewebe dagegen ist verbreitert und reichlich mit Rundzellen durchsetzt. — Neben diesen nur wenig veränderten Drüsenläppchen findet man nun andere, die viel weitergehende Umwandlungen erfahren haben. In ihnen sieht man normale Drüsenbläschen nur noch ganz vereinzelt oder überhaupt nicht mehr. Der ganze Acinus ist klein und verkümmert. Seine einzelnen Alveolen sind durch breite, sclerosirte, kernarme Bindegewebszüge getrennt. In dem Maschenwerk derselben liegen die Ueberreste des Drüsengewebes: atrophische, auf ein Minimum ihres normalen Umfanges reducirte Bläschen, die zum Theil noch ein Lumen und regelmässige Anordnung der dasselbe begrenzenden verkümmerten Zellen erkennen lassen, zum Theil dagegen nur noch ein ungeordnetes Häufchen von kleinen, runden, granulirten Zellen

Digitized by Google

darstellen. Während diese Häufchen manchmal noch durch ihre Form die Herkunft von Drüsenbläschen verrathen, setzen sie sich an anderen Stellen namentlich an der Grenze des atrophischen Acinus in die Spalten des benachbarten Bindegewebes fort, und es entstehen so zeilen- oder bandförmige Zellzüge. An noch anderen Stellen hat man den Eindruck einer völlig regellosen Anhäufung von Rundzellen im Bindegewebe, die sich nur durch ihre erheblichere Grösse und minder starke Färbung von Leucocyten unterscheiden. Ueber ihre Herkunft würde man ebenso wie bei den bandförmig angeordneten Zellen völlig im Unklaren sein, wenn man nicht alle Uebergänge von ihnen zu degenerirten Drüsenbläschen und -läppchen fände. (Taf. III, Fig. 3 dd.)

Besonders auffallende Veränderungen finden wir an den Ausführungsgängen und zwar nicht an den grösseren, sondern an denen, welche bestimmt sind, das Sekret eines Drüsenläppchens zu sammeln. Sie sind zum Theil kolossal dilatirt, und ihr Umfang contrastirt dann in seltsamer Weise mit den spärlichen Drüsenresten des zugehörigen atrophischen Acinus. Sie sind umgeben von einem breiten Ring eines derben Bindegewebes, das stellenweis dicht mit Rundzellen infiltrirt ist. Ihr Epithel verhält sich verschieden. Während die Einen eine grösstentheils einfache Schicht eines niedrigen kubischen Epithels aufweisen, zeigen die Anderen Cylinderepithel und zwar in mehreren, bis zu 4—5 Schichten. Bei Serienuntersuchung konnte ich ferner an mehreren meiner Objekte noch folgende Verhältnisse feststellen: Inmitten eines kleinen atrophischen Acinus, der kaum noch Andeutungen eines drüsigen Baues zeigt, liegen mehrere ganz kleine Ausführungsgänge mit wohlerhaltenem cubischem Epithel. Verfolgt man dieselben an den Serienschnitten, so bemerkt man, wie sie allmählich weiter werden und beträchtliche Lumina erhalten. Damit rücken sie einander näher bis zur Berührung ihrer Wände. An den Berührungsstellen schwinden die letzteren, die Lichtungen fliessen zusammen, und es entsteht eine an Umfang fast dem ursprünglichen Acinus gleichkommende Höhle, eine kleine Cyste. Dabei gehen mit dem Epithel der Gänge bemerkenswerthe Umwandlungen vor: An einzelnen Stellen proliferirt es, aus der einen werden 3, 4 und mehr Schichten, an anderen wieder verschwindet es vollständig, das um-

Digitized by Google

gebende fibrilläre Bindegewebe bildet hier die Grenze gegen das Lumen, und in demselben treten junge Bindegewebszellen auf. Endlich finden sich im Lumen der Miniaturcyste dieselben grossen, gequollenen, scharf conturirten Zellen, wie sie auch den Inhalt der Ranula bilden helfen. Nach aussen ist das Ganze von demselben kernarmen Bindegewebe umgeben, wie jene. (Taf. III, Fig. 4 a—e.)

Ausser den beschriebenen drüsigen Bestandtheilen enthält das die Innenschicht der Cystenwand umgebende Bindegewebe in den meisten Fällen noch zahlreiche Gefässe. Einmal sind es kleinere Arterien, die häufig Endarteriitis obliterans zeigen, ferner aber, und zwar in der Hauptsache, massenhafte junge Capillaren, die, gewöhnlich an der Grenze der Zone des jungen Bindegewebes oder in dieser selbst gelegen, mehr oder minder hochgradig dilatirt sind, schöne, grosse Endothelkerne besitzen und strotzend mit rothen Blutkörperchen gefüllt sind. Ihre Zahl und Grösse ist in mehreren Fällen eine so enorme, dass man fast den Eindruck eines cavernösen Gewebes erhält. In der Nachbarschaft dieser Capillaren, wie auch zum Theil der Arterien finden sich nicht selten ausgedehnte Haemorrhagieen, die sich theils diffus im Gewebe verbreitet haben, theils in den interfibrillären Bindegewebsspalten liegen, die dadurch dilatirt und als gelbe Bänder sichtbar werden.

Das die Drüsenbläschen und Gefässe umgebende Bindegewebe zeigt in der Mehrzahl der Fälle keine wesentlichen Veränderungen. Nur in 2 meiner Objekte fand ich erhebliche degenerative Processe an demselben vor. In diesen sieht man von einem fasciculär angeordneten, mit Kernen besetzten Bindegewebe keine Spur mehr. Statt dessen finden sich mehr oder weniger breite, glasige, homogene und nur mit vereinzelten Kernen besetzte Bänder oder Schollen, die theils noch Andeutungen einer parallelen Anordnung zeigen, theils aber völlig regellos durcheinander gewürfelt liegen. Zwischen ihnen sieht man zahlreiche, gewellte oder lockenartig zusammengeballte elastische Fasern.

Von einer scharfen Begrenzung der bindegewebigen Schicht und damit der Ranulawand nach aussen hin ist keine Rede. Nach unten und hinten hin geht sie ganz unvermerkt in das interacinöse Bindegewebe der Sublingualdrüse über. Nach vorn und oben hin

Digitized by Google

finden wir entweder auch noch Drüsengewebe oder das lockere Gewebe der Submucosa gleichfalls in continuirlichem Zusammenhang mit der Ranulawand. Dabei kann an der Vorderfläche die bindegewebige Schicht so dünn werden, dass sie kaum noch halb so breit ist, als die zellreiche Innenschicht. Es sind das diejenigen Fälle, in welchen die Cyste eine erhebliche Grösse erreicht hatte und der Perforation nahe war.

In dreien meiner Fälle hatte ich ein Stück der Mundbodenschleimhaut auf der Höhe der Cyste mit exstirpirt, einmal, um beim Herauspräpariren eine zu frühzeitige Perforation der Cyste zu verhüten, dann aber auch, um die Beziehungen des Wharton'schen Ganges zu derselben zu studiren. Ich wählte daher das Schleimhautstück so, dass es die Mündung des Ganges auf der Caruncula salivalis mit enthielt. Diese Objecte wurden in Serien geschnitten. Der Gang präsentirt sich, von den Schnitten tangential getroffen, als ein weiter, vielfach geschlängelter Kanal, der eine lange Strecke neben der Cyste herläuft, ohne zu derselben die geringsten Beziehungen einzugehn.

Von dem seither geschilderten Typus weicht der eine meiner Fälle in einem Punkt anscheinend so wesentlich ab, dass er eine gesonderte Besprechung erheischt. Es handelte sich um ein dreijähriges Kind, bei welchem etwa $^3/_4$ Jahre vor der Aufnahme in die Klinik eine langsam wachsende Geschwulst unter der Zunge bemerkt wurde. Der Arzt entleerte die Cyste durch Incision, doch hatte sie bereits nach drei Wochen wieder ihre ursprüngliche Grösse erreicht. Ein halbes Jahr später aber trat eine Anschwellung unter dem Kinn auf, mit deren Zunahme die Geschwulst im Munde sich verkleinerte. Bei der Aufnahme fand sich am Mundboden fast genau in der Mittellinie eine etwa kirschgrosse, bläulich durchscheinende Geschwulst, ihr entsprechend unter dem Kinn eine zweite Cyste von der Grösse eines Borsdorfer Apfels, dicht unter der Haut gelegen. Beide waren nur mässig gespannt. Comprimirte man die submentale Cyste, so wölbte sich die sublinguale stärker vor, und umgekehrt. Die Operation wurde vom Hals her vorgenommen, und es gelang ohne erhebliche Mühe, die durch den Spalt zwischen den Mm. genioglossis nach unten getretene Cyste als Ganzes zu exstirpiren, ohne die Mundbodenschleimhaut zu verletzen. Der obere Pol der Cyste schien mit einer bohnengrossen

Digitized by Google

drüsenähnlichen Masse in Zusammenhang zu stehen, von der er bei etwas zu starkem Zug abriss. Dieselbe wurde dann noch gesondert exstirpirt. — Bei der microscopischen Untersuchung zeigte es sich, dass die Innenschicht der Cystenwand genau ebenso zusammengesetzt war, wie in den anderen Fällen. Umso auffallender war es, dass in der bindegewebigen Aussenschicht keine Spur von drüsigen Elementen aufzufinden war. Rings herum ging das Bindegewebe entweder in quergestreifte Muskulatur, den auseinander gedrängten Muskeln des Mundbodens angehörend, oder in lockeres Zell- und Fettgewebe über. (Taf. III, Fig. 5.) Erst die Untersuchung der gesondert exstirpirten soliden Masse brachte Klarheit. Dieselbe erwies sich als ein Theil der Sublingualdrüse, in welchem sich neben normalen Drüsenläppchen und Ausführungsgängen alle für die anderen Fälle beschriebenen Veränderungen zeigten: auffallend breite interacinöse und interalveoläre Bindegewebszüge, ausgestattet mit zahlreichen dilatirten und prall gefüllten Capillaren, durchsetzt mit ausgedehnten Haemorrhagieen und stellenweis schleimig degenerirt; kleine atrophische, kaum noch als solche erkennbare Drüsenläppchen; stark dilatirte Ausführungsgänge mit Wucherungsvorgängen am Epithel. Um alle Zweifel an der Zusammengehörigkeit der Cyste mit diesem Theil der Drüse zu zerstreuen, findet sich im interacinösen Bindegewebe derselben endlich noch ein spaltförmiger Ausläufer der Cyste mit ihrer so charakteristischen Innenschicht. Aber auch klinisch sollte sich dieser Zusammenhang in schönster Weise bestätigen: Kaum 4 Monate nach der ersten Operation trat das Kind mit einem pflaumengrossen Recidiv an klassischer Stelle im Mund wieder in die Behandlung ein. Dasselbe wurde nebst einem grossen Stück der Sublingualdrüse exstirpirt und zeigte bei der microscopischen Untersuchung genau die nämlichen Verhältnisse, wie die übrigen Fälle.

Schliesslich muss ich noch eines interessanten Nebenbefundes gedenken, welcher mir bei jener durch die ausgedehnte mucöse Degeneration des Bindegewebes ausgezeichneten Cyste aufstiess. Ich fand nämlich in der Cystenwand massenhaft Riesenzellen. Theils liegen dieselben der zellreichen Innenschicht der Cystenwand unmittelbar an, theils finden sie sich in der Nachbarschaft der im Zerfall begriffenen Drüsenläppchen. Ich komme auf diesen Befund später zurück.

Digitized by Google

Wie wir gesehn haben, weichen meine Beobachtungen, trotz mancher Uebereinstimmung mit den von Suzanne beschriebenen, in mehreren wichtigen Punkten nicht unwesentlich von jenen ab. Was zunächst die innerste Wandschicht betrifft, so konnte ich an keiner Stelle Spuren einer derartig regelmässigen Anordnung von Cylinderepithelien auffinden, wie sie Suzanne beschreibt und abbildet; nirgends war etwas anderes, als völlig regellos umherliegende, grosse, aufgequollene, meist runde Zellen zu sehen. Trotzdem möchte ich dieser Differenz aus weiter unten auszuführenden Gründen keine principielle Bedeutung beilegen. Ganz anders dagegen verhält es sich mit den an den drüsigen Bestandtheilen der Wand beobachteten Veränderungen. Suzanne legt hier den Hauptnachdruck auf die Drüsenbläschen selber. Er sah das interacinöse und interalveoläre Bindegewebe verbreitert, die Acini atrophirt, in der Peripherie der Läppchen die Drüsenbläschen umgewandelt in regellose Anhäufungen von cubischen, granulirten Zellen, die sich zum Theil zeilenförmig in die Nachbarschaft fortsetzen. Die Zellen dieser Stränge verlieren ihre Färbbarkeit sowie ihren Charakter als Drüsenzellen und verschwinden schliesslich. Soweit stimmen unsere Beobachtungen überein. Wenn Suzanne dann aber weiter beschreibt, wie die Drüsenbläschen in Folge schleimiger Degeneration ihrer Zellen zu kleinen, mit schleimiger Masse gefüllten Höhlen werden, wie sich in angrenzenden Läppchen dieselben Vorgänge abspielen und beide Höhlen sich zu einer einheitlichen Cyste zusammenfinden, so muss ich demgegenüber betonen, dass ich niemals auch nur Andeutungen dieser Vorgänge an den Drüsenbläschen habe beobachten können. Ich muss daher auch die Ansicht Suzanne's von der Entstehung der Ranula aus den Drüsenbläschen entschieden zurückweisen. Meine Befunde führen mich vielmehr mit nicht misszuverstehender Deutlichkeit auf die kleineren Ausführungsgänge als den Entstehungsort unserer Geschwulst hin, welchen Suzanne eine mehr nebensächliche Mitwirkung an deren Aufbau zuweist. Wir sehen in ihrer Umgebung das Bindegewebe gewuchert und stellenweis dicht mit Rundzellen durchsetzt, wir sehen die Gänge selbst dadurch theils comprimirt bis zum Aneinanderliegen ihrer Wände, theils enorm dilatirt, das Epithel in lebhafter Proliferation begriffen. Wir sehen endlich an Serienschnitten, wie mehrere kleine, einem Drüsenläppchen ange-

Digitized by Google

hörige Gänge sich erweitern, einander näher rücken bis zur Berührung, um dann an der Berührungsstelle zu verschmelzen und eine kleine Höhle zu bilden. Dabei proliferiren die Epithelien der Gänge stellenweis, an anderen Stellen überwiegt die Abstossung in das Lumen hinein. Die so entstehende kleine Nebencyste giebt nicht nur in der Zusammensetzung ihrer Wand, sondern auch in dem Befund von schleimig aufgequollenen Zellen im Lumen alle Charaktere der Hauptcyste wieder. Ich halte es daher für zweifellos, dass wir in den kleinen Ausführungsgängen der Drüsenläppchen die Ursprungsstätte der Ranula zu suchen haben. Ihre Entstehung denke ich mir in ähnlicher Weise, wie sie v. Recklingshausen für Schleimcysten der Cowper'schen Drüsen und — wie ich glaube, für seinen Fall mit Unrecht — für die „Ranula Glandulae Nuhnii" annimmt. Das Primäre dabei ist jedenfalls eine partielle chronisch interstitielle Entzündung in der Sublingualdrüse. Durch welche Ursachen dieselbe ausgelöst wird, darüber kann ich nichts Sicheres aussagen. Doch ist sie anscheinend ein nicht seltener Vorgang. Ich fand dieselbe mehrmals bei der Untersuchung der Leiche entnommener, anscheinend normaler Drüsen, allerdings wenig ausgebreitet. Ob hierbei, wie Manche meinen, mechanische Schädigungen bei der Nahrungsaufnahme eine Rolle spielen, lasse ich dahingestellt, doch erscheint es mir wenig wahrscheinlich im Hinblick auf die Thatsache, dass die Ranula häufig genug bei Kindern in den ersten Lebensmonaten, ja sogar angeboren vorkommt. Wir werden uns daher wohl auch hier, wie bei manchen anderen pathologischen Vorgängen, mit der wenig befriedigenden Annahme einer individuellen Disposition begnügen müssen.

Die chronisch interstitielle Entzündung documentirt sich durch Anhäufung von Rundzellen im Bindegewebe, durch Wucherung und nachfolgende Sclerosirung desselben. Dieses wuchernde Bindegewebe comprimirt an einzelnen Stellen die kleinen Ausführungsgänge und verschliesst sie. Die Folge ist natürlich, da die peripher gelegenen Drüsenläppchen zunächst noch weiter functioniren, eine Secretverhaltung in dem abgesperrten Gangabschnitt, der dadurch langsam dilatirt wird. Der gleiche Vorgang spielt sich, wie ich beobachten konnte, an mehreren benachbarten Gängen gleichzeitig ab, dieselben rücken sich dabei näher, die trennende Wand schwindet durch Druck und die Lichtungen fliessen zu-

Digitized by Google

sammen. Hand in Hand damit geht eine Wucherung der Wandelemente des Ganges. Die Epithelien proliferiren, durch die Spannung der sich vergrössernden Cyste wird ein productiver Reiz auf das umgebende Bindegewebe ausgeübt, den dieses durch Neubildung eines jungen Bindegewebes beantwortet. Durch den Zug der langsam wachsenden Cyste wird allmählich auch das benachbarte Gewebe in die Wand derselben mit einbezogen. Wir finden dementsprechend an der fertigen Cyste keine präcise Abgrenzung derselben nach aussen hin, vielmehr Drüsenläppchen und elastische Fasern im Bindegewebe der Cystenwand eingeschlossen, Bestandtheile, die sicher nicht neugebildet, sondern aus der Umgebung der wachsenden Cyste herangezogen wurden. Das weitere Wachsthum der letzteren wird nun aber jedenfalls nicht von der fortdauernden Secretion der abgesperrten Drüsenläppchen beherrscht. Dagegen spricht einmal die regelmässige Beobachtung, dass das zu den cystisch veränderten Ausführungsgängen gehörige Drüsengewebe vollkommen atrophirt und zu einer regellosen Masse von Zellen umgewandelt gefunden wurde, andrerseits die Beobachtungen, welche an den epithelialen Zellen der Innenschicht gemacht werden konnten. Trotzdem ich an diesen Zellen nirgends Andeutungen einer epithelialen Structur, wie Suzanne sie beschreibt, auffinden konnte, halte ich mich doch für berechtigt, ihnen diese Herkunft zuzuschreiben. Einmal veranlasst mich dazu der Nachweis aller Uebergänge von normalen Gangepithelien zu den gleichen grossen, gequollenen Zellen, wie sie die Innenschicht der Ranula zusammensetzen, und ferner ein Analogieschluss, zu welchem mir die Untersuchung einer medianen Halscyste willkommene Gelegenheit bot. Es handelte sich um eine nach zweimaliger Operation einer recidivirenden Fistula colli mediana als drittes Recidiv aufgetretene Cyste, an deren epithelialer Herkunft kein Zweifel bestehen konnte. Dieselbe zeigte genau dieselbe Zusammensetzung ihrer Innenschicht wie meine Ranulae. Wie bei diesen keine Spur von deutlichen Epithelien, keine Spur einer Basalmembran; dagegen verschieden zahlreiche Schichten genau der gleichen grossen, gequollenen Zellen mit amorphem, unbestimmt gefärbtem Protoplasma und seitlich gelegenem Kern, sowie strukturlose, glasige Massen mit einzelnen grossen Kernen bestreut. — Ich habe gegenüber diesen Beweismitteln wohl keine Veranlassung, an der epithelialen Herkunft der

Digitized by Google

mehrfach beschriebenen Zellen zu zweifeln. Die an ihnen beobachteten Vorgänge zeigen nun deutlich ihre Mitwirkung an der Bildung des Cysteninhalts. Zwar konnte ich niemals eine Umwandelung der Gangepithelien in Becherzellen beobachten, wie sie Suzanne beschreibt, wohl hingegen zwei andere Vorgänge, die anscheinend in ziemlich gleicher Intensität neben einander hergehn. Das ist einmal Proliferation der Epithelien durch Mitose und Fragmentirung, auf der anderen Seite aber schleimige Degeneration der Zellen. Durch dieselbe quillt das Protoplasma auf, verliert seine Körnelung und Färbbarkeit und gewinnt einen stark lichtbrechenden und dadurch scharf hervortretenden Contur. Die so degenerirten Zellen verschmelzen an ihren Berührungsflächen und bilden glasige Schollen. Gleichzeitig lösen die Zellen an der Innenfläche sich aus ihrem Zusammenhang und werden nebst den aus ihnen hervorgegangenen Schleimklumpen massenhaft ins Cystenlumen abgestossen. Dass durch diese Vorgänge der Inhalt der Cyste ständig vermehrt und gleichzeitig die Zusammensetzung desselben, der unserer Annahme gemäss zunächst aus Sublingualisspeichel bestanden haben muss, immer mehr im Sinne einer schleimigen Umwandlung beeinflusst wird, liegt auf der Hand.

Aber noch ein drittes Moment dürfte für die Zusammensetzung des Cysteninhalts eine Rolle spielen, auf das auch v. Recklinghausen und Suzanne hinweisen. Es sind das die zahlreichen dilatirten Capillaren, die wir in den inneren Schichten der Cystenwand finden. Ihre massenhafte Neubildung ist jedenfalls, analog dem Vorkommen derselben in der Nachbarschaft anderer Tumoren, auf den Reiz zurückzuführen, den die wachsende Cyste auf ihre Umgebung ausübt. Bei ihrer starken Dilatation und der Zartheit ihrer Wandung liegt es nahe, anzunehmen, dass Transsudationen aus ihnen in das Cystenlumen nicht selten erfolgen werden. Für diese Durchlässigkeit der Wand sprechen auch die ausgedehnten Haemorrhagieen in ihrer Nachbarschaft, die jedenfalls auch, wie Suzanne mit Recht betont, die sanguinolente Beschaffenheit des Inhalts mancher Ranulae erklären.

Dass die auf die beschriebene Weise entstandene Cyste sich durch einfache Vermehrung ihres Inhalts weiter entwickeln kann, ist klar. In manchen Fällen aber kommt dieser Vergrösserung offenbar noch zu Hilfe die Confluenz mehrerer gleichzeitig oder

Digitized by Google

auch nach einander in benachbarten Läppchen angelegter Cysten. Es sind das die Fälle von sogenannter „multiloculärer" Ranula, wie sie zuerst von Dupuytren beschrieben sind, und deren Verständniss sich nach den obigen Ausführungen von selbst ergiebt. Bei ihnen bedarf es natürlich nur eines Schwundes der die einzelnen Hohlräume trennenden Septen, um eine plötzliche erhebliche Vergrösserung der Hauptcyste zu bewirken. Wie dieser Schwund zu Stande kommt, zeigen uns die oben näher beschriebenen 2 Fälle von ausgedehnter schleimiger Degeneration des die Drüsenläppchen trennenden Bindegewebes[1]). Den Grund für diese Degeneration darf ich wohl in den endarteriitischen Veränderungen sehen, welche ich an zahlreichen kleinen Arterien nachweisen konnte. Dass diese mucine Degeneration des Bindegewebes einmal direct eine Zunahme der Cyste herbeiführen, andrerseits durch Eröffnung einer Communication zwischen benachbarten Cystchen eine solche bedingen kann, bedarf keiner besonderen Ausführung.

Während also die Vorgänge an den kleinen Ausführungsgängen das Primäre und für die Entstehung der Ranula Entscheidende sind, halte ich die Veränderungen an den Drüsenbläschen für secundärer und durchaus nebensächlicher Natur. Wie wir aus dem Experiment und aus klinischer Beobachtung wissen, tritt nach Verschluss des Hauptausführungsganges einer Drüse Entzündung in dieser und im Gefolge derselben Atrophie der Drüsenbläschen ein. Dieselben Vorgänge haben wir hier auf die kleinen Ausführungsgänge und das zu ihnen gehörige Drüsenparenchym übertragen. Sie zeigen sich in kleinzelliger Infiltration der Läppchen, Wucherung und Sclerosirung der Bindegewebssepten, Atrophie der Drüsenbläschen bis zur Unkenntlichkeit ihrer Structur und endlich Schwund der zu Häufchen oder Ketten angeordneten Drüsenzellen. Dass diese letzteren dabei auch eine mucine Degeneration eingehn, wie Suzanne meint, dafür fehlt mir jeder Beweis; ich habe entschieden den Eindruck eines Verschwindens der Zellen durch einfache Druckatrophie.

---

[1]) Um mich davon zu überzeugen, dass diese Degeneration keine hyaline sei, färbte ich diese Objecte auch nach van Gieson-Ernst und fand dabei, dass das degenerirte Bindegewebe nicht den leuchtend rothen Ton des Säurefuchsins, sondern den gelblichen der Pikrinsäure annahm. Es ist also wohl der Schluss per exclusionem gerechtfertigt, dass es sich um mucine Degeneration handelt, für die uns ja leider ein sicheres Farbenreagens noch fehlt.

Digitized by Google

Als abweichend von den Befunden Suzanne's verdient noch hervorgehoben zu werden, dass ich, abgesehn von der submentalen Ranula, in keinem meiner Fälle Muskelfasern in der Cystenwand gefunden habe. Diese Differenz erklärt sich in einfacher Weise aus der Verschiedenheit der Operationstechnik. Während Suzanne stets nur ein möglichst grosses Stück aus der vorderen oberen Wand der Cyste mit der sie bedeckenden Schleimhaut excidirte, habe ich regelmässig die ganze Cyste exstirpirt, dabei aber die Schleimhaut entweder vollständig zurückgelassen oder doch nur einen schmalen Streifen auf der Höhe der Geschwulst mit entfernt, der immer vom Frenulum ziemlich weit ablag. Da sich die Muskelfasern nach Suzanne's Untersuchungen nur in der Submucosa der direct an das Frenulum angrenzenden Schleimhautpartieen finden, so kann ihr Fehlen in unseren Fällen nicht überraschen.

Auf Grund der von mir entwickelten Ansicht über das Wesen der Ranula lassen sich alle Eigenthümlichkeiten dieser Geschwulst leicht und zwanglos erklären. Zunächst die Lage der Cyste: wir wissen, dass dieselbe in ziemlich weiten Grenzen schwanken kann. Gewöhnlich liegt die Cyste dicht neben dem Frenulum und dehnt sich bei weiterem Wachsthum theils nach aussen hin, theils nach der anderen Seite desselben aus, so dass sie dann fast median zu liegen scheint. In anderen Fällen tritt sie gleich anfangs mehr lateral auf und erreicht auch bei weiterem Wachsthum die Mittellinie nicht annähernd. Alle diese Verschiedenheiten der Lage erklären sich einfach aus der Topographie der Sublingualdrüse. Je nachdem die chronisch interstitielle Entzündung ein der Mittellinie näher oder von ihr entfernter gelegenes Drüsenläppchen ergreift, wird auch die Cyste sich zum Frenulum verschieden verhalten müssen. Ergreift die Entzündung beide Drüsen, so werden gleichzeitig oder nach einander mehr oder minder symmetrische Cysten auf beiden Seiten des Frenulum entstehen. Für das Verständniss der sehr seltenen, vollkommen median und der Zahnreihe dicht anliegenden Ranula muss man wohl die Glandula incisiva heranziehn. Steht doch kein Grund der Annahme entgegen, dass auch in dieser einmal die gleichen Veränderungen Platz greifen können, wie in der Sublingualdrüse, um so weniger, als sie histologisch den gleichen Aufbau zeigt. Ebenso leicht erklärt sich das Zustandekommen der submentalen Ranula oder Grenouillette sushyoïdienne

Digitized by Google

der Franzosen. Dieselbe stellt stets nur den meist allerdings umfangreicheren Antheil einer gewöhnlichen Ranula sublingualis dar, der die Weichtheile des Mundbodens auseinander gedrängt und dadurch Platz für seine Entwickelung nach unten hin gefunden hat. Seltener erfolgt dieser Durchbruch in der Mittellinie, und dann ist jedenfalls das innerste, dem Frenulum dicht anliegende Läppchen der Drüse Ausgangspunkt der Cyste, wie in unserem Fall. Meist dagegen tritt die Ranula seitlich oberhalb des Zungenbeins, auf dem M. mylohyoideus nach abwärts gleitend, an dessen lateralem Rand hervor. Für diese Fälle liegt die Annahme nahe, dass die Cyste in dem von Suzanne beschriebenen, mit der Submaxillardrüse zusammenhängenden seitlichen Fortsatz der Sublingualdrüse oder wenigstens in ihrem am meisten lateralwärts gelegenen Läppchen entstanden ist.

Ebenso wenig Schwierigkeit wie die Lage setzt das Verhalten der Cyste nach spontaner Perforation oder operativer Eröffnung der Erklärung entgegen. Platzt eine Ranula oder wird sie zu therapeutischem Zweck incidirt, so fliesst der Inhalt ab und die Wand legt sich zusammen. Da die zugehörigen Drüsenbläschen durch Atrophie längst functionsuntüchtig geworden sind, kann von einem Sceretionsdruck in der eröffneten Cyste keine Rede mehr sein. Ehe durch Proliferation, Degeneration und Abstossung der epithelialen Wandelemente, sowie Transsudation aus den Gefässen der Inhalt sich wieder ergänzen kann, ist die kleine Wunde längst verheilt und das Recidiv ist da. Exstirpirt man dagegen die ganze Cyste, so entfernt man damit zwar den sichtbaren Krankheitsherd, hat aber nicht die geringste Garantie dafür, dass nicht inzwischen in einem anderen Drüsenläppchen bereits dieselben Veränderungen Platz gegriffen haben, die der ersten Cyste das Leben gaben; man wird sich daher nicht wundern dürfen, dass man auch nach dieser anscheinend radicalen Operation häufig genug Recidive erlebt. Die einzig sichere Operation kann nur die Entfernung der Cyste mit der gesammten Drüse sein. Dann, aber auch nur dann, dürfen wir darauf rechnen, dass unser Patient recidivfrei bleiben wird, abgesehn von der natürlich bestehn bleibenden Möglichkeit einer Cystenbildung im Schwesterorgan.

Es bleibt noch die sogenannte „acute" Ranula zu erklären. In diesen Fällen handelt es sich jedenfalls um eine bereits bestehende, wegen

Digitized by Google

ihrer Kleinheit aber unbemerkt gebliebene Cyste, in welche, infolge irgend eines entzündlichen Reizes eine profuse Transsudation aus den zahlreichen weiten Capillaren der Wand erfolgt, die ein plötzliches Anschwellen der Cyste bedingt. Dementsprechend findet man auch bei der Eröffnung derartiger „acuter" Ranulae stets ein präformirtes Cystencavum vor. Ebenso kann natürlich auch zu einer unbemerkt gebliebenen oder bereits behandelten Ranula eine acute phlegmonöse Entzündung des Mundbodens hinzutreten, die dann eine gewaltige Anschwellung des ganzen Mundbodens bedingt. Ich konnte einen solchen Fall in der Kgl. Poliklinik beobachten.

Zum Schlusse möchte ich noch auf den Befund von Riesenzellen in einem meiner Fälle mit einigen Worten zurückkommen. Derselbe erinnert an ähnliche Beobachtungen, die König an der Wand von Dermoid- und Atheromcysten der Haut machte. Er fasst die Riesenzellen als Fremdkörperriesenzellen auf, entstanden aus den bindegewebigen Elementen der Cystenwand durch den Reiz des immer neu andrängenden Inhalts der Cyste und bestimmt zur Aufnahme der von der Cysteninnenfläche abgesonderten Bestandtheile. In meinem Fall ist die Entstehung eine andere. Die Riesenzellen finden sich mit Vorliebe in der Nachbarschaft der im Zerfall begriffenen Drüsenbläschen. Verrathen sie schon dadurch ihre Herkunft, so lässt sich dieselbe über jeden Zweifel erheben durch den Nachweis ihrer Entstehung durch Verschmelzung von einander anliegenden, schleimig aufgequollenen Drüsenzellen. Einschlüsse fanden sich in diesen Riesenzellen nicht. Gewiss bemerkenswerth ist es, dass ich auch in der Wand der oben erwähnten medianen Halscyste ein grosses Nest dicht zusammenliegender gewaltiger Riesenzellen fand. Konnte ich auch in dem betreffenden Fall keine sichere Vorstellung von der Entstehung dieser Zellen gewinnen, so ist doch ihr Vorkommen in epithelialen Cysten so verschiedener Herkunft gewiss von grösstem Interesse.

Am Schluss meiner Arbeit angelangt möchte ich die Ergebnisse derselben kurz in folgenden Sätzen zusammenfassen:

1. Die Ranula ist eine Retentionscyste der Glandula sublingualis, in seltenen Fällen der Glandula incisiva.
2. Dieselbe hat ihren Sitz in den kleinen Ausführungsgängen dieser Drüsen.
3. Den Anstoss zu ihrer Entstehung giebt eine partielle

Digitized by Google

chronisch interstitielle Entzündung, welche zu Verschluss einzelner kleiner Ausführungsgänge führt.

4. Die Cystenbildung erfolgt zunächst durch fortgesetzte Secretion der abgesperrten Drüsenbezirke, später durch Proliferation, Degeneration und Abstossung der Gangepithelien einerseits, Transsudation aus den neugebildeten Capillaren andrerseits.
5. Secundär gehen die abgesperrten Drüsenbezirke druckatrophisch zu Grunde.
6. Die submentale und acute Ranula sind nur besondere Erscheinungsformen der gewöhnlichen.
7. Eine radicale Operation der Ranula kann nur in Exstirpation der Cyste mit der erkrankten Drüse bestehn.
8. In seltenen Ausnahmefällen können Cysten, welche vom Ductus lingualis oder seinen Verzweigungen ausgehn, alle klinischen Merkmale der Ranula zeigen.

Erläuterung der Tafel III.

Fig. 1. Fistel unter der Zunge, dicht hinter der Mündung getroffen.
- p. Plattenepithelauskleidung des Lumens.
- b. Bindegewebige Umhüllung des Fistelganges.
- l. Cylinderepithel tragende Lumina.
- m. Musculatur der Zunge.

Fig. 2. Dieselbe Fistel, weiter hinten vom Schnitt getroffen.
- p. Rest des Plattenepithels.
- c. Cylinderepithelauskleidung der Fistel.
- ll. Drüsenlumina, mit Cylinderepithel ausgekleidet.
- m. Zungenmusculatur.
- b. Bindegewebige Umhüllung des Fistelganges.

Fig. 3. Ranulawand.
- b. Zone des jungen Bindegewebes.
- ee'. Epitheliale Zellen und aus ihnen entstandene homogene Schollen.
- bg. Bindegewebige Grundsubstanz.
- dd'. Drüsenläppchen in allen Stadien der Degeneration.
- aa. Ausführungsgänge, dilatirt und mit gewuchertem Epithel.

Fig. 4. a—e. Entstehung einer kleinen Nebencyste, an Serienschnitten dargestellt.

Fig. 5. Schnitt durch die Ranula submentalis.
- l. Lumen der Cyste.
- i. Innenschicht, bestehend aus der Zone des jungen Bindegewebes und der gequollenen epithelialen Zellen.

Digitized by Google

b. Bindegewebige Grundsubstanz.
gg. Neugebildete capilläre Gefässe.
m. Musculatur des Mundbodens.
f. Fettgewebe der Nachbarschaft.

Fig. 6. Mucin degenerirte Epithelzellen der Drüsenbläschen und daraus hervorgegangene Riesenzellen.

Literaturverzeichniss.

Albert, Wiener med. Presse 1885. — Bazy, Progrès méd. 1883. — Bouillet, Bullet. de la soc. de chir. 1880. — Bryck, Wiener med. Wochenschrift. XIV. No. 22 und 23. — Derselbe, Oesterr. Ztschr. f. prakt. Heilk. 1873. No. 10—23. — Cambria, Raccoglit. med. 30. Luglio 1885. — Du Cane, Lancet 1890. — Churchill, Trans. of the path. soc. XXIII. — De Closmadeuc, Thèse de Paris 1856. — Combalat, Bull. de la soc. de chir. 1881. — Delens, Rev. de chir. 1881. — Dieu, Ibd. 1881. — Diemerbroek, Opera omnia. 1685. — Dumstrey, Dtsch. med. Wochenschrift. 1895. — Dupuytren, Leçons de clinique chirurg. 1833. III. — Durham, Medico-chirurgical transact. Vol. LXXVII. 1894. — Fano, Gaz. des hôp. No. 110. 1868. — Fleischmann, De novis sub lingua bursis. Norimbergae 1843. — Foederl, v. Langenbeck's Arch. Bd. 49. — Forget et Bouchard, Gaz. des hôp. 1869. — Garretson, Philad. med. and surg. rep. Jan. 1. 1870. — Géhé, Thèse de Paris. 1882. — Gosselin, Gaz. des hôp. 1880. — Guinard, Gaz. hebdom. No. 1. 1888. — Hadden, Path. soc. trans. Vol. XXXVII. 1886. — A. Haller, Deutsche Klinik. 1851. No. 21—28. — Kanthack, Journ. of anat. and phys. N. S. Vol. V. and VI. — König, v. Langenbeck's Arch. Bd. 48. — Derselbe, Ebend. Bd. 51. — Lannelongue, Bull. de la soc. de chir. 1879. No. 10. — Langier, Arch. gén. 6. Série. XVIII. 1871. — Merkel, Handbuch der topogr. Anat. — Michel, Gaz. hebdôm. 1877. No. 16. — Monod, Rev. de chir. 1881. — Neumann, v. Langenbeck's Arch. Bd. 20. 1877. — Derselbe, Ebend. Bd. 33. 1886. — Nicaise, Bull. de la soc. de chir. 1881. — Ozenne, Arch. gén. de méd. 1883. — Paget, Path. soc. trans. Vol. XXXVII. 1886. — Pauli, v. Langenbeck's Arch. Bd. 2. 1862. — v. Recklinghausen, Virch. Arch. Bd. 84. 1881. — Rémignon, Thèse de Paris. No. 281. 1885. — Ricard, Gaz. des hôp. 1888. — Robin, Mém. de soc. de biol. 2. série. T. IV. 1857. — Rosenberg, Dtsch. med. Wochenschr. 1892. — M. B. Schmidt, Festschrift für Benno Schmidt. 1896. — Sonnenburg, v. Langenbeck's Arch. Bd. 29. 1883. — Streckeisen, Virchow's Arch. Bd. 103. 1886. — Suzanne, Arch. de phys. norm. et path. Tome X. 1887. — Tillaux, Gaz. des hôp. 1874. No. 89. — Weber, Virch. Arch. Bd. 6. 1851. — Wernher, Die angeborenen Kystenhygrome etc. Giessen. 1843.

Digitized by Google

VI.

Die Bedeutung der Röntgen'schen Strahlen für die Chirurgie.

Von

Dr. Hermann Kümmell,

I. Chirurg. Oberarzt des Neuen Allgem. Krankenhauses zu Hamburg-Eppendorf[1]).

(Hierzu Tafel IV, V und VI.)

Als nach dem Bekanntwerden der epochemachenden Entdeckung Wilhelm Röntgen's im December 1895 der erste Sturm überschwänglicher Erwartungen einer ruhigen Kritik gewichen war und practische Versuche mit den neuen Strahlen an den verschiedensten Stätten wissenschaftlicher Arbeit mit grossem Eifer angestellt wurden, schien es fast, als ob für unsere ärztliche Kunst und vor allem für die Chirurgie der für die Diagnose erhoffte Gewinn nicht erzielt werden und unsere so weitgehenden Hoffnungen nicht erfüllt werden sollten. War doch anfangs eine Expositionszeit von so langer, bei grösseren Körpertheilen sich über Stunden erstreckender Dauer nothwendig, dass es unmöglich erschien, den lebenden menschlichen Körper oder einzelne seiner Gliedmassen und Theile zu so langer Ruhigstellung zu zwingen, zumal die Objecte der Untersuchung sehr oft verletzte Körpertheile oder erkrankte Individuen waren.

Diese Befürchtungen sind Dank dem unablässigen Arbeiten und Streben von Physikern, Electrotechnikern und Aerzten nicht in Erfüllung gegangen. Rastlos ist die Technik bemüht gewesen, die Intensität der X Strahlen durch zweckentsprechende Neuerungen zu erhöhen, dadurch die Schärfe der Bilder zu verbessern und die Expositionsdauer herabzusetzen. Und jetzt nach noch nicht

[1]) Vortrag, gehalten am 2. Sitzungstage des XXVI. Congresses der Deutschen Gesellschaft für Chirurgie zu Berlin, 22. April 1897.

Digitized by Google

$1^1/_2$ jähriger Arbeit seit dem Bekanntwerden der grossen Entdeckung sind wir bereits auf einen Standpunkt angelangt, der, wenn er auch keinen Abschluss bedeutet, so doch einen Rückblick auf grosse Fortschritte gestattet und uns fertige Thatsachen vorführt, welche auch bei skeptischer Auffassung die Röntgen'schen Strahlen für ein diagnostisches Hilfsmittel von höchstem Werth erscheinen lassen, das speciell für die Chirurgen vielfach durch kein anderes zu ersetzen ist und auch auf keine andere Weise eine so bestimmte, alle Einzelheiten feststellende Diagnose ermöglicht. Gelingt es uns doch jetzt auch von den mächtigen Knochen des menschlichen Körpers, speciell am Becken- und Hüftgelenk des Erwachsenen klar die Verhältnisse und Veränderungen wiedergebende Bilder zu erlangen. Zu keiner Aufnahme, auch nicht zu den eben genannten, haben wir in letzter Zeit die Expositionsdauer von 5 Minuten überschritten. Im Durchschnitt genügten $^1/_2$—1 Minute zur Aufnahme kindlicher Becken und dergl. Ebenso geben Momentaufnahmen für Hand und Vorderarm vollkommen scharfe, tadellose Bilder.

Die Copien geben im Allgemeinen die Verhältnisse nicht so deutlich wieder als die Platten. Aber auch bei diesen muss die Uebung das Erkennen feinerer Veränderungen ermöglichen und erleichtern. Derjenige, welcher viel mit Röntgen'schen Aufnahmen zu thun hat, wird auch aus minder guten Platten, durch genügende Haltung und Belichtung weniger deutlich hervortretende Veränderungen ersehen und beurtheilen können. Zu diagnostischen Zwecken sind auch weniger scharfe Aufnahmen genügend. In sehr wenig zutreffender Weise geben meist die Reproductionen in unsern wissenschaftlichen Zeitschriften die Zeichnungen der Orginalplatten wieder und gestatten nur selten einen genauen Einblick in die Details der Aufnahme.

Am frühsten und eingehendsten wurden die Röntgen'schen Strahlen zur Feststellung des Sitzes von Fremdkörpern, Metall oder Glas benutzt, während Holzsplitter, Ledertheile und Tuchfetzen erklärlicherweise kein Schattenbild hervortreten lassen. Während in der ersten Zeit das Aufsuchen von in Hand und Fuss eingedrungenen Nadeln oder Eisensplittern ein Hauptgebiet der Skiagramme darstellte und diese auch durch den Fluorescenzschirm nachgewiesen werden konnten, ist man bald weiter fortgeschritten und hat Projectile im Oberschenkel, Thorax und Kopf nachgewiesen, und kaum

Digitized by Google

wird sich ein schattengebender Fremdkörper irgend einer Partie des Körpers, wenn er nicht zu klein ist, vor den alles durchdringenden Strahlen verbergen können, ohne auf der Platte sichtbar zu werden. Die operative Entfernung der durch das Schattenbild nachgewiesenen Fremdkörper, vor Allem der dünnen Nadeln, hat auf mehrfache Schwierigkeiten gestossen. Diese werden wesentlich vermindert, wenn man den Sitz des betreffenden Fremdkörpers von verschiedenen Ebenen aus feststellt. Sie sehen hier, um ein bekanntes Paradigma zu wählen, eine Nadel in der Hand, welche wir einmal von der Hohlhand aus und dann von der radialen Seite her durchleuchtet haben. Es markirt sich alsdann der Fremdkörper auch in der Tiefenrichtung und giebt uns die Dicke der Gewebsschicht an, welche wir zu seiner Erlangung durchschneiden müssen. Dasselbe lässt sich beim Vorder- und Oberarm, sowie bei der unteren Extremität ausführen. Ausser der Aufnahme in zwei verschiedeue Ebenen scheint die Herstellung stereoskopischer Bilder von Levy Dorn dasselbe Ziel in sehr practischer Weise zu erreichen. Persönliche Erfahrungen stehen mir darüber nicht zu Gebote. Sie sehen hier eine Anzahl Projectile, einen Schrotschuss im Fuss, eine dem Knochen des Oberschenkels aufsitzende Kugel und sonstige Ihnen bekannte Fremdkörperbilder. Der Nachweis von Kugeln im Kopf, über die Brissaud und Londe, Eulenberg und Schlier berichteten, ist uns ebenfalls bald gelungen. Sehr scharf und klar sind diese Bilder im Vergleich zu denen von andern Körpertheilen nicht, jedoch geben sie mit voller Deutlichkeit den Sitz des Projectils an, und dass dieselben auch einen practischen Werth für einen operativen Eingriff haben, beweist dieser Fall von Lenander, welcher den Sitz der in das Hinterhaupt eingedrungenen Kugel durch zwei verschiedene Aufnahmen in sagittaler und querer Richtung, wie ich es bereits für die Extremitäten Ihnen geschildert habe, und wie wir es auch in einem Falle bereits ausgeführt hatten, feststellte und erfolgreich entfernte. Haarnadeln konnte Levy Dorn durch die ganze Schädelmasse hindurch deutlich auf der Platte abgedruckt finden, jedoch nur durch die hinter den Warzenfortsätzen gelegene Schädelhälfte. Uns ist es gelungen, dünne Drahtnägel, welche sich ein Geisteskranker in verschiedener Anzahl unter die Kopfhaut getrieben hatte, und die äusserlich auf keine Weise nachzuweisen waren, durch das Schattenbild festzustellen. Dieselben konnten dann operativ beseitigt werden.

Digitized by Google

Kugeln im Innern des Thorax oder in dessen Wand sind unschwer nachzuweisen. Aufnahmen von zwei Seiten ergeben wiederum, ob sich der Fremdkörper in der Lunge, an welcher Stelle derselben, oder ob er sich unter den Weichtheildecken befindet. Eine in der Tonsille abgebrochene Nadel, — es handelte sich um Stillung einer starken Blutung — welche vorher nicht gefunden werden konnte, erschien deutlich auf der Platte und konnte entfernt werden. Die Stellung der Tracheotomiecanule, sowie die verschiedensten Fremdkörper des Oesophagus konnten festgestellt und entfernt werden. So haben Pean und Raw bei Kindern verschluckte Münzen entdeckt und entfernt, White constatirte ein Metallsternchen und entfernte es operativ vom Magen her, während Miller und Reid ein verschlucktes Gebiss in der Höhe des 6. und 7. Intercostalraumes durch ein Skiagramm feststellten. Diese Bilder mögen Ihnen das deutliche Erkennen von Fremdkörpern im Oesophagus beweisen.

Auch Dilatationen des Oesophagus gelingt es dem Auge in ihrer ganzen Ausdehnung anschaulich zu machen. Sie erkennen auf dieser Photographie eine gleichmässige, hochgradige Erweiterung der Speiseröhre, veranlasst durch eine Stenose der Cardia, die unser College Rumpel beobachtete und darüber im Hamburger Aerzte-Verein berichtete. Die Erweiterung wurde dadurch auf der Platte sichtbar gemacht, dass dieselbe mit einer concentrirten Wismuthlösung angefüllt wurde. Aehnliche Versuche mit den verschiedensten für die Strahlen undurchlässigen Metallsalzen sind bereits anderweitig ausgeführt. Das Wismuth dürfte sich als wenig toxisch für die Hohlorgane des menschlichen Körpers besonders eignen. Auf dem anderen Bilde sehen Sie eine Sonde in den erweiterten Oesophagus eingeführt.

Magendilatation hat man vielfach durch eingeführten, mit Metalldrähten, Spiralen, Schrot oder dgl. gefüllte Sonden, welche sich der grossen Curvatur anlegten, festzustellen gesucht. Es lassen sich auf diese Weise recht deutliche Bilder erzielen.

Von den den Darm durchwandernden Fremdkörpern interessiren uns Chirurgen ausser zufällig eingedrungenen Münzen u. a. der jetzt vielfach angewandte Murphy'sche Knopf. Ich halte es für practisch für nicht unwichtig diesen zu Heilzwecken eingeführten Fremdkörper auf seinen Wanderungen zu verfolgen und sichere Auskunft über seinen Verbleib zu erhalten. Sie sehen, mit welcher unzweifel-

Digitized by Google

haften Deutlichkeit der Knopf am 20. Tage nach einer Resection und Vereinigung des Dünndarms dem Auge sichtbar wird. Er befand sich bereits in den letzten Darmpartieen, verursachte Unbequemlichkeiten und konnte dann nach dem aufgenommenen Befund mit Hülfe eines Laxans nach zwei Tagen entleert werden. In den Fällen, in welchen wir den Knopf nicht nachweisen konnten, war derselbe mit Bestimmtheit entleert, einer einigermassen guten Aufnahme kann er nicht entgehen. In der Lancet S. 1832 wird ebenfalls über den Nachweis eines Murphyknopfes berichtet. Fremdkörper in der Wirbelsäure nachzuweisen hatten wir keine Gelegenheit, doch werden Sie mit mir nach den später zu demonstrirenden Bildern und bei der Möglichkeit Knochenherde in derselben nachzuweisen, der Ueberzeugung sein, dass dies unschwer gelingen muss.

Was die im Körper gebildeten Fremdkörper, die pathologischen Concretionen anbetrifft, so ist der Nachweis von Gallensteinen ausgeschlossen. Es gelingt nicht einmal experimentell an einer ausgeschnittenen mit Cholestearinsteinen gefüllten Gallenblase Schattenbilder derselben hervorzubringen, während Blasensteine in dieselbe eingelegt, deutliche Zeichnung zu Tage treten lassen. Die Untersuchungen von Neusser und Petersen stellen ebenfalls fest, dass Cholestearinsteine sich leicht, Phosphat- und Uratsteine sich als schwer durchgängig für Röntgen'sche Strahlen erwiesen. Für die Diagnose der Gallensteine scheint also der Natur der Steine nach die Durchstrahlung nicht mit Erfolg verwandt werden zu können.

Dagegen gelingt es, wie sie aus diesem Bilde ersehen können, Blasensteine mit grosser Deutlichkeit zu erkennen. Wenn wir auch reiche Hilfsmittel besitzen, um die Steine der Blase dem Auge und der fühlenden Hand erkennbar zu machen, so möchte ich es doch für nicht unwesentlich halten, wenn man auf schmerzlose Weise ohne jede Belästigung des Kranken den Inhalt der Blase, soweit es sich um Steine handelt, auf der photographischen Platte dem Gesichtssinn je nach ungefährer Grösse, Gestalt und Zahl zugänglich macht. Ebenso gelingt es für Strahlen undurchlässige Fremdkörper, Haarnadeln u. dgl. nachzuweisen. Um die dicken Massen der Beckenknochen und Eingeweide auszuschalten, führte Seiffart kleine durch Guttapercha geschützte Platten in die Va-

Digitized by Google

gina ein und konnte dadurch eine in der Blase vorhandene Haarnadel eines 18jährigen Mädchen deutlich erkennen.

Nach einigen Fehlversuchen ist uns auch der Nachweis von Nierensteinen an der Leiche neustens gelungen, was als eine wichtige diagnostische Errungenschaft zu bezeichnen sein dürfte. Da es gewiss von Werth ist, die nach den klinischen Symptomen gestellte Diagnose eines Nierenbeckensteins durch das Auge mit Sicherheit bestätigt zu finden. Sie erkennen auf diesem Bilde deutlich den in der rechten Niere befindlichen Fremdkörper. Auch Macentyre (2 u. a. 3, 4) hat Nierenconcremente auf diesem Wege zu erkennen und operativ zu beseitigen vermocht. In den Fällen, in welchen uns der Nachweis eines vermutheten Steines nicht gelang, war, wie die späteren Operationen bewiesen, ein solcher auch nicht vorhanden.

Was nun die Erkrankung der Knochen anbetrifft, so bilden vor Allem die Fracturen das Gebiet, auf dem die practische Anwendung der Röntgen'schen Strahlen zuerst ihre Triumphe feierte und welche auch heute wohl noch eins der grössten Contigente zur Aufnahme, bei uns ist das wenigstens der Fall, stellen. Seit dem 1. April 1896 bis 1. April dieses Jahres haben wir auf unserer Chirurg. Abth. über 1200 Röntgen-Aufnahmen gemacht. In diesem Zeitraum wurden 243 Fracturen behandelt, welche fast alle ein oder mehrere Male aktinographisch controllirt und in ihrem späteren Heilungs-Verlauf revidirt wurden. So haben wir denn Gelegenheit gehabt, Aufnahmen von den meisten der vorkommenden Fracturen mit Ausnahme der des Kopfes, der Wirbelsäule und des Sternums zu machen. Ob es gelingen wird, Schädelfracturen deutlich auf der Platte zu nachzuweisen, möchte ich vorläufig bezweifeln, für Wirbelfracturen, welche wir in letzter Zeit zufällig nicht in Behandlung bekamen, erscheint es mir nach den zu anderen Zwecken gemachten Aufnahmen als sehr wahrscheinlich. Auch sind bereits von anderen Seite Dislocationen bei Halswirbelbrüchen constatirt. Auf die Bedeutung der Röntgen'schen Strahlen für die Diagnose und Behandlung der Fracturen hat unter anderen Oberst schon hingewiesen und ich möchte ihm voll und ganz beistimmen. Gelingt es uns doch die nach bekannten sonstigen Symptomen und Untersuchungsmethoden gestellte Diagnose zu sichern und in ihrer Genauigkeit zu vervollständigen und ohne schmerzhafte Manipulationen

Digitized by Google

und ohne Narcose einen unzweideutigen Aufschluss über die Art der Knochenverletzung zu erhalten.

Sehen wir ab von der Bedeutung anschaulicher, den Verhältnissen genau entsprechender Bilder zu Demonstrationszwecken, so ist der Werth Röntgen'scher Strahlen für die Therapie, für die Controlle einer tadellosen Heilung ein unschätzbarer. Wie mancher der untersuchenden Hand, dem Auge und dem Messband als gut geheilt, oder als correct eingerichtet sich präsentirender Bruch ergab sich im Schattenbild als mit Dislocation geheilt oder als sehr ungenügend corrigirt. Das die Strahlen unsere gebräuchlichen Schienen- und Gypsverbände durchdringen, unterlassen wir in keinem Falle, in dem uns die Reposition oder richtige Stellung irgendwie zweifelhaft erscheint, die Durchleuchtung der Fractur durch den Gypsverband. Wir waren zuweilen überrascht, wie hochgradig trotz des in starker Extension angelegten Verbandes, trotz der messbaren Verlängerung des gebrochenen Gliedes die Dislocation war und waren sehr zufrieden noch rechtzeitig den Schaden gutmachen zu können. Man sollte in keinem irgendwie zweifelhaften Falle die kleine Mühe der Aufnahme, welche niemals schadet, scheuen und sich von dem richtigen Stande der Fractur überzeugen, dann wird zweifellos der Heilungsverlauf ein rascher und die vielen sich an Knochenbrüche anschliessenden, lange andauernden Beschwerden geringer werden. Fast stets beruhen diese, wie wir uns oft durch die Aufnahme überzeugen konnten, mit mehr oder weniger starker Dislocation geheilten Fracturen, auf Absprengung kleiner Knochentheile u. dgl., welches durch Palpation nachzuweisen allerdings unmöglich war. Sie sehen hier einige durch den Gypsverband aufgenommene Fracturen, wie die Fragmente zu einander stehen und wie sie nicht stehen sollen. Weitere Erläuterungen bedürfen diese Bilder nicht. Interessant ist es den Heilungsverlauf selbst zu verfolgen, wie an Stelle der früheren Bruchlinie mehr und mehr eine feste Verbindungsmasse tritt, welche das Licht weniger gut durchlässt und wie bei vorhandenen Dislocationen je nach Grösse derselben sich starke Callusmassen bilden. Auch anscheinend ideal geheilte ältere Brüche, wiesen bei der Durchleuchtung Dislocation auf und wirklich tadellos geheilte Fracturen waren ein immerhin recht seltener Befund. Auch Muskelinterpositionen und dadurch bedingte Pseudarthrosen muss

Digitized by Google

man durch die Strahlen erkennen können. Dass Luxationen der verschiedensten Art besonders die mit Fracturen complicirten, welche oft so schwer zu diagnostisiren sind, sowie speciell die Gelenkbrüche mit ihren oft starken Blutergüssen ein besonders dankbares Feld für eine sichere Diagnose und die darauf basirende geeignete Therapie abgeben, braucht kaum besonders erwähnt zu werden. Durch kein anderes diagnostisches Hülfsmittel zu ersetzen ist die neue Art der Untersuchung für diejenigen seltenen Fracturen, welche überhaupt auf keine andere Art, auch nicht durch die Narcose zu erkennen sind, welche als Distorsionen oder schwere Contusionen behandelt werden und lange dauernde Beschwerden in ihrem Gefolge haben. Ich möchte Ihnen einige derartige Bilder vorzeigen, eingehender ist eine Anzahl dieser von uns beobachteten und behandelten Fälle in den Jahrbüchern der Hamburger Staatskrankenanstalten von Herrn Dr. Gocht mit Abbildungen mitgetheilt. Dieses Bild führt Ihnen eine sehr seltene, erst einmal beschriebene und früher nur durch die Operation erkannte Fractur des Os naviculare, welches in zwei Hälften getheilt ist, vor. Patient hatte vor 14 Monaten einen Unfall erlitten und wurde als an Arthritis leidend behandelt.

Ein anderes Bild zeigt bei intactem Handgelenk das Kahnbein in 3 Theile zerbrochen.

Eine ohne Dislocation, ohne Functionsstörung einhergehende Olecranon-Fractur wurde erst durch die photographische Aufnahme erkannt. Von Fracturen des Fusses interessirt vielleicht der isolirte Bruch des Sesambeines. Es bestand starke Schwellung und es war eine Fractur des Metatarsus I angenommen.

Von den sonst als nicht sehr häufig geltenden Fracturen des Talus haben wir 7, von denen des Calcaneus 8 im Laufe des Jahres durch die Röntgen'schen Strahlen als zweifellos festgestellt. Dieses Bild zeigt eine Abtrennung der hinteren Apophyse des Talus nach Epiphysenlösung der Tibia. Dieses einen Querbruch des Calcaneus, der etwa zu $^2/_3$ durchtrennt und hier ist ein Längsbruch des Calcaneus. In beiden Fällen glatte Heilung.

Eine traumatische Lösung der hinteren Apophyse des Talus mit gleichzeitiger Abreissung eines dreieckigen Stückes vom inneren unteren Ende der Tibia, welches ausser

Digitized by Google

Knirschen und Schmerzen im Gelenk keine Anhaltspunkte bot, wird Ihnen schliesslich dieses Bild vorführen.

Absprengungen vom Rande der Hüftgelenkspfannen durch Fall auf die Seite, welche vorher wohl kaum diagnosticirt worden sind, erkennen Sie in diesen zwei dieselben characteristischen Krankheitssymptome bietenden Fällen.

Dass für das neue Gebiet unserer Wissenschaft, das Schmerzenskind unseres Berufs, die Unfallheilkunde in der Anwendung der Röntgen'schen Strahlen ein grosser Fortschritt zu bezeichnen ist, kann ich wohl als allgemein anerkannt bezeichnen. Dass die Berufsgenossenschaften einen ausgiebigen Gebrauch davon machen würden, zumal auch Laien dadurch in den Stand gesetzt sind, sich vielfach ein annäherndes Bild von der Art der Verletzung zu machen, war vorauszusehen. Oberst und Dumestry haben bereits auf ihre Bedeutung hingewiesen. Wir sind vielfach in der Lage gewesen ein Unrecht an Patienten wieder gut zu machen, welche als Simulanten oder Uebertreiber bei dem fehlenden Nachweis objectiver Veränderungen angesehen wurden. Die Röntgen'schen Strahlen liessen ihre durch Knochenrisse, durch Absprengung von Knochentheilen u. dgl. hervorgerufenen Klagen als wohlbegründet erscheinen. Die oben erwähnten und Ihnen vorgeführten seltenen Brüche von Os naviculare, Sesambein, Talus und Calcaneus, sowie die vielen mit sonst nicht nachweisbarer Dislocation geheilten Fracturen stellen solche Fälle dar. Auf diesem Bilde sehen Sie eine Trennung des Sterno-acromialgelenks, dessen Träger ein sonst sehr glaubwürdig erscheinender Mann, bereits $1^1/_2$ Jahr über Beschwerden klagte und mehrfach von der Unfallversicherungsgesellschaft auf den negativen ärztlichen Befund hin mit seinen Ansprüchen abgewiesen war. Es würde zu weit führen Ihnen noch weitere ähnliche Fälle, die wir in grosser Zahl zu beobachten Gelegenheit hatten, vorzuführen. Andererseits hilft uns das neue Verfahren auch fehlende objective Befunde am Knochen mit absoluter Sicherheit festzustellen und unberechtigte Klagen zurückzuweisen.

Von den Fracturen haben die des Beckens, der Hüftgegend und des Schenkelhalses wegen ihrer schwer durchdringbaren Knochenmasse, besonders bei Erwachsenen am längsten einer guten Aufnahme widerstanden. Jetzt sind wir in der Lage,

Digitized by Google

mit einer Expositionsdauer von 5 Minuten die Veränderung des Hüftgelenks deutlich wiedergebende Bilder herzustellen und in zweifelhaften Fällen zu entscheiden, ob es sich beispielsweise um eine alte Fraktur oder ausgeheilte Coxitis, eine knöcherne Ankylose oder eine bindegewebige handelt. Einige Bilder werden dies am besten veranschaulichen.

Dieses Bild demonstrirt deutlich die Schenkelhalsfractur eines Erwachsenen.

Bei einem Matrosen, welcher auf die Hüftgegend gefallen war, blieb es zweifelhaft, ob es sich um eine Schenkelfractur oder um einen Coxitis handelte, das letztere wurde, wie Sie hier sehen, durch die Aufnahme festgestellt.

In anderen Fällen wurde die Diagnose eingekeilter Schenkelhalsbrüche sicher gestellt.

In diesem Falle, einer tuberkulösen Epiphysenlösung des Schenkelhalskopfes bei einem 18jährigen jungen Menschen sehen Sie die Verschiebung des Schenkelhalses nach oben und die Stellung des gelösten Kopfes.

Einen sehr ausgiebigen Gebrauch haben wir von der Röntgenschen Durchstrahlung bei den congenitalen Hüftgelenksluxationen gemacht. Ich will auf dieselben, da sie nicht auf der Tagesordnung des diesjährigen Congresses stehen, nur kurz in soweit eingehen, als es sich auf unser Thema, auf die Bedeutung der Röntgen'schen Strahlen bezieht. Julius Wolff zeigte auf der letzten Naturforschersammlung in Frankfurt a./M. einige wohl gelungene Aufnahmen von luxirten und reponirten Hüften kleiner Kinder. Wir haben seitdem eine grosse Anzahl congenitaler Luxationen in allen uns vorgekommenen Lebensaltern vor und nach der Reposition, in und ausserhalb des Gypsverbandes durchleuchtet und sind dadurch zu der Ueberzeugung gekommen, dass die Röntgen'sche Durchleuchtung uns allein mit Sicherheit in den Stand setzt, die Beschaffenheit der Pfanne und des Schenkelkopfes kennen zu lernen und darnach unsere operativen Massnahmen zu treffen, dass sie allein uns mit voller Bestimmtheit, die jede Diskussion ausschliesst, angiebt ob die Reposition gelungen ist oder nicht. Wir sind da oft zu sehr überraschenden Resultaten gelangt. Die vermuthete und klinisch festgestellte Reposition, welche von dem charakteristischen Geräusch begleitet war, hatte in Wirklichkeit nicht stattgefunden, weil

Digitized by Google

vielfach gar keine Pfanne vorhanden war oder nur eine schwache Andeutung einer solchen oder weil der Kopf wieder bereits eine andere Stellung angenommen hatte, reluxirt war. Ich möchte Ihnen drei verschiedene Gruppen von Pfannen in diesen Bildern vorführen, einmal Becken in denen jede Andeutung von Pfannenbildung überhaupt fehlt; die Bilder stammen von älteren Kindern von ca. 14 bis 15 Jahren, von einer Reposition auf unblutigem Wege kann hier nicht die Rede sein. In der zweiten Gruppe handelt es sich um mehr oder weniger stark angedeutete flache Pfannen mit entsprechendem Kopf oder räumlichen Missverhältnisse zu einander. Gleichzeitig ersehen Sie die verschiedenen Formen des Kopfes und Halses, sowie die verschiedenen Winkel, die sie mit dem Femurschaft bilden. Ich zeige Ihnen hier verschiedene derartige Aufnahmen, in denen Sie den Kopf theils repenirt, theils reluxirt finden. Bei dieser Pfannenformation gelingt im jugendlichen Alter die Reposition meist sehr leicht, ebenso leicht findet aber auch die Reluxation statt.

In der dritten Gruppe handelt es sich um wohl ausgeprägte Pfannen mit einem derselben entsprechenden Kopfe. Solche Fälle sind für die Repositton sehr dankbar; der einmal reponirte Kopf steht fest und Sie werden an diesem Bilde einer doppelseitigen Hüftluxation einer 9jährigen Patientin kaum unterscheiden können, ob es sich um einen reponirten oder um einen normalen Schenkelkopf und Pfanne handelt. Diese verschiedenen Befunde gestatten uns von vornherein eine annähernde den Erfolg eines unblutiges Eingriffs betreffende Prognose zu stellen.

Auch über die noch offene Frage, ob eine das Missverhältniss zwischen Kopf und Pfanne ausgleichende Knochentransformation, ob eine Vertiefung der Pfanne durch den Druck des belastenden Kopfes möglich ist und ob eine Nearthrosenbildung, gleichsam ein Anbohren des Beckenknochens durch den sich entgegenstemmenden Kopf eintreten kann, können uns die Skiagramme Aufschluss geben. Hier sehen Sie zwei Bilder, von 15 resp. 16jährigen Mädchen, von denen ich das eine 12 Jahre mit Abductionsschiene, Gypsverbänden, Hessing'schen Apparaten, kurz mit den verschiedensten Methoden, durch welchen der Kopf festgestellt werden soll, behandelt habe, ohne den geringsten Erfolg. Ein Effect irgend welcher Art ist am Knochen nicht zu sehen, die Pfanne ist nur schwach

Digitized by Google

angedeutet. Diese zweite Patientien mit gleichfalls sehr flach angedeuteter Pfanne ist von anderer Seite 10 Jahre mit der Abductionsschiene ohne jeden Erfolg und ohne jeden nachweisbaren Effect behandelt.

Andererseits sehen Sie ein Bild, bei dem man zweifellos eine beginnende Vertiefung am Beckenknochen, eine wie ausgenagt aussehende Partie, in die sich der Kopf einstemmt, erkennt. Klinisch betrachtet steht in diesen Fällen der Kopf fest und findet eine unverschiebliche Stütze am Becken.

Recht interessant erschien uns die Differentialdiagnose zwischen Cong. Luxation und Coxa vara. Bei diesen eine einseitige und doppelseitige Verbiegung des Schenkelhalses darstellenden Bildern hatten wir die Diagnose nicht gestellt. Die Kinder hatten den wackeligen Gang, der Trochanter stand 3—$3^1/_2$ Ctm. oberhalb der Roser-Nélaton'schen Linien, wir nahmen eine congenitale Hüftluxation an und fanden erst bei der Aufnahme diese einseitige und doppelseitige Coxa vara. Dieselse bei einem Erwachsenen vorher gestellte Diagnose wurde durch dies Skiagramm bestätigt.

Wie in der Hüfte, so lassen sich noch leichter in den anderen Gelenken krankhafte Veränderungen nachweisen. Wir erkennen arthritische Veränderungen, freie Gelenkkörper, in das Gelenk injicirte Jodoformemulsion, welches bekanntlich besonders undurchlässig für Strahlen ist, sowie tuberkulöse oder ähnliche krankhafte Veränderungen, knöcherne und bindegewebige Ankylosen, sowie die Unterschiede zwischen traumatischen und pathologischen Prozessen. Einige Photographien mögen das Gesagte veranschaulichen.

Syphilitische, tuberculöse und osteomyelitische Verdickungen und Auflagerungen der grossen und kleinen Röhrenknochen sind unschwer auf der photographischen Platte zu erkennen, ebenso können wir die allmählich zunehmende Knochenneubildung durch Osteomyelitis zerstörter und ausgestossener Knochen schrittweise verfolgen.

Diese Copie zeigt Ihnen die verdickte und gekrümmte Tilia einer hereditären Lues, diese den cariösen Metacarpus eines 4jährigen Knaben. Die dünnen mehr lichtdurchlassenden Knochen der Kinder geben weniger scharf markirt die Krankheitsprocesse des Knochens an, als die der Erwachsenen, hier sehen Sie noch weitere tuberkulöse Zerstörungen der verschiedensten Knochen.

An diesen verschiedenen Bildern können Sie die allmählich

Digitized by Google

fortschreitende Knochenneubildung eines vollständig in Folge von Osteomyelitis ausgestossenen Radius eines 6jährigen Knaben und auf der andern Tafel eine sich anbildende ebenfalls vollständig ausgestossene neue Ulna erkennen.

Auf die Erkennung einzelner durch Typhus, Tuberkulose oder sonstige Ursache entstandener Knochenherde habe ich schon im vorigen Jahre aufmerksam gemacht. Ich möchte glauben, dass wir gerade auf diesen Punkt unsere Bestrebungen noch mehr richten müssten, als es bisher der Fall gewesen ist. Im Allgemeinen kann man annehmen, dass je dicker der Knochen und je kleiner der Herd, um so schwieriger die Wiedergabe auf der Platte sein wird. Immerhin haben wir eine Reihe durch Typhus, Tuberkulose und Syphilis erzeugter Herde uns sichtbar gemacht und operativ entfernt. Einen einigermassen grossen Knochenabscess der Tibia wird man nach meinem Dafürhalten sicher erkennen können. Stets wird uns aber die Formveränderung, die Auftreibung des Knochens wichtige Fingerzeige über den Sitz des Herdes geben. Die vorliegenden Bilder, ein typhöser Herd in der Ulna und im kleinen Finger, cariöse Herde in den Phalangen und spongiösen Knochen mögen das Gesagte veranschaulichen.

Von Geschwülsten treten die den Knochen aufsitzenden Sarcome, wie diese beiden später operirten Osteosarcome der Tibia beweisen, deutlich auf der Platte zu Tage. Und wenn man auch durch Palpation ihr Vorhandensein mit Sicherheit erkennen kann, so ist es doch nicht unwichtig, die Tiefe ihres Eindringens in den Knochen zu erkennen. In dem einem Falle war äusserlich keine Geschwulst nachzuweisen und nur lokalisirter Schmerz vorhanden. Weit wichtiger ist der von König zuerst erbrachte Nachweis einer im Innern des Knochens central gelegenen Neubildung. Eine derartige im unteren Femurende gelegene Neubildung zeigt Ihnen dieses Bild.

Auch die Wirbelsäule und der Thorax geben jetzt, wie Sie sich an diesen Bildern überzeugen können, deutliche Zeichnungen, die bei einigermassen gelungener Aufnahme krankhafte Veränderungen erkennen lassen. Wir können fast sämmtliche Wirbel, besonders gut die Hals- und Lendenwirbelsäule erkennen. Tuberkulöse Processe documentiren sich oft als wolkige Trübungen, oft als deutlich zu erkennende Herde. Hier muss, worauf ich schon an-

Digitized by Google

fangs aufmerksam machte, die Uebung im Beobachten der Platten mitwirken. Die Copien geben nie so deutlich die Veränderungen wieder. In einem Falle, dessen Platte sie sehen, wiesen Lähmungen und sonstige klinische Symptone auf einen circumscripten Herd in der Halswirbelsäule hin; dieselben sehen Sie hier durch die Röntgen'schen Strahlen deutlich gemacht. Es wurde durch die Operation von Herrn Kollegen Sick der Herd nach dem Bilde freigelegt und erfolgreich entfernt; auch Noble Smith konnte kariöse Zerstörungen an der Wirbelsäule feststellen. Dies Bild zeigt Ihnen einen Brustkorb nach ausgedehnter Thoracoplastik. Dem Patienten wurden allmählich 1,60 Meter Rippen linkerseits resecirt. Sie sehen die comprimirte Lunge als dunklen Schatten gegenüber der normalen rechten Seite. Patient ist geheilt entlassen.

Wenn es auch mehr in das Gebiet der inneren Medicin gehört, so ist doch auch für den operirenden Chirurgen das Vorhandensein von verkalkten Blutgefässen wichtig zu wissen. Verschiedene an der Leiche und am Lebenden aufgenommene Bilder zeigen Ihnen sehr schön die verkalkten Arterien des Beckens, des Oberschenkels, des Arms u. a. m.

Den Verlauf und die Verzweigung der Arterien kann man sich bis in die feinsten Details nach vorheriger Injektion mit schattengebenden Massen sehr schön ohne Präparation zur Anschauung bringen. In dem einen Präparat eines Arms sind die Arterien mit Quecksilber, in den andern mit einer Zinnober-Wachsmasse injicirt. Dieses Bild zeigt die injicirte Leiche eines 2jährigen Kindes.

Vorzüglich eignen sich die Röntgen'schen Strahlen zur Darstellung der feinsten Knochenstructuren an Stelle der mühsamen Knochenschliffe und ihrer photographischen Aufnahme. Unser Assistenzarzt Herr Dr. Gocht hat zum Zweck einer Arbeit über Knochenformation eine grosse Anzahl dieser, wie Sie sich überzeugen können, schönen Strukturbilder aus den verschiedensten Knochen hergestellt, Serienschnitte aus kyphotischen Wirbelsäulen, aus Femur, Tibia, Fusswurzeln u. a. m. Auch der dickste Knochenschnitt eignet sich zu solchen Aufnahmen und bietet den Vortheil, dass möglichst wenig Bälkchen zerstört werden.

Von den Bauchorganen sieht man leicht die Leber, auch die Schatten der Niere sind zuweilen andeutungsweise zu sehen. Der leere Darm eines Fötus ist hier in seinen Windungen sehr deutlich zu sehen,

Digitized by Google

beim Erwachsenen tritt Magen und Darm nicht hervor, dicke Kothmassen heben sich deutlich hervor, besonders an der Leiche, wie Sie auf einigen Bildern gesehen haben. Tumoren der Bauch- und Brusthöhle haben bis jetzt wenig positive Resultate ergeben.

M. H! Ich habe in meinen bisherigen Anschauungen nur auf die photographische Platte Bezug genommen und den Fluorrescenzschirm nicht erwähnt. Leider sind die mit demselben erzielten Fortschritte noch kaum derartige, dass wir daran denken könnten, die weit empfindlichere Platte zu entbehren. Hand, Vorderarm, Ellbogengelenk, ebenso die unteren Extremität geben mit und ohne Kleider und Schuh recht deutliche Bilder, vor Allem ist das Studium des Mechanismus der einzelnen Gelenke von Wichtigkeit und Interesse. Die Durchleuchtung des Kopfes, der Halswirbelsäule und des Thorax giebt die Ihnen allen zur Genüge bekannte, je nach der Röhre mehr oder weniger scharfe Bilder, die uns die Bewegungen der Lungen, die Pulsation des Herzens, die schwarze Masse der Leber und im günstigen Falle vielleicht eine Aneurysma aortae erkennen lassen. Sehr scharfe Bilder können wir im Vergleich zur photographischen Platte auf dem Schirm noch nicht erzeugen. Was die therapeutische Wirkung der Röntgen'schen Strahlen anbelangt, so haben wir eine sehr günstige Einwirkung derselben auf den Lupus des Gesichts durch längere Einwirkung, — tägliche Sitzung ca. 1 Stunde längere Zeit fortgesetzt — gesehen. Die Zerstörung der Haut ist dabei eine sehr starke und man thut gut, die gesunde Haut durch Bleiblech zu schützen. Längere Zeit beleuchtete Haare fallen aus und ersetzen sich sehr langsam wieder. Ob der günstige Effect allein auf die die Gewebe zerstörende Wirkung der Strahlen zu beziehen ist, lasse ich dahingestellt.

Wenn ich mit wenigen Worten die Technik berühren darf, so haben wir wesentliche Fortschritte dadurch gemacht, dass es gelungen ist, die Intensität der Röntgen'schen Strahlen wesentlich zu erhöhen, gleichmässiger wirkend zu gestalten und dadurch die Expositionsdauer abzukürzen. Durch Steigerung der Empfindlichkeit der Platten ist man andererseits bestrebt, die zur Aufnahme nothwendige Zeit noch mehr abzukürzen. Herr Dr. Levy, Ingenieur zeigte uns vor wenigen Tagen ein Verfahren, welches diesen Zweck erreichen soll.

Durch eigens präparirte Platten oder durch Ueberdecken

Digitized by Google

derselben mit einem besonders hergestellten Fluorescenzschirm gelang die Aufnahme eines Beckens in $^3/_4$ Minuten. Die Platte ist allerdings sehr körnig und müssten diese Nachtheile noch beseitigt werden. Herr Dr. Levy will uns hier sein Verfahren noch selbst demonstriren.

Unter den verschiedensten Röhren, welche wir zu prüfen Gelegenheit hatten, geben wir immer noch den von dem Hamburger Electrotechniker Müller hergestellten mit regulirbarem Vacuum den Vorzug. Eine gute Röhre ist das wichtigste Erforderniss zum Gelingen einer guten Aufnahme. Wir verfügen in dieser Beziehung über ein ausgesucht gutes Material, dessen hoher Preis durch die Dauerhaftigkeit in Etwas ausgeglichen wird. Durch diese Röhren gelingt es uns mit einer Exposionsdauer von höchstens 5 Minuten, auch von den schwer zu durchleuchtenden Körpertheilen brauchbare Bilder herzustellen. Unsere Röhren und Apparate werden sehr stark in Anspruch genommen, da durchschnittlich jetzt im Tage 10 Aufnahmen, in letzter Zeit oft noch mehr gemacht und auch zu therapeutischen Zwecken Versuche mit langer Inanspruchnahme des Apparates angestellt wurden. Den jetzt von uns verwandten Funkenconduktor von 30 Ctm. Funkenlänge hat uns die Firma Hirschmann geliefert. Auch die von anderen Fabriken, Kohl, Kaiser u. Schmidt, Reiniger, Gebbert & Schalle u. a. gelieferten Apparate sollen sehr gut funktioniren. Den elektrischen Strom spendet uns am Tage eine unser Operationshaus versorgende Accumulatorenbatterie von ca. 60 Zellen, am Abend die electrische Centrale der Anstalt. Durch entsprechende Rheostaten Volt- und Ampèremeter findet die genaue Regulirung statt.

M. H. Ich bin überzeugt, dass ich Ihnen nicht viel Neues habe bringen können und dass gewiss mancher von Ihnen bessere Aufnahmen mit vielleicht noch kürzerer Expositionszeit aufzuweisen hat. Zunächst handelte es sich bei meinem Vortrag, den zu halten mir der ehrenvolle Auftrag geworden ist, auch nur darum, an dem bisher Erreichten die Bedeutung der Röntgen'schen Strahlen für die Chirurgie darzulegen. Wenn wir auf die Fortschritte zurückblicken, welche im Laufe eines Jahres, seit unserer letztjährigen Versammlung gemacht wurden, so sind wir gewiss zu der Annahme berechtigt, dass wir noch nicht am Ziele des Erreichbaren angelangt sind und dass wir wohl hoffen dürfen in ver-

Digitized by Google

einer Arbeit mit Hülfe der neuen Strahlen Licht in die bisher dunklen normalen Theile und pathologischen Gebilde des menschlichen Körpers zu bringen.

Erklärung der Abbildungen auf Tafel IV, V und VI.

Tafel IV, Fig. 1. Luxatio coxae congenita sin., ebenso Pfannenrand angedeutet.
Fig. 2. Brustkorb, pleuritische Schwarten rechts.
Fig. 3. Typhusherd in der Grundphalanx des kleinen Fingers.
Fig. 4. Tuberculose des Fussgelenks.
Tafel V, Fig. 5. Foetus von 7 Monaten.
Fig. 6. Luxatio antibrachii.
Fig. 7. Tibiafractur im Gypsverband.
Fig. 8. Coxa vara dextra.
Fig. 9. Arteriosklerose.
Tafel VI, Fig. 10. Cariöser Herd der Halswirbelsäule.
Fig. 11. Blasenstein.

Digitized by Google

VII.

(Aus der chirurg. Klinik zu Greifswald. Prof. Helferich.)

Beiträge zur Pathologie und Therapie des acuten Darmverschlusses.

Von

Professor Dr. L. Heidenhain

in Worms, bisher Secundärarzt obiger Klinik [1]).

Wir haben in den letzten Jahren in der Greifswalder Klinik eine Anzahl interessanter Beoabachtungen und Erfahrungen betreffend die Pathologie und Therapie des akuten Darmverschlusses gemacht. Es haben diese Gedankenreihen angeregt, welche geeignet sind, zur Lösnng etlicher noch schwebender Fragen beizutragen. Um die nöthige Unterlage zu gewinnen, habe ich unsere Erfahrungen aus den letzten $6^1/_2$ Jahren, umfassend 33 Fälle, zusammengestellt. Aus praktischen Gründen habe ich den Fällen wirklich akuten Verschlusses die akut und subakut endenden chronischen Darmstenosen zugesellt; ausser Betracht gelassen ist die primäre Peritonitis mit secundären Ileussymptomen. Uebrigens haben wir, so weit ich mich entsinne, kaum je Schwierigkeiten in der Unterscheidung der Peritonitis vom Darmverschlusse gehabt. Bei meiner Zusammenstellung habe ich mich auf die Zeit beschränkt, die ich selbst an der Greifswalder Klinik mit zu wirken die Freude habe, da ich der Meinung bin, dass man in so schwierigen Fragen ein sicheres Urtheil nur über Dinge haben kann, die man selbst beob-

[1]) Auszugsweise vorgetragen am 1. Sitzungstage des XXVI. Congresses der Deutschen Gesellschaft für Chirurgie zu Berlin, 21. April 1897. — Ich hatte den Wunsch, diesem Aufsatz unsere sämmtlichen Krankengeschichten mit epikritischen Bemerkungen anzuschliessen, um dem Leser eine Grundlage für ein kritisches Urtheil zu geben. Leider ist meine Zeit augenblicklich so in Anspruch genommen, dass es mir unmöglich ist, diesen Vorsatz auszuführen. Ich liefere die Krankengeschichten als zweiten Theil der Arbeit in einigen Monaten.

Digitized by Google

achtet hat. Ich betone ausdrücklich, dass es mir vollkommen fern liegt, ein abgerundetes Bild der Pathologie und Therapie des „Ileus" zu geben; ich greife nur diejenigen Fragen heraus, welche an der Hand unseres Materials ein einigermassen sicheres Urtheil zulassen.

I. Ueber Darmverschluss durch funktionelle Störungen der Peristaltik nebst Bemerkungen über die Natur der durch innere Behandlung zur Heilung kommenden Fälle von Darmverschluss.

Wir haben, um das Neue voraus zu nehmen, in den letzten Jahren die merkwürdige Beobachtung gemacht, dass es Fälle giebt, in denen ein vollkommener und anscheinend unüberwindlicher Darmverschluss durch eine andauernde spastische oder tonische Contractur der Darmmuskulatur hervorgerufen wird[1]). Den ersten Hinweis auf das Vorkommen abnormer, die Passage des Inhaltes störender Conctrationen der Darmwand erhielten wir vor 5 Jahren bei einem Falle von tiefer Dickdarmstenose. Es handelte sich damals um einen alten Mann, der seit 12 Wochen an einer hartnäckigen Verstopfung litt, die schliesslich vollkommen geworden war. Das Abdomen war ad maximun ausgedehnt; das Alter des Kranken und die langsame Entstehung liessen ein tiefes Dickdarmcarcinom vermuthen. Bei der Laparotomie drängten sich sofort nach Eröffnung des Leibes einige stark gefüllte Dünndarmschlingen in die Wunde; ich liess sie, wie dies Greig Smith empfohlen hat, austreten: der eine Schenkel der Schlinge entwickelte sich schnell aus der Wunde, der andere blieb im Bauche fixirt. Als ich diesen letzteren anzog, kamen vollkommen leere, kollabirte und contrahirte Schlingen zum Vorschein und die nähere Untersuchung ergab, dass an der Grenze der leeren und der geblähten Schlingen kein irgend welches

[1]) Dass etwas Derartiges möglich sei, ist früher vielfach behauptet worden. Allein man hat diese Angaben in neuerer Zeit in den Bereich der unbewiesenen, ja widerlegten Hypothesen verwiesen. Vergl. Leichtenstern, v. Ziemssen's Handbuch, Bd. VII, 2, S. 368. Neuerdings meint Leichtenstern (Anm. in den Verhandlungen des Congresses für innere Med. 1889, S. 24): „Diese Paralysie par réflexe, d. i. reflectorische Hemmung der Darmbewegungen, hervorgerufen durch einen intensiven Peritonealreiz, einen entzündlichen oder mechanischen (wie bei der Darmeinklemmung), verdient immerhin eine grössere Beachtung, als derselben für gewöhnlich zu Theil wird . . ." Wegen der weiteren Begründung Leichtenstern's verweise ich auf den genannten Aufsatz.

Digitized by Google

Hinderniss bestand. Es ging eine fast ad maximum dilatirte Schlinge unmittelbar in eine ganz contrahirte über, ohne dass an der Grenze die Ursache der Aufblähung zu erkennen gewesen wäre. Insbesondere bestand an den Grenze keine Schnürfurche. Ein zweiter Griff nach dem abführenden Dickdarm zeigte, dass derselbe stark gefüllt war. Enterostomie, Tod an hypostatischer Pneumonie nach wenigen Tagen. Sektion ergab eine Narbenstriktur hoch oben im Rectum. Ich wusste mit der merkwürdigen Beobachtung zunächst nichts anzufangen, fixirte sie sorgfältig und legte sie ad acta.

Die nächste Beobachtung über atypische, spastische Darmcontraktionen machte ich in den letzten Herbstferien. Es wurde da ein dreissigjähriger, kräftiger Arbeiter in die Klinik eingeliefert, welcher zwei Tage zuvor ganz acut mit heftigen Schmerzen und Erbrechen an Darmverschluss erkrankt war. Das letzte Erbrechen war am Vormittage dagewesen; der Kranke war nur wenig verfallen, hatte starke Kopfschmerzen und wies bei einer Rectaltemperatur von 38,5° einen Puls von 51 auf. Stuhl und Winde waren seit Beginn der Erkrankung absolut verhalten. Durch die vordere Mastdarmwand liessen sich leere Dünndarmschlingen tasten. Den übrigen Befund übergehe ich hier und verweise auf die später mitzutheilende, ausführliche Krankengeschichte. Ich stellte die Diagnose auf eine Dünndarmincarceration. Bei der sofort angeschlossenen Operation drängte sich nach Eröffnung des Peritoneums ziemlich stark geblähter Dickdarm in die Wunde. Ich schob ihn bei Seite, griff nach den leeren Dünndarmschlingen im kleinen Becken; und fand daselbst auch welche. Der Darm war hart contrahirt und völlig leer. Ich ging nun an ihm aufwärts und gelangte nach einiger Zeit an schlaffe, wenig gefüllte Schlingen; allmählich nahm die Füllung der Schlingen noch etwas zu, und schliesslich war ich am Beginne des Jejunum angelangt, ohne dass sich ein Hinderniss gefunden hätte. Die oberste Jejuumschlinge war nur wenig gefüllt, das Colon dagegen stark gebläht. Ich griff nun nach der Dickdarmschlinge, die sich im Beginne der Operation in den Weg gedrängt hatte und fand, indem ich sie entwickelte, einem Volvulus des S romanum. Rückdrehung der Schlinge; Einlegung eines Darmrohres in den Anus, worauf bei Compression der Flexur Gas in Menge entwich; Annähung der Schlinge an das Peritoneum parietale; Schluss der Bauchwunde.

Digitized by Google

Trotz Verabreichung von Ricinusöl, hohem Einlauf, Glycerinklysma hielt bei normaler Temperatur und einem Pulse von dauernd weniger als 60 Schlägen eine vollkommene Verhaltung von Stuhl und Winden noch fast 48 Stunden an; dabei Klagen über Leibschmerzen. Das Aussehen des Kranken war so gut, dass an eine Peritonitis nicht zu denken war. In dem Verdachte, dass es sich hier um einen Enterospasmus handeln könne, liess ich, da Opium purum im Augenblicke nicht zur Hand war, eine Dosis Morphium von $1^1/_2$ cg. geben, worauf ein reichlicher Stuhl erfolgte. In den folgenden Tagen unter Gebrauch grösserer Opiumgaben ein reichlicher Stuhl nach dem andern. Patient ist geheilt entlassen. Der Kranke schnupfte nicht, hat nie etwas mit Blei zu thun gehabt. Weitere Pulszählungen sind leider von dem Augenblicke der sicheren Genesung an unterlassen, so dass ich nicht sagen kann, ob Patient nicht auch in gesunden Tagen einen ungewöhnlich niedrigen Puls hatte. Patient war Sachsengänger und hat hiesige Gegend verlassen, so dass nachträglich nichts mehr zu ermitteln ist.

Diese Beobachtung lieferte uns nun den Schlüssel zur Erklärung eines Ileusfalles ohne Befund, welcher uns im Frühjahr so manches Kopfzerbrechen gemacht hatte. Der Kranke, ein 30jähriger, früher stets gesunder Fischer wurde uns von der inneren Klinik zur Operation zugesendet. Er war am 17. Februar mit Schwindel, Uebligkeit, heftigem Erbrechen und vollkommener Verhaltung von Stuhl und Winden erkrankt; Schmerzen im Leibe hatten nicht bestanden. Am 22. Februar war er in die innere Klinik aufgenommen worden und hatte bei der Aufnahme einen Puls von 64 gehabt, dazu Uebligkeit, häufiges Erbrechen, vollkommene Verhaltung von Stuhl und Winden bei negativem Befund am Abdomen und normaler Temperatur. Trotz sehr energischer, täglich wiederholter hoher Eingiessungen änderte sich das Befinden nicht; der Darmverschluss blieb vollkommen, heftiges Erbrechen hielt an; Opium war nicht gegeben worden.

Am 26. Februar, also am 9. Tage, wurde der Kranke zur Operation auf unsere Klinik verlegt. Dieselbe wurde von Herrn Professor Helferich sofort ausgeführt. Der Befund war anscheinend negativ. Der Dünndarm war völlig leer und zusammengefallen oder contrahirt; an einer Stelle war ein Spulwurm in seinem Innern

Digitized by Google

aufs Deutlichste zu tasten: er bewegte sich. Ein Hinderniss war nicht zu finden. Schluss der Bauchwunde mit dem Gefühle einer unnützen und vergeblichen Operation. Das Erbrechen hörte jetzt merkwürdiger Weise auf, allein der Darmverschluss hielt an. Erst $3^1/_2$ Tage nach dem Eingriff trat spontaner Stuhlgang ein. Morphium war Schmerzen halber täglich gegeben worden, aber kein Opium. Die weitere Genesung war ungestört. Ich bemerke noch ausdrücklich, dass post operationem keine Temperatursteigerung, noch irgend ein anderes Zeichen einer Peritonitis bestand. Der Kranke ist heute blühend gesund, hat nie wieder Störungen gehabt.

Eine ähnliche Beobachtung hat A. G. Miller[1]) gemacht. Eine 60jährige Wäscherin, die, wie sich später herausstellte, seit Jahren an den Gebrauch von Opium gewöhnt war, erkrankte nach einer Anstrengung beim Aufhängen von Wäsche auf eine hohe Leine Nachts plötzlich an heftigen Schmerzen im Leibe und erfolglosem Tenesmus, auch erbrach sie gelegentlich. Nachmittags wurde sie ins Hospital geschafft. Der Leib war aufgetrieben, allenthalben druckempfindlich, allein keine umschriebene Härte oder Schwellung zu fühlen. Rectalbefund negativ auch in Narkose. In das Rectum konnten nur $^3/_4$ Pinten Wasser (0,43 l.) eingegossen werden und als diese eingelaufen waren, liess sich keine Veränderung des Percussionsschalles in der linken Flanke feststellen. Klysmen u. s. w. erfolglos. Nach zwei Tagen Laparotomie. In der linken Fossa iliaca fand sich das S romanum leer und deutlich spastisch contrahirt (was found collapsed and apparently in a state of spasm). Bei Absuchen des Dünndarmes fand sich eine Dünndarmschlinge unter einem Netzstrange incarcerirt. Lösung und Heilung. Miller sagt in der Epikrise: „Es ist bemerkenswerth, dass bei einer Dünndarmobstruktion Eingiessungen in den Dickdarm unmöglich waren. Dies war augenscheinlich Folge einer spastistischen Contraction des Dickdarmes. So wurde eine Obstruction des Dickdarmes vorgetäuscht und von uns angenommen."

Dieser Fall ist entschieden ungewöhnlich. Denn wenn auch bei einem Darmverschlusse der abführende Theil immer leer ist, so ist doch wohl nur selten eine derartige Contractur des Dick-

[1]) A. G. Miller, Case of intestinal obstruction successfully treated by laparotomy. Edinburgh med. Journ. 1890. Theil 2, S. 915.

Digitized by Google

darmes vorhanden, dass Eingiessungen unmöglich sind. Für gewöhnlich wird doch angenommen, dass die Möglichkeit grosser Eingiessungen in das Rectum einen Dünndarmverschluss beweise.

Mir scheinen die drei letzten Fälle klar zu beweisen, dass unter besonderen Umständen ein vollkommener Verschluss des Darmes, Dünndarm wie Dickdarm, durch Enterospasmus eintreten kann. Der Vorgang ist wahrscheinlich ein reflektorischer. In unserem ersten Falle hat der durch den Volvulus gesetzte Reiz, in dem Miller'schen die Dünndarmeinklemmung, im dritten Falle vielleicht der Spulwurm die Veranlassung zu der reflectorischen Contraktur der Darmmuskulatur gegeben[1]). Wenigstens sehe ich keine andere wahrscheinliche Erklärung dieser merkwürdigen Beobachtungen.

Auffallend war die niedrige Pulsfrequenz in unserem Volvulusfalle. Ein Puls von 51 bei einer Rektaltemperatur von 38,5° ist doch etwas durchaus ungewöhnliches zumal bei einem Menschen mit akutem Darmverschluss, der doch im Allgemeinen einen erhöhten Puls hat, und dieser niedrige Puls hielt während der ganzen Dauer der Erkrankung an. Die Vermuthung, dass eine reflektorische Vagusreizung mit im Spiele sei, ist naheliegend. Dass gerade bei diesem Kranken am Ende der Operation die Athmung für kurze

[1]) Anmerkung: Bei Huber finden sich zahlreiche Fälle mitgetheilt, in denen ein Darmverschluss, theilweise mit tödtlichem Ausgange, durch Entozoen zu Stande kam. Parkinson hat einen Fall mitgetheilt, in dem eine tödtliche Verstopfung bei einem 4jährigen Kinde durch Tänien bewirkt wurde. In allen anderen Fällen hat es sich um Askariden gehandelt. Ich zähle auf S. 173 bis 174 von Huber's Bibliographie der klinischen Helminthologie nicht weniger als 13 Beobachtungen von Ileus durch massenhaft im Darme angesammelte, zu einem Knäuel zusammengeballte Askariden. Zum Theil wurden sie entleert, zum anderen Theile bei der Section als Ursache des Darmverschlusses gefunden. Die Originale habe ich nicht nachgeschlagen, weil diese Beobachtungen, so merkwürdig sie sind, doch keine eigentliche Beziehung zu meinem oben mitgetheilten Fall haben. Es handelte sich in diesen Fällen um eine wirkliche Verstopfung des Darmes, ein mechanisches Hinderniss, wie es durch Kothsteine, Kirschensteine u. A. auch bedingt werden kann. Nicht weniger als 69 Arbeiten theilt Huber dem Titel nach und in kürzesten Auszügen mit, welche die Erscheinungen behandeln, die bei Gegenwart von Askariden im Darmkanale von Seiten des Nervensystemes auftreten können, namentlich Convulsionen, hysteroepileptische Krämpfe, Chorea u. a. mehr. Ein Fall gleich dem unseren ist dort nicht berichtet. Henoch berichtet in der 7. Auflage seiner Kinderkrankheiten auf S. 544 eine Beobachtung, welche zeigt, dass sehr heftige Schmerzen durch Askaris ausgelöst werden können. Ein sechsjähriger Knabe litt seit 4 Monaten an täglich 12—15 Anfällen sehr heftiger neuralgischer Schmerzen in der Gegend des rechten Hypochondrium und der rechten unteren Rippen. Intervalle durchaus normal. Untersuchung aller Organe ergab keine Abnormität. Santonin versuchsweise verordnet, darauf Abgang von zwei noch lebenden Spulwürmern, worauf die Schmerzen sofort verschwanden und nicht wiederkehrten.

Digitized by Google

Zeit aussetzte, will ich als einen Zufall betrachten und keine gewagten Schlusse daraus ziehen.

Ein dauernd niedriger Puls bei oder nach einer Darmeinklemmung scheint bisher nicht beobachtet zu sein. Leichtenstern sagt (von Ziemssen's Handbuch, Bd. VII, 2, S. 383), dass bei einer Darmeinklemmung sich in der Regel reflectorische Hirnanämie mit Verminderung des Vagustonus und darum Beschleunigung der Herzschläge bei Kleinheit und Leere des Pulses finde. In einzelnen Fällen von Darmeinklemmung habe man unmittelbar nach dem Zustandekommen derselben, ebenso wie zuweilen beim traumatischen Shock oder bei Darmperforation den Puls erheblich verlangsamt gefunden. Er berichtet einen selbst beobachteten schweren Fall von Gallensteineinklemmung (im Darm? Heidenhain), in welchem bei einer Rektaltemperatur von 35,3° (Achselhöhle 33,5°!) die Pulsfrequenz 48 in der Minute betrug. Auf eine Morphiuminjektion hob sich der Puls allmählich auf 76 und die Rektaltemperatur innerhalb einer Stunde auf 37,6°. „Jedenfalls folgt, fährt Leichtenstern fort, der Periode der Pulsverlangsamung mit Druckabnahme (Reizung der sensiblen Splanchnicusfasern, reflektorische Erregung des Vaguscentrums) alsbald Pulsbeschleunigung mit Druckabnahme, letzteres in Folge der Lähmung der vasomotorischen Splanchnikuszweige, wodurch Hyperämie des Darms, Anämie des übrigen Körpers und des Hirns und dadurch Verminderung des Vagustonus herbeigeführt wird."

Es haben diese Beobachtungen eine gewisse und gar nicht allzu ferne Analogie mit denen Körte's[1]) über die Einklemmung von Gallensteinen im Darmkanal. Er fand in mehreren Fällen vollkommenen Darmverschluss durch einen verhältnissmässig kleinen Gallenstein, der an sich die Lichtung des Darmes nicht wohl verlegen konnte. In einem Falle war sogar das S romanum durch einen solchen Stein verschlossen. Die Darmwandung sah er stets fest um den Stein kontrahirt, und er nimmt an, dass die Steine krampfhafte Contraktionen der Darmmuskularis veranlasst hätten. Aehnlich ziehe sich die Blase um einen Stein krampfhaft zusammen, der Uterus um Placentarreste oder Fremdkörper, der Lidmuskel bei Anwesenheit von reizenden Fremdkörpern im Conjunktivalsack. J. Jsrael[2]) hat dieselbe Beobachtung gemacht.

Fälle von anscheinend rein funktionellem, zum Theil gewiss reflektorisch entstandenem Darmverschluss finden sich in der Litteratur nicht allzu selten berichtet. Selbst wenn man die mitgetheilten Beobachtungen sehr kritisch betrachtet, so bleiben

---

[1]) Verhandlungen der Deutschen Gesellschaft für Chirurgie 1893, II. Theil S. 167 und in der Discussion I. Theil S. 132.

[2]) J. Israel: Einige Beobachtungen an Ileusfällen. Berliner klinische Wochenschrift 1892, No. 1.

Digitized by Google

doch eine Anzahl von ihnen übrig, welche mit aller Wahrscheinlichkeit vollkommene Analoga der oben mitgetheilten und geeignet sind, die Hypothese von der funktionellen Natur mancher Fälle von Darmverschluss zu stützen. Vor allen Dingen gehören hierher die seltenen, aber gut beglaubigten Fälle eines typischen Ileus in Folge von Torsion des Stieles eines Ovarialtumors[1]) oder von Einklemmung eines Leistenhodens[2]). Neben diesen sind eine ganze Anzahl von Beobachtungen mitgetheilt, in denen die veranlassende Ursache der Erkrankung nicht zu erkennen ist. Die folgenden Beispiele aus der Litteratur mögen zur Illustration dienen. Ich gebe absichtlich nur solche Krankengeschichten wieder, welche nach ihrem ganzen Verlauf ein merkwürdiges und von dem gewöhnlichen abweichendes Bild des Darmverschlusses bieten, Beobachtungen, in denen sich aus den Nebenumständen oder der Art der wirksamen Therapie die Vermuthung ergiebt, dass wohl ein funktioneller Darmverschluss vorgelegen habe. Diese Beispiele liessen sich sehr vermehren, sobald ich unsichere Fälle mit anführen wollte, in denen ein funktioneller Verschluss, aber auch eine Koprotase oder dergleichen vorgelegen haben kann. Ausgeschlossen sind ferner die paralytischen Ilei in Folge von Dickdarmatonie bei älteren Leuten mit chronischer Obstruktion, weil sie nicht hierher gehören. Angaben über die Pulszahlen der Kranken habe ich leider nur im ersten der folgenden Fälle gefunden, und auch hier ist die Angabe ungenügend.

Zunächst liefert einen sicheren Beweis dafür, dass ein akuter vollkommener Darmverschluss wirklich allein durch eine vom Nervensystem abhängige Störung der Peristaltik hervorgerufen werden kann, eine Beobachtung von Sandoz[3]): akuter Ileus im

[1]) Mackenrodt, Centralbl. f. Gynäkologie 1891 No. 13, im Bericht der Gesellschaft für Geburtshülfe und Gynäkologie vom 13. 2. 1891: 38jährige Frau, torquirtes Dermoid, Ileus mit Miserere, Ovariotomie, Heilung. — Jacobsen, Centralbl. f. Gynäkologie No. 13, im Sitzungsbericht der geburtshülflichen Gesellschaft zu Hamburg vom 15. 3. 1892: 73jährige Frau, Torsion eines Ovarialtumors sammt Uterus, Zeichen von Darmverschluss, Operation, Tod.

[2]) Kocher, Krankheiten der männlichen Geschlechtsorgane. Deutsche Chirurgie, Bd. 50b, S. 583 sagt über Einklemmung des Leistenhodens: „Gewöhnlich bildete sich unter Schmerzen in der Leiste mehr oder weniger rasch daselbst eine Anschwellung aus. Es traten Koliken, Auftreibung des Leibes, Erbrechen bis zum Kotherbrechen (Fall Valette) hinzu . . Es liegt auf der Hand, wie leicht bei dem erwähnten Symptomenkomplexe eine Verwechselung mit eingeklemmter Hernie begangen werden kann, zumal gewöhnlich auch gleichzeitig Verstopfung besteht."

[3]) P. Sandoz, Beitrag zur Symptomatologie der Tabes dorsalis. Ileus im Verlaufe derselben. Correspondenzblatt für Schweizer Aerzte. 1887, S. 41.

Digitized by Google

Verlaufe einer Tabes dorsalis im unmittelbaren Anschluss an eine „crise gastro-intestinale."

2. Der 55jährige Kranke hatte sich bis dahin angeblich einer ausgezeichneten Gesundheit erfreut. Am 3. Oct. 86 erkrankte er urplötzlich an den heftigsten Bauchschmerzen. Sandoz fand ihn eine Stunde nach Beginn des Anfalles schreiend und sich windend im Bette liegen; Facies hippocratica, kalte Haut, klebriger Schweiss, Uebelkeit, unaufhörliches, leicht galliges Erbrechen; dabei ein gewisser Grad von Tenesmus: Pat. verlangt jeden Augenblick nach der Bettschüssel, ohne Entleerung zu bekommen. Puls ist schwach, eher langsam, 60 in der Minute; kein Fieber.

Die Schmerzen sitzen in dem ganzen Abdomen und strahlen nach dem Rücken hin aus. Abdomen weich, mit völlig negativem Befunde, insbesondere alle Bruchpforten frei; kein Meteorismus.

Auf Befragen giebt der Kranke an, dass er in letzter Zeit häufiger Nachts an rheumatischen Schmerzen in den Beinen gelitten habe. Die Pupillen waren ungleich und zeigten reflectorische Starre. — Maassnahmen gegen den Collaps.

Am nächsten Tage ist der Kranke erleichtert, Schmerzen sind weniger heftig, galliges Erbrechen dauert fort. Kein Stuhlgang, Leib weich, aber etwas mehr aufgetrieben. Puls 65, Temp. 37,0. Bei der nun möglichen genaueren Untersuchung fanden sich Sensibilitätsstörungen an den Beinen, Fehlen der Patellarreflexe, Romberg'sches Phänomen.

In den folgenden Tagen hielt das Erbrechen bei fortbestehenden Schmerzen an, der Meteorismus nahm zu. Vom 6. 10. an unaufhörlicher Singultus, vom 7. 10. an fäculentes Erbrechen. Klysmen waren wirkungslos, Magenausspülungen erleichterten. Vom 13. 10. an Versuch, die Darmmusculatur durch ziemlich starke, durch die Bauchdecken hindurch geleitete, faradische Ströme anzuregen. Kothbrechen mit unaufhörlichem Singultus hielten bis zum 16. 10. an. Es wurde durch die zweimal täglich wiederholten Magenausspülungen nur für einige Stunden gestillt. Am genannten Tage war der Zustand sehr schlecht: der Meteorismus war enorm, die Leberdämpfung reichte bis zum dritten Intercostalraume in die Höhe; die Schwäche war sehr gross, Stimme gebrochen. Da traten am Abend dieses Tages nach der Magenausspülung Gasentleerung und bald darauf grosse Mengen flüssigen und halbfesten Stuhlganges ein. In der folgenden Nacht noch mehrere starke Stuhlentleerungen. Von da an glatte und schnelle Genesung.

In den Stühlen waren nie Blut, noch sonstige abnorme Bestandtheile enthalten gewesen.

Sandoz glaubt, dass in dem obigen Falle der Ileus durch eine temporäre Lähmung der Darmmusculatur bedingt war, welche einer Periode der Reizung, angedeutet durch den Tenesmus im Beginne, folgte. Er meint auch, dass die Beobachtung vielleicht dazu angethan sei, die Diagnose gewisser Fälle von Ileus, deren Pathogenese bis jetzt unbekannt geblieben ist, aufzuklären.

Digitized by Google

3. In einem von Marini beobachteten Fall von hartnäckigem, 22 Tage anhaltendem Darmverschluss bei einem 18jährigen Manne, ohne nachweisbare Ursache plötzlich entstanden, waren die üblichen Purgantien, Drastica, Klysmata, Electricität u. s. f. ohne Erfolg angewendet worden und der Kranke auf's Aeusserste heruntergekommen. Kein Ileus (soll wohl heissen „kein Erbrechen". Heidenhain). M. verordnete schliesslich ein Gemisch von Aloe, Calomel, Jalappe und Scammonium (wie stark ist nicht angegeben), wonach sparsamer, dann etwas reichlicherer, dünnflüssiger Stuhl ohne Blut oder feste Massen entleert wurde. Die Oeffnung blieb bei sorgfältiger Diät ausreichend, als plötzlich, 9 Tage später, eine Obstruction eintrat, gegen die sich diesmal das Drasticum erfolglos erwies. Nach drei Tagen machte M. eine subcutane Morphiuminjection, worauf die Symptome zurückgingen und nach wiederholter Einspritzung am nächsten Tage vollständige und dauernde Heilung eintrat. In der Epikrise ist M. geneigt, nach Erörterung aller in Frage kommenden Momente, den Fall für einen solchen von spastischem Darmverschluss (Pseudoachsendrehung) zu halten und weist auf ähnliche Beobachtungen von Erichsen, Oser, Thiebierge, Jaccoud u. a. hin. (Auffallender Weise ist die Differentialdiagnose in Bezug auf eine Typhlitis bezw. Perityphlitis nicht erörtert. Ref.)

Die Beobachtung ist leider in einer Zeitschrift mitgetheilt (Lo Sperimentale 1890), welche auch in der Königlichen Bibliothek zu Berlin nicht vorhanden ist. Ich habe darum wörtlich das Referat von Ewald (Virchow-Hirsch Jahresbericht 1890, Bd. 2, S. 290) wiedergegeben. Der Fall ist ausserordentlich ähnlich dem der unseren, in welchem sich der Enterospasmus nach Volvulus durch grössere Gaben von Morphium und Opium löste. Ueber die Fälle von Erichsen, Oser und Jaccoud habe ich nichts ermitteln können. Die Beobachtungen von Thiebierge[1]) sind nicht so beweiskräftig, dass ich sie hier mit anführen möchte.

Die nun folgende Beobachtung von Rubino[2]) kann zweifelsohne auch als Kothverstopfung gedeutet werden. Allein vieles spricht gegen eine solche Auffassung. Mir persönlich wenigstens ist es wahrscheinlicher, dass eine Störung der Darmfunction vorgelegen hat.

Ich gebe wörtlich das Referat aus dem Centralblatt für klinische Medicin, da mir das seltene Orginal nicht zugänglich war.

---

[1]) G. Thibierge: Contribution a l'étude de l'obstruction intestinale sans obstacle mécanique, Thèse de Paris 1884.

[2]) A. Rubino: Un caso di occlusione intestinale guarito colla corrente elettrica e colle iniezioni ipodermiche di stricnina. (Giorn. internaz. delle scienze med. 1891, Fasc. 12.)

Digitized by Google

4. Ein junger Arbeiter, der bis in sein 22. Lebensjahr durchaus gesund geblieben war, vor allem keine von den Krankheiten überstanden hatte, welche erfahrungsgemäss zu Störungen der motorischen Darmfunction führen, der überdies stets an regelmässige, tägliche Oeffnung gewohnt war und nur im 21. Jahr 2 Tage lang an Leibschmerzen und Durchfall gelitten hatte, erkrankte direct nach einem Mittagessen durch Schrecken, welchen die Gefangennahme eines Mitarbeiters verursachte, an Schmerzen im Bauche und Verdauungsstörungen. Sein Versuch, dieselben durch Fasten zu beseitigen, misslang. Am 3. Tage der Erkrankung wurde der im Hypogastrium besonders lebhafte Schmerz ohne weitere Veranlassung unerträglich; der Stuhlgang, der an den zwei vorhergehenden Tagen durch Magnesiacitrat erzielt war, blieb ganz aus; unstillbares Erbrechen stellte sich ein: in kurzer Zeit war das Bild der Darmverschliessung ausgesprochen. Auffallend waren die lebhaften Bewegungen der Darmschlingen, zumal im Hypogastrium. Die symptomatische Behandlung mit Morphium und Belladonna hatte während der beiden folgenden Tage nur vorübergehende Linderung gebracht; ebensowenig halfen reichliche Darmeingiessungen aus 4—5 Liter Malventhee mit $^1/_2$ Liter Olivenöl, welche vom Darm gut aufgenommen und nach einigen Stunden wieder ausgestossen wurden. Nur vorübergehend, am 6. Krankheitstage, enthielten sie kleine weiche Kothmassen. Der Zusatz von Sennainfus, Magnesiasulfat, Soda, Tabak zum Klysma, der Wechsel zwischen heissen und eiskalten Eingüssen blieb weiterhin wirkungslos.

Konnte mit Sicherheit ein Darmverschluss diagnosticirt werden, so blieb die Natur des Hindernisses dunkel; allerdings durfte — Verfasser begründet seine Meinung durch die Krankengeschichte ausführlich — Compression einer Darmschlinge, Verengerung einer solchen durch Veränderungen der Wandung, Strangulation, Invagination, Verschluss durch Gallensteine oder Darmsteine, Torsion, paralytische Unwegsamkeit mit ziemlicher Sicherheit ausgeschlossen und in Ermangelung bestimmter Anhaltspunkte entweder an einen spastischen Verschluss oder Kothverstopfung gedacht werden. Immerhin schien es am 7. Tage, als ob nur noch von einem chirurgischen Eingriff Hülfe erwartet werden dürfte. Derselbe wurde vom Kranken und der Familie nicht gestattet. Der letzte Versuch mit einer Injection von 3 Mgr. Strychninsulfat in den Arm und einer 10 Minuten dauernden Application eines starken, schmerzhaften faradischen Stromes auf den Bauch (ein Pol im Rücken, der andere labil auf der Bauchwand) hatte sofortige Heilung unter maassloser Defäcation zur Folge.

In der französischen Literatur finden sich zahlreiche Beobachtungen mitgetheilt, in welchen Heilung eines Darmverschlusses durch den elektrischen Strom erzielt worden sein soll. Larat behauptet, mit dieser wesentlich von Boudet vertretenen Methode von 24 Kranken 10 geheilt zu haben; Larat's Fälle mit denen Boudet's zusammen sollen sogar 70 pCt. Heilungen acut erkrankter durch den elektrischen Strom ergeben. Die gesammte

Digitized by Google

Literatur findet sich in dem unten citirten Bericht von Hérard[1]). Ich bin mit äusserster Skepsis an diese Berichte herangetreten, um so mehr, als es mir nicht möglich war, mir die Hauptarbeit, die von Boudet, zu verschaffen. Mag man so skeptisch und kritisch sein, wie man will, und von vorn herein sagen, dass es unmöglich sei, dass irgend eine Form grobmechanischen Darmverschlusses durch den elektrischen Strom geheilt werde, und auf diesem Standpunkte stehe ich unbedingt, so ist das andererseits doch gewiss, dass so vielfache Heilungsberichte irgend ein Körnchen Wahrheit enthalten werden, mit anderen Worten, es wäre doch wichtig, wenn man ermitteln könnte, was denn das für „Ileusfälle" seien, die durch Elektricität heilbar sind. Aus den meisten der mitgetheilten Krankengeschichten konnte ich keine irgend sicheren Schlüsse ziehen. Die folgende Obs. II von Larat (l. c. pag. 18) erscheint mir jedoch wichtig genug, um sie hier zum Abdrucke zu bringen.

5. „Un interne distingué des hôpitaux, A. M., est sujet à une constipation habituelle, qu'il a constamment negligée. Le 15. nov. 1888 il éprouve une vive douleur dans l'abdomen, se met au lit et fait appeller son maître, M. le Dr. Ferrand. M. Ferrand constate, que le ventre est ballonné, sensible à la pression, surtout dans la fosse iliaque droite et conseille un purgativ salin. Le purgativ ne produit aucun effet. Dans la journée le ventre se ballonne d'avantage et la température monte légèrement (38°); nouveau purgativ le surlendemain sans aucun résultat encore.

A partir de ce moment, l'état du malade va en s'aggravant d'une façon inquiétante. La fièvre augmente et monte à 39°. La langue se sèche, des vomissements incessants ont lieu, combattus par la glace à l'intérieur. En même temps le ventre devient franchement ballonné et sensible, comme dans la péritonite (glace sur l'abdomen).

Le 18. nov., trois jours après le début des accidents, une seule ressource semble possible, la laparotomie. Le malade, qui a conservé toute sa lucidité, y est parfaitement résigné, mais les chirurgiens, qui entourent le malade (MM. Routier et Michaux, suppléant M. Labbé), hésitent à tenter l'opération, car à ce moment l'état est devenu très grave, la voix est cassée, le pouls à peine perceptible. M. Larat est appellé en toute hâte le soir de ce jour. Il est décidé, qu'une application électrique sera tentée sur-le-champ. Si elle échoue, on opérera immédiatement, car il semble, qu'il n'y a plus un instant à perdre. En dix minutes, sous l'influence du lavement électrique l'intestin

[1]) Hérard: Rapport sur un mémoir de M. le Dr. Larat intitulé: Du traitment de l'occlusion intestinale par l'électricité. Bull. de l'Acad. de Méd. 3. Série. 1889, XXII, S. 14.

Digitized by Google

commence à se libérer. Une évacuation gazeuse abondante a lieu bientôt suivie de matières stercorales. Durant la nuit, ce débâcle persiste et s'accentue si bien, que le lendemain matin le malade entrait en convalescence.

Il est à noter, que dans les selles rendues, se trouvaient de petits os d'alouette ingérées quelques jours auparavant, et on peut se demander, si ces fragments ne s'étaient pas arrêtés en piquant la muqueuse intestinale, amenant ainsi, en même temps que des symptômes d'obstruction, les phénomènes péritonitiques observés."

Das Lavement électrique wird so ertheilt, dass der negative Pol eines galvanischen Stromes auf den Bauch gelegt wird, das Rectum wird mit Salzwasser angefüllt und der positive Pol in dieses eingeführt. Stromstärke mindestens 10, höchstens 50 Milliampères; Dauer jeder Sitzung 5—20 Minuten. Bei Kothobstruction und „Pseudoétranglement" genügt der constante Strom ohne Wendungen. In anderen Fällen wendet man den Strom, nachdem man zuvor den Strom auf Null zurückgeführt hat, nach 5 Minuten. Dann 2 Minuten Ruhe, dann Beginn des Manövers von Neuem, im Ganzen 3—4 mal. Es entstehen so enorme peristaltische Wellen.

Dass es sich im vorliegenden Falle um eine Perityphlitis gehandelt habe, ist nicht möglich. Die knappe und klare Krankengeschichte enthält nichts, was auf eine solche hinweist, auch verlief für eine solche die Reconvalescenz viel zu schnell. Es ist denkbar und sehr wohl möglich, dass eine reine Koprostase vorlag. Aber man muss sich doch wohl auch die Frage vorlegen, ob sich hier nicht die Lerchenknöchelchen in die Mucosa eingespiesst hatten und einen reflectorischen Darmverschluss hervorriefen, genau so, wie es die Gallensteine Körte's und Israel's taten. Eine gewaltige Contraction der oberen Darmstrecken kann einen solchen Verschluss vielleicht überwinden. Das Fieber kann alleinige Folge der Fäcalstauung gewesen sein. Dass die Fäcalstauung in Fällen von Darmverschluss, allein ohne Mitwirkung einer Peritonitis, Fieber hervorrufen kann, habe ich mit aller Sicherheit beobachtet: die Kranken wurden operirt und mit der Operation schwand die fieberhafte Temperatursteigerung sofort.

Eine derartige Beobachtung lässt natürlich die Frage entstehen, ob nicht öfter ein reflectorischer Darmverschluss durch kleine reizende Fremdkörper im Darme entsteht und fordert zu weiteren Beobachtungen mit sorgfältiger Controle des Stuhlganges auf bei solchen Leuten, welche ohne Operation genesen.

Digitized by Google

Sehr merkwürdig ist ein von Riedel mitgetheilter Ileus nach Adnexoperation (von Volkmann's „Klinische Vorträge", N. F., No. 147, S. 442):

6. „Wie wenig dazu gehört, um bei entkräfteten Personen eine Abknickung des Darmes mit nachfolgender completer Stenose in Scene zu setzen, bewies mir ein Fall von tödtlichem Ileus bei einer 40jährigen Dame, der ich wegen jahrelanger, enormer Blutungen aus dem Uterus (in Folge von Oophoritis chronica) die Adnexe entfernt hatte. Sie bekam am 3. Tage post operationem Ileus und starb am 5. Tage, da ich nicht wagte, bei der entsetzlich anämischen Frau die Bauchhöhle wieder zu öffnen, zumal ich an Peritonitis glaubte. Die Obduction ergab, dass eine Dünndarmschlinge beim Uebergange über die Linea innominata in's kleine Becken lediglich durch Auflagerung auf den harten Knochen so verlegt war, dass kein Inhalt mehr passiren konnte; oberhalb der Linea inn. war sie extrem dilatirt, unterhalb derselben vollständig zusammengesunken; keine Spur von Peritonitis war vorhanden, Darmschlinge vollständig frei beweglich."

Die kritische Betrachtung des Falles zeigt, dass Peritonitis hier sicher nicht vorlag. Da der Tod erst am 5. Tage nach der Operation erfolgte, so wäre eine Bauchfellentzündung durchaus nicht zu übersehen gewesen. Dass eine auch nur leicht entzündete Darmschlinge bei geringer Adhäsion und Abknickung unwegsam werden kann, ist wohl bekannt. Abknickung eines normalen Darmes über dem knöchernen Rande des kleinen Beckens erscheint mir unmöglich. Warum treten denn solche Abknickungen nicht öfter ein? Man ist fast dazu gedrängt, anzunehmen, dass es sich um einen Spasmus des leeren, oder um eine Lähmung des gefüllten Darmabschnittes gehandelt habe, welche irgendwie durch die Operation ausgelöst wurden.

Dass schwere paralytische Zustände des Darmes auf völlig unbegreifliche Weise einteten können, zeigt eine Beobachtung von Keen[1]). Hier fand sich bei der Operation eine vollkommene Lähmung des Dickdarms mit mächtiger Blähung, während die untere Hälfte des Dünndarms contrahirt und leer, seine obere Hälfte aber deutlich gefüllt war.

---

[1]) W. W. Keen: Laparotomy for apparent intestinal paralysis which caused arrest of the intestinal contents and was equivalent to intestinal obstruction. Reprint from the Kansas City Medical Index, April 1893. Ich bin dem hochgeschätzten Herrn Collegen W. W. Keen für die liebenswürdige Ueberlassung eines Sonderabdruckes der in Deutschland nicht beschaffbaren Arbeit zu grossem Danke verpflichtet.

Digitized by Google

7. Einer 45jährigen Frau, Mutter mehrerer Kinder, war einige Monate zuvor ein weicher Uteruspolyp entfernt worden. Seitdem bestand übelriechender Fluor. Letzter Stuhlgang am 19. Dec. 1890. Sie schien am 18. und 19. etwas benommen, bei schlechtem allgemeinen Kräftezustand; am 20. fing sie an zu deliriren, und ihre Kräfte fielen so, dass man dachte, sie würde in der Nacht sterben. Am 23. und 24. erbrach sie stark, manchmal fast eine Stunde lang. Flatus waren seit dem 19. nicht abgegangen, Darmbewegungen nicht zu hören gewesen. Am 23. war ein Klysma von einer halben Galone nicht wieder abgeflossen.

Befund am 24. 12. 1890: Am Leibe nur eine geringe Druckempfindlichkeit und etwas verstärkte Resistenz in der rechten Fossa iliaca. Rectum vollkommen leer, war zu einer faustgrossen Höhle aufgetrieben. Uterus frei beweglich, nicht vergrössert; Muttermund leicht geöffnet, der Zeigefinger kann einen halben Zoll weit eindringen und fühlt den Stumpf des Polypen. Kein Tumor vorhanden. Menstruation hatte am selben Tage begonnen, roch nicht. Grosses Klysma, mit erhöhtem Becken gegeben, war erfolglos, wurde zurückbehalten. Andauernde Delirien.

25. 12. Bauchschnitt in der Mittellinie: Keine Adhäsion noch Fixation der Beckeneingeweide. Kein Hinderniss zu finden. „Der Dickdarm war, wie schon vor der Operation durch Percussion festgestellt, enorm ausgedehnt, die untere Hälfte des Dünndarms contrahirt und leer, während seine obere Hälfte entschieden Fäces enthielt. Der Dickdarm zeigte eine ziemlich scharfe V-förmige Verwachsung mit der Milz, die jedoch nicht so beschaffen war, dass sie einen Verschluss hervorrufen konnte.“ Zwei Einschnitte, am Colon ascendens und am S. romanum, liessen eine enorme Menge von Gas entweichen; aber nur wenige Tropfen Flüssigkeit entleerten sich durch die Einschnitte; weder der Dickdarm, noch der contrahirte Theil des Dünndarms enthielt fäcalen Inhalt. Schluss der Darmwunden. Schnelle Absuchung des Dünndarms und Dickdarms der ganzen Länge nach, ohne dass ein Hinderniss gefunden wurde. Schluss der Bauchhöhle.

Bis zum 29. 12. lag die Kranke zwischen Leben und Sterben. Am 26. war das erste Gurren über den Eingeweiden gehört worden. Durch ein Darmrohr und gelegentlich auch spontan ging etwas Gas ab. Vom 29. an begann Nahrungsaufnahme; Flatus, gelegentlich mit geringen Mengen von Koth, gingen frei ab; der geistige Zustand hatte sich gebessert. Am 31. begann auf ein salinisches Abführmittel reichlicher, stinkender Durchfall (30 oder 40 zum Theil beträchtliche, flüssige Stühle in 24 Stunden!). Von da ab schnelle und vollkommene Genesung, deren Fortbestand nach 6 Monaten festgestellt wurde.

Keen hält es für wahrscheinlich, dass der mit Delirien verbundene, unbesinnliche Zustand Folge einer Vergiftung mit Fäulnisstoxinen war. Wenigstens war die Besserung, welche mit der Entleerung der stinkenden Stühle eintrat, auffallend. Bezüglich des Dünndarms fügt er hinzu: „Der contrahirte Darm war leer. Soweit

Digitized by Google

zu erkennen, befand er sich jedoch nicht im Zustande des Spasmus; es bestand keine Steifigkeit oder besondere Härte."

Hiernach entsteht die Frage, wie viele Fälle einer einfachen functionellen Störung des Laufes der Darmcontenta, durch Spasmus oder Paralyse des Darms, reflectorisch oder auf gänzlich räthselhafte Weise entstanden, sich unter den durch innere Therapie geheilten Fällen acuten Darmverschlusses verbergen mögen. Wir kommen damit auf eins der dunkelsten Kapitel der Pathologie des Ileus zu sprechen. Den Mittheilungen von Curschmann auf dem 8. Congresse für innere Medicin, 1889, ist zu entnehmen, dass von 155 innerlich behandelten Ileusfällen 52 zur Heilung gelangten, das sind 33,6 pCt. Diese Zahlen werden auch heute noch Gültigkeit haben. Ausser den nackten Zahlen ist über die Art der behandelten Fälle nichts angegeben, wie ich denn überhaupt nicht eine einzige aus der Feder eines internen Mediciners stammende Statistik habe auffinden können, in welcher er sein gesammtes Material mit Krankengeschichten mitgetheilt hätte, so dass man sich ein Urtheil bilden könnte, um was für Fälle es sich gehandelt hat. In der gleichfalls summarischen Statistik von Goltdammer[1]) sind Angaben über die Todesursachen der gestorbenen Kranken enthalten, dazu 7 fragmentarische Auszüge aus beispielsweise ausgewählten Krankengeschichten (im Ganzen hat Goltdammer 15 von 50 mit Opium behandelten Kranken genesen sehen). Damit ist natürlich auch nichts anzufangen, wenn man ein Urtheil über die Art der Fälle gewinnen will, welche bei innerer Behandlung eine gute Aussicht bieten. Unter unseren eigenen 33 sind 3 Fälle, welche mit Magenausspülungen und hohen Eingiessungen zur Heilung gelangten. Sie waren im Journal als Kropostasen verzeichnet. Der eine dieser Kranken hat wahrscheinlich einen enterospastischen Darmverschluss gehabt. Es handelte sich um einen 59jährigen Mann[2]) der im 25. Jahre einen Typhus überstanden hatte, sonst gesund gewesen war. Er hatte seit längerer Zeit an Hartleibigkeit gelitten, welche er auf seine sitzende Lebensweise, er ist Schuster, zurückführte, allein regelmässig täglich einen Stuhl gehabt. Er erkrankte eines Nachmittags etwa eine Viertelstunde nach einem festen Stuhlgange

[1]) Goltdammer: Ueber Ileus. Berliner klin. Wochenschr. 1889 No. 10.
[2]) August Stordel aus Tr.

Digitized by Google

urplötzlich an so heftigen Schmerzen in der linken Lenden- und Weichengegend, dass er laut aufschreien musste. Einmal trat Erbrechen ein, dann blieb Uebelkeit, Singultus, Verhaltung von Stuhl, Blähungen und Urin bestehen. Der behandelnde Arzt gab Opium, sendete den Kranken sofort zur Klinik. Aufnahme am 7. Febr.; Befund bei völliger Verhaltung von Stuhl und Winden, Uebelkeit, Singultus und spontanen Schmerzen in der linken Lendengegend negativ; auffällig war ein Puls von 52 und 54 bei 37,6 Achselhöhlentemperatur. Der Puls blieb niedrig. Am 8. 2. waren geringe Mengen Indikan im Urin. Hohe Einläufe förderten nichts. Der Zustand blieb derselbe durch zwei Tage. 9. 2. gutes Allgemeinbefinden bei geringeren Schmerzen im Leibe und weniger Singultus; dabei war der Puls auf 72 heraufgegangen. Am Abend dieses Tages erfolgte auf einen Einlauf eine mässige Kothentleerung. Doch war am Abende der Puls wieder 60 bei einer Axillartemperatur von 38,0. Auch am nächsten Tage ging nur einmal ein Flatus ab; erst in der folgenden Nacht, nach fünftägiger Dauer der Stuhlverhaltung, erfolgte ein reichlicher spontaner Stuhl und darauf trat ungestörte Heilung ein. Es ist jetzt ein Jahr her, dass wir den Kranken in Behandlung gehabt haben: der Hausarzt berichtete mir auf meine Anfrage, dass sich Störungen des Stuhlganges nicht wieder gezeigt haben. Der Kranke ist in vortrefflichem Allgemeinzustande; sein Puls beträgt durchschnittlich 72—76 in der Minute. Die starke Pulsverlangsamung bei sogar etwas erhöhter Temperatur lässt die Vermuthung auftauchen, dass es sich auch in diesem Falle um einen Darmverschluss durch Enterospamus gehandelt habe. Die Aehnlichkeit der mitgetheilten Fälle ist doch eine zu merkwürdige. Damit will ich natürlich durchaus nicht behaupten, dass ein Darmkrampf, der zu völligem Verschlusse führt, immer mit einer solchen Erniedrigung der Pulsfrequenz verbunden sein müsse; wir wissen ja von diesen Dingen noch garnichts gewisses. Allein die Vermuthung, dass jene drei Fälle zusammen gehören, drängt sich doch mit Macht auf.

Suche ich vom Standpunkte meiner eigenen, freilich beschränkten Erfahrung und einer sorgfältigen Verfolgung der Litteratur die Frage zu beantworten, was für Formen von acutem Darmverschluss unter innerer Behandlung zur Heilung gelangen können, so komme ich zu folgenden Ergebnissen. Von einfachen Koprostasen

Digitized by Google

sehe ich ab. Allein das ist wohl gewiss, dass unter dem Bilde einer Koprostase sich vielfach Fälle von tiefen Strikturen des Dickdarmes verstecken, seien es nun nicht erkenntliche Carcinome, Narbenstricturen in der Flexur und hoch oben im Rectum oder äusserliche Compression des Colon durch alte peritonitische Stränge, wie ich letzteres in einem sehr characteristischen Falle gesehen habe. Demnächst sind einer erfolgreichen innerlichen Behandlung zugängig die zahlreichen Fälle unvollkommener Stenosen des Dünndarmes durch alte peritonitische Processe, nämlich circuläre Umschnürungen, winkelige Abknickungen und multiple Verwachsungen benachbarter Schlingen unter einander. Derartige Hindernisse sind ungemein häufig. In unseren 30 Beobachtungen haben wir sie 7 mal zu verzeichnen gehabt. Die Vorgeschichte des Kranken kann völlig negativ sein. Er hat weder je einen Typhus, eine Bauchverletzung oder eine Bauchfellentzündung durchgemacht, noch an Störungen des Stuhlganges, der Verdauung, an Koliken oder irgend einem Symptome gelitten, welches den Verdacht auf eine Enterostenose aufkommen liesse. Trotzdem findet man bei der Operation eine fast vollkommene Verlegung des Darmlumens, so dass es fast räthselhaft erscheint, wie bis dahin der Lauf des Darminhaltes ein vollkommen ungestörter sein konnte. Rosenbach und Nothnagel haben darauf aufmerksam gemacht, wie eine compensatorische Hypertrophie der Muskulatur des zuführenden Darmtheiles dieses Wunder zu Wege bringt. Wenn aus irgend einem Grunde plötzlich eine Insufficienz des zuführenden Theiles eintritt, oder eine Verlegung der Stenose durch Ingesta (Erkrankung im Anschlusse an eine Hochzeit, wie wir es gesehen) so entsteht das Bild des acuten Darmverschlusses. Soweit ich sehe, ist dieses vielfach von dem Symptomencomplex einer inneren Incarceration nicht zu unterscheiden. Der plötzliche Beginn, das frühzeitig einsetzende Erbrechen, die andauernden heftigen Kolikschmerzen kehren in beiden Bildern wieder. Dass eine einzige gründliche Magenausspülung in solchen Fällen die überfüllten zuführenden Schlingen zu entleeren vermag, und dass nun bei sorgfältiger Diät und Opiumdarreichung Genesung eintreten kann, ist nicht zu bezweifeln. Dass eine Magenausspülung den Dünndarm weit hinab zu entleeren vermag, haben wir in auffälligster Weise bei einer Frau mit Einklemmung einer verborgnen Schenkelhernie gesehen.

Digitized by Google

Es bestand bei dieser ein druckempfindlicher Tumor in abdomine und Erbrechen; nach einer Magenausspülung verschwand der Tumor und die Druckempfindlichkeit; das Befinden war ein gutes für 12 Stunden. Darauf Wiedereintreten des Erbrechens; Laparotomie zeigte eine von aussen nicht erkennbare Schenkelhernie. Es unterliegt wohl keinem Zweifel, dass der mit der Magenausspülung verschwundene Tumor nichts anderes, als die gefüllte zuführende Schlinge gewesen ist; wenigstens fand sich bei der Operation kein weiteres Hinderniss. Auch genas die Kranke ohne weitere Störungen[1]).

Demnächst sind Obstructionen des Darmes durch Gallensteine und andere Fremdkörper innerer Therapie zugängig. Bei weitem die meisten in den Darm gelangten Gallensteine mögen spontan abgehen; Gallensteineinklemmung ist doch recht selten. Körte hat darauf aufmerksam gemaeht, dass Gallensteineinklemmung in sehr vielen Fällen unter dem Bilde eines acuten, mit Darmläsion einhergehenden Ileus verläuft, so dass die Diagnose auf innere Einklemmung oder Achsendrehung gestellt wird. Auch hier zeigt sich wieder, dass aus der Plötzlichkeit des Auftretens der Symptome und der Heftigkeit der Erscheinungen ein sicherer Schluss auf die Natur des Hindernisses nicht zu ziehen ist, dass manches für eine innere Einklemmung angesehen werden kann, was mit nichten eine solche ist.

Dass in seltenen Fällen einmal eine Invagination durch Einblasung von Luft oder hohe Eingiessungen gehoben wird, ist bekannt, ebenso aber, dass in bei weitem den meisten Fällen von Darmeinschiebung, die mitgetheilt wurden, die Kranken entweder dem Chirurgen übergeben werden mussten, oder gestorben sind.

Dass ein Volvulus das S romanum von 180 Grad gelegentlich einmal, im allerersten Stadium der Erkrankung, durch eine hohe Eingiessung oder Lufteinblasung gehoben werden könne, will ich

---

[1]) Für die Bedeutung und Wirkung von Magenausspülungen beim Darmverschlusse ist es recht charakteristisch, dass es sich ganz offenbar in allen dreien der von Kussmaul-Cahn mitgetheilten Fälle von Heilung eines Ileus durch diesen Eingriff um Darmstenosen gehandelt hat und zwar im ersten Falle um eine Abknickung durch einen alten peritonitischen Strang, (derselbe war nach Entleerung des Leibes unter den Bauchdecken tastbar), im zweiten um Residuen einer Perityphlitis, im dritten, der zu Grunde ging, ohne dass die Section gemacht werden konnte, um eine durch Abgang eines nekrotischen Dickdarmstückes mit fast völliger Sicherheit nachgewiesene Invagination. (Berliner klinische Wochenschrift, 1884. No. 42/43.)

Digitized by Google

zugeben. Wir haben einen beweisenden Fall gesehen (recidivirender Darmverschluss; Operation, Heilung). Ist die Umdrehung eine vollkommene, von 270—360 Grad, so kann bei einer hohen Eingiessung unmöglich Wasser in die abgeschlossene Schlinge eindringen, denn der Abschluss an der Umdrehungsstelle ist ein ganz vollkommener. Wenn man öfter bei Operationen die Umdrehungsstelle unter den Fingern gehabt hat, so ist man hiervon fest überzeugt. Ueberdies wird eine Drehung der Schlinge durchaus unmöglich mit dem Augenblick, wo eine auch nur geringe Aufblähung der Schlinge eintritt. Dieselbe liegt dann so fest im Leibe fixirt, dass es auch bei der Laparotomie unmöglich ist, sie zu drehen, wenn man sie nicht völlig aus dem Bauchraume entwickelt. Und solche Blähung tritt schon früh ein: ich habe einen Volvulus der Flexur nach 48 Stunden zur Operation bekommen; eine Rückdrehung desselben durch Eingiessungen oder Einblasung von Luft wäre gänzlich unmöglich gewesen.

Danach bleibt von allen Möglichkeiten eines acuten Darmverschlusses nur noch die innere Einklemmung irgend welcher Art übrig. Dass eine solche durch innere Therapie zur Heilung kommen könne, erscheint mir völlig unglaublich, wenn auch diese Meinung von hervorragenden Medicinern, wie Chirurgen ausgesprochen worden ist. Mir ist nicht bekannt, dass je spontane Lösung einer äusseren Einklemmung gesehen wurde. Warum soll ein so seltsames Ereigniss gerade bei inneren Hernien sich des öfteren ereignen? Wenn es wirklich vorkommt, so sind das gewiss seltene Fälle mit sehr weiter Bruchpforte, und diese seltenen Ereignisse können keinen auch nur einigermassen erheblichen Bruchtheil jenes Drittels aller Fälle acuten Darmverschlusses bilden, das ohne Operation zur Genesung kommt.

Fragen wir nun, was für Fälle es denn seien, welche bei zuwartendem Verhalten genesen, so sind wir bisher auf reine Hypothesen angewiesen, für die grösste Mehrzahl der Beobachtungen wenigstens, denn nach Ablauf der Erkrankung bleibt die Ursache derselben gewöhnlich dunkel. Sehr merkwürdig sind die folgenden Zahlen. Ich habe aus etlichen verlässlichen grösseren Statistiken zu ermitteln gesucht, wie häufig im Ganzen wohl diejenigen Fälle seien, von denen man annehmen kann, dass sie einer innerlichen Behandlung gute Aussichten gewähren im Gegensatze zu den

Digitized by Google

Fällen innerer Incarceration, Torsion, Invagination, von denen man wohl ohne weiteres annehmen kann, dass sie nie oder fast nie ohne chirurgische Hülfe genesen. Leichtenstern hat (v. Ziemssens Handbuch, Bd. 7, zweite Hälfte) eine Statistik über 1541 Ileusfälle mitgetheilt. Unter diesen finden sich Incarcerationen, Invaginationen, Volvulus, Knotenbildungen, also sicher unüberwindliche Hindernisse, 1040, dagegen Obturation, Compression des Darmes, acute Knickung desselben, Ileus paralyticus, Koprostase, Darmstrictur irgend welcher Art 501 Fälle. Die durch innere Therapie im günstigsten Falle überwindbaren Hindernisse betragen also fast genau ein Drittel der Gesammtsumme. Dasselbe ergiebt die letzte grosse Statistik Obalinski's. Dieser hat (v. Langenbeck's Archiv Bd. 48) 110 Ileusfälle aus eigener Erfahrung mitgetheilt. Von diesen sind 9 (Peritonitis perforativa) als nicht hierher gehörig abzuziehen. Von den übrig bleibenden 101 Erkrankungen waren 34 durch diffuse Verwachsungen, Abknickungen, Narbenstricturen, Compression von aussen, tuberculöse Peritonitis und nicht perforirende Peritonitis bedingt, also genau ein Drittel der gesammten Zahl, der Rest aber durch Einklemmungen, Volvulus, Invagination u. a. unüberwindliche Hindernisse. Leichtenstern hat gewiss Recht, wenn er sagt, dass eine solche Sammelstatistik, wie die seine, der mannigfachen Fehlerquellen halber das wahre Zahlenverhältniss der einzelnen Ileusursachen zu einander nicht angebe. Indessen ist es doch sehr auffällig, dass die aus der Hand eines einzigen Operateurs stammende Statistik dieselbe Verhältnissziffer angiebt, und dass diese fast genau übereinstimmt mit der Zahl der Heilungen, welche durchschnittlich durch innere Behandlung erzielt werden. Ich bin nicht so thöricht aus diesen Zahlen weitere Folgerungen ziehen zu wollen. Ein jeder weiss, dass viele Kranke der günstigeren Kategorie entweder in die Hand des Chirurgen kommen oder zu Grunde gehen. Diese scheiden also aus aus der Zahl der von den Internen erzielten Heilungen. Dafür kommen andere hinzu. Was für Fälle dies seien, ist die Frage, welche zu beantworten bleibt. Dass Darmstrangulationen in nennenswerther Zahl sich darunter finden, glaube ich, wie gesagt, aus allgemeinen Gründen nicht. Wahrscheinlich sind es functionelle Störungen der Darmbewegungen, welche ein erhebliches Contingent zu den Heilungen durch Opium und Magenausspülungen stellen.

Digitized by Google

Eine Möglichkeit, dass wir in unserer Erkenntniss einen Schritt vorwärts thun, ist nur dann gegeben, wenn interne Kliniker mit einem grossen Material Nachforschungen darüber anstellen, was im Laufe der Zeit aus den Kranken geworden ist, die sie geheilt entliessen. Bei gar manchem derselben wird sich herausstellen, dass die Heilung nicht von Dauer gewesen ist, dass die Kranken an einem zweiten oder dritten Anfalle zu Grunde gingen. Dann wird sich hier und da auch die eigentliche Grundkrankheit ermitteln lassen. Ich erhoffe von solchen Nachforschungen einen wesentlichen Fortschritt unserer diagnostischen Kenntnisse, auch eine Besserung der noch sehr unsicheren therapeutischen Indicationen. Hier mögen unsere Erfahrungen folgen.

Drei Kranke haben wir ohne Operation genesen sehen. Von diesen litt der erste, wie schon berichtet, wahrscheinlich an einem spastischen Darmverschluss und ist dauernd gesund. Die zweite Kranke ist 4 Jahre nach der Entlassung ganz acut „an heftigen Magenkrämpfen" zu Grunde gegangen. Ein Arzt ist erst 12 Stunden vor dem Tode zu Rathe gezogen. Er konnte keine Diagnose stellen, und die Section wurde verweigert. Was liegt näher, als an eine Darmperforation oberhalb einer Stenose zu denken. Im dritten Falle hat es sich wahrscheinlich um eine Koprostase gehandelt.

In einer Discussion über diese Fragen, in welcher ich die Möglichkeit der spontanen Lösung einer Darmincarceration oder eines ähnlichen Verschlusses leugnete, berichtete mir mein Freund Prof. E. Peiper-Greifswald über einen Fall von acutem Darmverschluss, den er bei zuwartender Behandlung — Operation wurde unbedingt verweigert — habe genesen sehen. Auf meine Bitte stellte Peiper Nachforschungen über den Verbleib des Kranken an und erfuhr, dass er $^1/_4$ Jahr, nachdem er ihn gesund entlassen, an einem Rückfalle des Leidens gestorben sei. Die Verwandten hatten sich bei dieser Gelegenheit an einen anderen Arzt gewendet. Hier die kurze Krankengeschichte des Falles:

„Im Jahre 1892 wurde ich an einem Augustsonntag Mittags zu einem Kellner gerufen. Derselbe gab an, Morgens 10 Uhr in sehr erhitztem Zustande — der Tag war besonders heiss — ein Glas eiskaltes Bier in einem Zuge geleert zu haben. Wenige Minuten später wurde er von leisen, immer stärker werdenden Koliken befallen, die schliesslich so heftig wurden, dass er in die elterliche Wohnung gefahren werden musste. Ich hatte sofort den Verdacht, dass es sich um einen acuten Darmverschluss handele; Therapie Eisblase und stündliche Gaben von Opium. Nachmittags Diagnose auf Darmverschluss sicher. Aufnahme in die Klinik verweigert. Am nächsten Tage schon, zufällig in meiner Gegenwart, das erste Kotherbrechen. Aufnahme in die Klinik auch jetzt noch verweigert. Opiumtherapie fortgesetzt. Dienstag

Digitized by Google

früh waren von den Eltern wider mein Wissen heisse Umschläge auf den Leib gemacht worden. Der Kranke fühlte sich danach angeblich wohler. Meiner Ansicht nach war nunmehr der Darm durch die energische Opiumbehandlung ruhig gestellt. — Vermuthung einer Darminvagination, obwohl keine sicheren Zeichen für solche bestanden. — Donnerstag früh erzählte mir der Vater, dass in der Nacht ein mächtiger Stuhlgang eingetreten, der fetzig und ganz schwarz gewesen sei. Trotz meiner strengen Anordnungen habe ich weder diesen noch die anderen Stühle zu sehen bekommen. Besonderer Verhältnisse wegen gab ich die Behandlung des Kranken nicht auf, obwohl mir dieselbe wegen des Verhaltens seiner Eltern sehr unangenehm war. Der Kranke genas schliesslich anscheinend völlig und ging wieder in Stellung. Jetzt nach fast 6 Jahren höre ich von dem Vater, dass er nur etwa ein Vierteljahr gesund gewesen ist. Dann hätten sich ziemlich plötzlich dieselben Erscheinungen wieder entwickelt. Nach einigen Tagen erfolgte, ohne dass es zu Stuhlgang kam, der Tod. Section nicht gemacht. Der hinzugezogene Arzt Dr. P. hat wahrscheinlich mit denselben Schwierigkeiten zu kämpfen gehabt, wie ich.“

II. Beiträge zur operativen Therapie.

Bei der Entscheidung der Frage, sollen wir operiren oder zunächst abwarten, haben wir uns vor allem leiten zu lassen von den Ergebnissen der Untersuchung des Abdomens. In allen Fällen, in denen Gesicht, Gefühl oder Perkussion eine geblähte und fixirte Schlinge im Bauche nachwies, oder eine gefüllte Darmschlinge, welche ihren Platz nicht änderte, in denen Stränge sich in abdomine tasten liessen, in denen leere oder prall gespannte und druckempfindliche Dünndarmschlingen sich per rectum tasten liessen, sind wir unverzüglich zur Operation geschritten und haben stets ein unüberwindliches Hinderniss als Ursache des Verschlusses gefunden. Bei negativem Untersuchungsbefunde haben wir mit dem Eingriffe dann nicht zögern zu dürfen geglaubt, wenn von anderer Seite schon längere Versuche mit hohen Einläufen und Magenausspülungen erfolglos gemacht worden waren. Das in solchen Fällen das Allgemeinbefinden häufig noch recht gut war und eine sichtbare Indicatio vitalis zur Operation nicht bestand, hat uns von der Operation nicht abgehalten, da wir fest überzeugt sind, dass wenn der Puls und das Allgemeinbefinden erst einmal anfangen nachzulassen, die Aussichten des Eingriffes unvergleichlich viel geringer werden, als wenn man operirt, so lange die Leute noch vollauf kräftig sind. Wir haben nur einmal, in dem mitgetheilten

Digitized by Google

Falle von Enterospasmus, die Laparotomie vergeblich gemacht und auch in diesem Falle die Genugthuung gehabt, den Kranken genesen zu sehen. Waren bei negativem Untersuchungsbefunde therapeutische Versuche mit den Kranken noch nicht gemacht, so sind wir stets zunächst mit hohen Einläufen und Magenausspülungen vorgegangen. In drei solchen Fällen ist Heilung ohne Operation erzielt. In den anderen Fällen musste operirt werden. Wenn nicht wenigstens einzelne Flatus abgingen, so haben wir wohl nie länger als 48 Stunden mit der Operation gezögert. Im Grossen und Ganzen ist uns natürlich das Allgemeinbefinden der Massstab gewesen, nach dem wir uns richteten.

Die Narkose haben wir meist mit Chloroform begonnen und nach erreichter Anästhesie mit Aether fortgesetzt. Gelegentlich wurde bei besonderer Indikation nur Aether oder nur Chloroform verwendet. Im Allgemeinen wurde das Narcoticum nur während der ersten Stadien der Operation verabreicht. Nach Auffindung des Hindernisses kann man gewöhnlich die Narkose aufhören lassen, ohne eine Störung davon zu haben; erst mit Beginn der Bauchnaht wird es manchmal nöthig, noch einige Tropfen verabreichen zu lassen, um Pressen und Spannen zu verhüten.

Bei der Operation sind wir mit wenigen Ausnahmen darauf ausgegangen, das Hinderniss zu finden und haben unsere Absicht in fast jedem Falle erreicht. In einem Falle fand ich bei der Absuchung des Leibes eine offenbar eingeklemmt gewesene Dünndarmschlinge und, da das Befinden des Kranken nicht mehr sehr gut war, begnügte ich mich mit diesem Befunde, ohne mich weiter nach dem Sitze des Hindernisses umzusehen. Der Mann ging zu Grunde, weil unter dem adhärenten Wurmfortsatz noch zwei weitere Dünndarmschlingen eingeklemmt waren. Aehnliche Erfahrungen haben Andere mit der einfachen Enterostomie bei akutem Darmverschlusse gemacht. Ich meine, wenn der Kranke nicht in extremis ist, so soll man das Hinderniss in jedem Falle aufsuchen. Wie man dasselbe behandelt, wenn es vorliegt, ist eine Frage für sich. Oft ist es dann besser, zunächst eine Enterostomie zu machen, als eine sofortige Lösung des Hindernisses anzustreben.

Der Sitz des Hindernisses war in einer Anzahl unserer Fälle schon vor Eröffnung des Leibes so sicher bestimmt, dass es

Digitized by Google

nach der Eröffnung der Peritonealhöhle nur eines Griffes bedurfte, um dasselbe zu finden, so in 4 unserer 6 Fälle von Volvulus des S romanum, ebenso in den 6 Fällen von tiefer Dickdarmstriktur, in einzelnen Fällen innerer Einklemmung (2 von 6), sowie von Abknickung des Dünndarmes (3 von 7). Ich muss in dieser Beziehung auf die später ausführlich mitzutheilenden Krankengeschichten verweisen. Weiss man nichts über den Sitz des Hindernisses, so ist natürlich allemal anzurathen, dass man zunächst die Bruchpforten von innen abtastet, um keine Hernie zu übersehen. Wir haben in zwei Fällen zu unserer Ueberraschung Hernien gefunden, in welchen wir solche mit aller Sicherheit ausschliessen zu können glaubten. In dem einem Falle war es ein sehr kleiner Schenkelbruch, im anderen ein interstitieller Leistenbruch (Darmwandbruch) bei einer sehr fetten Frau, der auch inter operationem von aussen nicht gefühlt werden konnte. Im Allgemeinen ist, glaube ich, auf die Abtastung der Bauchhöhle im Dunkelen nicht viel Werth zu legen, namentlich dann, wenn die Dünndärme stark gefüllt sind. Wenn man bei blindem Abtasten wirklich das Hinderniss findet, so muss das als ein glücklicher Zufall bezeichnet werden. Es ist ganz ungemein schwer, dem Gefühl allein nach zu entscheiden, was man unter den Fingern hat. Gewöhnlich wird der Rath gegeben, man solle zunächst nach dem Dickdarme, Colon asc. und desc. tasten, um festzustellen, ob derselbe leer oder gefüllt sei. Nach meiner Erfahrung ist im Dunkeln, ohne Mitwirkung der Augen, gefüllter Dünndarm von gefülltem Dickdarme nicht sicher zu unterscheiden. Anders steht es mit leerem und contrahirtem Dünndarme. Das Gefühl, welches dieser bietet, ist in der That ganz charakteristisch. Meist ist er auch leicht zu finden: bei einem Dünndarmverschluss liegen gewöhnlich leere Schlingen in der Tiefe des kleinen Beckens. Vom Medianschnitte aus bei Füllung des Dünndarms an den Seiten des Leibes den leeren Dickdarm zu tasten, ist schwer, doch möglich.

Falls sich bei Eröffnung des Peritoneums stark gefüllte Dünndarmschlingen in die Wunde drängen, ist es ganz zweckmässig, nach dem Vorschlage von Greig Smith die stärkst geblähte Schlinge austreten zu lassen. Man sieht dann, wie ich das bestätigen kann, gelegentlich, dass der eine Schenkel der Schlinge sich schnell aus der Bauchhöhle entwickelt, während der andere

Digitized by Google

in derselben fixirt bleibt; zieht man nun diesen letzteren an, so kommt man öfter, aber durchaus nicht immer, sofort auf das Hinderniss. Der Kunstgriff rechnet damit, dass die stärkst gefüllte Schlinge obenauf zu liegen pflegt und entweder die incarcerirte selbst ist, oder die zum Hinderniss führende. Missglückt dieser Handgriff, so ist man darauf angewiesen, entweder sofort den Dünndarm systematisch abzusuchen oder den Bauchschnitt zu vergrössern und nach Kümmell zu eventriren. Mit längerer Sucherei im Dunkeln, ohne systematisches Vorgehen, haben wir stets nur Zeit verloren. Eine Absuchung des Dünndarms ist bei wenig gefülltem Leibe ungemein schnell gemacht, wenn man sich zur Orientirung über den Verlauf des Darmes des jüngst von einem amerikanischen oder englischen Autor empfohlenen Kunstgriffes bedient, von einer beliebigen Darmschlinge auszugehen, an deren Mesenterium zur Radix mesenterii hinabzugleiten, an dieser ihrem Verlaufe folgend nach links und aufwärts zu gleiten und von der Radix dann wieder zum Darme zurückzukehren. Auch L. Rehn verfährt nach mündlicher Mittheilung seit Jahren so. Ob man eine leere Dünndarmschlinge in der Hand hat und von dieser aus aufwärts geht oder von einer gefüllten ausgehend abwärts schreitet, dürfte sich gleich bleiben. Der grosse Vortheil dieses Vorgehens ist der, dass die Absuchung des Darmes nach zwei Richtungen von einer durch Assistentenhand fixirten Schlinge aus erspart wird. Es wird weniger Zeit verloren und Raum, wie Uebersicht gewonnen. Ich habe das Verfahren allerdings bisher erst zweimal probiren können, bin aber sehr schnell damit zum Ziele gelangt. Bei geringer Füllung des Leibes geht die Absuchung des Dünndarmes mit genügender Schnelligkeit vor sich. Anders ist es, wenn der Darm überfüllt ist. Dann macht die Reposition der hervorgezogenen Schlingen, weil sie immer wieder hervorquellen, oft solche Mühe, dass man recht viel Zeit verlieren kann und den Darm unnütz misshandelt. In solchen Fällen haben wir, wenn wir nicht sehr schnell zum Hinderniss gelangten, nach Kümmell eventrirt und haben damit das Hinderniss schnell gefunden. Allerdings sind unsere Erfahrungen darüber nicht gross. Nicht allemal ist die Eventration eine vollständige gewesen: Schnelles Auspacken der vorliegenden geblähten und die Uebersicht störenden Darmschlingen kann genügen, um das Hinderniss zu finden. Bei unseren erwachsenen Kranken Pahnke und

Digitized by Google

Neumann war die Eventration eine völlige. Bei der 10jährigen Alma Schlke lag gut ein Meter vor. Alle drei sind genesen. Einen Meter Darm haben wir bei Erwachsenen häufig ausgepackt.

Einiger Worte bedarf wohl noch die Behandlung vorgelagerter Därme. Wir haben sie früher, wie dies ja von den meisten Autoren empfohlen wird, in sterile Tücher oder Compressen, welche in warmer Kochsalzlösung ausgerungen waren, eingehüllt, sind davon aber völlig zurückgekommen, weil die so behandelten Därme viel zu viel Wärme durch Strahlung und direkte Leitung nach aussen abgeben und zu sehr auskühlen. Die heissen Salzkompressen kühlen sehr schnell ab und entziehen dann, wenn sie nicht schleunigst gewechselt werden, den Därmen viel zu viel Wärme. Begiessen der eingewickelten Därme mit warmer Kochsalzlösung bessert daran wenig. Mit häufigem Wechsel der Compressen aber vergeudet man unnütz die kostbare Zeit, und er ist nicht ganz unbedenklich wegen der bei jedem Wechsel vorhandenen Infektionsgefahr: das sicherste ist doch zweifelsohne, dass die vorgelagerten Därme in in aseptische Tücher eingehüllt bleiben, bis man sie reponiren kann. Wir haben seit Jahren zur Einhüllung der Intestina und zum Einstopfen in den Bauchraum trockene sterile Handtücher und kleinere Leinentücher, auch Mullkompressen verwendet, warm, wie sie aus dem strömenden Dampf kamen (nach kurzer Abkühlung), oder sogar, falls frische Tücher nicht zu haben waren, kalt, ohne irgend welchen Nachtheil davon gesehen zu haben. Die Abkühlung der Intestina war entschieden geringer, als bei der Verwendung nasser Tücher, und die Kranken kamen auch nach langdauernden Operationen weniger kollabirt vom Operationstisch, wie früher. Wir fürchten durchaus nicht, dass durch die trockenen Tücher eine Austrocknung des Peritoneums, eine Schädigung desselben und deshalb Adhäsionsbildung eintritt. Meist werden die Tücher bald etwas feucht, weil der Darm nass ist (Ascites!). Sodann umgeben ja nicht die Tücher die einzelnen Schlingen fest, sondern sie bilden nur eine verhältnissmässig weite Hülle, welche den Wärmeverlust durch Strahlung einigermassen hindert. In unseren Krankengeschichten sind eine ganze Anzahl von Operationen zu finden, welche eine bis zwei Stunden dauerten, und die Patienten sind glatt genesen. Trockene Tücher, welche man in den Bauchraum einstopft, haben sogar den Vorzug, dass sie der Bauchhöhle

Digitized by Google

eine nicht unbeträchtliche Menge des Ascites entziehen, der ja meist in der Bauchhöhle angesammelt ist.

Ueber die Behandlung des gefundenen Hindernisses zu sprechen, wäre hier, wo es sich um eine Versammlung von Chirurgen handelt, nicht am Platze. Sind Sie doch alle mit den mancherlei Schwierigkeiten und den Techniken wohl vertraut. Nur eine Bemerkung über Behandlung von Dünndarmstenosen möchte ich nicht unterdrücken. Oefter ist eine Lösung der Stenose — etwa durch Trennung comprimirender Stränge — nicht möglich; Anlegung einer Enteroanastomose ist der einzige Ausweg, denn die Darmresection kostet zu viel Zeit, ist auch sonst gefahrvoller, als jene. Bei sehr verfallenen Kranken wird man zunächst eine Enterostomie oberhalb anlegen müssen und die wirkliche Beseitigung des Hindernisses auf eine zweite Operation verschieben. Allein dadurch können grosse Schwierigkeiten und Gefahren entstehen. Die stark geblähten, injicirten und entzündeten zuführenden Schlingen können schon innerhalb vierzehn Tagen so feste Verwachsungen unter sich und mit den anliegenden Schlingen eingehen, dass eine Trennung dieser Verwachsungen fast unmöglich ist. Ich habe das an einem Falle gesehen, wo ich wegen eines Carcinoms des S romanum zunächst die Enterostomie machte und nach zwei Wochen, als sich der elende Kranke einigermassen erholt hatte, die Exstirpation des Krebses nachholte. Es war unendlich schwierig, die zahlreichen, schon sehr festen Verwachsungen zu lösen, und der Erfolg einer sehr mühevollen Operation war, dass die Darmnaht nicht ganz hielt und eine lokale Eiterung sich entwickelte, an welcher der erschöpfte Kranke — ohne Peritonitis oder sonstige ernste Complikationen — zu Grunde ging. Gestatten es also die Verhältnisse, so ist es wohl besser, wenn man die nöthige Enteroanastomose sofort ausführt. Den Murphyknopf darf man bei derselben nicht verwenden. Wir haben es zwei Mal gethan, thun es aber nicht wieder, da der Knopf für mehrere Tage die Passage der Darmcontenta vollkommen hinderte: nicht einmal Flatus gingen ab. Dass die beiden Kranken mit dem Leben davon gekommen sind, verdanken sie nur dem Umstande, dass vor Anlegung der Enteroanastomose der zuführende Darm durch einen Einschnitt gründlich entleert worden war. Ich komme damit auf den Punkt, der mir bei der Behandlung des

Digitized by Google

acuten Darmverschlusses fast der bedeutungsvollste zu sein scheint. Ich bin der festen Ueberzeugung, und habe darauf vor Kurzem schon einmal hingedeutet[1]), dass die grosse Mehrzahl derjenigen Leute, welche an einem Darmverschluss zu Grunde gehen, nicht stirbt an primärer Peritonitis, sondern an der Ueberfüllung der Därme und deren Folgen. Diese wirkt wohl auf zweifache Weise. Einmal entsteht durch die Resorption der stagnirenden und faulenden Inhaltsmassen eine Vergiftung, eine Toxinämie. Ein grosser Theil des schweren Bildes allgemeinen Verfalles mag auf diese zurückzuführen sein. Zum zweiten wird durch die Ueberfüllung der Därme die Herzarbeit auf's schwerste geschädigt. Eine Bestätigung dieser letzteren Auffassung habe ich in einer Diskussionsbemerkung v. Jürgensen's auf dem achten Congresse für innere Medizin 1889 gefunden. v. Jürgensen berichtete, dass er bei sehr kräftigen Hunden Drucksteigerung in der Bauchhöhle so herbeigeführt habe, dass er durch eine gut eingefügte Kanüle Luft eintrieb und den Druck dieser Luft innerhalb der Bauchhöhle auf einer Höhe von 10—20 Mm. Hg. hielt. „Nach Ablauf einiger Stunden, während deren sich der Druck in der Bauchhöhle auf dieser Höhe befand, war der Druck in den Arterien so gering geworden, dass aus der Cruralis das Blut nicht mehr herausspritzte, sondern nur noch tropfenweise herausfloss. Dieses arterielle Blut war dunkelschwarz. Nun will ich nicht behauptet, dass der Druck in der Bauchhöhle durch Meteorismus sich immer auf so bedeutender Höhe hält, was sich aber bei dem Versuch in einigen Stunden abgespielt, wird, wo tagelang Meteorismus bestanden hat, auch dann stattfinden können, wenn das Herz aus anderen Gründen gleichfalls schwächer wird. Ich glaube, sagt v. Jürgensen, dass wir diesem rein mechanischen Druck einen ganz ausserordentlich grossen Einfluss auf die Thätigkeit des Herzens zuschreiben müssen. In meinem Versuche waren die Bedingungen so einfach, dass nur von Druck und von nichts anderem die Rede sein konnte, und doch waren die Erscheinungen des Herznachlasses so deutlich ausgesprochen.“ Doch nicht der Glaube entscheidet in praktischen Dingen, sondern die Erfahrung und der Versuch allein. Wir sind in den letzten anderthalb Jahren so vorgegangen, dass wir bei

[1]) Darmlähmung durch Darmeinklemmung, Deutsche Zeitschrift für Chir, Bd. 43. S. 201.

Digitized by Google

starker Anfüllung der Därme dieselben schon auf dem Operationstische durch Einschnitt von Gas und möglichst grossen Inhaltsmengen entleerten. Der Einschnitt wurde vernäht und der Darm reponirt. Ausserdem erhielten alle Kranken, auch die eben genannten, sofort nach dem Erwachen aus der Narkose schwarzen Kaffee mit Oleum Ricini. Dass das Abführmittel erbrochen wurde, ist uns nicht begegnet, wahrscheinlich eine Folge der ausgiebigen Magenausspülungen, welche wir stets ante operationem ausführen. Die Wirkung des Abführmittels ist eine ausgezeichnete. In der Regel entleeren sich massenhafte, oft aashaft stinkende Stühle und damit wird der Leib weich, das Allgemeinbefinden gut. Der vollkommen glatte Verlauf ist oft meine Verwunderung gewesen. Die Operirten machten selbst nach langdauernden und schwierigen Eingriffen, in Fällen, in welchen eine mächtige Dehnung der Därme, starke Injection der Darmserosa, grosser blutiger Ascites bestanden hatte, den Eindruck einer normalen Wöchnerin oder einer glücklich Ovariotomirten. So lange noch etwas Flatulenz bestand und die Stühle stanken, haben wir täglich Emulsio ricinosa brauchen lassen. öfter ein bis zwei Gaben Bismuth. subnitr. täglich hinzugefügt, Es sind so behandelt in den letzten 18 Monaten 13 Kranken, von denen nur 4 gestorben sind, alles unrettbare Fälle, worüber später das Nähere.

In 2 Fällen von Volvulus S romani haben wir nach Entwickelung desselben aus der Bauchhöhle und Detorsion ein Darmrohr ins Rectum eingeführt und dann durch Compression der geblähten Schlinge genügende Mengen von Gas und geringen flüssigen Inhalt entleeren können. Indessen bei starker Dehnung und starker Füllung der Volvulusschlinge halte ich deren völlige Entleerung durch Einschnitt für zweckmässiger. Wir sind bei Volvulus 3 mal so verfahren. Auch Greig Smith, M'Ardle, Lennander empfehlen dies Vorgehen*).

*) Anmerkung. Die ungünstige Meinung, welche Naunyn[1]) von der Prognose der Operation des Volvulus flexurae sigmoideae hegt, können wir nicht theilen, und wahrscheinlich werden die meisten Chirurgen derselben Ansicht sein. Der Eingriff selbst ist einfach und schnell beendet. Die Wiederkehr der Torsion lässt sich durch Annähen der Schlinge mit Sicherheit verhüten (v. Nussbaum, W. Roser). Todesfälle ereignen sich wohl nur nach Spätoperationen (2 mal in unseren 6 Fällen) durch Gangrän oder Darmlähmung und secundäre Peritonitis, durch Erschöpfung oder Pneumonie in Folge der

[1]) Naunyn. Mittheilungen aus den Grenzgebieten, Heft 1.

Digitized by Google

Bei starker Füllung sehen wir die Eröffnung und Entleerung des Darmes inter operationem, sei es Dünndarm oder Dickdarm, nicht mehr als dira necessitas, nicht als einen gefährlichen, sondern als einen nothwendigen und lebensrettenden Eingriff an. Die Infectionsgefahr ist heut zu Tage nur noch eine sehr geringe. Von den 6 Kranken[1]), bei welchen wir so verfahren sind, sind nur zwei gestorben, ein Mann, der mit einem Volvulus des S romanum fast moribund zur Operation kam, und ein zweiter mit der gleichen Erkrankung am 14. Tage post operationem an Pneunomie bei normaler Darmfunction und gesundem Peritoneum; die andern vier sind ohne Störung genesen. Das Heil der Kranken beruht auf der grösstmöglichen Verschwendung aseptischer Tücher und sterilen Mulles. Spart man mit

langdauernden Schädigung des Herzens. Ich vermuthe, dass Naunyn zu einem ganz anderen Ergebnisse gekommen sein würde, wenn er — nach der Dauer der Erkrankung und dem Befunde bei der Operation — die gesammelten Volvulusfälle in früh und spät operirte getheilt hätte. Bei der Beurtheilung der Ergebnisse von Ileuslaparotomien heisst es noch mehr, wie bei anderen Eingriffen „wägen mit Berücksichtigung der Beschaffenheit der Fälle, nicht unterschiedslos zählen". Es ist falsch, es der operativen Chirurgie als Misserfolg anzurechnen, wenn die aufopfernde Bemühung, einen nach menschlicher Berechnung unrettbar verlorenen Kranken, einen verschleppten Fall, doch noch zu retten, misslingt. Ein gutes Theil unserer Misserfolge — ich erinnere nur an die operative Therapie der Carcinome — rührt daher, dass an uns die Anforderung gestellt wird, einen voraussichtlich verlorenen Kranken — zu heilen, und dass wir aus rein menschlichem Empfinden heraus unsere Hülfe nicht weigern können und wollen, so lange noch die geringste Aussicht auf Erfolg vorhanden ist. Uebrigens sind gerade bei den Volvulusoperationen die Aussichten auch bei älteren Personen und in verschleppten Fällen nicht schlecht. Ich selbst habe 2 Kranke von 70 und 66 Jahren durchgebracht, Greig Smith[2]) einen Mann von 85 Jahren, M'Ardle[3]) eine 22jährige Dame mit enormer Blähung der fast gangränösen Schlinge (die Circulation kehrte erst nach Entleerung der Schlinge wieder). Eine der letzten ähnliche Beobachtung hat J. Israel[4]) gemacht. Diese Beispiele über Erwarten günstig verlaufener Fälle liessen sich mit leichter Mühe sehr vermehren.

[1]) Vagelun, Wagner, Sehlke, Gramke, Schröder II, Neumann.

[2]) G. Smith and Chas E. Flemming, Coeliotomy for Volvulus of the Sigmoid in a man aged 85: intestinal drainage; recovery. Brit. med. Journ. 1895, II, p. 122.

[3]) M'Ardle, The treatment of Volvulus of the Sigmoid. Dublin Journ. of med. Science, 1893, Febr. 11 p. 97.

[4]) Berliner klinische Wochenschrift, 1892, No. 4.

Digitized by Google

diesen nicht, so ist es leicht, die Umgebung der zu eröffnenden Schlinge so sicher abzugrenzen, dass eine Verunreinigung der Bauchhöhle unmöglich ist. Man muss sich einige Zeit nehmen und, wenn der erste Strom abgeflossen ist, das Abdomen noch comprimiren lassen, um die Därme möglichst zu entleeren. Eine gröbere Besudelung der eröffneten Schlinge mit Koth ist uns nie passirt. Der Darminhalt läuft unschädlich, Anfangs in continuirlichem Strome, später tröpfelnd ab. Die kleine Incisionswunde schliesst man durch eine fortlaufende Naht, welche durch alle Schichten des Darmes hindurchgeht, jedoch vom Peritoneum mehr fasst, als von der Schleimhaut. Dann legt man eine zweite Nahtreihe darüber. Wir haben die genähte Schlinge stets ohne Bedenken versenkt und nie einen Schaden davon gehabt; die Naht hat allemal tadellos gehalten, auch in den Fällen, in denen nach dem Erwachen ein Laxans verabreicht wurde.

In welchen Fällen man den Darm auf dem Tische entleeren solle, in welchen anderen ein Abführmittel bald nach dem Erwachen aus der Narkose gegeben genügt, ist schwer mit Worten anzugeben. Ich glaube ziemlich das Richtige zu treffen, wenn ich sage, dass je schwerer der Fall, je schlechter der Allgemeinzustand, je stärker die Injection und Entzündung der stark geblähten Därme, je näher der Darm dem Zustande völliger Lähmung ist, desto nothwendiger ist die schleunige Entleerung durch Einschnitt. Von den verderblichen Folgen der andauernden Ueberfüllung der Därme an sich — Toxinämie und Schwächung der Herzkraft — abgesehen, glaube ich, dass die schleunige Entleerung in vielen Fällen das einzige Mittel ist, die drohende Darmlähmung aufzuhalten und die Möglichkeit zur Erholung der motorischen Funktion der Därme zu schaffen. Erholt sich diese, so ist die Gefahr der Entwickelung einer Peritonitis nach meiner Auffassung eine bedeutend geringere geworden. Ich kann mich kaum entsinnen, einen auch nur einige Tage anhaltenen Darmverschluss gesehen zu haben, bei welchem sich nicht eine grössere oder geringere Menge serös-blutigen Ergusses in der Bauchhöhle gefunden hätte. Die allgemeine Peritonitis, an welcher nicht nur die Kranken mit einer Incarceration, sondern auch die mit einer Enterostenose zu Grunde gehen, falls sie nicht schon früher erliegen, ist doch gewiss die Folge des Durchwanderns zahlloser Darmbakterien durch

Digitized by Google

die Wandung der geblähten, gelähmten und entzündeten Schlingen. Dauert der Verschluss längere Zeit an, so ist der Ascites oft sehr bedeutend. Diese stagnirende Flüssigkeit ist ein recht bedenklicher Bauchhöhleninhalt. Wird sie in Folge des Wiedererwachens einer regelrechten Darmthätigkeit bald aufgesogen und somit fortgeschaft, so mögen wohl auch etliche Mikroorganismen, welche schon die Darmwandung durchdrangen oder bei der Operation in die Peritonealhöhle gelangten, unschädlich bleiben. Hält eine ungenügende Darmthätigkeit auch nach der Operation noch an, wird darum der Ascites nicht aufgesogen, so bildet er die Brutstätte, in welcher sich die Bakterien ansiedeln und vermehren. Peritonitis ist die Folge. Diese Hypothese ist, wie ich meine, gut gestüzt, einmal durch unsere sonstigen Erfahrungen über die Bedeutung stagnirender Flüssigkeiten im Bauchraume für die Entstehung von Peritonitis, andererseits durch die allgemeine Annahme, dass die Aufsaugung von Flüssigkeiten in der Bauchhöhle wesentlich von einer regelrechten Darmthätigkeit abhänge.

Die Ergebnisse unserer 30 Operationen sind folgende:

Dünndarmstricturen durch Bänder und winkelige Abknickung, behandelt 7, geheilt 4.

Volvulus des S romanum 6, geheilt 4 (1 nach 14 Tagen an Pneumonie gestorben, 1 fast moribund eingeliefert).

Incarcerationen 6, geheilt 4.

Invagination des Dickdarmes 1 (kleines Kind, moribund eingeliefert, gestorben).

Enterospasmus 1, geheilt.

Darmlähmung 3, geheilt 1.

Tiefe Dickdarmstrictur 6, alle gestorben, allerdings 2 erst an der nachfolgenden Resection des Krebses zu Grunde gegangen.

Summa behandelt 30, geheilt 14.

Bevor wir die Entleerung der Därme in jedem Falle zu erzwingen suchten, haben wir operirt 17 Kranke, von diesen 5 geheilt oder 29,4 pCt. Seit wir übermässig geblähte Därme auf dem Operationstische entleeren und alle Kranken unmittelbar nach der Operation abführen lassen, haben wir operirt 13 und von diesen 9 geheilt. Die Todesfälle ereigneten sich bei 2 fast moribunden Kranken mit Dickdarmkrebs nach Enterostomie, bei einer gangränösen Dünndarmeinklemmung und bei einem Volvulus des S. romanum nach nach 14 Tagen durch Pneumonie bei intactem Peritoneum und normal functionirendem Darm. Wir haben also in letzter Zeit

Digitized by Google

69,2 pCt. der Operirten zur Heilung gebracht. Die Todesfälle waren unvermeidbare. Die gestorbenen Kranken sind zu spät in unsere Hände gelangt.

Bei den genesenen 9 Kranken fand sich 3 mal ein Volvulus des S romanum, 2 mal eine Incarceration, 2 mal eine Dünndarmstenose, 1 mal Dickdarmstenose mit chronischer Darmatonie, 1 mal Lähmung des Dünndarms mit einem Volvulus von 180° nach Reposition einer Hernie durch Taxis.

Nach den dargelegten Principien habe ich in Vertretung von Herrn Prof. Helferich bisher selbst operirt 10 Kranke und 8 von diesen geheilt. Der älteste dieser war 72 Jahre alt, Volvulus des S romanum, Entleerung des Darmes auf dem Tische, Heilung. Die jüngste war ein Mädchen von 10 Jahren mit einer Dünndarmabknickung durch Stränge bei Peritonealtuberkulose mit freiem Ascites (verkalkte Mesenterialdrüsen). Auch hier musste der gewaltig geblähte Darm inter operationem entleert werden; furchtbar stinkender Inhalt floss in Menge ab. Auch sie ist genesen und befindet sich jetzt nach 7 Monaten ausgezeichnet. Während ich früher der wohl allgemeinen Meinung war, dass bei einer Ileuslaparotomie die lange Dauer der Operation, die Handhabung und Misshandelung der Därme durch Shock tödte, bin ich nach unseren letzten zum Theil sehr langdauernden Operationen der festen Meinung, dass die Laparotomie bei einem acuten Darmverschlusse, zielbewusst und mit den nöthigen Hilfsmitteln ausgeführt, nicht viel gefährlicher ist, wie jede andere Laparotomie, wenn man die Entleerung der Därme erzwingt. Die Ueberfüllung der Därme ist an sich ein lebensgefährlicher Zustand. Hat er eine gewisse Zeit lang bestanden, so geht der Kranke zu Grunde, man mag thun, was man will: das lehren vor allem die verschleppten Fälle eingeklemmter Hernien, deren ein grosser Theil trotz schonendster Herniotomie im Collaps innerhalb der ersten 12 bis 20 Stunden zu Grunde geht, ehe an eine Resection des vielleicht grangränösen Darmes zu denken ist. Erzwingt man die Entleerung des Darmes bei der Operation von Obstructionen, so hat man Aussicht noch manchen Kranken durchzubringen, welcher ohne dies sicher verloren wäre.

Gedruckt bei L. Schumacher in Berlin.

Digitized by Google

Digitized by Google

Digitized by Google

Fig. 2.

Fig. 5.

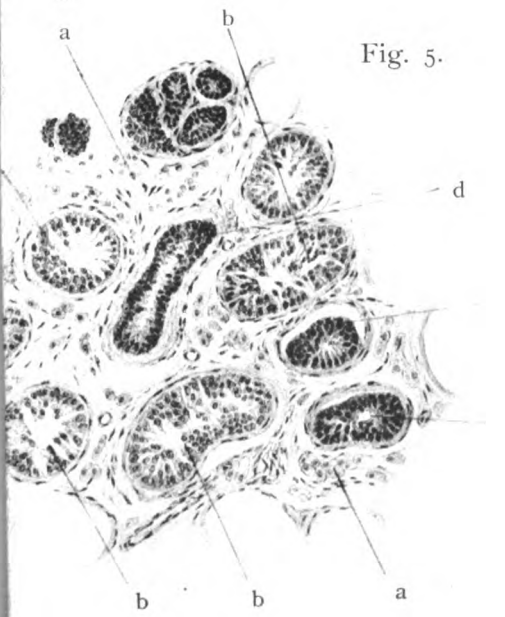

Digitized by Google

Lichtdruck von Alb. Frisch, Berlin W.

Digitized by Google

Digitized by Google

Digitized by Google

Fig. 5.

Photographiedruck von Albert Frisch, Berlin W.

Digitized by Google

Digitized by Google

Digitized by Google

Digitized by Google

ARCHIV

FÜR

KLINISCHE CHIRURGIE.

BEGRÜNDET

von

Dr. B. von LANGENBECK,

weil. Wirklichem Geh. Rath und Professor der Chirurgie.

HERAUSGEGEBEN

VON

Dr. E. v. BERGMANN, Prof. der Chirurgie in Berlin.

Dr. E. GURLT, Prof. der Chirurgie in Berlin.

Dr. C. GUSSENBAUER, Prof. der Chirurgie in Wien.

FÜNFUNDFÜNFZIGSTER BAND.

ZWEITES HEFT.

Mit 5 Tafeln Abbildungen und anderen Figuren im Text.

BERLIN, 1897.

VERLAG VON AUGUST HIRSCHWALD.

N.W. Unter den Linden No. 68.

Digitized by Google

Digitized by Google

Inhalt.

		Seite
VIII.	Kriegschirurgische Erfahrungen aus dem japanisch-chinesischen Kriege 1894—95. Von Dr. Haga. (Hierzu Taf. VII, VIII, IX, X.)	245
IX.	Ueber penetrirende Herzwunden und Herznaht. Von Professor Dr. L. Rehn	315
X.	Ueber Splenektomie. Von Professor Dr. Thomas Jonnesco	330
XI.	Angioma arteriale racemosum. Von Dr. Hans Engelbrecht. (Hierzu Taf. XI.)	347
XII.	Klinische Erfahrungen über den Werth des Murphy'schen Darmknopfes. Von Dr. Georg Marwedel	386
XIII.	Ueber dauernde Heilungen nach Kehlkopfexstirpation wegen Carcinom. (Aus der chirurgischen Universitäts-Klinik des Herrn Geheimrath von Bergmann.) Von Dr. Graf	399
XIV.	Ueber Cystenbildung in der Schenkelbeuge. (Aus dem St. Josefs-Hospital zu Wiesbaden.) Von Dr. W. Schrank. (Mit 1 Figur.)	416
XV.	Zur Heilung grösserer Defecte der Tibia durch gestielte Haut-Periost-Knochenlappen. Von Dr. A. Freiherr von Eiselsberg. (Mit 4 Figuren.)	435
XVI.	Bakteriologische Untersuchungen über Arthritis gonorrhoica. Von Dr. Walter Rindfleisch	445

Digitized by Google

Digitized by Google

VIII.

Kriegschirurgische Erfahrungen aus dem japanisch-chinesischen Kriege 1894—95.

Von

Dr. Haga,

Stabsarzt der Kaiserlich Japanischen Armee (Tokio).

(Hierzu Taf. VII, VIII, IX und X.)

Allgemeiner Theil.

Einleitung.

An dem japanisch-chinesischen Feldzuge 1894/95 nahm ich als Stabsarzt eines Feldlazarethes Theil, welches zur 3. Division gehörte. Diese stand unter dem Commando des Generallieutenants Katsura, dessen Name auch hier nicht ganz unbekannt sein wird, da er lange Zeit in Deutschland studirt hat. Unsere 3. Division gehörte zum 1. Armeecorps, welches seinerseits unter dem Commando des Feldmarschalls Yamagata stand, und die Aufgabe hatte, die chinesiche Armee von Korea zu verdrängen.

Zu diesem Zwecke hatte sich die 3. Division in 2. Detachements getheilt; jedes Detachement marschirte getrennt. Das eine Detachement, welches der Generallieutenant Katsura selbst commandirte, landete Anfang September 1894 im Chemulpo, an der Südküste von Korea.

Das andere Detachement, unter dem Commando des Generalmajors Osako, hatte die Aufgabe, in Verbindung mit der 5. Division, welche Pyöng-Yang von vorne und von der Seite anzugreifen die Absicht hatte, die inzwischen stark angewachsene chinesische Armee in der Festung Pyöng-Yang im Rücken anzugreifen, und landete Mitte August 1894 in Gensan, an der Nordküste von Korea.

Bei jedem dieser beiden getrennt marschirenden Detache-

Digitized by Google

ments befand sich je ein Feldlazareth, ich mich bei dem Lazareth des an der Nordküste Koreas landendenden Detachements. Nach erfolgter Ausschiffung der Truppen in Gensan etwa Mitte August 1894 nahm das Detachement seine Marschrichtung auf dem kürzesten Wege nach dem befestigten Platze Pyöng-Yang, ein Weg, der dadurch so beschwerlich war, dass er über sehr hohe Bergketten führte und kaum als Weg gelten konnte; Geschütze und sämmtliche Trains, wozu auch das Feldlazarath gehörte, konnten nur auf Pferden und in Korea landesüblichen und dort eigens dazu beschafften Kühen befördert werden. Dieser sehr beschwerliche Marsch durch eine ganz unbewohnte Gegend dauerte etwa 14 Tage.

Die Verpflegung während desselben bestand fast ausschliesslich in Reis, Salz und sehr wenigen Fleischconserven. In Folge der schwierigen Verpflegung erfolgte der Vormarsch des ganzen Detachements nur sehr allmälig, da den vormarschirenden Truppentheilen die Verpflegungsmittel der zurückbleibenden mitgegeben wurden, letztere den Nachschub der Verpflegungsmittel abwarten mussten.

Das Feldlazareth kam daher erst als eine der letzten Formationen vor Pyöng-Yang an, wähend des Marsches wurde dauernd biwakirt. Die Wasserversorgung war eine gute.

Welche Witterungs- und Temperaturverhältnisse während der Feldzüge in der Mandschurei herrschten, beleuchtet die Tafel VII.

Kranke hatte das Detachement, zu dem mein Feldlazareth gehörte, Anfangs sehr wenige. Im späteren Verlaufe des Feldzuges hatten wir, wie noch späterhin mitgetheilt werden wird, auch recht viele Kranke.

Der erste Angriff auf die Festung Pyöng-Yang erfolgte am 15. September 1894. An weiteren grösseren Gefechten nahm das Feldlazareth theil:

2) am Yalu-Fluss und Kewlienching, 24.—25. Oktober 1894.

3) Fen-huan-tscheng, 3. November 1894.

4) Takooshan, 10. November 1894.

5) Suiyen, 18. November 1894.

6) Tomuh-Castle, 13. Dezember 1894.

7) Haiching, wo wir am 14. Dezember 1894 eindrangen und für 3 Monate lang Quartiere bezogen. Hier hatten wir mit sehr

Digitized by Google

strenger Kälte (Zimmertemperatur bis zu — 20° C., Aussentemperatur bis — 27° C., wie die Temperaturcurven der Tafel VII zeigen) und mit wiederholten Angriffen von den Chinesen zu kämpfen.

8) Kangwasae, 19. Dezember 1894.

9) Yeng-sheng-Puh, An-chang-cheng, 28. Februar 1895.

10) Newchwang, 4. März 1895.

11) Teng-chang-tai, 9. März 1895.

Tafel VIII giebt eine kleine Uebersichtskarte, welche einen Theil von China mit Lyaotong und einen Theil von Korea darstellt; die roth angezeichneten Linien geben sowohl die Marsch- und Etappenrichtung als auch die Gefechtspunkte unserer 3. Division an.

Wir hatten demnach grösstentheils im Norden von Korea und der Mandschurei gekämpft, dem Theil, den man Lyao-Tong nennt.

Nach dem Gefechte am Yalu-Fluss vereinigte sich wieder die Division, etwa Mitte November 1894.

Mein Feldlazareth befand sich während des ganzen Feldzuges bei der Division, während das andere desselben mehr zurückblieb, um auch die zurückkehrenden Kranken und Verwundeten aufzunehmen.

Ich hatte daher den Vorzug, bei fast allen Gefechten in Thätigkeit zu treten und eine grosse Anzahl frisch Verwundeter zu behandeln.

Nach beendetem Feldzuge war ich ferner in der glücklichen Lage, die Behandlung der Verwundeten im Reservelazareth wieder aufzunehmen und fortzusetzen, so dass ich dadurch ein Bild erhielt auch über den weiteren Verlauf der in der Schlacht stattgefundenen und von mir gesehenen Verletzungen.

1. Capitel.

§ 1. Bewaffnung der japanischen und chinesischen Armee.

Wenn ich jetzt auf mein eigentliches Thema eingehe, so hatten wir mit Wunden von Nah- und Fernwaffen zu thun.

Die japanische Armee ist bewaffnet gewesen mit dem Gewehre Murata alter und neuer Art. Das alte Muratagewehr ist ein einfacher Hinterlader von 11 Mm. Kaliber mit Bleikugel, das neue Murata ein Repetirgewehr von 8 Mm. Kaliber mit Zinkmantelgeschoss.

Was die Bewaffnung der chinesischen Armee betrifft, so ist dieselbe von sehr complicirter Natur. Sie scheinen fast alle bis jetzt be-

Digitized by Google

kannten Gewehre gehabt zu haben — Gewehre der ältesten bis zur neuesten Construction. Unter den aufgefundenen chinesischen Kriegswaffen fanden wir ganz alte Vorderlader und weitkalibrige Hinterlader und sogar noch die älteste Form von Feuerwaffen, das ist der Feuerpfeil, so genannt im Gegensatz zum Bogenpfeil.

Wie mannichfaltig die Gewehre der chinesischen Armee gewesen sind, zeigt eine Photographie der Geschossarten (Tafel IX), welche ich mit Bewilligung des Vorstandes der Sammlung der in den Schlachten eroberten Waffen aufnehmen liess.

Auf derselben sieht man:

1) neue Mauser, 8 Mm. kalibriges Repetirgewehr mit Nickelmantelgeschoss, deutsches und chinesisches Fabricat. 2) Alte Mauser, davon einfache Hinterlader und Repetir. 3) Winchester, Repetir. 4) Remington, einfache Hinterlader und Repetir. 5) Chápus. 6) Snider. 7) Henry-Martini, einfache Hinterlader und Repetir. 8) Spencer. 9) Howyt-Nebir. 10) Peabody. 11) Borchall. 12) Chassepot, einfache Hinterlader und Repetir. 13) Spantori, Repetir. 14) Wallbüchse (Daisô).

Geschosse der genannten Art habe ich wiederholt aus Wunden entfernen können und dieselben gewogen. Tab. II giebt die Gewichte der Geschosse und die von mir geschätzten Entfernungen an, aus denen die Geschosse abgefeuert waren.

Zum Vergleich dazu sind die Grössen der nicht abgefeuerten Geschosse nach meinen Messungen die folgenden:

Tabelle I.

Name der Gewehre	Durchmesser der Dicke in Mm.	Länge in Mm.	Gewicht in Gr.
1. Neue Mauser, deutsches Fabricat . .	8	33	14,1
2. Dasselbe, chines. Fabricat	8	31	14,6
3. Alte Mauser . . .	11	28	24,7
4. Henry-Martini . .	11	33	31,5
5. Winchester . . .	11	28	26,7
6. Spencer	12	22	22,2
7. Peabody-Martini . .	12	33	31,0
8. Hochixis-Remington .	12	29	26,3
9. Remington	13	22	22,8
10. Snider	14	28	31,0
11. Wallbüchse . . .	19	49	139,0

Digitized by Google

Wie man sieht, sind die beiden ersten Gewehre 8 kalibrige Repetir-Gewehre mit dem Nickelmantelgeschoss; alle anderen Gewehre hatten das gewöhnliche Bleikugelgeschoss.

So viel wir wissen, war die chinesische Armee, welche unserer Division gegenüber stand, gut bewaffnet, gehörte zu den besten Truppen, und stand unter dem Obercommando des Vicekönigs Li-Hung-chang. Sie hatten in den Schlachten zu Pyöng-Yang und Yalu-Fluss meistens die 11 mm kalibrigen Mauser- und Winchester-Repetirgewehre und erst im späteren Verlaufe des Krieges, wie in den Schlachten zu Hai-ching, Newchwang, Teng-tchang-Tai, sehr mannigfaltige Schusswaffen benutzt. Nur die Unteroffiziere sollen mit 8 mm kalibrigen Repetirgewehren und Nickelmantelgeschoss bewaffnet gewesen sein.

Ferner kamen bei der chinesischen Armee Mitrailleusen und Schnellfeuerkanonen von 57 mm Kaliber zur Verwendung (siehe Tafel IX). Unter den blanken Waffen befanden sich eigenthümliche breite Degen chinesischer Art, spitze Lanzen, Bajonette u. dergl.

§ 2. Deformirte Geschosse.

Dass die Geschosse mehr oder weniger deformiren, wenn sie auf Knochen sowohl wie auf Weichtheile auftreffen, ist eine bekannte Thatsache. Derartig deformirte Geschosse habe ich vielfach aus Wunden entfernen können. Dabei fiel mir auf, dass die Geschosse, welche stark contrahirte Muskeln oder angespannte Sehnen trafen, an der Spitze einen leichten Eindruck oder bisweilen eine halbröhrenförmige Rinne zeigten. Die abgeplattete Fläche war ganz glatt, nur sah man an ihr deutlich eine fibrilläre Streifung, entsprechend den Muskelfasern. Die Geschosse, welche auf Knochen trafen, waren meistens in der stark zerplitterten Knochenmasse eingekeilt und daher unregelmässig, zackig deformirt.

Die den Wunden entnommenen Geschosse habe ich abbilden lassen. Die Abbildung enthält Tafel X.

Unter den Nummern 1, 3, 6, 9, 10, 11 und 16 sind Geschosse abgebildet, welche den Thorax nebst Lunge perforirt haben und am Rücken unmittelbar unter der Haut steckten.

No. 4 entstammt einem blind endenden Schulterschusscanal. Das Schulterblatt zeigte eine grosse Anzahl von Fissuren und Splittern, das Geschoss war an seiner Spitze etwas gestaucht.

Digitized by Google

No. 2 und 7 zeigen Geschosse, welche an der Spitze sehr wenig gestaucht sind. Dieselben befanden sich in der Bauchhöhle, in der sie nur Verletzungen der Weichtheile, nicht auch des Knochens gesetzt hatten.

No. 5 sass in der Muskulatur der linken Halsseite, dicht oberhalb des Schulterblattes. Halsmuskulatur stark zerfetzt und das Unterhautbindegewebe in der Umgebung in weiter Ausdehnung unterminirt, wahrscheinlich infolge der hydraulischen Wirkung innerhalb des Muskels. Das Geschoss zeigt an der Spitze eine rauhe Stelle, welche wahrscheinlich durch Berührung an dem Schulterblatt entstanden ist.

No. 8 und 10 sind Geschosse, welche aussen links vom vorderen Rande des Unterkieferwinkels den Kaumuskel durchbohrt, auf den Unterkieferknochen geschlagen hatten und am unteren Winkel des linken Schulterblattes unter der Haut lagen. Die durch den zurückgelegten Weg eingetretenen Deformirungen waren sehr gering.

No. 15 zeigt ein Geschoss, das an der Spitze zusammengedrückt und aufgetrieben und dessen Längsdurchmesser verkürzt ist. Das Geschoss steckte tief im rechten Musculus infrascapularis.

No. 17 ist ein deformirtes Rundgeschoss, das wahrscheinlich zum Kernblei eines Shrapnells gehört.

No. 18, 19, 20 und 36 sind die Sprengstücke von Granaten.

No. 29 wurde im Rock des Verwundeten gefunden. Das Geschoss drang am oberen Rande des rechten Schulterblattes ein, zertrümmerte die Spina scapulae und kam in der entsprechenden Achselhöhle wieder heraus. Das Geschoss zeigt eine glatte Fläche, welche vermuthlich durch das Auftreffen auf die Muskeln, und eine Rinne, welche wahrscheinlich durch Gleiten auf der Spina scapulae entstanden ist.

No. 12, 14, 25, 26, 30, 31, 32 und 33 zeigen diejenige Deformation, welche Bleigeschosse durch das Auftreffen auf contrahirte Muskeln und Sehnen erleiden.

No. 28 stellt das stark an seiner Fläche abgeplattete Geschoss mit glatter Oberfläche dar. Dasselbe befand sich in einer blind endigenden Lungenwunde mit Fractur der Rippe.

No. 21, 22, 23, 24, 27, 34, 35, 37 und 38 präsentiren Geschosse, welche Knochen trafen und beim Fracturiren derselben stark deformirten. No. 24 ist das deformirte Bleigeschoss der Wallbüchse.

No. 39 und 43 sind stark deformirte völlig abgerundete Geschosse, deren Herkunft leider unbekannt ist.

No. 40 ist ein Geschoss, welches zuerst den Putzstock des Gewehres des Verwundeten traf und darauf den Nacken desselben durchbohrte, wo es in der Muskulatur stecken geblieben war. Man sieht, dass das stark deformirte, in geschmolzenem Zustande befindliche, Geschoss Haare des Verwundeten in sich aufgenommen hat.

Digitized by Google

Tabelle II.

Nummer	Gewicht in Gr.	Entfernung in Mtr.
1	24,2	—
2	23,0	—
3	23,2	400,0
4	24,0	—
5	26,0	—
6	26,0	—
7	25,3	300,0
8	22,5	500,0
9	25,2	500,0
10	24,0	—
11	24,9	—
12	27,5	500,0
13	—	500,0
14	23,1	500,0
15	21,8	300,0
16	23,5	300,0
17	14,3	300,0
18	19,3	400,0
19	19,5	700,0
20	25,7	1500,0
21	22,5	—
22	29,0	—
23	—	—
24	30,1	—
25	24,2	300,0
26	23,0	—
27	24,0	—
28	14,1	500,0
29	18,9	300,0
30	24,5	500,0
31	20,7	200,0
32	24,3	200,0
33	24,8	130,0
34	18,0	—
35	18,5	300,0
36	—	—
37	24,2	—
38	25,0	—
39	—	—
40	9,0	—
41	16,4	—
42	13,0	—

§ 3. Ueber die Erwärmung der Geschosse.

Berühre ich kurz die Frage nach der Erwärmung der Geschosse, so möchte ich mich nach meinen persönlichen Erfahrungen der Ansicht derjenigen Autoren anschliessen, welche eine Schmelzung des abgefeuerten Geschosses an seiner Spitze annehmen. Ich will

Digitized by Google

damit aber die mechanische Entstehung der Geschossdeformation durchaus nicht leugnen. Gewöhnlich ist die Deformation des Geschosses auf mechanischem Wege entstanden, aber es kommt auch vor, dass das Geschoss so stark erwärmt wird, dass es an der Spitze und Oberfläche schmilzt. Ein Bild, das meiner Meinung nach für letztere Enstehung spricht, giebt die Abbildung No. 42 Tafel X. Dieselbe stellt ein Geschoss dar, welches ich aus einem Wirbel entfernt habe.

Wie stark die Erwärmung der Geschosse sein kann, dafür spricht eine von mir gemachte Beobachtung. An einem Verwundeten sah ich eine 13 Ctm. lange, an einzelnen Stellen unterbrochene trockene, schwarzgefärbte Partie der Haut am Unterleibe, am Processus xiphoideus beginnend und bis gegen den Nabel hin sich erstreckend, wo sich der Einschuss in die Bauchhöhle befand. Die Haut war nicht blos in ihren obersten Schichten kohlschwarz gefärbt, sondern zeigte eine bis in die tieferen Schichten hineinreichende Verbrennung. Da der betreffende Verwundete ausser der Schusswunde auch noch zwei Stichwunden am rechten Oberschenkel aufwies und die Verwundungen beim Sturmangriff erfolgt waren, ist der Schuss jedenfalls aus nächster Nähe erfolgt. Andererseits spricht die gradlinige Beschaffenheit der Verbrennung der Haut, sowie die Art der Verbrennung dafür, dass dieselbe durch das Geschoss und nicht durch die Pulvergaze entstanden ist.

Ferner beobachtete ich häufig, dass die Haut des Ein- und Ausschusses an den Rändern deutliche Zeichen der Verbrennung zeigte.

§ 4. Indirecte Geschosse.

Wie Fischer und Billroth indirecte Geschosse beobachtet haben, so fand ich in einer Oberschenkelwunde eine gesprengte Patronenhülse mit 2 geschmolzenen Bleiklümpchen. Fig. 41. Tafel X stellt die Abbildung einer solchen dar. Der Verwundete gab an, dass ein Geschoss auf seine mit Patronen gefüllte Tasche aufgeflogen wäre, wobei eine seiner Patronen explodirt sei und mit dem feindlichen Geschoss den Oberschenkel verletzt habe.

Dass die in der Wunde befindliche Patronenhülse der Tasche des Verwundeten angehört hatte, geht daraus hervor, dass sie mit den noch vorhandenen Patronen des Verwundeten genau übereinstimmte.

Digitized by Google

2. Capitel.

§ 5. Statistik.

Unsere 3. Division hatte durchschnittlich 12 859 kampffähige Mannschaften, sowie im Ganzen 1 315 Verwundete und Todte, so dass sie einen Verlust von 10,2 pCt. aufwies.

Unter den 1 315 Verwundeten waren 210 unmittelbar auf dem Schlachtfelde gefallen; 1 105 Verwundete gelangten in die ärztliche Behandlung. Unter letzteren sind auch diejenigen Verwundeten mitgerechnet, welche auf dem Transport vom Schlachtfelde zum Lazareth verstorben waren. Ferner hatten wir 26 Vermisste zu verzeichnen.

Die 210 Gefallenen hatten folgende Verletzungen:

Tabelle III.

Verletzungen	Zahl	pCt.	Offiziere	Unteroffiziere	Mannschaften
Schädelschüsse	90	4,3	4	9	77
Enthauptung	2	—	0	0	2
Halsschüsse	13	6,0	0	0	13
Brustschüsse	58	28,0	2	7	49
Bauchschüsse	40	19,0	0	1	39
Oberschenkelschüsse	6	33,0	1	0	5
Unterschenkelschüsse	1		0	0	1
Summe	210	—	7	17	186

Die 1105 in Behandlung gewesenen Verletzungen waren folgende:

Tabelle IV.

Körpertheil	Zahl	pCt.	Offiziere	Unteroffiziere	Mannschaften	Todt
Kopf . . .	67	6,0	5	4	58	15
Gesicht . .	74	6,7	2	7	65	1
Hals . . .	12	1,0	0	1	11	4
Nacken . .	2	0,18	1	1	—	0
Schulter . .	68	6,2	2	8	58	5
Brust . . .	89	8,0	1	9	79	16
Bauch . . .	52	4,7	3	15	34	33
Rücken . .	15	1,3	0	2	13	1
Lenden . .	12	1,0	0	3	9	1
Hüfte . . .	32	2,8	2	2	28	0
Latus	424	—	16	52	355	76

Digitized by Google

Körpertheil	Zahl	pCt.	Offiziere	Unteroffiziere	Mannschaften	Todt
Uebertrag	424	35,36	16	52	355	76
Geschlechtsth.	2	0,18	0	0	2	0
Oberarm . .	100	9,0	3	11	86	2
Vorderarm .	76	6,8	4	14	58	1
Ellbogengelenk . .	20	1,8	1	1	18	1
Hand u. Handgelenk . .	100	9,0	1	10	89	0
Oberschenkel	189	17,1	7	17	166	17
Unterschenkel	116	10,0	1	13	102	5
Hüftgelenk .	1	—	0	0	1	1
Kniegelenk .	30	2,7	2	2	26	4
Fuss- u. Fussgelenk . .	47	4,2	4	2	41	0
Summe	1105	—	39	122	944	108

Demnach kommen 13 pCt. der Verletzungen auf den Kopf und Hals, 24,4 pCt. auf den Rumpf, 26,7 pCt. auf die Oberextremitäten und 34,7 pCt. auf die Unterextremitäten. Rechnen wir die Zahl der auf dem Schlachtfelde Gefallenen mit, so kommen von 1315 Verletzungen folgende Procentzahl auf die 4 Körperregionen:

19,8 pCt. auf Kopf und Hals, | 22,5 pCt. auf Oberextremitäten,
27,8 „ „ Rumpf, | 29,9 „ „ Unterextremitäten.

Von den Verletzten waren

3 pCt. Offiziere, 10 pCt. Unteroffiziere, 87 pCt. Mannschaften.

Die Procentzahl der Verwundungen zur Zahl der Kämpfenden war 8,6 pCt., die Zahl der Gefallenen und ärztlich behandelten Verletzten verhielt sich wie 1 : 5; die Zahl der im Laufe der Behandlung Verstorbenen 9,7 pCt. Hinsichtlich der Verwundungen nach ihrer Entstehung hatten wir

90,8 pCt. Verwundung durch Handfeuerwaffen, 7,6 pCt. Verwundung durch grobes Geschütz, 1,6 pCt. Verwundung durch blanke Waffen.

§ 6. Die Todesursachen der in die Behandlung eingetretenen Verletzten.

Es war bei 67 Kopfverletzungen 26 mal die Schädelhöhle eröffnet und das Gehirn verletzt; 15 = 57,6 pCt. dieser Verletzten starben, die übrigen 11 wurden geheilt.

Digitized by Google

Unter den 74 Verletzungen des Gesichtes befand sich 1 Todesfall, der höchst wahrscheinlich mit einer Schädelbasisfractur combinirt und sehr kurze Zeit nach der Aufnahme im Feldlazareth zu Grunde gegangen war.

Bei 12 Halsverletzungen war in 4 Fällen die Trachea, in je 1 Falle der Larynx und das Gehirn verletzt; 4 = 66,6 pCt. starben von diesen 6.

68 Verletzungen der Schultergegend hatten 5 Todesfälle zur Folge. In der Regel waren in diesen tödtlich endenden Fällen gleichzeitig die Lungen mitverletzt.

Unter 89 Brustverletzungen befanden sich in 46 Fällen gleichzeitig Verletzungen der Lungen mit 16 = 34,7 pCt. Todesfällen.

Von 52 Bauchverletzungen waren 47 perforirende mit 33 = 70,2 pCt. Todesfällen. Diejenigen, bei denen Baucheingeweide verletzt waren, erlagen fast alle ihren Wunden. War dagegen lediglich das Bauchfell eröffnet, so trat in vielen Fällen Heilung ein.

Die von uns geübte antiseptische Behandlung der Bauchwunden vermochte in den Fällen, wo der Darm verletzt war — septische Peritonitis — nichts, dagegen gelang es mit ihr, die einfachen Verletzungen des Peritoneums — einfache Peritonitis — zu beherrschen.

1 Todesfall trat unter 12 Verletzungen der Lendenwirbelsäule lediglich durch starke Contusion des Lendenmarks ein, welche ein Granatsplitter erzeugt hatte; eine Wunde lag nicht vor.

Von den 189 Verletzungen des Oberschenkels hatten wir 17 = 8,9 pCt. Todesfälle. In 24 Fällen war das Femur fracturirt, davon starben 5 = 20,8 pCt. und zwar 3 an Pyaemie, je 1 an acutem purulentem Oedem, und unter den Händen des Feindes.

An Weichtheilverletzungen des Oberschenkels erlagen 5 = 3,0 pCt. und zwar 2 an acutem purulentem Oedem, 1 an Pyaemie und 2 infolge hinzugetretener Frostgangrän der Füsse. Die übrigen 7 Todesfälle traten auf dem Transport vom Schlachtfelde zum Feldlazareth oder kurz nach der Aufnahme in das letztere in Folge von Verblutung ein.

116 Verletzungen des Unterschenkels waren in 26 Fällen mit Knochenbrüchen complicirt. Gestorben sind 5 = 4,3 pCt. und zwar 2 an Weichtheilwunden —, je 1 an acutem purulentem Oedem und Frostgangraen —, 3 infolge von Knochenverletzungen

Digitized by Google

und zwar 2 an Verblutung bald nach der Aufnahme und 1 später in der Heimath an Dysenterie.

Bei 30 Kniegelenkverletzungen traten 4 = 13,3 pCt. Todesfälle ein, 3 mal an Pyaemie, 1 mal infolge von Verblutung.

Hüftgelenkverletzung wurde nur in einem Falle festgestellt, der durch Pyaemie tödtlich endete.

§ 7. Vergleichszahlen der Verwundungen in verschiedenen Feldzügen.

Zum Vergleich der Verwundungen unseres Feldzuges mit denjenigen der früheren mögen folgende Tabellen dienen.

Tabelle V. Uebersicht der Verwundungen im Verhältniss zur Zahl der Kämpfenden bei verschiedenen Feldzügen.

Krieg	Armee	Kämpfend.	Verletzte	pCt.
Krim 1854—55	englische	40,500	12,094	26,0
Krim	französische	103,770	39,868	38,0
Italien 1859	„	200,000	19,672	9,8
Amerika 1861—65 . . .	nordamerikan.	807,000	278,866	34,5
Deutschland - Frankr. 1870 bis 71	deutsche	877,000	94,764	10,8
Russland - Türkei 1877—78	russische	300,000	40,753	13,5
Japan-China 1894—95 . .	japan. 3. Division	12,859	1,105	8,6

Tabelle VI. Uebersicht der Gefallenen und ärztlich behandelten Verletzten.

Krieg	Armee	Gefallene	Verletzte ärztlich behandelt	Verhältniss
Krim 1854—55	englische	2,755	12,094	1 : 4
„	französische	8,250	39,000	1 : 4
Italien 1859	„	2,586	17,054	1 : 6
„	österreichische	5,400	26,000	1 : 4
Amerika 1861—65 . . .	nordamerikan.	44,228	278,866	1 : 6
Preussen-Oesterreich 1866 .	preussische	2,553	13,731	1 : 4
Deutschl.-Frankr. 1870—71	deutsche	17,572	94,764	1 : 5
Russland - Türkei 1877—78	russische	20,393	42,252	1 : 2
Japan-China 1894—95 . .	japan. 3. Division	210	1,105	1 : 5

Digitized by Google

Tabelle VII. Uebersicht über die im Laufe der Behandlung Verstorbenen.

Krieg	Armee	Aerztlich behandelte Verletzte	Verstorbene	pCt.
Krim 1854—55	englische	12,094	1,840	15,2
„ 1854—55	französische	39,868	10,000	24,9
Italien 1859	„	278,866	2,962	15,6
Amerika 1861—65 . . .	nordamerikan.	—	34,508	12,4
Preussen-Oesterreich 1866 .	preussische	13,731	1,455	10,0
„ „ 1866 .	österreichische	—	—	19,0
Deutschland - Frankr. 1870 bis 71	deutsche	94,764	10,707	11,0
Russland - Türkei 1877—78	russische	40,753	10,611	26,0
Japan-China 1894—95 . .	japanische 3. Division	**1,105**	**108**	**9,7**[1])

Tabelle VIII. Uebersicht über die Verwundungen nach den einzelnen (4) Körperregionen in pCt.

Krieg	Armee	Verletzte	Kopf und Hals	Rumpf	Obere Extremitäten	Untere Extremitäten
Krim 1854—55	englische	7,525	21,50	15,36	29,86	32,28
„ 1854—55	französische	32,218	16,67	10,49	31,50	35,33
Preussen-Dänemark 1864 .	dänische	2,468	14,6	16,3	33,4	35,7
„ „ 1864 .	preussische	1,968	15,85	16,87	30,89	36,38
Preussen - Oesterreich 1866	preussische	5,744	8,8	16,6	25,3	49,1
Deutschland-Frankr. 1870 bis 71	deutsche	21,079	12,3	16,1	30,4	40,9
Deutschland-Frankr. 1870 bis 71	französische	71,443	12,7	29,7	27,4	31,1
Japan-China 1894—95 . .	japanische 3. Division a	**1,315**	**19,8**	**27,8**	**22,5**	**29,9**
	japanische 3. Division b	*1,105*	*13,8*	*24,4*	*26,7*	*34,7*

Die fett gedruckten Zahlen enthalten die auf dem Schlachtfelde Gefallenen, die kursiv gedruckten nicht.

[1]) Wenn ich auch zugeben muss, dass die Zahl der Verwundeten, mit der ich hier rechne, verhältnissmässig klein ist, so geht doch aus dem Vergleich soviel hervor, dass von den ärztlich Behandelten sehr wenige starben — eine sichtliche Folge der bei der japanischen Armee durchgeführten Antiseptik im Felde und der stetig vervollkommneten Einrichtungen des militärärztlichen Dienstes.

Digitized by Google

Tabelle IX. Uebersicht über die Verwundungen nach ihrer Entstehung in pCt.

Krieg	Armee.	Wunde durch Handfeuerwaffen	Wunde durch grobes Geschütz	Wunde durch blanke Waffen
Krim 1854—55	englische	—	—	1,6
„ 1854—55	französische	53,3	42,7	3,1
Italien 1859	„	91,7	5,12	7,6
„ 1859	österreichische	—	—	3,0
Amerika 1861—65 . . .	nordamerikan.	88,1	9,1	0,5
Dänemark 1864	dänische	84,0	10,0	4,0
Preussen-Oesterreich 1866 .	österreichische	90,0	3,0	4,0
„ „ 1866 .	preussische	79,0	16,0	7,9
Deutschland - Frankr. 1870 bis 71	deutsche	94,0	5,0	1,8
Deutschland - Frankr. 1870 bis 71	französische	70,0	25,0	—
Russland - Türkei 1877—78	russische	—	—	0,99
Japan-China 1894—95 . .	japanische 3. Division	90,8	7,6	1,6

Aus dieser Tabelle IX möchte ich nur die auffallende Uebereinstimmung unserer Zahlen mit denen der deutschen Armee 1870—71 hervorheben.

§ 8. Krankenbestand.

An Kranken hatten wir 11 251 Mann, wobei alle durch Kriegswaffen Verletzten nicht mitgerechnet sind, wogegen alle übrigen äusseren Erkrankungen wie Frost, Verletzungen auf dem Marsche, in den Quartieren, Wundlaufen und Wundreiten, Hufschläge etc. mit berücksichtigt sind.

Unter den 11 251 Erkrankungen waren z. B.

2547 infectiöser Art
1109 Frostkrankheiten.

Die folgende Tabelle X ergiebt alles Nähere, welche eine von dem Divisionsarzte der 3. Division gemachte amtliche Zusammenstellung ist.

Digitized by Google

Tabelle X. Zahl der Erkrankten.

Krankheiten	Zahl der Kranken	Heilung	Ausgang: Tod	ganz invalide	halb-invalide	Dienst-unbrauchbar	unbestimmt	In der Behandlung verblieben
Athmungsorgane .	1,298	1,216	52	9	—	—	21	—
Verdauungsorgane	3,424	3,156	74	5	1	—	188	—
Bewegungsorgane	217	211	8	1	—	—	2	—
Infect.-Krankh. Typh. abdom.	238	146	78	7	1	—	4	2
Infect.-Krankh. Dysenterie .	1,244	1,092	138	5	—	5	4	—
Infect.-Krankh. Cholera . .	358	237	120	—	1	—	14	—
Infect.-Krankh. Malaria. . .	508	464	30	—	—	—	—	—
Infect.-Krankh. Kakke . . .	69	57	7	2	1	—	1	1
Infect.-Krankh. Uebrige . .	130	123	6	—	—	—	1	—
Geschlechtsorgan.	140	136	—	1	—	1	1	1
Frost	1,109	1,003	19	59	17	4	5	2
Aeussere Verletzungen . .	1,531	1,470	40	10	5	—	6	—
Sehorgane . . .	151	148	1	—	2	—	—	—
Uebrige	834	794	24	7	—	5	2	2
Summe . .	11,251	10,253	592	106	28	15	249	8

Wenu man die Zahl der direct Gefallenen und der in ärztlicher Behandlung gewesenen und verstorbenen Verwundeten mit der Zahl der an Krankheiten Verstorbenen vergleicht, so verhalten sich diese wie 100 : 180. Wir wollen dieselben mit den Zahlen der früheren Feldzüge vergleichen.

Tabelle XI. Uebersicht der Zahl der an Wunden — im Vergleich mit der Zahl der an Krankheiten Verstorbenen.

Krieg	Armee	an Wunden verstorben	an Krankheiten verstorben	Verhältniss
Krim 1854—55 . . .	englische	4,600	17,580	100 : 382,0
„ 1854—55 . . .	französische	20,000	75,000	100 : 375,0
Italien 1859	„	6,174	2,500	100 : 40,4
Amerika 1861—65 . .	nordamerikan.	93,969	186,742	100 : 198,0
Preussen-Dänemark 1864	preussische	738	310	100 : 42,0
Preussen-Oesterr. 1866 .	„	4,450	6,427	100 : 144,0
Deutschland-Frankreich 1870—71.	deutsche	28,282	12,180	100 : 43,7
Japan-China 1894—95 .	japan. 3. Division	318	592	100 : 186,1

Digitized by Google

§ 9. Beschaffenheit der durch kleinkalibrige Geschosse veranlassten Wunden.

Etwa 30 Verwundete habe ich behandelt, deren Verletzungen durch kleinkalibrige Mantelgeschosse entstanden waren. Ich habe zwar derartige Geschosse in den Wunden selbst nicht gefunden. Indessen nach der Beschaffenheit der Wunden — sehr kleiner Ein- und Ausschuss — und dem Bericht, dass die Chinesen in den betreffenden Gefechten mit kleinkalibrigen Gewehren bewaffnet waren, konnte ich annehmen, dass die Verletzungen durch kleinkalibrige Geschosse erzeugt waren.

Die Ein- und Ausschussöffnungen des 8 Mm.-kalibrigen Geschosses waren meist sehr klein, nach meinen Messungen durchschnittlich 4—5 Mm.

Der Verlauf der Weichtheilwunden ist nach meinen Erfahrungen ein ganz glatter; Heilung per primam tritt binnen kurzer Zeit ein. Funktionsstörungen habe ich so gut wie gar nicht beobachtet.

Selbst Gesichtswunden mit Betheiligung der Knochen weisen nur geringe Splitterung der Knochen auf, Secretion ist sehr mässig und die Heilung tritt binnen kurzer Zeit glatt und gut ein.

Schädelverletzungen beobachtete ich zwei; starke Splitterung des Schädeldaches und Zerstörung des Gehirns mit erheblicher Blutung boten sich dar. Der eine starb auf dem Operationstisch beim Versuche der Blutstillung; der andere eine Stunde nachher, nachdem ich die Carotis communis sinistra unterbunden hatte. Beide Verletzungen sind meiner Meinung nach deshalb durch kleinkalibrige Geschosse verursacht worden, weil die Schüsse aus einer Entfernung von mehr als 1000 Mtr. erfolgt waren.

Bei Schüssen, welche die Diaphyse des Oberschenkels besonders trafen, war die Zersprengung des Knochens eine sehr hochgradige. In weitem Umfange war der Knochen in zahlreiche Splitter verwandelt. In der Epiphyse dagegen stets Lochschüsse mit zahlreichen strahlenförmigen Fissuren.

Ein penetrirender Bauchhöhlenschuss wies verschwindend kleine Ein- und Ausschussöffnungen auf und zwar vorn dicht neben dem Nabel und in gleicher Höhe neben der Wirbelsäule. Ohne Reizerscheinungen heilte die Wunde in kurzer Zeit ganz glatt, so dass der Verwundete sehr bald aufstehen konnte.

Digitized by Google

Unserer Anwendung der Antiseptik dürfen wir es wohl zuschreiben, wenn die leichter Verwundeten nur kurze Zeit kampfunfähig waren und bereits nach einigen Wochen zur Truppe zurückkehren konnten.

Bei meiner Division wurden im Verlaufe des Feldzuges noch wieder kampffähig:

36	von	67	Kopfverletzungen.
43	„	74	Gesichtsverletzungen.
26	„	68	Schulterverletzungen.
26	„	89	Brustverletzungen.
7	„	52	Bauchverletzungen.
188	„	679	Extremitätenverletzungen.

Summe 358 von 1105 ärztlich behandelten Verletzten.

Dieses günstige Resultat beruht zum Theil auch auf dem grossen Eifer der Verwundeten, an dem Feldzuge wieder theilnehmen zu dürfen, und ist andererseits deshalb hervorzuheben, als wir an einem Orte (Hai-ching) 3 Monate lang Quartiere bezogen hatten, wo bei grossem Mangel aller Hülfsmittel die Verwundeten zu behandeln waren.

§ 10. Lage und Entfernung der Verwundeten zur Zeit der Verletzung.

Da die Stellung oder Lage der Verwundeten zur Zeit der Verletzung nicht ohne Einfluss auf die Beschaffenheit der Schusswunde ist, so erscheint es nicht ohne Interesse, diese etwas näher zu erörtern. Von unseren Truppen wurden die meisten beim Sturm auf eine feindliche Festung verletzt und zwar in aufrechter, knieender und liegender Stellung, sowie beim Uebergang aus der einen in die andere.

Hinsichtlich der Entfernung, aus der die einzelnen Verletzungen erfolgten, geben nachstehende Uebersichtstabellen mancherlei interessante Aufschlüsse.

Tabelle XII. a) Schlacht bei Pyöng-Yang.

Schusswunde	Zahl der Verwundeten	durchschnittl. Schussweite in Meter	die kürzeste in Meter	die weiteste in Meter
Streifende	2	60	50	70
Perforirende	36	312	50	1,500
Blinde	11	284	30	800
Durch grobes Geschütz .	5	380	200	1,000

Digitized by Google

b) Schlacht bei Hai-ching.

Schusswunde	Zahl der Verwundeten	durchschnittl. Schussweite in Meter	die kürzeste in Meter	die weiteste in Meter
Streifende	16	706	200	2,000
Perforirende	99	527	20	2,000
Blinde	35	651	200	1,800
Durch grobes Geschütz .	21	1,630	500	2,030
c) Schlacht bei Kangwasae.				
Streifende	12	323	70	1,000
Perforirende	82	296	25	1,400
Blinde	28	336	100	1,000
Durch grobes Geschütz .	8	900	600	1,500
d) Schlacht bei Newchwang.				
Streifende	7	153	50	300
Perforirende	65	132	2	1,500
Blinde	14	237	2	1,400
Durch grobes Geschütz .	4	313	100	800
e) Schlacht bei Ten-chang-tai.				
Streifende	4.	413	300	600
Perforirende	23	426	50	1,000
Blinde	6	683	200	1,000
Durch grobes Geschütz .	5	1,720	1,300	2,500

Das Material zu dieser Uebersicht habe ich den persönlichen Angaben der Verwundeten entnommen. Demnach sind die Verletzungen theils aus weiter, theils aus geringerer Entfernung zu Stande gekommen: beispielsweise sind perforirende Schussverletzungen in den Schlachten bei Hai-ching und Ten-chang-tai durchschnittlich in einer Entfernung von 527—426 Mtr. entstanden. In der Schlacht bei Kongwasae, wo der Angriff sehr heftig war, die Festung erst nach viermaligem Sturm genommen wurde und wir 400 Todte und Verletzte hatten, betrug die durchschnittliche Entfernung 296 Mtr., die kürzeste 25, die weiteste 1400 Mtr. Bei groben Geschützen betrug die mittlere Entfernung 900 Mtr. Von den Schlachten unseres Feldzuges war die von Newchwang

Digitized by Google

ebenfalls sehr heftig, es entwickelte sich aus ihr sogar ein Strassenkampf. An diesem Tage betrug die durchschnittliche Entfernung der perforirenden Schussverletzungen 132 Mtr., die kürzeste 2 Mtr., die weiteste 1500 Mtr.; die Verletzung durch grobes Geschütz erfolgte durchschnittlich in 313 Mtr., wobei Verletzungen durch die Wallbüchse mitgerechnet sind.

§ 11. Krankentransport.

Unsere 3. Division gelangte Anfang August 1894 nach Korea. Mühsame und beschwerliche Märsche hatte sie durch undurchwegsame Berge und Ebenen zu machen. Den Flüssen fehlten durchweg passirbare Brücken. Nach Ueberschreiten des Yalu-Flusses fanden wir im chinesischen Gebiete, namentlich in der Mandschurei ebenso wenig günstige Wege und Verkehrsstrassen. Die Etappenlinien nahmen bei dem dauernden Vormarsch und der Dauer des Krieges stetig an Ausdehnung zu. Ihr Anfangspunkt lag in Schimonoseki in Japan, ihr Endpunkt in der Mandschurei. Zwischen beiden weit von einander liegenden Endpunkten konnte der Verkehr zu Lande nur durch Menschen, Pferde und Wagen vermittelt werden. Eisenbahnen fehlten gänzlich. Der Transport überhaupt, namentlich aber derjenige der Verwundeten und Kranken, bot daher ganz ausserordentlich grosse Schwierigkeiten.

Der Transport ging vor sich zu Lande und zur See. Ersterer erfolgte auf dreierlei Art:

1. auf der Schulter der Krankenträger mittelst Krankentrage vom Schlachtfelde nach dem Hauptverbandplatz und Feldlazareth. Es gehören zu einer Krankentrage 4 Krankenträger, welche die Trage meist auf der Schulter tragen, namentlich bei weiter Entfernung, da das Tragen von Lasten auf der Schulter volksthümlich ist. In gleicher Weise geschah der Verwundeten-Transport auf den Etappenlinien, und zwar ausschliesslich so in Korea, wo weder Pferd noch Wagen zur Verfügung stand, ausserdem die Wege bei der Bodenformation derartig waren, dass unsere mitgebrachten Wagen nicht verwendet werden konnten.

Krankenträger waren nicht eigens dazu ausgebildete Leute, sondern gemiethete Arbeiter, die unter Führung von früher ge-

Digitized by Google

dienten Unteroffizieren recht Befriedigendes leisteten. Weniger zuverlässig und brauchbar waren die koreanischen und chinesischen Leute, welche sich wenig ordnungsliebend zeigten und häufige Störungen veranlassten.

2. Ferner benutzten wir zum Transport chinesische Bauernwagen, die federlos und sehr schwer von 4—6 Thieren — Pferden, Eseln oder Rindern — gezogen wurden. Trotz ihrer Schwerfälligkeit begrüssten wir diese von Chinesen geführten Wagen doch mit grosser Freude, weil sie beim Mangel jeglicher besseren Hülfsmittel den Transport immerhin nicht unwesentlich förderten. Auf ihnen wurden fast nur die Leichtverwundeten transportirt. Schwerverwundete den erheblichen Erschütterungen dieser Wagen auszusetzen, erschien uns nicht angängig. Ab und zu benutzten wir auch japanische Wagen, die sogenannte Jinrikisha, welche von zwei Mann bewegt werden. Auch sie bewährten sich vollkommen.

3. Der Eisenbahntransport kam nur im eigenen Lande zur Anwendung. Leichtverwundete sassen, Schwerwundete lagen auf Betten etc., welche zwischen den beiden Sitzen angebracht waren. Eigens zum Transport eingerichtete Eisenbahnwagen (Lazarethzüge) besassen wir nicht.

Der Transport zur See erfolgte auf eigens zu diesem Zwecke hergerichteten Passagierdampfern, welche als Lazarethdampfer bezeichnet wurden. Sie vermittelten den Transport zwischen verschiedenen Häfen von Korea und China einerseits und dem Heimathlande andererseits. Leider erfuhr der Seetransport eine sehr erhebliche Einschränkung, als Ende November 1894 der grösste Theil der Häfen an der Küste von Korea und Lyao-Tong zugefroren war, in Folge dessen der Transport zu Lande zeitweise sehr grosse Umwege erforderte, um zu dem allein eisfrei gebliebenen Hafen Talienwan zu gelangen.

Unter der grossen Kälte litt der Transport bisweilen ausserordentlich. Bei den Verwundeten haben wir häufig Frostgangrän der unteren Extremitäten beobachtet, welche auf dem Transport eingetreten war. Auch hat jedenfalls der langdauernde Transport bei grosser Kälte auf den weiteren Wundverlauf nicht selten einen ungünstigen Einfluss gehabt.

Digitized by Google

§ 12. Unterkunft für Kranke und Verwundete.

Für Kranke und Verwundete wurden Unterkunftsräume in jedem einzelnen Falle besonders verschafft, während die Truppen, namentlich solange es die Jahreszeit gestattete, biwakirten. In Korea standen theilweise zu Lazarethzwecken grössere Gebäude zur Verfügung, wie Kirchen, grosse Verwaltungsgebäude etc. Allerdings mussten wir uns in kleineren Dörfern auch mit hölzernen Hütten begnügen, welche keineswegs hygienischen Anforderungen genügten. In China und der Mandschurei wurden grössere und kleinere aus Stein gebaute Häuser benutzt. Heizeinrichtungen bestanden überall, waren jedoch vielfach nicht benutzbar, auch fehlte es bisweilen an dem erforderlichen Brennmaterial, das wir zum Theil aus Japan mitgebracht hatten. Immerhin waren wir doch noch glücklich darüber, dass wir Unterkunft fanden und nicht gezwungen waren, in Zelten und Baracken unsere Kranken und Verwundeten unterzubringen.

Specieller Theil.

Schussverletzungen der einzelnen Körpertheile.

3. Capitel.

§ 13. Schussverletzungen des Kopfes.

In der Schädelcapsel liegt das Gehirn, das sowohl durch directe Verletzung wie auch durch einfache Streifschüsse, welche nur den Schädel treffen, in Mitleidenschaft gezogen wird —, die sich vorzugsweise in der Commotio resp. Compressio cerebri ausspricht. Dauert die Commotio cerebri mehrere Tage, so muss man annehmen, dass das Gehirn selbst stark verletzt ist oder dass stärkere Blutungen vorliegen. Bei Verletzung des Gehirns und der Schädelcapsel tritt der Tod fast ausnahmslos sofort ein. Nur in sehr seltenen Fällen gelangen derartige Verletzte noch lebend auf den Verbandplatz oder in das Feldlazareth, und auch diese gehen nicht selten noch nach kurzer Zeit zu Grunde; nur einzelne sind allerdings noch einige Tage am Leben geblieben.

Digitized by Google

Wir haben erfahren, dass die Verletzungen des Gehirns und des Schädels einen sehr ungünstigen Verlauf nehmen; zugleich aber einige glücklich verlaufene Fälle aufzuweisen sind.

Trotz ausgedehnter Verletzung des Schädels, der Dura mater und des Gehirns, das theilweise prolabirt war und künstlich entfernt wurde, trat dennoch bei 26 Verletzten in 7 Fällen Heilung ein, allerdings mit zum Theil schweren Functionsstörungen, wie heftigen Kopfschmerzen, Sehwindelgefühl, Gedächtnissschwäche, Sprachstörungen, motorischen und sensiblen Lähmungen der oberen und unteren Extremitäten und Epilepsie.

Andererseits habe ich aber auch beobachtet, dass, trotzdem nur einfache Weichtheilverletzungen vorlagen, der Schädel nachweisbar nicht betroffen war, dennoch unter den Erscheinungen der Hirnlähmung der Tod eingetreten war.

Meine speciellen Beobachtungen über den Sitz und die Beschaffenheit der einzelnen Schädelverletzungen, deren Verlauf und Ausgang habe ich in nachstehender Uebersicht der Schussverletzungen der einzelnen Körpertheile (S. 297) zusammengestellt.

Hervorzuheben wäre dabei noch, dass scheinbar die Verletzungen der vorderen Theile des Gehirns weniger häufig zum Tode führten, als die der hinteren Theile.

Ausser den 26 Verwundeten, bei denen Schädelcapsel und Gehirn verletzt waren, hatten wir noch 41 Weichtheilverletzungen des Schädels. Diese Verletzungen verliefen günstig. 36 derartig Verwundete kehrten noch im Verlaufe des Feldzuges als dienstfähig zur Truppe zurück, um weiterhin an dem Feldzuge Theil zu nehmen. Die häufigsten Verletzungen waren Streifschüsse der Schläfengegend, dann der Stirn. Erwähnenswerth wäre, dass die Zahl der Schädelverletzungen im Verhältniss zu den Verletzungen der übrigen Körpertheile eine sehr grosse war. Unter den auf dem Schlachtfelde unmittelbar Gefallenen befanden sich 90 Schädelverletzungen, ausserdem waren noch 67 Verwundete, bei welchen Verletzungen der Weichtheile und des Schädels beobachtet wurden. Die ungewöhnlich grosse Zahl Schädelverletzungen, glaube ich, ist dadurch hervorgerufen, dass der Feldzug fast ausschliesslich eine Offensive war. Die Soldaten gingen sprungweise vor und legten sich dann jedesmal auf den Bauch nieder, in Folge dessen so nur der Kopf häufig ein Ziel für den Feind abgab.

Digitized by Google

Bei den 67 zur Behandlung gelangten Schädelverletzungen betrug die durchschnittliche Behandlungsdauer 71 Tage.

Ausgang: 36 sind wie oben erwähnt, im Verlaufe des Feldzuges, 6 in der Heimath geheilt, 15 im Feldzuge und 1 in der Heimath gestorben, 10 invalidisirt.

§ 14. Statistik.

Todesfälle der Schädelverletzungen.

Von 157 Schädelverletzungen verblieben unmittelbar auf dem Schlachtfelde 90 = 57,3 pCt. und im Verlaufe der Behandlung starben 16, zusammen 106 = 67,5 pCt.

Fischer berechnet für die deutsche Armee im deutsch-französischen Feldzuge den Verlust der unmittelbar auf dem Schlachtfelde erlegenen Verwundeten von 8132 Kopfverletzungen auf 3668 = 45 pCt. Von den 210 im Ganzen auf dem Schlachtfelde Gefallenen sind 90 = 42,8 pCt. Schädelverletzungen.

Lidell führt unter 43 Gefallenen 23 = 53 pCt. Schädelverletzungen auf.

§ 15. Schussverletzungen der Wirbelsäule.

Nur zweimal war die Wirbelsäule betroffen. Einmal war der Lendentheil der Wirbelsäule verletzt. Der Verwundete bot totale Lähmung der unteren Extremitäten sowie der Blase und des Mastdarmes dar. Die Wirbelsäule, das Rückenmark zeigten ausgedehnte Zerstörungen, eine Ausschussöffnung lag nicht vor. Bei einer Eingiessung in den Mastdarm entleerte sich aus dem After mit Blutcoagulis ein sehr stark deformirtes Geschoss. Es trat eine heftige Auftreibung des Leibes auf und der Verwundete ging etwa 12 Stunden nach der Verletzung zu Grunde. In dem anderen Falle war der dorsale Theil des Rückenmarks durch einen Granatsplitter getroffen. Eine äussere Wunde lag nicht vor. Der Verwundete verstarb auf dem Transport zum Feldlazareth, wahrscheinlich in Folge der sehr heftigen Commotio medullae spinalis.

Ausserdem gelangte ein Chinese in meine Behandlung, der eine Schussletzung etwa des 10.—11. Brustwirbels erfahren hatte. Die betreffenden Wirbel waren nicht nur zerstört, sondern auch

Digitized by Google

das Rückenmark zeigte deutliche Erscheinungen der Quetschung. Aus der Wunde entleerte sich Cerebrospinalflüssigkeit in reichlicher Menge. Der Verletzte ging nach 6 Tagen unter den Erscheinungen der Cerebrospinalmeningitis zu Grunde.

§ 16. Schussverletzungen des Gesichts.

Bei diesen Verletzungen fiel mir namentlich auf, dass ihr Verlauf ein ausserordentlich glatter und schneller war, Eiterungen fast nie beobachtet wurden, selbst dann nicht, wenn das Geschoss in der Highmor's-Höhle stecken geblieben war. Nur wenn die Gesichtswunden mit der Mundhöhle communicirten, dann war Eiterung die Regel. Den ausserordentlich glatten Verlauf der Gesichtsverletzungen möchte ich mir so erklären, dass einmal bei dem Unbedecktsein des Gesichts Stofftheile nicht in die Wunde hineingelangen, sodann wir eine sehr grosse Reinlichkeit besonders auf das Gesicht verwenden und schliesslich im Gesicht der Gefässreichthum ein sehr grosser ist. In Folge des Gefässreichthums gelangt eine grosse Menge Blut in die Wunden, das mit seiner bacterienwidrigen Kraft die wenigen etwa in die Wunden gelangten Microorganismen abtödtet.

Eine ganz interessante Beobachtung machte ich bei einem Verwundeten, dessen rechtes Auge zerschossen war. Der Mann, welcher bei vollem Bewusstsein war, berichtete mir, dass er beim Eintritt der Verletzung einen Schmerz auf der Höhe des rechten Scheitels empfunden hätte, und er erst durch seinen Nebenmann auf Befragen darauf aufmerksam gemacht wäre, dass sein rechtes Auge verletzt sei, aus dem er ihm das deformirte Bleigeschoss entfernt hätte.

Gesichtsverletzungen sind mehr oder weniger mit Verletzungen des Knochens verbunden. Abgesehen von dem Unterkiefer sind die Gesichtsknochen meist spongiös, so dass fast nur runde glatte Schusskanäle ohne erhebliche Splitterungen entstehen, wodurch noch weiterhin ein günstiger Wundverlauf bedingt wird. Letzteres gilt besonders für die Verletzungen durch die kleinkalibrigen Geschosse.

Die Mehrzahl der Verletzungen betraf den Oberkiefer, in zweiter Reihe steht der Unterkiefer.

Im Ganzen behandelten wir 74 Gesichtsverletzungen, zweimal war der Augapfel betroffen, mit vollständigem Verlust desselben.

Digitized by Google

In einem Fall trat der Tod ein. Nähere Angaben über die einzelnen Verletzungen enthält Uebersicht auf S. 299.

Behandlungsdauer betrug durchschnittlich 71 Tage.

In Betreff des Ausganges hatten wir 43 im Verlaufe des Feldzuges bereits geheilte Fälle; ausserdem 2 in der Heimath geheilt, 1 Todesfall; 18 wurden als Invaliden entlassen.

§ 17. Schussverletzungen des Halses und Nackens.

Zur Behandlung gelangten 14 Verletzungen. In 5 der Fälle war die Trachea, in je einem Falle das Gehirn, der Kehlkopf und der Plexus brachialis in Mitleidenschaft gezogen. Die Tracheotomie wurde 3 mal erforderlich und zwar in 2 Fällen von Verletzung der Trachea und in einem Falle des Kehlkopfes. Die Trachealverletzungen bestanden in einer Zerstörung der Trachealringe. Der Wundverlauf war in diesen beiden Fällen trotz der ausserordentlich ungünstigen äusseren Verhältnisse — die Verwundeten mussten im Feldlazareth liegen, in das bei der mangelhaften Beschaffenheit von Thür und Fenster Wind und Wetter eindringen konnten, sie mussten ferner bei einer Aussentemperatur von — 27° Cels. mehrere Tage lang transportirt werden — dennoch ein verhältnissmässig sehr günstiger. Pneumonie trat nicht ein, nur ein über die Lungen weit verbreiteter Bronchialkatarrh wurde beobachtet. Narbige Stricturen der Trachea konnten trotz aller aufgewendeten Sorgfalt und frühzeitiger Versuche, die Trachealkanüle dauernd fortzulassen, nicht vermieden werden. Die Verwundeten mussten die Kanüle dauernd tragen. Eine Nachoperation verweigerten sie.

Auf dem Kampfplatz erlagen ihren Halzverletzungen 13 Verwundete.

Von den 14 behandelten Verletzten starben 4, und zwar einer, dessen Verletzung mit Verletzung des Gehirns complicirt war, zwei mit Trachealverletzungen und einer an unbekannter Ursache.

In Folge von Hals- und Nackenverletzungen — 27 Fälle — starben also insgesammt 17 = 63 pCt. An Behandlungstagen waren durchschnittlich erforderlich 90.

Ausgang der einzelnen Verletzungen: Geheilt wurden im Verlaufe des Feldzuges 4, 3 später im heimathlichen Lazareth, 3 wurden als Invaliden entlassen, 4 sind im Feld-Lazareth gestorben.

Digitized by Google

§ 18. Schussverletzungen der Schulter.

Bei den Verletzungen der Schulter besteht die Hauptgefahr darin, dass die Lungen mit verletzt werden können. In den Lungen entwickelt sich dann sehr häufig der Lungenabscess in Folge der durch Kleiderfetzen etc. verunreinigten Wunden. Wegen der in der Schultergegend vorhandenen sehr zahlreichen Knochen kann der Einschuss nicht leicht erweitert werden, und von aussen den Lungenabscess zu entleeren, ist deshalb schwer, weil der Lungenabscess nicht mit voller Sicherheit localisirt werden kann. Glücklich verlaufen meist nur die Fälle, in denen der Abscess in die grossen Bronchien durchbricht. Wenn die Lungen nicht verletzt sind, verlaufen die Schussverletzungen der Schulter ausnahmslos günstig.

Zur Behandlung gelangten 68 Verwundete; davon 18 einfache Streifschusswunden, 31 perforirende und 19 blind endende Verletzungen. Letztere Zahl will mir ausserordentlich hoch erscheinen; in 7 Fällen beobachteten wir Verletzungen der Lungen und in 5 Verletzungen der Knochen. Von den letztgenannten 7 Fällen starben 5 und zwar 2 schon auf dem Hauptverbandplatz, je 1 im Feldlazarethe am Tage der Aufnahme in Folge von Blutverlusten und später an Pneumonie und Trismus.

Die Behandlungsdauer betrug durchschnittlich 98 Tage.

Ausgang: von 68 Verletzungen gingen im Verlaufe des Feldzuges geheilt ab 26. In den heimathlichen Lazarethen wurden 22 geheilt, 15 als invalide entlassen und 5 starben im Feld-Lazareth.

§ 19. Schussverletzungen der Brustorgane.

In einem Falle beobachtete ich eine Contusion des Brustkorbes, in dessen Gefolge eine kleine Lungenblutung auftrat. Ein Mann der 5. Compagnie 7. Infanterie-Regiments erfuhr am 28. Februar 1895 um 8 Uhr Morgens beim Vormarsch in der Nähe von Haiching eine Contusion der linken vorderen Brustwand in der Gegend des 3. und 4. Intercostalraumes in der Mammillarlinie.

Das Geschoss kam aus einer Entfernung von etwa 500 Mtr. Der Mann fiel plötzlich um, ohne das Bewusstsein zu verlieren. Als er nach einigen Minuten wieder aufstand und wenige Schritte im Angriff vorgegangen war, hustete er und entleerte etwa 15 Gr. reines frisches Blut. Objectiv war abgesehen von Schmerzen und

Digitized by Google

einer Röthung und Anschwellung der betreffenden Partie des Brustkorbes weder durch Auscultation noch durch Percussion etwas nachweisbar. Die Blutung wiederholte sich nicht, nachdem sie durch kühlende Umschläge und Ruhe gestillt worden war. Der Mann ging bald geheilt zur Truppe zurück.

Im Ganzen hatten wir 89 Brustverletzungen zu behandeln und zwar 22 Streifschusswunden, 33 perforirende, 29 blind endende Verletzungen, je eine Wunde durch Säbel und Granatsplitter, 3 Contusionen durch Geschosse. Unter den blind endenden befand sich vielfach das Geschoss unmittelbar unter der Haut — und zwar meist des Rückens —, nachdem dasselbe die Lunge perforirt hatte. Es scheint demnach, als ob das Lungengewebe die lebendige Kraft des Geschosses abzuschwächen vermag.

Von den 89 Brustverletzungen wiesen 46 Verletzungen der Lungen auf und in je einem sicher nachgewiesenem Falle war das Herz- und die Leber verletzt. 3 mal war die Clavicula fracturirt. Wie oft die Rippen fracturirt waren, vermag ich nicht anzugeben.

§ 20. Verlauf der penetrirenden Brustschusswunden.

Der Verlauf war im Ganzen ein guter. Die Lungenschusswunden verlaufen nicht selten recht günstig. Sie veranlassen in der Regel mehr oder weniger ausgedehnten Bronchialkatarrh und Haemoptoë von geringerem oder grösserem Umfange.

Dass die Lungenschussverletzungen häufig so günstigen Verlauf nehmen, obwohl die mit dem Geschoss in die Wunden hineingerissenen und dort verbliebenen Kleiderfetzen, Schmutz etc. eine Infection befürchten lassen, liegt meiner Meinung nach darin begründet, dass in der Lunge eine grosse Masse stark oxydirten Blutes circulirt, das eine bacterientödtende Wirkung besitzt. Hierzu kommt, dass die Lunge durch die Bronchien mit der Aussenwelt in Verbindung steht und so in der Lage ist, Eiter etc. nach aussen zu entleeren.

Im Allgemeinen kommt der günstige Verlauf denjenigen Verletzungen zu, welche mehr die Oberfläche oder Peripherie treffen, während die Verletzungen der Lungenwurzel fast immer einen sehr ungünstigen Verlauf nehmen. In den letzteren Fällen tritt der Tod im Uebrigen sofort auf dem Schlachtfelde oder doch fast immer innerhalb der ersten Tage nach der Verwundung ein.

Digitized by Google

Ein- und Ausschussöffnungen bei den Lungenverletzungen sind klein mit Ausnahme dann, wenn die Rippen mitverletzt sind, in welchem Falle sie dann unregelmässig gestaltet und gross sind.

Einige Ein- und Ausschussöffnungen waren so klein, dass ich annehmen möchte, sie wären durch kleinkalibrige Geschosse veranlasst.

Ich möchte hierbei noch hinzufügen, dass die Diagnose perforirender Lungenschuss nicht immer eine ganz einfache war, da die Erscheinungen von Seiten der Lunge vielfach sehr geringfügige waren, und die Haemoptoë, wie gezeigt, schon bei einfachen Contusionen eintreten kann und die Diagnose Contourschuss uns nicht recht plausibel erscheinen wollte. Wirkliche Contourschüsse habe ich nur zweimal beobachtet.

Behandlung: Bei der traumatischen Pleuritis habe ich die Punction gemacht, bei Empyem die Rippenresection mit nachfolgender Ausspülung mit 2proc. warmer Borsäurelösung.

Behandlungsdauer war durchschnittlich 101 Tage.

Ausgang: 26 wurden im Verlauf des Feldzuges wieder dienstfähig, 19 später in den heimathlichen Lazarethen, 28 gingen als invalide ab, 16 von den ärztlich Behandelten starben.

§ 21. Statistik.

a) Procentzahl der penetrirenden Brustschusswunden im Verhältnisse zu den nicht penetrirenden.

Von den sämmtlichen 89 zur Behandlung gelangenden Brustschüssen waren 46 = 51,6 pCt. penetrirende.

Vergleichszahlen früherer Feldzüge sind folgende:

Tabelle XIII.

Feldzug	Armee	pCt.	Autor
Krim	englische	31,0	—
„	französische	25,0	Chenu
Italien	„	32,0	„
Amerika	nordamerikan.	42,0	—
Preussen-Dänemark . . .	preussische	53,0	Löffler
Deutschland-Frankreich . .	deutsche	55,0	Socin
„ . .	„	44,6	H. Fischer
„ . .	„	89,0	Billroth
Japan-China	japanische	51,6	Haga

Digitized by Google

Je näher das Feldlazareth dem Schlachtfelde liegt, desto grösser wird die Zahl der zur Behandlung gelangenden Brustschüsse sein, und umgekehrt; bei uns lag das Lazareth verhältnissmässig sehr nahe dem Schlachtfelde.

b) Mortalität der Brustschusswunden.

Von im ganzen 147 Brustschüssen fielen 58 unmittelbar auf dem Schlachtfelde; 16 erlagen im Verlauf der Behandlung ihrer Verletzung, so dass sich ein Verlust von 74 = 50,3 pCt. sämmtlicher Brustschüsse ergiebt.

Vergleichszahlen früherer Feldzüge sind:

Tabelle XIV.

Feldzug	Armee	pCt.	Autor
Krim	französische	30,0	—
„	englische	28,5	Frazer
Italien	französische	18,0	Chenu
Amerika	nordamerikan.	25,0	—
Preussen-Dänemark . . .	preussische	20,0	Schütz
„	„	58,0	Löffler
Deutschland-Frankreich . .	deutsche	30,0	Beck, H. Fischer etc.
Japan-China	japanische	50,3	Haga

Löffler's Zahlen enthalten wie die meinigen auch die auf dem Schlachtfelde ihren Verletzungen erlegenen Verwundeten, die der übrigen anscheinend nicht.

c) Todesfälle der 46 in Behandlung gewesenen penetrirenden Brustschusswunden

sind 16. Rechnet man zu diesen die 58 unmittelbar auf dem Schlachtfelde erlegenen Verletzten hinzu, so ergiebt das einen Verlust von 74 = 71,1 pCt. sämmtlicher (104) penetrirender Brustschusswunden.

Digitized by Google

Vergleichszahlen früherer Feldzüge sind:

Tabelle XV.

Feldzug	Armee	penetr. Brust-schüsse	Todes-fälle	pCt.	Autor
Krim	französische	491	450	91,6	Chenu.
do.	englische	164	130	79,2	Mathew.
Italien	französische	256	119	46,48	Chenu.
Amerika	nordamerikan.	—	—	60,3	—
Preussen-Dänemark .	preussische	137	57	41,6	Löffler.
do. do. .	dänische	113	76	67,2	—
Deutschland-Frankreich	deutsche	437	248	56,7	Billroth etc.
Japan-China	japanische	104 [1])	74 [1])	71,1 [1])	Haga.
do.	do.	46 [2])	16 [2])	34,7 [2])	do.

d) Die Zahl der direct auf dem Schlachtfelde an Brustschüssen Gefallenen.

Von 210 auf dem Schlachtfelde Gefallenen hatten 58 = 27,6 pCt. Brustschüsse. Löffler berechnet, dass von 387 direct Gefallenen 117 = 30,2 pCt. Brustschüsse hatten. Im Kriege auf Neuseeland sollen von 111 direct Gefallenen 59 = 53 pCt. Brustschüssen erlegen sein.

§ 22. Schussverletzungen des Unterleibes.

Zunächst müssen die Verletzungen des Unterleibes in zwei Hauptgruppen geschieden werden. Die eine Gruppe bilden diejenigen Verletzungen, bei denen nur die äusseren Bedeckungen getroffen sind. In diesen Fällen ist der Verlauf der Verletzungen ein durchaus günstiger. In die andere grössere Gruppe gehören alle perforirenden Verletzungen, d. h. Verletzungen, bei denen das Bauchfell allein oder mit diesem die Bauchorgane, wie Magen und Darm etc. verletzt sind. Bei den Verletzungen der Bauchorgane,

[1]) Die auf dem Schlachtfelde Gefallenen sind mitgerechnet; bei den anderen Autoren scheint dies nicht der Fall zu sein.

[2]) Dieselben nicht mitgerechnet.

Digitized by Google

besonders des Magens und Darmes, ist der Verlauf in der Regel ein sehr ungünstiger. Magen- bezw. Darminhalt tritt in die Bauchhöhle aus und veranlasst die septische Peritonitis, gegen die wir leider fast machtlos waren, während die einfache traumatische Peritonitis, — d. h. Verletzungen, welche lediglich das Bauchfell als solches betreffen, — einen nicht so absolut ungünstigen Verlauf nimmt.

Unter 47 perforirenden Bauchschüssen beobachteten wir 33 = 70,2 pCt. Todesfälle, die Folge waren der septischen Peritonitis. Ausser der Verletzung des Darmes wurden beobachtet: Verletzung des gefüllten Magens, Verletzung der Leber und des Mesenteriums, Verletzung der Lendenwirbelsäule, Verletzung der gefüllten Blase in je einem Falle. In wie vielen Fällen von 47 nur das Bauchfell verletzt war, d. h. Organe des Bauches nicht mit betroffen waren, lässt sich schwer sagen. 5—6 Fälle jedoch glaube ich sicher beobachtet zu haben.

§ 23. Laparotomie.

Die bei den perforirenden Verletzungen allein in Frage kommende Behandlung, die Laparotomie, hat im Feldlazarethe ihre ausserordentlichen Schwierigkeiten. Erstens fehlt es an dem genügend zahlreichen Personal und hinreichendem Material. Wir verfügten zwar über steriles Verbandmaterial, jedoch war der Sterilisationsapparat nur klein. Es war nur möglich, Verbandmaterial zu sterilisiren, nicht aber auch Wäschegegenstände etc. An Zeit und Personal des Feldlazarethes werden zu der Zeit, wo diese Laparotomien nothwendig werden, durch die zahlreichen anderweitigen Verletzten, welche ebenso dringend der ärztlichen Hilfe bedürfen, so hohe Anforderungen gestellt, dass es unmöglich und man möchte fast sagen, ungerecht wäre, durch eine einzige und noch dazu bezüglich ihres Erfolges so wenig aussichtsreiche Operation, wie die Laparotomie im Feldlazarethe ist, das Personal und die Zeit den übrigen Verletzten zu entziehen.

Hinzu kommt, dass die Laparotomie im Feldlazareth unmöglich durchführbar ist nach den strengen Regeln der Anti- bezw. Aseptik. Auch standen wir der Unmöglichkeit gegenüber, eine für

Digitized by Google

die Ausführung der Laparotomie durchaus nothwendige Temperatur des Operationszimmers resp. der Zelte zu erzeugen. Ferner ist es im Anfange nicht immer möglich, eine die Nothwendigkeit der Laparotomie bedingende Verletzung sicher festzustellen. Aus all diesen Gründen habe ich anfänglich die Laparotomie unterlassen. Später führte ich sie in zwei Fällen aus, die mir dazu besonders geeignet erschienen und da die Zeit weniger knapp war. In einem Falle handelte es sich um eine Verletzung der Blase bei einem befreundeten Offizier, dem unter allen Umständen zu helfen mein dringendster Wunsch war. Derselbe wurde zwei Stunden nach der Verletzung in das etwa 8 Klm. von dem Schlachtfelde entfernte Feldlazareth gebracht. Er gab an, durch ein sogenanntes abgeirrtes Geschoss aus sehr weiter Entfernung, etwa 1000 m, verletzt zu sein. Eine kleine Einschussöffnung ohne Ausschussöffnung befand sich dicht oberhalb der Symphyse in der Medianlinie. Unmittelbar nach der Verletzung sollte blutiger Urin willkürlich entleert worden sein. Beim Eintreffen im Lazareth bestanden lebhafte Schmerzen im Abdomen, das nicht aufgetrieben war, und Harndrang. Der sofort eingelegte Katheter entleerte keinen Urin, sondern nur wenig Blut. Ich schloss hieraus auf eine Verletzung der Blase und entschloss mich sogleich zur sofortigen Laparotomie; fand dabei an der vorderen, vom Bauchfell gedeckten, Wand der Blase in der Mitte und auf der Höhe eine etwa kreisrunde Oeffnung. In der Bauchhöhle befand sich eine leicht blutig gefärbte Flüssigkeit in reichlicher Menge. Eine zweite Oeffnung oder eine anderweitige Verletzung des Darmes zu finden, gelang mir nicht. Die Blasenwunde vernähte ich, ebenso die Bauchwunde. Der Verletzte bekam trotzdem wieder heftige Bauchkoliken und verstarb etwa 14 Stunden nach der Operation im Collaps unter den Erscheinungen allgemeiner Peritonitis.

Der zweite Fall betraf einen Unteroffizier, der einige Stunden nach der Verletzung in das Feldlazareth gelangte. Bei näherer Untersuchung zeigte er einen Einschuss dicht unterhalb des Ligamentum Poupartii rechts und einen Ausschuss links hinten dicht oberhalb der Gesässfalte. Er bot gar keine Erscheinungen dar, welche auf Peritonitis schliessen liessen, und nach dem Verlaufe des Schusscanales glaubte ich eine Verletzung des Bauchfells und der

Digitized by Google

Beckenorgane ausschliessen zu können. 8 Stunden nach der Aufnahme begann der Verwundete zu klagen über Schmerzen im Unterleibe, der allmälig auftrieb. Ich entschloss mich daher gegen 2 Uhr Nachmittags zur Laparotomie.

Bei der Eröffnung des Leibes traten übelriechende Gase aus. Das Bauchfell war in seiner ganzen Ausdehnung stark geröthet. Einzelne Darmschlingen zeigten an mehreren Stellen in der Längsachse verlaufende schlitzförmige Oeffnungen. Auch fanden sich geringe Mengen Koth frei in der Bauchhöhle vor. Ganz leichte Verklebungen der Darmschlingen unter einander bestanden bereits. Quere Durchtrennungen der Darmwand konnte ich nicht finden. Ich säuberte die Bauchhöhle auf das Sorgfältigste und schloss dieselbe wieder durch die Naht, liess eine Oeffnung für eine ausgedehnte Drainage. Während der Operation schon trat Collaps ein. Der Verwundete verfiel sichtlich und ging 2 Uhr Nachts, etwa 33 Stunden nach der Verwundung, zu Grunde, trotz der in grösseren Mengen angewendeten Reizmittel, wie Campher, Aether etc.

Aus diesen beiden Fällen, sowie in Berücksichtigung des Umstandes, dass die Diagnose „Darmverletzung“ nicht immer sofort gestellt werden kann, sowie ferner, dass auch perforirende Darmschüsse nicht selten einen günstigen Verlauf nehmen können und weil die Anti- bezw. Aseptik im Feldlazareth nicht immer in einer für die Laparotomie unerlässlich strengen Weise durchgeführt werden kann, erschien mir die Laparotomie im Feldlazareth wenigstens als ein grosses Wagniss.

40 Bauchverletzungen blieben auf dem Schlachtfelde. Von den in die Behandlung getretenen starben 33, geheilt wurden 14. Letztere sämmtlich ohne Laparotomie, ein Ergebniss, das für die Ansicht zu sprechen scheint, dass nicht jeder perforirende Bauchschuss die sofortige Laparotomie erfordert. Durchschnittlich betrug die Behandlungsdauer 42 Tage.

§ 24. Statistik.

a) Todesfälle der penetrirenden Bauchschüsse.

Von 92 Bauchschüssen starben 73 = 77,1 pCt. und zwar 40 unmittelbar auf dem Schlachtfelde, 33 im Verlaufe der Behandlung.

Digitized by Google

Tabelle XVI. Vergleichszahlen aus früheren Kriegen.

Feldzug	Armee	Bauch-schüsse	penetr. Bauch-schüsse	pCt.	Autor
Krim	englische	368	120	—	Mathew.
Preuss.-Oesterreich	preussische	30	17	—	Stromeyer.
Amerika	nordamerikan.	4577	3717	83,6	—
Deutschl.-Frankr. .	preussische	2908	616	21,2	Kirchner.
do. .	do.	—	—	57,2	Beck etc.
Japan-China . . .	japanische	92	73	77,1	Haga.

Bemerkung: In den Zahlen der genannten Autoren scheinen die auf dem Schlachtfelde unmittelbar Gefallenen nicht enthalten zu sein.

Tabelle XVII. Zahl der unmittelbar auf dem Schlachtfelde an Bauchschusswunden Verstorbenen.

Autor	direct Gefallene	Bauchschüsse	pCt.
Löffler	387	44	11,4
Mouat	118	11	9,3
Lidell	43	5	11,6
Otis	76	9	11,8
Summe . .	624	69	11,0
Bertherand	73	21	28,7
Haga	210	40	19,0

b) Mortalität der behandelten perforirenden Bauchschüsse.

Zur Behandlung gelangten 47 Bauchschüsse, davon gingen 33 = 70,2 pCt. zu Grunde.

Tabelle XVIII. Vergleichszahlen aus früheren Kriegen.

Feldzug	Armee	Ver-wun-dete	Todte	pCt.	Autor
Krim	englische	120	111	92,5	—
„	französische	121	111	91,7	—
Italien	„	246	163	66,2	Chenu
Preussen-Dänemark . .	preussische	103	59	57,2	—

Digitized by Google

Feldzug	Armee	Verwundete	Todte	pCt.	Autor
Preussen-Dänemark . .	dänische	89	57	64,0	—
Deutschland-Oesterreich	preussische	32	14	43,7	Maas, Stromeyer
Deutschland-Frankreich.	„	273	220	80,5	Billroth, Beck
Japan-China	japanische	47	33	70,2	Haga

Auch hier gilt der Satz: Je näher das Feldlazareth dem Schlachtfelde liegt, desto grösser wird die Zahl der zur Behandlung gelangenden perforirenden Bauchschüsse sein.

§ 25. Schussverletzungen des Rückens.

Diese Verletzungen erfolgten grösstentheils dann, wenn die Soldaten auf dem Bauche liegend schossen; in wenigen Fällen wurden sie von Spionen veranlasst. In der Regel waren die Verletzungen leichter Art. Streifschüsse oder oberflächliche Verletzungen der Weichtheile verliefen infolge dessen sehr günstig. Alle Verletzten bis auf einen konnten geheilt wieder zur Truppe abgehen. Nur in einem Falle war der Schuss vom Rücken aus in die Lunge eingedrungen. In dem heimathlichen Lazareth erlag dieser Verwundete einem inzwischen eingetretenen Darmcatarrh (Dysenterie?). Im Ganzen hatten wir 15 Fälle von Verletzungen des Rückens.

Durchschnittliche Behandlungsdauer: 60 Tage.

Ausgang: Ausser einem Todesfalle sind 9 im Verlaufe des Feldzuges, 3 im heimathlichen Lazarethe geheilt und 2 als invalide abgegangen.

§ 26. Schussverletzungen der Hüft- und Beckengegend.

44 Verletzungen der Hüftgegend hatten wir zu behandeln und zwar 10 streifende, 22 perforirende, 8 blinde Wunden; ausserdem 2 Wunden durch grobe Geschütze und je 1 Contusion durch Geschosse und Granatsplitter, darunter 1 mit Beckenschussfractur; der durch Granatsplitter am Lendenmark stark contusionirte Fall ging auf dem Transport ins Feldlazareth zu Grunde.

Durchschnittliche Behandlungsdauer: 88 Tage.

Digitized by Google

Ausgang: 18 sind im Verlaufe des Feldzuges, 20 im heimathlichen Lazareth geheilt; ferner sind 5 Invalide und 1 Todesfall zu verzeichnen.

§ 27. Schussverletzungen der Geschlechtstheile.

Nur 2 Fälle beobachteten wir. In dem einen war der Hodensack betroffen, die Scrotalhaut in ziemlich grosser Ausdehnung verloren gegangen, die Tunica testis lag frei da. Der andere Fall betraf einen Streifschuss des Penis, der durch einen Granatsplitter hervorgerufen war. In beiden Fällen trat Heilung ein.

Durchschnittliche Behandlungsdauer: 110 Tage.

Ausgang: Einer ist im Verlaufe des Feldzuges geheilt, der andere als invalide entlassen.

§ 28. Schussverletzungen der Extremitäten.

a) Oberarm.

100 Fälle kamen zur Behandlung, 23 mit Fractur des Knochens. In 8 Fällen sass die Fractur im oberen, in 1 im mittleren und 8 im unteren Drittel, in den übrigen blieb der Sitz zweifelhaft. Der Verlauf war ein günstiger, abgesehen von 2 an Dysenterie eingetretenen Todesfällen.

Durchschnittliche Behandlungsdauer: 116 Tage.

Ausgang: 28 sind im Verlaufe des Feldzuges, 37 im heimathlichen Lazarethe geheilt, 33 invalide geworden und 2 gestorben.

b) Vorderarm.

76 Verwundete, davon 23 mit Knochenverletzung und zwar in 20 Fällen Fracturen des Radius und 13 der Ulna. In einem Falle trat im Feldlazareth kurze Zeit nach dem ersten Verband in Folge von acuter Meningitis der Tod ein. Sonst war der Verlauf in allen Fällen ein günstiger. In einem Falle von Schussverletzung des Radius und der Ulna hatten wir Pseudarthrose zu beklagen und in einem anderen, wo eine partielle Resection des Ellbogengelenks gemacht worden war, ein Schlottergelenk, — in beiden Fällen legte ich den Socin'schen Stützapparat an. In fast allen anderen Fällen von Knochenverletzungen blieb die Pro- und die Supination, Beugung und Streckung im Ellbogen- und Hand-

Digitized by Google

gelenk, ebenso die Bewegungen der Finger mehr oder weniger beschränkt.

Durchschnittliche Behandlungsdauer: 137 Tage.

Ausgang: 17 im Verlaufe des Feldzuges, 23 im heimathlichen Lazarethe geheilt, 35 invalidisirt und 1 gestorben.

c) Hand und Handgelenk.

100 Verletzte. In allen Fällen glatte Heilung; indessen sehr zahlreiche Gebrauchsstörungen, so dass in sehr vielen Fällen Invalidisirung erfolgen musste. Hervorheben möchte ich nur, dass ich in einzelnen Fällen Längsfractur der Phalangealknochen beobachtet habe.

Durchschnittliche Behandlungsdauer: 106 Tage.

Ausgang: 38 im Verlaufe des Feldzuges, 16 im heimathlichen Lazareth geheilt und 46 invalidisirt.

d) Oberschenkel.

190 Verletzte, darunter 24 Fracturen des Oberschenkelknochens und zwar 3 Schenkelhals, 12 im mittleren und 2 im unteren Theil. Von den Schenkelschussfracturen gingen 5 Verwundete zu Grunde und zwar 3 an Pyämie, je 1 an acutem purulentem Oedem und unter den Händen des Feindes.

Unter den Weichtheilverletzungen hatten wir 6 Todesfälle und zwar je 2 an Pyämie und acutem purulentem Oedem und Frostgangrän. Bei den letzteren machte ich die Amputation, obwohl die Demarcationslinie noch nicht deutlich ausgesprochen war, ohne Erfolg. Der Tod trat unter den Erscheinungen der Sepsis ein.

Hinsichtlich der verhältnissmässig hohen Zahl von Todesfällen infolge von Weichtheilverletzungen möchte ich hervorheben, dass der häufig blind endende Schusscanal infolge der starken und massenhaften Musculatur des Oberschenkels sich in seinem Verlaufe so verändert, dass er nur schwer verfolgt werden kann und dass deshalb das Geschoss mit den mit ihm in die Wunde eingedrungenen Infectionen nicht entfernt werden kann und in der Regel Eiterverhaltung eintritt.

Muskelabscesse gehören daher nicht zu den Seltenheiten. Dieselben senken sich namentlich auf den vielfachen Transporten der Verwundeten dem Knochen entlang oder zwischen den ein-

Digitized by Google

zelnen Muskelscheiden bis zum Kniegelenk und führen so nicht selten zu Pyämie.

Ausserdem hatten wir noch 7 Todesfälle.

Die Verwundeten waren auf dem Transporte oder unmittelbar nach der Aufnahme in das Lazareth ihren meistens durch grobes Geschütz veranlassten Verletzungen erlegen.

Eine Amputation bei den Oberschenkelschussfracturen war in keinem Falle erforderlich, es gelang in allen Fällen, abgesehen von den an Pyämie, an acutem purulentem Oedem und Frostgangrän eingetretenen Todesfällen, die Heilung in conservativer Weise zu erzielen.

Durchschnittliche Behandlungsdauer: 113 Tage.

Ausgang: 52 im Verlaufe des Feldzuges, 73 im heimathlichen Lazareth geheilt, 47 Invalide und 18 Todesfälle.

e) Unterschenkel.

116 Verwundete. Alle Weichtheilverletzungen nahmen einen glatten Verlauf. In 2 Fällen trat der Tod ein, der eine infolge von Frostgangrän, der andere an acutem purulentem Oedem. Unter 24 Knochenschussfracturen gingen 3 zu Grunde, 2 an Erschöpfung infolge von starken Blutverlusten einige Tage nach der Verletzung, der dritte an Dysenterie in der Heimath.

Amputation des Unterschenkels wurde je einmal im Feldlazareth und später in der Heimath wegen Pseudarthrose ausgeführt. In dem von mir operirten Falle hatte ein grobes Geschütz die Tibia und Fibula in ausgedehntem Maasse zerschmettert. In 3 Fällen stellte sich Pseudarthrose der Tibia ein. Die betreffenden beiden Verwundeten verweigerten jede blutige Operation und erhielten daher Stützapparate. In anderen conservativ behandelten Fällen blieb eine Steifigkeit im Knie-, bezw. Fussgelenk zurück.

Behandlungsdauer: durchschnittlich 150 Tage.

Ausgang: 22 im Verlaufe des Feldzuges, 41 im heimathlichen Lazareth geheilt, 48 Invalide und 5 Todesfälle.

f) Fuss und Fussgelenk.

47 Verletzte; 10 davon waren mit Verletzungen der Knochen verbunden. Weichtheil- wie Knochenverletzungen nahmen ohne einen Todesfall einen völlig glatten Verlauf. Abgesehen von Er-

Digitized by Google

weiterung der Wunden, Entfernung von Knochensplittern und Sequestern habe ich typische Resectionen oder Arthrectomien nicht gemacht.

Bei einer durch Granatsplitter hervorgerufenen Zerschmetterung des Fusses habe ich die Amputation im unteren Drittel des Unterschenkels gemacht.

Durchschnittliche Behandlungsdauer: 107 Tage.

Ausgang: 18 im Verlaufe des Feldzuges, 17 im heimathlichen Lazarethe geheilt, 12 invalidisirt.

Gelenkschüsse: Ueber die Verletzungen des Schultergelenks habe ich bereits bei den Verletzungen der Schulter ausführlich gesprochen.

g) Ellbogengelenk.

20 Verwundete; in 8 Fällen waren die Knochentheile in Mitleidenschaft gezogen. Alle Fälle nahmen glatten Verlauf; in einem trat später infolge von Dysenterie der Tod ein. Bezüglich der Function aber ist zu bemerken, dass in den meisten Fällen Gelenksteifigkeit zurückblieb.

Partielle Gelenkresection führte ich in 2 Fällen aus.

Durchschnittliche Behandlungsdauer: 147 Tage.

Ausgang: 5 im Verlaufe des Feldzuges, 6 im heimathlichen Lazareth geheilt, 8 Invalide und 1 Todesfall.

h) Hüftgelenk.

Sicher festgestellte Verletzung des Hüftgelenks wurde nur in 1 Falle beobachtet. Der Verwundete ging später an Pyaemie zu Grunde.

i) Kniegelenk.

30 Fälle. In 6 Fällen waren die Knochen verletzt. In 4 Fällen trat der Tod ein: 3 mal an Pyaemie, 1 mal infolge von Verblutung.

Infolge der anatomischen Beschaffenheit des Kniegelenkes mit seinen zahlreichen Falten und Taschen tritt sehr leicht Eiterverhaltung und Vereiterung des Gelenks, Senkungsabscesse und infolge dessen Pyaemie ein. Amputation im oberen und unteren Drittel des Oberschenkels war in 2 bezw. 1 Falle erforderlich mit glücklichem Erfolge.

Digitized by Google

Durchschnittliche Behandlungsdauer: 159 Tage.

Ausgang: 8 im Verlaufe des Feldzuges, 7 im heimathlichen Lazareth geheilt, 11 Invalide und 4 Todesfälle.

§ 29. Statistik.

a) Zahl der Extremitätenschüsse.

Unter 131 Knochenschüssen betrafen:

die Oberextremität 71, davon	Hand	33
	Vorderarm	24
	Oberarm	14
die Unterextremität 60, davon	Fuss	12
	Unterschenkel	24
	Oberschenkel	24

Knochenschüsse der Diaphyse der Oberextremitäten 38, der Unterextremitäten 48, also im Ganzen 86 = 8,0 pCt. sämmtlicher (1105) Verletzten. Zieht man die Vergleichszahlen aus früheren Feldzügen in Betracht, so war das Verhältniss

im Krimkriege bei der englischen Armee	13,2 pCt.
„ „ „ „ französ. „	10,1 „
„ amerikanischen Bürgerkriege bei der nordamerikanischen Armee	9,2 „
im deutsch-französischem Kriege nach H. Fischer bei der deutschen Armee	13,8 „

b) Todesfälle von 86 Diaphysenschüssen

waren 13, und zwar

Oberarm	1
Oberschenkel	11
Unterschenkel	1
	13 = 15,1 pCt.

Die gleichen Zahlen aus früheren Feldzügen waren

im Krimkriege bei der englischen Armee	10,6 pCt.
„ „ „ „ französischen Armee	25,2 „
im amerikanischen Bürgerkriege bei der nordamerikanischen Armee	18,0 „
im deutsch-französischen Kriege (nach H. Fischer) bei der deutschen Armee	23,2 „

Digitized by Google

c) Zahl der Schussverletzungen der Extremitätengelenke.

Wir hatten im Ganzen 47 Verletzungen und zwar

Oberextremität 26, davon	Handgelenk	6
	Ellbogengelenk	16
	Schultergelenk	4
Unterextremität 21, davon	Fussgelenk	4
	Kniegelenk	16
	Hüftgelenk	1
		47 =

4,2 pCt. sämmtlicher (1105) Verletzten.

Dieselben Zahlen betrugen

im Krimkriege bei der englischen Armee . . 2,8 pCt.
„ „ „ „ französischen „ . . 1,0 „
im deutsch-französischen Kriege (nach Engel) bei der deutschen Armee . . . 6,05 „

Die meisten Verletzungen in unserem Feldzuge betrafen das Knie- und Ellbogengelenk, die wenigsten das Hüftgelenk.

d) Todesfälle der 47 Gelenkschusswunden.

Im Ganzen 5 und zwar

Kniegelenk	4	
Hüftgelenk	1	
	5 =	10,6 pCt.

Im deutsch-französischem Kriege verlor die deutsche Armee in Folge von Schussverletzungen

des Schultergelenks	35,5	pCt.
„ Ellbogengelenks	21,2	„
„ Handgelenks	12,6	„
„ Hüftgelenks	71,8	„
„ Kniegelenks	48,9	„
„ Fussgelenks	24,0	„

Prognostisch betrachtet bot bei uns die Verletzung des Hüftgelenks die geringste Aussicht auf Heilung, demnächst die des Kniegelenks. Die Schusswunden des Schulter-, Ellbogen-, Hand- und Fussgelenks sind alle glatt verlaufen, in keinem Falle trat der Tod ein.

Der Umstand, dass wir bei den Gelenkschüssen im Vergleich

Digitized by Google

zu den Resultaten früherer Feldzüge so ausserordentlich günstige Erfolge aufzuweisen haben, darf wohl in erster Reihe der Einführung des antiseptischen Verfahrens in unsere Kriegschirurgie zugeschrieben werden.

§ 30. Schussverletzungen der Gefässe und Nerven.

Wieviel Todesfälle directe Folgen sind der Verletzung von grösseren Blutgefässen vermag ich nicht anzugeben. Nur 7 von den unmittelbar auf dem Schlachtfelde an Schussverletzungen der Extremitäten Gefallenen sind jedenfalls den Verletzungen grosser Blutgefässe erlegen, und bei 12 binnen weniger Tage nach der Aufnahme Verstorbenen ist der Tod Folge von grossem Blutverlust gewesen. Die Verletzung war in allen diesen letzteren Fällen durch grobes Geschütz veranlasst worden.

Bei einem Verwundeten, der einen Lungenschuss hatte, trat am Tage nach der Aufnahme in das Feldlazareth eine profuse Blutung ein, bei welcher der Verletzte zu Grunde ging. Ein pyaemischer Verletzter erlitt nach einem Monat eine stärkere Nachblutung, in Folge dessen der Tod eintrat.

In vielen Fällen von Schussverletzungen beobachteten wir Störungen der Sensibilität. Es bestand bisweilen eine Hyperaesthesie im Gebiete der verletzten Nerven, andererseits aber auch Lähmungserscheinungen. Einen Fall von ausgesprochener entzündlicher Hyperaesthesie im Verlauf des Nervus cruralis beobachtete ich bei einem Verwundeten mit einer Schussverletzung des Unterleibes. Auf der rechten Seite des Beckens bestand ein unregelmässig gestalteter Einschuss mit deutlichen Zeichen der Verbrennung der umgebenden Haut. Der etwas grössere Ausschuss befand sich oberhalb der Inguinalfalte. Beckenknochen waren zerstört, die Bauchhöhle selbst nicht eröffnet. Eiterung trat ein und im Verlaufe des Oberschenkels bildete sich eine so grosse Schmerzhaftigkeit aus, dass selbst die leiseste Berührung der Haut äusserst empfindlich war. Decubitus in ausgedehntem Maasse bei mässigem Fieber, Delirien, vollständige Schlaflosigkeit, Appetitlosigkeit und Erbrechen führten unter heftigen Exacerbationen der neuralgischen Schmerzen am ganzen rechten Beine den Tod nach etwa 4 Wochen herbei.

Digitized by Google

§ 31. Shock.

Der Verwundete empfindet bei der Verletzung im Allgemeinen keine sehr grossen Schmerzen, besonders bei der Verletzung durch kleinkalibrige Geschosse.

Verschieden wird die Schmerzempfindung sein je nach den einzelnen Körperregionen. Weichtheilschüsse verursachen geringere Schmerzen als Knochenschüsse.

Weiter hängt die Schmerzempfindung ab von der Nationalität und Individualität. So sagt Pirogow, hätten Mohamedaner und Juden in jeder Beziehung den grössten Stoicismus bei ihren Verletzungen gezeigt. Fischer hebt hervor, dass im Feldzuge 1866 Polen und Italiener sehr empfindlich gewesen wären, weit weniger Ungarn und Slovenen, zwischen beiden die Deutschen gestanden hätten. In dieser Beziehung zeigten meine Landsleute eine äusserst geringe Schmerzäusserung. Wir hatten nach meinen hierauf hin angestellten Nachfragen auch keinen einzigen Fall von ausgesprochenem Shock, selbst bei Bauchschüssen und Oberschenkelschussfracturen nicht. Zum Theil mag dies, abgesehen von der Nationalität dadurch erklärt werden, dass die Japaner von Sieg zu Sieg schreitend freudig erregt und ziemlich furchtlos waren.

Bei der Entstehung von Shock spielt vielleicht auch eine gewisse Rolle die Abhärtung der Haut. Unsere Nationalkleidung umschliesst den Körper nicht so dicht, unsere Wohnräume sind dem Zutritt freier Luft sehr zugänglich.

§ 32. Complicationen; intercurrente Krankheiten.

Wir hatten an unseren Verwundeten eine Reihe von während des Wundverlaufes hinzugetretenen Krankheiten zu beobachten. Ueber dieselben mögen folgende kurze Bemerkungen genügen.

a) Abdominaltyphus wurde 13mal beobachtet. Derselbe trat durchweg im heimathlichen Lazareth auf und verlief in allen Fällen günstig.

b) Dysenterie trat in 13 Fällen auf und zwar fast sämmtlich im Etappenlazareth Pyöng-Yang, wo im Sommer 1894 Dysenterie epidemisch herrschte; 3 der Verwundeten starben.

c) 3 Fälle von Pleuritis — d. h. solche, die nicht Folge waren von Brustschüssen — verliefen günstig.

Digitized by Google

d) 1 Fall von katarrhalischer Pneumonie betraf einen Offizier mit einer Oberschenkelschussfractur und war auf dem Transport entstanden. Ausgang war tödtlich.

e) 5 ganz frische Fälle von Trommelfellperforation, welche lediglich Folge waren von starken Lufterschütterungen beim Explodiren der Geschosse u. s. w. Ich glaube mit Bestimmtheit sagen zu können, dass alle diese Fälle von Trommelfellperforation frische waren. Zunächst sprach der Befund dafür. Sodann waren beim Beginne des Feldzuges alle Soldaten sehr genau auf ihre Gesundheit, besonders aber auf den Zustand der Gehörorgane untersucht worden. In einem dieser 5 Fälle trat völlige Taubheit ein.

f) Frostgangrän erlitten 15 Verwundete. 2mal an den oberen, 13 an den unteren Extremitäten; 3 von diesen gingen an rapide fortschreitender Gangrän unter den Erscheinungen der Septikämie zu Grunde. Im Uebrigen beschränkte sich die Gangrän auf Zehen und Finger, welche entfernt wurden.

Ausserdem haben wir 17 Magen-, 3 Bronchial-, 6 Darmkatarrh, 3 Rachenkatarrh, 1 Kopfcongestion, 1 chronischer Gelenkrheumatismus, 2 Malaria, 5 Conjunctivitis granulosa, 1 Kakke, 1 Schwindsucht und 1 Blinddarmentzündung zu verzeichnen.

Bezüglich der Zeit des Eintrittes des Todes ergiebt sich aus meinen an 108 Todesfällen gemachten Beobachtungen, dass der Tod durchschnittlich innerhalb der ersten 4 Tage der ärztlichen Behandlung eintritt. Todesursachen gaben, abgesehen von denjenigen Fällen, bei welchen dieselbe in einer complicirenden Krankheit zu suchen war, fast ausnahmslos Blutungen oder Erschöpfung ab. Gegen die in den ersten Tagen der ärztlichen Behandlung eintretenden Todesfälle vermögen wir selbst mit Anti- und Asepsis nichts.

§ 33. Wundinfectionskrankheiten.

Obwohl wir von der ersten Linie ab bis zu den heimathlichen Lazarethen strenge Anti- bezw. Asepsis bei unserer Behandlung beobachteten, konnten wir dennoch nicht vermeiden, dass einzelne Fälle von allgemeiner Wundinfection eintraten. Erklären lässt sich diese Thatsache dadurch, dass das ärztliche Personal in seiner Zahl nicht immer den Anforderungen genügte und vor allen Dingen der Transport der Verwundeten bisweilen Wochen lang dauerte.

Digitized by Google

Ob in dem einzelnen Falle Pyämie oder Septikämie vorgelegen hat, lässt sich nicht immer genau bestimmen, da Sectionsbefunde nicht vorliegen.

Wir haben 8 Fälle von Septikämie bezw. Pyämie gehabt und 4 von acutem purulentem Oedem und 1 Fall von Trismus.

Bei den an Pyämie bezw. Septikämie gestorbenen Verwundeten waren die einzelnen Verletzungen 3mal Knochenschussfractur des Oberschenkels, 1mal blinder Weichtheilschuss am Oberschenkel, 1mal blinder Hüftgelenkschuss und 3mal Kniegelenkschuss, also im Ganzen 13 = 1,1 pCt. sämmtlicher (1105) Verletzten.

Wie wir sehen, trat die Pyämie lediglich nach Schusswunden der Unterextremitäten ein; auch endeten alle Fälle tödtlich.

An acutem purulentem Oedem starben 2. Von denselben hatte je 1 einen perforirenden Weichtheilschuss des rechten Oberschenkels und blinden Weichtheilschuss des rechten Unterschenkels erlitten. 2 weitere Verletzte, welche an acutem purulentem Oedem litten, sind geheilt worden.

Hervorgehoben zu werden verdient, dass wir in keinem Falle Erysipel zu beobachten hatten.

§ 34. Statistik.

Unter den an Schussverletzungen 108 Gestorbenen kommen auf Pyämie 8 = 7,4 pCt. Das ist verschwindend wenig im Vergleich zu den Zahlen früherer Feldzüge; solche im deutsch-französischen Kriege sind nach

Stromeyer	44,21 pCt.
Maas	46,0 „
Schüller	41,15 „

Wo und wann die an Wundinfectionskrankheiten Gelittenen zu Grunde gingen, zeigt folgende zusammengestellte Uebersicht.

In der nachfolgenden Uebersicht der an Wundinfection Verstorbenen sind folgende Categorien unterschieden: Namen. — Art der Verletzung. — Wundinfectionskrankheit. — Ort und Datum der Verletzung. — Ort und Datum des Todes.

1. Kanamaru. — Perforirender Knochenschuss am linken Oberschenkel. — Pyämie bezw. Septikämie. — Yalufluss 25. 10. 94. — Etappenlazareth in Wiju 23. 11. 94.

2. Tejima. — Blinder Weichtheilschuss am rechten Oberschenkel. — Pyämie bez. Septikämie. — Yalufluss 25. 10. 94. — Feldlazareth I. in Wiju 5. 11. 94.

Digitized by Google

3. Yamamoto. — Perforirender Knochenschuss am rechten Oberschenkel. — Pyämie bezw. Septikämie. — Yalufluss 25. 10. 94. — Etappenlazareth in Wiju 21. 12. 96.

4. Endô. — Perforirender Knochenschuss am linken Oberschenkel. — Pyämie bezw. Septikämie. — Pyöng-Yang 15. 9. 94.

5. Maruchi. — Blinder Kniegelenkschuss links. — Pyämie bezw. Septikämie. — Kangwasae 19. 12. 94. — Stehendes Kriegslazareth in Takooshan 23. 2. 95.

6. Fujiéda. — Blinder Kniegelenkschuss links. — Pyämie bezw. Septikämie. — Kangwasae 19. 12. 94. — Etappenlazareth in Suiyen 17. 1. 95.

7. Kitagawa. — Perforirender Kniegelenkschuss rechts. — Pyämie bezw. Septikämie. — Kangwasae 19. 12. 94. — Stehendes Kriegslazareth in Takooshan 13. 2. 95.

8. Ogino. — Blinder Hüftgelenkschuss links. — Pyämie bezw. Septikämie. — Kangwasae 19. 12 94. — Stehendes Kriegslazareth in Takooshan 5. 4. 95.

9. Nakamura. — Perforirender Weichtheilschuss am rechten Oberschenkel. — Acutes purulentes Oed. — Yalufluss 25. 10. 94. — Etappenlazareth in Wiju 7. 11. 94.

10. Okeya. — Blinder Weichtheilschuss am rechten Unterschenkel. — Acutes purulentes Oedem. — Kangwasae 19. 12. 94. — Etappenlazareth in Suiyen 19. 1. 95.

11. Murata. — Blinder Weichtheilschuss an der linken Schulter. — Trismus. — Haiching 28. 2. 95. — Etappenlazareth in Suiyen 20. 3. 95.

Vergleichen wir das Zahlenverhältniss der sämmtlichen Verletzten zur Zahl der an Pyämie Verstorbenen, so waren dieselben in verschiedenen Feldzügen folgende:

Feldzug	Armee	Verletzte	Tod an Pyaemie	pCt.
Amerika	nordamerikan.	278,866	17,254	6,0
Russland-Türkei . . .	russische	36,000	2,500	6,0
Japan-China	japanische	1,105	8	0,7

§ 35. Beschaffenheit der Schusswunden hinsichtlich der Infection.

Im Allgemeinen gehören die Schusswunden zu den wenig inficirten. Die an ihrer Oberfläche glatten Projectile durchfliegen die Luft und werden sowohl durch die Reibung im Gewehrlaufe, als auch durch das plötzliche Auftreffen so stark erhitzt, als wären

Digitized by Google

sie einer Sterilisation im Dampfapparat unterzogen worden, so dass etwa an ihrer Oberfläche haftende Mikroorganismen abgetödtet werden. Ausserdem durchschlägt das Geschoss im Allgemeinen so schnell, dass, wenn etwa noch Mikroorganismen auf seiner Oberfläche haften, diese sich nicht ablagern können.

Den lebenden Geweben des Körpers wohnt ferner die Kraft inne, eingedrungene Mikroorganismen in geringer Menge wieder unschädlich zu machen. Der Heilverlauf der Schusswunden geht daher in der That glatt und reizungslos vor sich, wenn das Projectil eine von Kleidung etc. unbedeckte Stelle des Körpers trifft, wie z. B. im Gesichte und an der Hand.

Auf der Hautoberfläche haften nur sehr wenig Mikroorganismen, die Berührung des Geschosses mit der Haut ist bei der grossen Schnelligkeit des Vordringens desselben eine ausserordentlich geringe, es ist daher kaum Gelegenheit gegeben, dass Mikroorganismen der Haut in die Wunde eindringen.

Wenn Schusswunden häufig nicht so einfacher Art sind, so liegt dies daran, dass die Projectile nicht selten Kleiderfetzen etc. mit in die Wunde hineinreissen und so eine Infection der Wunde erzeugen, namentlich wenn der Schusscanal blind endet. Perforiren die Geschosse, gestaltet sich die Wunde auch wieder günstiger insoweit, als die mitgerissenen inficirenden Gegenstände wieder entfernt werden.

Die Menge der eindringenden Kleiderfetzen etc. hängt ab von der Beschaffenheit der Körpergewebe; je glatter diese sind, desto weniger Fetzen etc. werden in der Wunde festgehalten.

Nach meinen Erfahrungen halten beispielsweise die Muskelschüsse wenig zurück, sehr viel mehr dagegen das Unterhautbindegewebe, am meisten selbstverständlich das Knochengewebe.

In dieser Weise war der grösste Theil unserer Wunden inficirt und es erklärt sich daher, dass wir mit einer grossen Reihe mehr oder weniger eiternder Schusswunden zu thun gehabt haben.

Mit Messner's[1]) bakteriologischen Schiessversuchen stimmen unsere Beobachtungen insofern überein, dass die Projectile, wenn sie die inficirte Schicht durchdringen, gewöhnlich verschiedene Keime mitnehmen.

[1]) Messner, Wird das Geschoss durch die im Gewehrlaufe stattfindende Erhitzung steril? Münchener med. Wochenschrift No. 23.

Digitized by Google

§ 36. Behandlung der Schusswunden.

Bei der Besprechung der Behandlung der Schusswunden will es mir zweckmässig erscheinen, 3 Abschnitte zu machen.

1. Die Antiseptik hinter der Gefechtslinie, einschliesslich Hauptverbandplatz.
2. Die Antiseptik im Feld- und Etappenlazareth.
3. „ „ „ Reservelazareth.

1. Die Antiseptik hinter der Gefechtslinie einschliesslich Hauptverbandplatz.

Erstes Princip war stets: die Wunden selbst möglichst wenig zu berühren und möglichst schnell mit antiseptischem Verbandmaterial zu bedecken. Die Verwundeten waren in der Lage, sich event. selbst mit dem von ihnen mitgeführten antiseptischen Verbandpäckchen ihre Wunden provisorisch zu verbinden, oder durch Kameraden verbinden zu lassen. Die Verbandpäckchen befanden sich in einem durchaus brauchbaren Zustande, auch verstanden die Mannschaften infolge häufiger Belehrung die Verbandpäckchen richtig zu verwenden.

Wir sind der Ansicht, dass der strengen Durchführung der Antiseptik in der ersten Linie zum grössten Theil der günstige Verlauf unserer Schussverletzungen zuzuschreiben ist. Der Vorzug der antiseptischen, von den Soldaten mitgenommenen Verbandpäckchen ist daher nicht hoch genug zu schätzen.

Die Thätigkeit auf dem Hauptverbandplatz, auf dem die Truppenärzte häufig unterstützend eingriffen, beschränkte sich darauf, blutig durchtränkte Verbände zu wechseln, auf Blutstillung, Anlegung fixirender Verbände und Nothoperationen, wie Tracheotomie etc., sonst wurden Operationen nicht gemacht.

2. Die Antiseptik im Feld- und Etappenlazareth.

Den Anforderungen der modernen Antiseptik sind wir in vollem Umfange gerecht geworden.

Als antiseptisches Mittel benutzte ich in meinem Feldlazareth 0,5—1 p. M. Sublimatlösung. Mit dieser Lösung habe ich namentlich die eitrigen Wunden irrigirt. Zur Desinfection der Instrumente verwandte ich eine 2 proc. Carbolsäurelösung; 2 pCt. Borsäure-

Digitized by Google

lösung gelangte zur Verwendung bei Ausspülungen der Augen- und Pleurahöhle. Jodoform habe ich wenig angewandt, da mir dasselbe in Pulverform bei inficirten Wunden wenig zu nützen schien. Jodoformgaze diente zur Tamponade und Drainage der Schusswunden.

Die Verbandstoffe bestanden in 1 p. M. Sublimatgaze, entfetteter Watte und Reisstrohkohle. Letztere ist frisch hergestellte Asche aus Reisstroh. Dieselbe war bereits im Frieden eingeführt und erprobt worden und zwar zuerst von unserem Kriegschirurgen und Generalarzt Kikuzi. Dieselbe wurde in Kissen aus sterilisirter Gaze verwendet und bewährte sich ganz besonders bei Wunden mit sehr starker Secretion. Ausserdem hat diese Reisstrohasche den Vortheil, dass sie leicht und billig hergestellt werden kann und dass sie fast überall zu haben ist. Nur in Korea und der Mandschurei, wo nur wenig Reis gebaut wird, wandten wir Asche aus Gersten-, Weizen- etc. Stroh mit ähnlichem Erfolge an. Bei der grossen Schwierigkeit des Transportes und Nachschubes während des ganzen Feldzuges hatten wir bei der Anwendung dieser Reisstrohasche niemals einen irgendwie erheblichen Mangel an Verbandstoffen, so dass das Verdienst Kikuzi's, dieses Mittel als Verbandstoff eingeführt zu haben, ein nicht zu unterschätzendes ist. Entfettete Watte, die nicht gepresst war, nahm bei der Verpackung einen sehr grossen Umfang ein und ging bald aus; ebenso Binden. Wir mussten daher Watte und Binden verwenden, die wir im Feindeslande gekauft hatten und die nicht immer sehr geeignet waren.

Bezüglich der Aseptik möchte ich bemerken, dass ich in meinem Feldlazareth einen kleinen Dampfsterilisator hatte, dessen Wirksamkeit ich bereits im Frieden bakteriologisch festgestellt hatte. Mit demselben stellte ich mir her sterilisirte Gaze, Gazekissen für die Reisstrohasche, Tupfer und die zu Verbänden im Nothfalle verwendete nicht entfettete Watte etc. Der kleine Apparat bestand aus 2 Theilen, dem eigentlichen Sterilisator und dem Ofen, welch letzterer mit dem verschiedensten Brennmaterial geheizt werden kann. Den Ofen mitzunehmen, ist nicht unbedingt nothwendig, er kann sehr leicht und einfach ersetzt werden.

Absolute Aseptik, wie sie in bestens eingerichteten Operationssälen durchgeführt wird, konnte naturgemäss im Feldlazareth nicht erwartet werden.

Digitized by Google

Operationszimmer standen nicht zur Verfügung, wir operirten unter freiem Himmel oder im Zelt. Auch war es nicht möglich, Operationsröcke etc. täglich zu sterilisiren. Immerhin war der Nutzen des ersten Versuches, auch im Felde aseptisch zu verfahren, recht sichtbar, und freue ich mich sehr, denselben gemacht zu haben. Meine Erfahrungen lassen es jedenfalls durchführbar und auch nothwendig erscheinen, dass die Feldformationen mit Dampfsterilisatoren ausgerüstet werden.

3. Die Antiseptik im Reservelazareth.

Hier war es möglich, Antiseptik nach allen Regeln der Kunst zu treiben. Aseptik übten wir noch nicht im vollen Umfange.

§ 36. Operationen.

Grössere und namentlich typische Operationen wurden verhältnissmässig wenig gemacht. Wir neigten zur conservativen Behandlung und namentlich, nachdem der Generalstabsarzt der japanischen Armee Dr. Ishiguro beim Beginne des Feldzuges zu derselben noch besonders aufgefordert hatte. Ich selbst hatte beim Anblick von erheblichen Zerschmetterungen des Femur das Gefühl, operativ einzuschreiten z. B. die Amputation zu machen. Mangel an Zeit namentlich hinderte mich, einzugreifen, und nachträglich freue ich mich, dass ich nicht zur Operation geschritten bin, nachdem ich bei Rückkehr aus dem Feldzuge gesehen habe, welch günstigen Verlauf die betreffenden Verletzungen genommen haben.

Abgesehen von ganz kleinen Eingriffen, Incisionen etc. führten wir an typischen Operationen folgende aus: je 2 Amputationen des Ober- und Unterschenkels, von letzteren eine in Folge von Frostgrangrän; 1 Knochennaht am fracturirten Oberarmknochen, 1 Resection des Schultergelenks, 2 partielle Resectionen des Ellbogengelenks, je 2 Tracheotomien und Laparotomien, mehrere Thoracocentesen theils mit, theils ohne Rippenresection.

Kleine Operationen fanden ohne Chloroform-Narkose, grössere Incisionen der Haut gewöhnlich unter Cocain-Anästhesie statt.

Schusscanäle der Weichtheile, gleichviel ob perforirend oder blind endend, habe ich mit dem scharfen Löffel ausgekratzt,

Digitized by Google

um möglichst viel Verunreinigungen der Wunden, wie Kleiderfetzen etc., zu entfernen. Selbst bei einfachen perforirenden Schusskanälen entfernt man dabei immer eine gewisse Menge von Verunreinigungen. Nach dem Auslöffeln bedarf es einer Reinigung der Wunde durch Irrigation mit antiseptischer Flüssigkeit nicht, die Wunde secernirt gar nicht, sie ist ganz trocken, bedeckt sich mit dem Schorf und heilt vollständig per primam. Nach meinen Erfahrungen kann ich das Auskratzen des Schusskanals, auch wenn er noch so gutes Aussehen hat, nur dringend empfehlen.

Ganz besonders wichtig und nothwendig ist das Auslöffeln bei Wunden des Unterhautzellgewebes, da ich ohne dasselbe mehrfach in wenigen Tagen ein acutes purulentes Oedem sich entwickeln sah.

Das Unterhautbindegewebe erscheint mir besonders geeignet, die Verunreinigungen, Kleiderfetzen mit ihren Infectionsträgern festzuhalten.

Besonders ungünstig gestaltete Bruchenden der Knochen habe ich von ihren Knochenspitzen durch Absägen befreit, um zu verhüten, dass die Knochenspitzen die umgebenden Weichtheile verletzten. Kleinere, aus jeder Verbindung herausgetretene Knochensplitter habe ich entfernt, dagegen niemals grössere, welche mit Periost und Muskeln noch in Verbindung standen.

Auch meine Erfahrungen bestätigen es wieder, dass Knochenschussfracturen mit vielen Zersplitterungen sehr gut zur Heilung gelangen können und dass die einzelnen Fragmente gut consolidiren. Sterben wirklich einmal einige Knochensplitter ab, so ist es immer noch Zeit, sie als Sequester zu entfernen. Es ist dabei rathsamer, die Sequesterbildung abzuwarten, als zu früh Knochensplitter zu entfernen.

Zur Retention der Fragmente verwendeten wir in erster Reihe den Gypsverband. Namentlich für den Transport besorgen die gefensterten Gipsverbände am besten die Fixation der Bruchenden. Leider stand uns während des Feldzuges verhältnissmässig wenig Gips zur Verfügung, weil derselbe an sich sehr schwer ist und daher in grösseren Massen nur schwer mitzutransportiren ist. In zweiter Reihe verwandten wir im Feldlazarath Schienen und namentlich Holzschienen; für die oberen Extremitäten die sogenannten englischen Schienen und Middeldorff's Triangulum, für die unteren Extremitäten lange, gegliederte und nichtgegliederte

Digitized by Google

Holzschienen. Die beim Feldlazareth vorräthig gehaltenen Schienen waren sehr bald verbraucht, so dass wir dazu schreiten mussten, die erforderlichen Schienen uns selbst zu beschaffen.

Drittens kommt der Exstensionsverband mit Volkmann'schem Schlittenapparat in Betracht, welcher bei Oberschenkelschussfracturen die beste Fixation ist, aber uns im Feldlazareth vollständig fehlte. Allerdings lässt er sich für den Transport auch nicht verwenden.

Bei dem angedeuteten Mangel an Gips und dem geringen Vorrath von Schienen waren wir bald auf die Verwendung von selbst bereiteten Schienen angewiesen. Wenn nun schon das Rohmaterial zu Schienen, namentlich Holz, nur schwer und ungenügend zu beschaffen war, so machte sich auch ein anderer Mangel recht fühlbar. Es fehlte nämlich an geeigneten Instrumenten wie Hammer, Zange, Nägel, um die Schienen zweckmässig herstellen zu können. Auch wäre ein geeigneter Holzarbeiter oder überhaupt ein Mann, der im Anfertigen von Schienen etc. geübt und gewandt ist, ein dringendes Bedürfniss. Nach meinen Erfahrungen müsste bei jedem Feldlazareth ausser dem chirurgischen Instrumentenmacher, der zur Zeit des Bedarfs vollauf beschäftigt ist, ein geeigneter Holzarbeiter sein, der mit den im Feldlazareth mitzunehmenden Instrumenten im Bedarfsfalle die erforderlichen Schienen herstellt.

Immerhin waren die Resultate unserer Behandlung der Knochenschussfracturen recht gute. Consolidation und Heilung erfolgte meist ohne besondere Dislocation.

Operationen im Reservelazareth.

Auch hier gelangten typische Operationen nur sehr wenig zur Ausführung. So wurde nur eine Amputation im unteren Drittel des Oberschenkels wegen Pseudarthrose gemacht. Als Nachoperationen kamen sehr häufig Sequestrotomien in Betracht. Chloroform und Esmarch's Blutleere wurden stets angewandt. Bei den Sequestrotomien sind Haut- und Knochenwunden nach meinen Erfahrungen nicht sofort durch die Naht zu schliessen, sondern breit offen zu lassen und mit Jodoformgaze zu tamponiren.

Die conservative Behandlung haben wir demnach von Anfang an durchgeführt.

Digitized by Google

Prothesen, von einer unserer Firmen angefertigt, wurden ausnahmslos von Ihrer Majestät der Kaiserin den Verwundeten geschenkt als ein besonderes Zeichen der gnadenreichen Anerkennung.

Uebersicht der Schussverletzungen der einzelnen Körpertheile[1]).

I. Schädel.

1. Okuyama. — 3 Ctm. langer von vorn nach hinten verlaufender, bis auf das Periost gehender Streifschuss auf dem linken Scheitelbein. — Keine Hirnerscheinungen; normaler Verlauf. — Vereinigung der Haut durch die Naht. — Wiju 25. 10. 94. — Heilung 14. 12. 94.

2. Kataoka. — Blind endender Schusskanal, welcher von vorn nach hinten verläuft, das rechte Schläfenbein durchbohrt und im Gehirn endet. — Heftiger Kopfschmerz, Sprachstörungen, Speichelfluss. — Jodoformgaze-Tamponnade; antiseptischer Verband. Das Geschoss nicht gefunden. — Kangwasae 19. 12. 94. — Tod 26. 12. 94.

3. Oguri. Penetrirender von vorn nach hinten verlaufender Schädelschuss. Schädelknochen in grösster Ausdehnung zerschmettert, Gehirn liegt frei da und zum Theil ausgetreten. — Anfangs völlige Bewusstlosigkeit, nach 3 Tagen Wiederkehr des Bewusstseins; Aphasie, Apathie. Sehr kleiner kaum fühlbarer Puls. Anästhesie am linken Arm. Frostgangrän an Händen und Füssen. — Nach sorgfältiger Reinigung, Entfernung einzelner Knochensplitter, Abtragung der prolabirten Gehirntheile, antiseptischer Verband. — Kangwasae 19. 12. 94. — Tod 29. 12. 94.

4. Tanaka. — Einschuss am linken Stirnbeinhöcker, der Schusskanal geht durch den Nasenrachenraum, durchbohrt den weichen Gaumen und endet blind an der rechten Halsseite am rechten Zungenbeinhorn, wo man dicht unter der Haut das Geschoss fühlt. — Ptosis und entzündliche Schwellung des linken oberen Augenlides, Erweiterung der linken Pupille, völlige Blindheit links. Eiterung des Schusskanales. — Antiseptischer Verband; Entfernung des Geschosses. — Kangwasae 19. 12. 94. — Invalide 12. 8. 95.

5. Takada. — Von vorn nach hinten verlaufender perforirender Schädelschuss am rechten Scheitelbein. — Schädelknochen in grosser Ausdehnung zersplittert, Prolapsus cerebri. Anfangs völlige Bewusstlosigkeit, nach etwa 8 Tagen Rückkehr des Bewusstseins; Apathie. — Entfernung der ganz losen Knochensplitter, Tamponnade; antiseptischer Verband. — Kangwasae 19. 12. 94. — Glücklicher Verlauf; Fistel zurückgeblieben, daran im Reservelazareth behandelt. Meningitis trat ein und Schluckpneumonie. Tod 16. 1. 96.

[1]) In der nachstehenden Casuistik sind die folgenden, je durch einen — getrennten Kategorieen unterschieden: Name — Art und Sitz der Wunde — Erscheinungen und Verlauf — Behandlung — Ort und Tag der Verwundung — Ausgang.

Digitized by Google

6. Yamashiro. — Blind endender Schädelschuss. Einschuss am rechten Stirnbein an der Haargrenze, Splitterung der Schädelknochen. Verletzung des Gehirns. Gleichzeitig 2. Schuss unterhalb des Kehlkopfes im Jugulum in das vordere Mediastinum eindringend. — Völlige Bewusstlosigkeit einige Tage; Schädelwunde heilte gut. Emphysem am Mediastinum, Eiterung daselbst. Fistelbildung, leichte Erregbarkeit, starke Kopfcongestionen bleiben zurück. — Entfernung loser Knochensplitter; Tamponnade der Schädelwunde. Antisept. Verband. Erweiterung und Auskratzen der Fistel. — Kangwasae 19. 12. 94. — Invalide, 31. 12. 96.

7. Kikuma. — Granatschuss des rechten Scheitelbeins, Ein- und Ausschuss 5 Ctm. von einander entfernt. Schädelhöhle eröffnet; Gehirn oberflächlich verletzt. — Völlige Bewusstlosigkeit 8 Tage lang; sonst guter Verlauf. Geistesschwäche, Theilnahmslosigkeit, Lähmung des linken Armes und Beines blieben zurück. Sehaxe beiderseits nach rechts abweichend. Lähmung des linken unteren Augenlides und der ganzen linken Gesichtshälfte; Zunge nach rechts abweichend. Atrophie der linken Gliedmaassen, Sprachstörungen.— Tamponnade, Druckverband. Abtragen gangränöser Hirntheile. — Kangwasae 19. 12. 94. — Invalide 12. 8. 95.

8. Igura. — Penetrirender Schädelschuss. — Vollständige Bewusstlosigkeit und Hemiplegie links. — Antiseptischer Verband. — Pyöny-Yang 15. 9. 94. — Tod 23. 9. 94.

9. Watanabe. — Schuss durch Granatsplitter an der linken Schläfe und dem Scheitel links. Es befanden sich mehrere Schussöffnungen der Haut und Galea, einige dringen in die Schädelhöhle hinein. Ausserdem eine lange Hiebwunde am linken äusseren Augenwinkel. — Völlige Bewusstlosigkeit, bleibende Hemiplegie rechts mit nachfolgender Muskelatrophie. Später heftiger Kopfschmerz. Im späteren Verlauf: Dysenterie. 23. 11. hohes Fieber, Convulsionen, Erbrechen, Kopfschmerzen. — Entfernung der losen Knochensplitter und kleiner Geschosstheile. Antiseptischer Verband. — Pyöny-Yang 15. 9. 94. — Invalide 10. 12. 95.

10. Sugiura. — Streifschuss der linken Schläfe; 6 Ctm. lange Wunde der Haut, Galea, und Periost; das Scheitelbein fracturirt. — Bewusstlosigkeit im Anfange, später Kopfschmerz, Schwindel, Appetitlosigkeit. Hemiplegie rechts. — Antiseptischer Verband. — Pyöny-Yang 15. 9. 94. — Invalide 15. 10. 95.

11. Ito. — Blind endender Schuss am linken Scheitelbein; Einschuss etwa von Daumendicke; Schädelkapsel fracturirt. — Einige Tage lang völlige Bewusstlosigkeit; dauernde Hemiplegie rechts. Gedächtnissschwäche. 5 mal 5 Minuten dauernde epileptische Krampfanfälle. Complication: Typhus abdominalis leichter Art. — Reinigung der Wunde; Entfernung der losgetrennten Knochensplitter. 25. 2. 95 Durchtrennung von Verwachsungen der Hirnhäute mit Knochensplittern. — Pyöny-Yang 15. 9. 94. — Invalide 22. 6. 95.

12. Seki. — Einschuss am linken äusseren Gehörgange, Processus mastoideus durchbohrt; Ausschuss in der rechten Nackengegend. — Bewusstlosigkeit; Prolapsus cerebri. — Antiseptischer Verband; Tamponnade mit Jodoformgaze. — Hai-Ching 17. 1. 95. — Tod 17. 1. 95.

Digitized by Google

13. Yoshikawa. — Einschuss am rechten Stirnbeinhöcker; Ausschuss in der Mitte der linken Augenbraue. Stirnbein fracturirt, Gehirn verletzt. — Bewusstlosigkeit; starke Schwellung der Nasenwurzelgegend; Prolapsus cerebri.— Extraction der Knochensplitter und Geschosstheile, Abtragung der prolabirten Hirntheile. — Hai-Ching 17. 1. 95. — Tod 7. 2. 95.

14. Matzuda. — Penetrirender Schuss an der linken Schläfe, Ausschuss an derselben Seite, 6 Ctm. vom Einschuss entfernt. Schädel fracturirt; starke Blutung aus Art. mening. med. — Profuse Blutung; völlige Bewusstlosigkeit Puls kaum fühlbar. — Hai-Ching 22. 1. 95. — Tod während des Versuches der Blutstillung 22. 1. 95.

15. Ijima. — 7 Ctm. langer, von vorn nach hinten verlaufender Streifschuss des rechten Scheitels, Galea und Periost durchtrennend. — Commotio cerebri; Pulsus minimus. — Antiseptischer Verband. — Hai-Ching 16. 2. 95.— Tod 14. 3. 95.

16. Kobayashi. — Einschuss am linken Stirnhöcker; Ausschuss in der Gegend des rechten Gehörganges. — Hochgradige Schwellung aller Augenlider und des ganzen Gesichts. Facialislähmung links; Hemiplegie rechts. — Antiseptischer Verband. — Hai-Ching 28. 2. 95. — Tod 1. 3. 95.

17. Yamamoto. — Blinder Einschuss am vorderen Theile des rechten äusseren Gehörganges; Schläfenbein fracturirt. — Bewusstlosigkeit; Geschoss nicht aufzufinden. — Antiseptischer Verband. — Hai-Ching 17. 1. 95. — Invalide 15. 11. 95.

18. Mashuda. — Unregelmässige 6 Ctm. lange Hautwunde am vorderen Theile des Scheitels; Schädelkapsel fracturirt. Dura liegt blos. — Anfangs Bewusstlosigkeit, Uebelkeit, Erbrechen, Appetitlosigkeit, Verstopfung; Congestionen nach dem Kopf; Anschwellung des Gesichts. — Entfernung der Granatsplitter, und loser Knochensplitter. Antiseptischer Verband. — Ten-chang-tai 9. 3. 95. — Tod 11. 4. 95.

19. Isono. — 7 Ctm. langer Streifschuss am linken Scheitelbeinhöcker durch Haut, Galea und Periost. Schädelknochen frei daliegend nicht verletzt.— Antiseptischer Verband. — Hai-ching 17. 1. 95. — Heilung 15. 4. 95.

20. Oda. — 3 Ctm. langer Streifschuss am vorderen Theil des Scheitels Haut, Galea, Periost durchtrennend, Knochen liegt frei. — Antiseptischer Verband. — Hai-ching 17. 1. 95. — Heilung 10. 4. 95.

II. Gesicht.

1. Ishikawa. — Blind endender Einschuss am lateralen Rande der linken Augenbraue; Orbitaldach fracturirt. — Starke Anschwellung und blutige Durchtränkung des linken oberen Augenlides. — Antiseptischer Verband. — Newchwang 4. 3. 95. — Invalide 16. 11. 95.

2. Nosé. — Einschuss gleich links von der Mitte der Oberlippe. Zerstörung des harten Gaumens und der Zunge; Durchbohrung des Mundbodens; Geschoss blieb in der rechten Lunge stecken. — Kauvermögen völlig aufgehoben, Speichelfluss; Alveolarfortsätze und Zähne theilweise ausgestossen; Lungen-

Digitized by Google

abscess mit hohem Fieber; Lungengangrän. — Reinhaltung des Mundes, Abtragen nekrotischer Theile der Zunge. — New-chwang 4. 3. 95. — Invalide 4. 11. 95.

3. Uyemura. — Einschuss am unteren Theil des linken äusseren Augenwinkels, Ausschuss am Proc. zygomaticus des Oberkiefers. Letzterer zerstört. — Ten-chang-tai 9. 3. 95. — Heilung 25. 5. 95.

4. Mizukoshi. — Blinder Einschuss in das linke Nasenloch; Richtung des Schusskanals: Alveolarfortsätze des Ober- und Unterkiefers zerstört, Zungenspitze verletzt; Mundboden durchbohrt; Ende neben dem Schildknorpel rechts. — 2 obere und 1 unterer Schneidezahn verloren gegangen. Starke Schwellung und Röthung der Kehlkopfgegend. — Incision rechts neben dem Schildknorpel zur Entfernung des Geschosses; 30 gr. Eiter werden dabei entleert. — Kangwasae 19. 12. 94. — Invalide 3. 7. 95.

5. Horiuchi. — Einschuss vorn am Unterkiefer ohne Zerstörung derselben. Ausschuss am rechten Kieferwinkel. — Antiseptischer Verband. — Kangwasae 19. 12. 94. — Heilung 19. 1. 95.

6. Azuma. — Blind endender Einschuss in die linke Parotis; Bruch des linken Unterkieferastes; Geschoss nicht aufzufinden. — Keine Facialislähmung, Speichelfluss. — Antisept. Verband. — Kangwasae 19. 12. 94. Invalide 15. 5. 95.

7. Kitagawa. — Einschuss in der Mitte des linken oberen Augenlides, Ausschuss an der rechten Halsseite (lateralwärts). — Im Anfange keine Hirnerscheinungen, Verdacht auf Schädelbasisfractur. — Antiseptischer Verband. — Kangwasae 19. 12. 94. — Tod 29. 12. 94.

8. Kimura. — Blind endender Einschuss im rechten Augapfel. Untere Orbitalwand, rechtes Nasenbein zerstört. — Völlige Zerstörung des Augapfels. Phthisis Bulbi. — Exstirpation des zerstörten Augapfels, später Prothese. — Kangwasae 19. 12. 94. — Invalide 12. 10. 95.

9. Nishimura. — 2 Ctm. lateralwärts von der linken Augenbraue Einschuss; Zerstörung des linken Augapfels, des linken Thränenbeins, des Proc. palatinus, des rechten Oberkiefers mit Alveolarfortsätzen. Rechter Eckzahn und die beiden Backzähne ausgefallen. Ausschuss am rechten Mundwinkel. — Schluckbeschwerden, Nachtschweiss, Phthisis bulbi. — Exstirpation des zerstörten Bulbus. Eine Fistel im harten Gaumen, sowie die fehlenden Zähne durch Prothese geschlossen bezw. ersetzt. Künstliches Auge. — Kangwasae 19. 12. 94. — Invalide 3. 9. 95.

10. Asano. — Einschuss in der Mitte der Unterlippe. Fractur des Unterkiefers. Perforation des Mundbodens; Geschoss fühlbar unter der Haut unterhalb des Zungenbeinkörpers. — Fracturenden des Unterkiefers durch Silberdrähte vereinigt. — Kangwasae 19. 12. 94. — Invalide 1. 8. 95.

11. Moritsuji. — Einschuss in der Mitte des Nasenrückens, Zerstörung der Oberkieferknochen und sämmtlicher Schneidezähne des Unterkiefers. Ausschuss aus dem Munde, leichte Hautabstreifung an der Unterlippe. — Exstirpation der Knochensplitter, Naht der Weichtheilwunde, künstlicher Zahnersatz. — Kangwasae 19. 12. 94. — Invalide 29. 5. 95.

12. Aoki. — Einschuss dicht unterhalb des linken Nasenloches; Zerstörung der beiden linken Schneidezähne des Oberkiefers, letzterer fracturirt.

Digitized by Google

Durchbohrung der Zunge des Mundbodens; Ausschuss an der linken Halsseite. — Sensibilitäts- und Mobilitätsstörungen des linken Armes. Complication: Frostgangrän an beiden Füssen. — Naht der Zungenwunde, Exarticulation des gangränösen Zehengliedes. — Hai-ching 17. 1. 95. — Invalide 29. 8. 95.

13. Nishiwaki. — Einschuss am medialen Ende des Arcus zygomaticus. Oberkiefer und rechter Sternocleidomastoideus durchbohrt. — Antiseptischer Verband. — Hai-ching 27. 2. 95. — Invalide 6. 7. 95.

14. Kuniya. — Einschuss in die Mundhöhle. Fractur des Unterkieferkörpers rechts, dicht am Angulus mit Zerstörung der Backenzähne, Ausschuss dicht hinter dem Unterkieferwinkel rechts. — Antiseptischer Verband. Naht des Unterkiefers mit Silberdraht. — Tomuh-Castle 11. 12. 94. — Heilung 2. 5. 95.

15. Yoshimi. — Granatschuss. Blind endender Einschuss an der linken Seite des Nasenrückens. Stirnfortsatz des linken Oberkiefers, linkes Nasenbein, Siebbein zerstört. Granatsplitter in der Wunde stecken bleibend. — Keine Hirnerscheinungen. — Entfernung der Granatsplitter. — Hai-ching 27. 2. 95. — Invalide 28. 10. 95.

16. Okimoto. — Blinder Einschuss an der linken Seite des Nasenrückens. Zerstörung des linken Nasenbeins und der vorderen Wand der Highmorshöhle. Geschoss nicht aufzufinden. — Hai-ching 1. 3. 95. — Heilung 6. 7. 95.

17. Tokunaga. — Blinder Einschuss am linken Unterkieferwinkel, Unterkieferknochen mit verletzt. Geschoss nicht aufgefunden. — Antiseptischer Verband. — Hai-ching 1. 3. 95. — Heilung 6. 7. 95.

18. Kajita. — Einschuss an der Oberlippe rechts, Zerstörung des rechten Ober- und Unterkiefers. Verlust verschiedener Zähne rechts und links. — Antiseptischer Verband. Zahnersatz. — Hai-ching 28. 2. 95. — Invalide 6. 7. 95.

III. Hals und Nacken.

1. Yamamoto. — Einschuss an der linken Halsseite. Schusskanal verläuft nach der linken Schulter, endet blind am oberen und medialen Rande des Schulterblattes. — Halsmuskulatur stark zerfetzt, die umgebende Haut unterminirt (hydraulische Wirkung). — Antiseptischer Verband. — Yalu-Fluss 25. 10. 94. — Heilung 30. 12. 94.

2. Oyama. — Einschuss am rechten Sternocleidomastoideus in der Höhe des Schildknorpels. Ausschuss auf der linken Halsseite in gleicher Höhe. — Antiseptischer Verband. — Hai-ching 17. 1. 95. — Heilung —.

3. Okuda. — Einschuss am vorderen Halse, in der Mittellinie, in der Gegend der Zungenwurzel. Kanal verläuft nach oben und hinten und endet blind. Kehlkopf zerstört und ebenso anscheinend Schädelbasis mit Gehirn. — Bewusstlosigkeit. — Antiseptischer Verband. — Hai-ching 17. 1. 95. — Tod 17. 1. 95 auf dem Operationstisch.

4. Omija. — Einschuss an der rechten Seite des Halses, zwischen M. sternocleidomastoideus und Schildknorpel, durchbohrt den 1. und 2. Trachealring und linken M. sternocleidomastoideus, Geschoss fühlbar in der linken

Digitized by Google

Fossa supraclavicularis. — Grosse Dyspnoe, Luftaustritt aus der Trachealwunde. Emphysem der Haut und Umgebung, Cyanose im Gesicht. Später acuter Bronchialkatarrh, narbige Strictur der Trachea. Canüle zu entfernen nicht möglich. — Tracheotomie bei Cocaïn. — Hai-ching 16. 2. 95. — Invalide 27. 7. 95.

5. Watanabe. — Einschuss am oberen Drittel des medialen Randes des linken Sternocleidomastoideus. Zerstörung des 2. Trachealringes. Ausschuss am unteren Drittel des rechten Sternocleidomastoideus. Geschoss dringt weiter ein in die rechte Schultergegend und tritt an der Insertion des Triceps wieder aus. — Starke Athemnoth am Tage nach der Verletzung. Narbige Strictur der Trachea, Canüle zu beseitigen nicht möglich. — Tracheotomie. — Kangwasae 19. 12. 94. — Invalide 11. 12. 95.

6. Toyoda. — Einschuss am medialen Rande des linken Sternocleidomastoideus, Schildknorpelplatte links zerschmettert. Ausschuss unten an der rechten Halsseite. Nochmaliger Eintritt des Geschosses an der vorderen Fläche des Schultergelenks, dort blind endend. — Athemnoth wegen der Verletzung des Kehlkopfes, keine Strictur des Kehlkopfes und der Trachea, Canüle entfernt, freie Athmung. — Tracheotomie. — Pyöny-Yang 15. 9. 94. — Heilung 21. 4. 95.

IV. Schulter.

1. Nagura. — Blinder Einschuss a. l. Schultergelenk, Geschoss nicht aufzufinden. — Antisept. Verband. — New-chwang 4. 3. 95. — Invalide 31. 7. 95.

2. Furuki. — Einschuss a. d. r. Schultergelenk, dasselbe durchbohrend, Ausschuss a. mittleren Theile des medialen Randes der Scapula; Letztere verletzt. — Antisept. Verband. — New-chwang 4. 3. 95. — Heilung 11. 6. 95.

3. Ishikawa. — Blinder Einschuss a. r. Schultergelenk, der bis in die Lunge geht. — Starke Lungenblutung. — New-chwang 4. 3. 95. — Tod 4. 3. 95.

4. Murata. — Einschuss am vorderen und oberen Theile des l. Oberarmes, Ausschuss 1 Ctm. lateralwärts vom unteren Scapularwinkel. — Starke Eiterung; Trismus. — Antisept. Verband. — Hai-ching 28. 2. 95. — Tod 30. 3. 95.

5. Terao. — Blinder Einschuss am lateralen Rande des linken Schultergelenks, Scapula stellenweise vom Periost entblösst. — Extraction des Geschosses. — Antisept. Verband. — Tomuh-Castle 11. 12. 94. — Heilung 24. 5. 95.

6. Kawai. — Einschuss an der linken Halsseite; Zerstörung des medialen Randes der rechten Scapula; Ausschuss etwa 5 Ctm. unterhalb des Schulterblattwinkels. Rechte Lunge durchbohrt. — Antisept. Verband. — Yalu-Fluss 25. 10. 94. — Invalide 4. 7. 95.

7. Hokoda. — Blinder Einschuss a. r. Schultergelenk; Zerstörung des Humeruskopfes; Kugel nicht aufzufinden. — Antisept. Verband. — Kangwasae 19. 12. 94. — Heilung 25. 5. 95.

8. Yamamoto. — Einschuss a. l. Schultergelenk; Projectil steckt am oberen Theile des medialen Randes der Scapula. — Haemoptoë (Lungenverletzung!) — Antisept. Verband. — Kangwasae 19. 12. 94. — Heilung 6. 5. 95.

9. Ohashi. — Einschuss a. r. Schultergelenk. Projectil steckt im M.

Digitized by Google

suprascapularis. — Antisept. Verband, Extraction des Geschosses. — Kangwasae 19. 12. 94. — Heilung 24. 4. 95.

10. Naruse. — Blinder Einschuss in der Mitte der linken Supraclaviculargegend. Lunge durchbohrt; Projectil nicht aufzufinden. — Haemoptoë; Dyspnoe. — Antisept. Verband. — Kangwasae 19. 12. 94. — Invalide 25. 5. 95.

11. Murai. — Blinder Einschuss im medialen Theile der linken Supraslaviculargegend; Canal verläuft abwärts in die Lunge. — Haemoptoë, Dyspnoe; starkes Rasseln über der rechten Thoraxseite; Schmerzhaftigkeit der Schultergegend; Nachtschweisse, Sehnenreflexe gesteigert. — Antisept. Verband. — Kangwasae 19. 12. 94. — Invalide 15. 9. 95.

12. Kato. — Einschuss a. r. Schultergelenk; Ausschuss an der lateralen Seite des rechten Schulterblattes. Fractura scapulae. — Antisept. Verband. — Kangwasae 19. 12. 94. — Invalide 15. 5. 95.

V. Brust.

1. Sakakibara. — Einschus im 7. l. Intercostalraum, Ausschuss am Epigastrium rechts. — Dyspnoe; Haemoptoë 5 Tage lang; heftiger Schmerz im r. Hypogastrium. Empyem rechts. — Thoracocentese. — New-chwang 4. 3. 95. — Invalide 7. 7. 95.

2. Sakaguchi. — Einschuss am lateralen Rande des r. pectoralis major, Lunge perforirt. Ausschuss auswärts am unteren Rande der Scapula. — Haemoptoë. — New-chwang. 4. 3. 95. — Invalide.

3. Teoi. — Einschuss im 3. l. Intercostalraum in der Mammillarlinie. Ausschuss hinten in der Mitte des medialen Randes der linken Scapula. Lunge perforirt. — Haemoptoë; Dyspnoe. Lähmung der l. Schultermuskulatur. — Kalte Umschläge, Ruhe; antisept. Verband. Morphium. — New-chwang 4. 3. 95. — Invalide 7. 9. 95.

4. Morishita. — Einschuss im 6. Intercostalraum links, 2 Ctm. lateralwärts vom Processus xiphoides. Ausschuss im 8. r. Intercostalraum. Lunge und Leber perforirt. — Luftaustritt aus der Brustwunde; Dyspnoe, Hustenreiz; schaumige Sputa; trockenes Rasseln. 2 Wochen lang Gallenausfluss. Vergrösserung des l. Leberlappens fühlbar. Icterus. — Antisept. Verband. — New-chwang 4. 3. 95. — Heilung 25. 5. 95.

5. Watanabe. — Einschuss im 4. r. Intercostalraum 4 Ctm. oberhalb der Brustwarze; Lunge, Scapula mit Weichtheilen perforirt. Ausschuss 1,5 Ctm. unterhalb des Schulterblattwinkels. — Hustenreiz, Haemoptoë, Dyspnoe, Empyem rechts, das von selbst nach aussen durchbrach. Oedem aller Extremitäten; starke Erschöpfung. — Antisept. Verband. Thoracocentese. — New-chwang 4. 3. 95. — Invalide 19. 10. 95.

6. Ito. — Einschuss im 2. r. Intercostalraum; Ausschuss hinten 7 Ctm. unterhalb des r. Scapularwinkels. — Haemoptoë; Hustenreiz; Empyem rechts. — Antisept. Verband; Thoracentese. — New-chwang 4. 3. 95. — Heilung 3. 7. 95.

7. Mishima. — Blinder Einschuss in der Fossa infraclavicularis rechts. Schusscanal senkt sich in die Lunge. — Haemoptoë. Projectil nicht aufgefunden. — Kangwasae 19. 12. 94. — Invalide 19. 11. 95.

Digitized by Google

8. Yamamoto. — Blinder Einschuss im äusseren Drittel der linken Clavicula, welche fracturirt wurde. Lunge durchbohrt; Projectil nicht aufgefunden. — Antisept. Verband. Thoracocentese. -- Kangwasae 19. 12. 94. — Invalide 1. 7. 95.

9. Tsurii. — Blinder Einschuss im mittleren Theil der Fossa supraclavicularis rechts. Geschoss lag am 4. rechten Intercostalraum in der Axillarlinie. — Druckempfindlichkeit in der l. vorderen Axillargegend. Erguss im r. Pleuraraum. -- Antisept. Verband. Thoracocentese. — Kangwasae 19. 12. 94. — Invalide 1. 5. 95.

10. Mamiga. — Blinder Einschuss am sternalen Ende des 1. Intercostalraumes rechts. Schusscanal geht in die Lunge. — Haemoptoë. — Kangwasae 19. 12. 94. — Heilung 11. 6. 95.

11. Takabayashi. — Blinder Einschuss am medialen Ende der r. Clavicula. Schusscanal geht in die Lunge. — Haemoptoë. — Empyem, Lungenabscess; eitrige Sputa. Gürtelschmerz der r. Brustseite. — Thoracocentese. — Kangwasae 19. 12. 94. — Invalide 26. 6. 95.

12. Mitsui. — Einschuss war im 7. Intercostalraum r., etwa 1 Ctm. von der Brustwarze; Ausschuss im 8. Intercostalraum; 8. Rippe fracturirt. — Starker Hustenreiz. Athemnoth; Bronchialathmen rechts; Dämpfung, rostfarbene Sputa. — Kangwasae 19. 12. 94. — Invalide 20. 6. 95.

13. Yamakawa. — Einschuss im 2. Intercostalraum l., oberhalb des Herzens; Lunge perforirt. Projectil am Rücken l. unter der Haut fühlbar. — Hautemphysem in der Umgebung des Einschusses. Pneumonie, blutig-eitriger Ausfluss aus der Wunde. — Thoracocentese. — Yalu-Fluss 25. 10. 94. — Invalide 6. 7. 95.

14. Suzuki. — Etwa 4 Ctm. grosser Einschuss in der r. Fossa supraclav., am lateralen Rande des Sternocleidomastoideus. Lunge perforirt. Ausschuss am medialen Rande des Angulus scapulae rechts. — Athemnoth; venöse, stark schaumige Blutung aus Ein- und Ausschuss. Empyem rechts. Brustfistel blieb zurück. — Extraction vieler Knochenfragmente aus der Ausschussöffnung. Mehrmalige Thoracocentese, von der 6., 7. u. 8. Rippe je 9 Ctm. resecirt; allmäliger Verschluss der Fistel mit starker Hauteinziehung. — Yalu-Fluss 25. 10. 94. — Invalide 29. 12. 95.

VI. Bauch.

1. Aoyama. — Einschuss a. r. Hypochondrium; Leber und gefüllter Magen perforirt; Ausschuss in der Gegend der linken falschen Rippen; Mageninhalt in der Bauchhöhle. Netz prolabirt. Ein- und Ausschuss von der Grösse eines Zeigefingers. — 2 Stunden nach der Verletzung Erscheinungen der septischen Peritonitis; Collaps. Starke Magenblutung. — Antisept. Behandlung; in Chloroformnarkose Erweiterung des Ausschusses, Tamponade; möglichste Reinigung der Bauchhöhle. Keine Magennaht. — Yalu-Fluss 25. 10. 94. — Tod 26. 10. 94.

2. Ban. — Einschuss im Epigastrium in der Mitte zwischen Proc. xiph. und Nabel; 3 Ctm. nach links von der Linea alba. Ausschuss an der Spina

Digitized by Google

ilei ant. sup. links. Der Schusscanal geht durch die Bauchhöhle. Ausserdem Muskelschuss am l. Oberschenkel; Einschuss hinten; Ausschuss 3 Ctm. unterhalb des Ligamentum Poupartii; dabei Streifschuss d. l. Seite des Hodensackes; Haut des Hodensackes total zerrissen, Hoden liegt bloss. — Druckempfindlichkeit und Resistenz in der Umgebung der Bauchwunde. Geringe Eiterung der Bauch- und Schenkelschusswunde. Sensibilitätsstörung in der Umgebung der Wunde des Oberschenkels und am Grosszehenballen. — Drainage der Bauch- und Oberschenkelschusswunde; Extraction der Fetzen aus der Wunde etc. — Yalu-Fluss 25. 10. 94. — Invalide 17. 7. 95.

3. Narita. — Einschuss a. d. r. oberen Theile der Peniswurzel, Ausschuss a. d. oberen Theile der r. Hinterbacke. Perforation der Bauchhöhle. — Secretion von klarem halb geronnenem Schleim (Prostataschleim?) aus der Wunde. Starke Schmerzen im hinteren Theile der Harnröhre beim Urinlassen. Peritonitische Erscheinungen. — Antisept. Verband. — Yalu-Fluss 25. 10. 94. — Tod 27. 10. 94.

4. Kato. — Hautstreifschuss längs einer Linie, welche vom Proc. xiph. nach der Mitte des Lig. Poupartii gezogen ist, Haut an 3 nicht zusammenhängenden Stellen dritten Grades verbrannt; darauf Einschuss in die Bauchhöhle dicht unterhalb des Nabels, endet blind. Ausserdem 2 Stichwunden am oberen Drittel des rechten Oberschenkels. — Umgebung des blinden Bauch-einschusses Druckempfindlichkeit und Resistenz. Peritonitis, Hernie in der Narbe der Bauchwand. — Extraction des an der Spitze leicht gestauchten Geschosses mit Kleiderfetzen aus der Bauchwunde. Unterbindung und Abtragung eines prolabirten Netzstückes. Sorgfältige Reinigung der Wundhöhle; Drainage. Naht der Stichwunde. — Yalu-Fluss 25. 10. 94. — Heilung 17. 1. 95.

5. Sakakibara. — Einschuss a. r. Hypogastrium, fingerbreit medianwärts von der Spina ant sup. Projectil steckt a. der linken Hinterbacke dicht unter der Haut. — Etwa 10 Stunden nach der Verwundung die Erscheinungen der sept. Peritonitis. Auftreibung des Bauches, Kolik, Erbrechen, kleiner Puls, kalter Schweiss. — Antisept. Verband. — Tomuh-Castle 11. 12. 94. — Tod 13. 12. 94.

6. Takao. — Einschuss a. d. äusseren Muskelschicht des r. Darmbeins; Bauchhöhle perforirt; Ausschuss a. l. Hypogastr. 5 Ctm. lateralwärts vom Nabel. Darmbein durchbohrt, daher Ausschuss sehr unregelmässig 2 Ctm. im Durchmesser. Verwundung in 200 Mtr. Entfernung. — In der Umgebung des Ausschusses Anschwellung und Resistenz. Bei Druck und Husten starke Empfindlichkeit; lancinirende Schmerzen an der vorderen Seite des r. Oberschenkels. — Antiseptischer Verband. — New-chang 4. 3. 95. — Invalide 3. 7. 95.

7. Nakahoshiba. — Einschuss vorn im r. Hypogastrium. 4 Ctm. nach innen und oben von der Spina iliaca ant. sup. Bauchhöhle perforirt. Ausschuss rechts hinten am oberen Rande des Darmbeins in der Scapularlinie. Verwundung in 80 Mtr. Entfernung. Ausserdem an der Vorderkopf-Haargrenze kleiner Streifschuss. Frostgangrän an beiden grossen Zehen. — An beiden Oeffnungen der Bauchwunde geringe Eiterung. Kopfwunde trocken; Kopf-

Digitized by Google

schmerz; locale Anaesthesie der Kopfhaut. — Antisept. Verband. — Kangwasae 19. 12. 94. — Invalide 5. 5. 95.

8. Hayashi. — Blinder Einschuss a. l. Hypogastr., 5 Ctm. unterhalb der Spina il. ant. sup. Schusscanal senkt sich in die Bauchhöhle. — Keine nennenswerthen Erscheinungen. — Kangwasae 19. 12. 94. — Heilung 2. 5. 95.

9. Tokisané. — Blinder Einschuss am Unterleibe 4 Ctm. links von der Linea alba. Projectil fand sich links der Blase vor. Verwundung in 300 Mtr. Entfernung. — Geringe Reizerscheinung von Seiten des Bauchfells. — Erweiterung des Einschusses; Extraction des wenig deformirten Geschosses mit Kleiderfetzen. Desinfection, Drainage. — Kangwasae 19. 12. 94. — Heilung 7. 3. 95.

10. Koki. — Einschuss im r. Epigastrium; Bauchhöhle perforirt; Ausschuss hinten in der Axillarlinie 4 Ctm. oberhalb des rechten Darmbein-Kammes. — Geringe Druckempfindlichkeit in der Umgebung der Wunde. — Antisept. Verband. — Kangwasae 19. 12. 94. — Heilung 11. 5. 95.

11. Oba. — Granatsplitterschuss im l. Epigastrium, 4 Ctm. lateralwärts vom l. Darmbeinkamm. Darmbein zersplittert. Grosser Ausschuss an der Aussenseite des Darmbeinkammes. — Aeussere Fläche des Peritoneum sicht- und tastbar; anfangs keine Symptome von Darmläsion, nur Druckempfindlichkeit in der Umgebung des Einschusses; starke Eiterung aus dem Ausschuss. Nach 6 Monaten Aufbruch der geheilten Wunden; Entleerung von übelriechenden Secreten unter Fiebererscheinungen. — Entfernung mehrerer grosser Knochensplitter und Kleiderfetzen aus dem Ausschuss. Schluss der Wunde. — Hai-ching 17. 1. 95. — Invalide 16. 9. 95.

12. Yoshiura. — Einschuss in der r. Inguinalgegend; dicht am Lig. Poupart.; Bauchhöhle perforirt; Ausschuss a. d. l. Hinterbacke. — Nach etwa 24 Stunden Auftreibung des Abdomen, dasselbe sehr schmerzhaft; Erbrechen etc. Zeichen der septischen Peritonitis. — Laparotomie; Darm an mehreren Stellen aufgeschlitzt; zum Theil schon verklebt; Bauchhöhle sorgfältigst gereinigt. — Hai-ching 28. 2. 95. — Tod 3. 3. 95.

13. Kabayama. — Blinder Einschuss in der Linea alba 3 Finger breit oberhalb der Symphyse. Blase in gefülltem Zustande verletzt. — Nach etwa 1 Stunde nach der Verletzung heftiger Unterleibsschmerz; Blutung aus der Harnröhre. Beim Katheterisiren kein Urin, nur sehr wenig Blut. — Laparotomie; Urin in der Bauchhöhle; Wunde in der Blase genäht; 2. (Ausschuss) in der Blase nicht gefunden. — Hai-ching 28. 2. 95. — Tod 1. 3. 95.

VII. Extremitäten.

a) Oberarm.

1. Sugiura. — Einschuss vorn am oberen Drittel des l. Oberarmes; Ausschuss hinten am mittleren Drittel. Fractur des Humerus. — Mässige Secretion; mehrfache Extraction der sich ablösenden Knochensplitter. Ankylose im Ellbogengelenk. — Schienenverband. — Kangwasae 19. 12. 94. — Heilung 10. 10. 95.

2. Hori. — Zerschmetterung des r. Humerus mit Weichtheilen durch

Digitized by Google

Granatsplitter. Starke Blutung. — Grauweisse, übel riechende Beläge der Wunde mit Fieber; Cyanose; Somnolenz. Am Vorderarm Blasen mit blutigem Inhalt. — Amputation des Oberarmes am obersten Ende desselben. Künstlicher Arm, sonst guter Verlauf. — Tentchangtai 9. 3. 95. — Invalide 11. 10. 95.

3. Kondo. — Einschuss lateralwärts vom Processus coracoides des linken Oberarms. Ausschuss am mittleren und inneren Theile des Vorderarmes. Gelenkkapsel eröffnet; Fractura ulnae. — Geringe Eiterung der Wunde; Ankylose im Ellbogengelenk. — Partielle Resection des Ellbogengelenks; Drainage; Schienen- und Gipsverband. — New-chwang 4. 3. 95. — Invalide 22. 11. 95.

4. Osawa. — Unregelmässige, faustgrosse Granatschusswunde am unteren lateralen Theile des rechten Oberarmes; Zerschmetterung des Humerus mitsammt den Weichtheilen. Schmutzig bläuliche Verfärbung der Wundränder. — Starke Eiterung; Pseudarthrose. — Drathschiene, Gipsverband; Abtragung eines Theiles beider Fracturenden. Knochennaht. — New-chwang 4. 3. 95. — Invalide 12. 12. 95.

5. Fukushima. — Granatschuss in der Nähe der Fossa axillaris am l. Oberarm. Ausschuss hinten in gleicher Höhe; Zerschmetterung des Humerus; Luxation des Humeruskopfes nach unten am Processus coracoides. — Geringe Absonderung; mässige Steifigkeit des l. Schultergelenks. — Reposition des Humeruskopfes; Schienenverband. — New-chwang 4. 3. 95. — Invalide 19. 9. 95.

6. Ito. — Einschuss vorn oben am l. Oberarm; Ausschuss hinten in gleicher Höhe; Fractura humeri mit starker Dislocation der Fragmente. — Starke Eiterung; Steifigkeit des l. Schultergelenks; Herabsetzung der Muskelkraft bis auf 5 Kg. (normal ca. 50—60 Kg.) — Reposition der Fragmente; Schienen- und Gipsverband. — New-chwang 4. 3. 95. — Invalide 19. 10. 95.

7. Mishima. — Einschuss vorn und oben a. l. Oberarm. Ausschuss hinten in gleicher Höhe; Fractura humeri. — Mehrmalige Extraction abgestossener Knochensplitter; Absägen der necrotisirten Stümpfe der Fragmente. Drainage, Schienen-, Gipsverband. — Hai-ching 28. 2. 95. — Invalide 1. 8. 95.

8. Kato. — Blinder Einschuss unten und innen a. r. Oberarm. Fractura humeri dicht oberhalb des unteren Gelenkendes, gleichzeitig perforirender Brustschuss. — Starke Beeinträchtigung der Fractur des r. Armes. — Abtragen eines Stückes am centralen Bruchende; Extraction des peripheren Stumpfendes. Schienen- und Gipsverband. — Hai-ching 28. 2. 95. — Invalide 1. 8. 95.

9. Matsui. — Blinder Einschuss oben a. r. Oberarm mit Zerschmetterung des Humeruskopfes. — Geringe Eiterung; Ankylose des r. Schultergelenks. — Resection des Humerus-Kopfes; Contraincision der hinteren Seite des Oberarmes; Schienen, Gipsverband. — Hai-ching 28. 2. 95. — Invalide 21. 12. 95.

10. Ariga. — Einschuss in der Mitte und a. d. lateralen Seite des linken Oberarmes; Ausschuss am mittleren Theile desselben; Fractura humeri. — Starke, übelriechende Secretion; Verkürzung des Armes; rechtwinklige Ankylose des l. Ellbogengelenks; Beuge-Contractur aller Finger; Greifvermögen der Hand verloren. — Mehrmalige Extraction der losgelösten Knochenfragmente; Schienen- und Gipsverband. — Pjöny-Yang 15. 9. 94. — Invalide 3. 2. 95.

Digitized by Google

b) Vorderarm.

1. Shibata. — Einschuss hinten und unten a. l. Vorderarm; Ausschuss vorn etwa in der Mitte; Fract. radii. — Starke Eiterung; Beugung und Streckung des Handgelenks und des Zeigefingers stark beschränkt. — Schienen- und Gipsverband; Massage. — Kangwasae 19. 12. 94. — Invalide 19. 5. 95.

2. Horii. — Einschuss am mittleren und radialen Rande des r. Vorderarmes; Ausschuss hinten und oben davon; Fractura rad. et ulnae. — Geringe Eiterung; Beweglichkeit des Ellbogen- und Handgelenks etwas behindert. — Schienen; Drainage. — Kangwasae 19. 12. 94. — Invalide 31. 12. 95.

3. Sawachi. — Einschuss a. d. medialen Seite des l. Vorderarmes; Ausschuss lateral und oben am oberen Drittel. Fractura rad. 4 Ctm. unterhalb des Kopfes; Fractura ulnae unterhalb des Olecranon; grosse Zerschmetterung beider Knochen. — Starke Eiterung. Pseudarthrose des Radius und der Ulna. Schlottergelenk am Ellbogen. — Exstirpation des fracturirten Radius-Kopfes; Drainage, Schienenverband. Wiederholte Sequestrotomie. Socin'scher Stützapparat. — New-chwang 4. 3. 95. — Invalide 1. 9. 95.

4. Seki. — Granatschuss am unteren Ende des r. Vorderarmes zwischen Ulna und Handgelenk. Zerstörung der Knochen mit Weichtheilen. Wunde weit klaffend 4 : 10 Ctm. — Steifigkeit der Hand- und Fingergelenke. — Schienen-Verband. — New-chwang 4. 3. 95. — Invalide 3. 9. 95.

5. Sakai. — Einschuss am vorderen und unteren Theile des l. Vorderarmes, 2 Ctm. oberhalb des Handgelenks; Ausschuss am lateralen Rande des Ellbogengelenks; Fractura radii am unteren Ende. — Lange eiternde Fisteln; schliesslich doch Heilung. Steifigkeit der Hand- und der Fingergelenke. — Schienen-Verband; Erweiterung und Auskratzen der Fisteln. — Ten-chang-tai 9. 3. 95. — Invalide 19. 11. 95.

6. Mori. — Blinder Einschuss a. d. radialen und unteren Seite des r. Vorderarmes; 3 Finger breit oberhalb des Processus styloideus radii; Fractura radii et ulnae; Fragment der Ulna durchbohrte die Haut. Geschoss bleibt im Spatium interosseum stecken. — Geringe Eiterung; Steifigkeit im Handgelenk; Pro- und Supination sehr beschränkt. — Abtragen eines Stückes des ausgetretenen Ulnafragmentes, Drainage; Gipsverband. — Hai-ching 28. 2. 95. — Invalide 8. 9. 95.

7. Izumi. — Einschuss a. d. Mitte des r. Vorderarmes, ulnarwärts; Ausschuss radialwärts; Ulna fracturirt. — Phlegmonöse Anschwellung und Eiterung des Vorderarmes; narbige Verwachsung der Beugesehnen mit der Haut; Contractur. Starke Beschränkung der Bewegung der Hand und Finger — letztere in Klauenstellung; Pro- und Supination; Greifvermögen fehlt. — Schienen-, Gips-Verband. — Yalu-Fluss 25. 10. 94. — Invalide 24. 8. 95.

8. Tanisaki. — Blinder Einschuss mitten am lateralen Theile des linken Vorderarmes. Fractura rad. et. ulnae. — Geringe Eiterung; glatter Verlauf. Vorderarm in Supinations-Stellung; starke Callusbildung; erschwerte Supination — Extraction des Geschosses; Schienenverband. — Yalu-Fluss 25. 10. 94. — Invalide 29. 7. 95.

Digitized by Google

c) Hand und Handgelenk.

1. Suzuki. — Perf. Schuss des 1. Phal. des r. Zeigefingers; Finger hängt nur an einem Hautlappen mit dem Stamm zusammen. — Unterbindung der blutenden Arterie, Exarticulation im Metacarpo-carpal-Gelenk mittelst Volarlappen. Verlust des rechten Zeigefingers. — New-chwang 4. 3. 95. — Invalide 3. 7. 95.

2. Natsume. — Einschuss in die Schwimmhaut des r. Daumens; Ausschuss am Handrücken. Zerstörung des 2. Metacarpalknochens. — Keine Secretion; r. Zeigefinger 1 Ctm. verkürzt, und Steifigkeit desselben. — Antisept. Verband. — New-chwang 4. 3. 95. — Invalide 6. 9. 95.

3. Ito. — Perforirender Schuss am 1. Phalangealgelenk des l. Zeigefingers von der Dorsalseite her, fast völlige Durchtrennung. Knochenfissur geht beinahe ins Metacarpo-Phalangealgelenk. — Verkürzung und Deformität des l. Zeigefingers. — Hautnähte, Drainage, Schienenverband. — Antung 30. 11. 94. — Invalide 6. 7. 95.

4. Osugi. — Einschuss dorsalwärts a. l. Handgelenk, Ausschuss medianwärts davon; Carpalknochen verletzt. — Starke Eiterung und Anschwellung des ganzen Vorderarms, Steifigkeit im Handgelenk. — Entfernung von Verunreinigungen am Schienenverband; wiederholte Erweiterung der Wunde und Extraction necrotisirter Knochen. — New-chwang 4. 3. 95. — Invalide 5. 10. 95.

5. Tanaka. — Einschuss der ulnaren Seite der l. Hand in der Nähe des Metacarpo-Carpalgelenks; Ausschuss im Zwischenraume des 3. und 4. Metacarpo-Phalangealgelenks. Zersplitterung der Knochen. — Keine Secretion. Erschwerte Beugung des l. Ringfingers. — Schienenverband. — Hai-ching 18. 12. 94. — Invalide 6. 7. 95.

d) Oberschenkel.

1. Takeshita. — Blinder Einschuss am vorderen und unteren Drittel des l. Oberschenkels, verläuft schief nach hinten und unten. Fractura femoris. — Steifigkeit des Kniegelenks. — Extraction des Geschosses, Schienen- und Gipsverband. Wiederholte Sequestrotomie. — New-chwang 4. 3. 95. — Invalide 28. 11. 95.

2. Suzuki. — Perforirender Schuss des r. Oberschenkels im unteren Drittel von vorn innen nach hinten aussen. Fractura femoris. — Geringe Steifigkeit im r. Kniegelenk. — Entfernung von Verunreinigungen der Wunde; wiederholte Sequestrotomie; Schienenverband. Massage. — New-chwang 4. 3. 95. Invalide 21. 11. 95.

3. Tajiri. — Perf. Schuss des l. Oberschenkels im unteren Drittel, von vorn unten nach innen oben. Fract. femoris im unteren Theile. — Völlige Ankylose im Kniegelenk. Zeitweise sehr starke Eiterung. — Antiseptische Ausspülung; Drainage; Schienen- und Gipsverband. Wiederholte Sequestrotomie. — New-chwang 4. 3. 95. — Invalide 31. 12. 95.

4. Asano. — Perf. Schuss des r. Oberschenkels im mittleren Theile, von innen quer nach aussen. Starke Zersplitterung des Femur. — Gute Consoli-

Digitized by Google

dation, ohne auffallende Dislocation; geringe Rotation nach aussen; Verkürzung 3 cm. — Schienen-, Gipsverband. — Hai-ching 28. 2. 95. — Invalide 26. 12. 95.

5. Tejima. — Blinder Einschuss vorn im mittleren Theile des r. Oberschenkels mit Fractur. — Pyämie. — Schienen-, Gipsverband. — Yalufluss 25. 10. 94. — Tod 5. 11. 94.

6. Nakamura. — Einschuss an der Peniswurzel am r. Oberschenkel; Geschoss bleibt am Trochanter major dicht unter der Haut stecken; Schenkelhalsfractur. — Verkürzung des Beines, Steifigkeit im Hüft- und Kniegelenk. — Schienen-, Gipsverband. — Yalufluss 25. 10. 94. — Invalide 28. 6. 95.

7. Suzuki. — Einschuss am unteren Drittel des r. Oberschenkels, oberhalb der Insertion des Vastus med.; Ausschuss an der Hinterbacke. Fract. femoris. — 5 cm Verkürzung. Consolidation in Aussenrotation; geringe Steifigkeit im Kniegelenk. — Pyöng-Yang 15. 9. 94. — Invalide 27. 3. 95.

e) Unterschenkel.

1. Katsumata. — Granatschuss des l. Unterschenkels im unteren Drittel mit Zerstörung der Tibia. — Pseudarthrose der Tibia. — Schienen- und Gipsverband. Wiederholte Extraction nekrotischer Fragmente. — New-chwang 4. 3. 95. — Invalide 3. 9. 95.

2. Ishisawa. — Einschuss vorn am mittleren Theile des linken Unterschenkels, Ausschuss in der Wade. Quere Fractur der Tibia ohne grosse Dislocation. — Vollständige Consolidation. — Schienen- und Gipsverband. — New-chwang 4. 3. 95. — Heilung 31. 12. 95.

3. Ikeda. — Einschuss am linken Fibulakopf, Ausschuss in der Fossa poplitea. — Geringe Steifigkeit im Knie. — Gipsverband. — Ten-tchang-tai 9. 3. 95. — Invalide 12. 8. 95.

4. Fukaya. — Blinder Einschuss lateralwärts im oberen Drittel des linken Unterschenkels; Geschoss sitzt in der Wade unter der Haut. Fractura tibiae im oberen Drittel. — Zeitweise starke Eiterung. — Extraction des Geschosses und Kleiderfetzen. — Haiching 17. 1. 95. — Invalide 13. 8. 95.

5. Tominari. — Granatschuss am oberen Drittel des rechten Unterschenkels; Zerfetzung der Haut und Muskeln, Fractura tibiae et fibulae. — Pseudarthrose der Tibia infolge der grossen Entfernung der Fragmente von einander. — Schienenverband, ein Stück der Tibiafragmente resecirt, Stützapparat. — Haiching 17. 1. 95. — Invalide 11. 9. 95.

6. Matsui. — Blinder Einschuss am unteren Theile des l. Unterschenkels 3 Finger breit oberhalb des Malleolus int., Fractura tibiae. — Gestörter Gang, narbige Verwachsung der Sehnen an Haut und Knochen, Steifigkeit im Fussgelenk. — Extraction kleiner, völlig gelöster Knochensplitter, Drainage, Schienenverband, Sequestrotomie, Gegenöffnung. — Haiching 28. 2. 95. — Invalide 11. 9. 95

7. Inugami. — Blinder Einschuss am mittleren Theil des l. Unterschenkels mit Zersplitterung der Tibia. — Pseudarthrose, Nekrotisirung der beiden Fragmentenden. — Extraction des Geschosses und von Knochensplittern,

Digitized by Google

Gegenöffnung, Drainage, Schienen- und Gipsverband, circuläre Amputation im oberen Drittel, künstliches Bein. — Haiching 28. 2. 95. — Invalide 25. 12. 95.

8. Usui. — Granatschuss vorn am mittleren Theil des l. Unterschenkels, Wundfläche handtellergross, Zersplitterung der Tibia und Fibula in grosser Ausdehnung. — Inzwischen starke fötide Eiterung. — Amputation im Oberschenkel 4 cm oberhalb des Kniegelenks; künstliches Bein. — Pyöng-Yang 15. 9. 94. — Invalide 30. 7. 95.

f) Fuss und Fussgelenk.

1. Sugimoto. — Einschuss am medialen Rande des rechten Fusses, Geschoss steckt lateral an der Basis der kleinen Zehe. Metatarsalknochen zersplittert. — Extraction des Geschosses, mehrmalige Incisionen des angeschwollenen Fussrückens. — Haiching 28. 2. 95. — Invalide 4. 5. 95.

2. Ito. — Einschuss vorn am rechten Fussgelenk, läuft unterhalb der gesammten Extensoren entlang und endet am Kleinzehenballen; ein Theil des Tarsalknochens fracturirt; ferner phlegmonöse Anschwellung des Fussrückens wegen Frostgangrän. — Beweglichkeit im Kniegelenk etwas beschränkt, totale Ankylose des Fussgelenks. — Incision und antiseptischer Verband. — Kangwasae 19. 12. 94. — Invalide 19. 11. 95.

3. Imura. — Einschuss vorn am 5. Metatarsalknochen links, Ausschuss hinten am Calcaneus, welcher verletzt ist. — Eiterung und Anschwellung des Fussgelenks, Steifigkeit im letzteren. — Drainage, antiseptischer Verband. — Pyöng-Yang 15. 9. 94. — Invalide 5. 10. 95.

4. Yamada. — Blinder Einschuss in der Mitte des rechten Fussrückens am 3. und 4. Tarso-Metatarsalgelenke, Sehnen durchtrennt und Knochen zum Theil zerstört. — Erweiterung der Wunde und Extraction der zerschmetterten Knochen. — Pyöng-Yang 15. 9. 94. — Heilung 20. 2. 95.

5. Fujikura. — Einschuss am medialen Rande der Grosszehenwurzel links, läuft quer nach aussen, Ausschuss am lateralen Rande der kleinen Zehe; Fractur der sämmtlichen Metatarsalknochen. — Eiterung, Knochenverdickung, Länge des Fusses an der Sohle um 1 cm verkürzt. — Erweiterung des Ein- und Ausschusses, Drainage, einzelne Knochensplitter entfernt. — Pyöng-Yang 15. 9. 94. — Invalide 19. 10. 95.

6. Nitta. — Einschuss am rechten Fussgelenk 2 cm unterhalb des Malleolus ext., Ausschuss 3 cm unterhalb des Malleol. int., Calcaneus fracturirt. — Keine Secretion. — Erweiterung der Wunden, Extraction der Knochensplitter. — New-chwang 4. 3. 95. — Heilung 4. 8. 95.

7. Takenouchi. — Blinder Einschuss vorn am rechten Fussgelenk, verläuft medianwärts unter der Haut und endet am Calcaneushöcker, ein Theil der Tarsalknochen verletzt. — Keine Eiterung, keine Bewegungsstörung im Fussgelenk. — Extraction des Geschosses. — Haiching 22 1. 95. — Invalide 16. 7. 95.

8. Kumashiro. — Granatschuss am rechten Fussgelenk, starke Zerstörung der Fibula, des Talus, Calcaneus und der Achillessehne. — Glatter Verlauf. — 17. 2. 95. Amputation im unteren Drittel des Unterschenkels; künstliches Bein. — Haiching 16. 2. 95. — Invalide 3. 9. 95.

Digitized by Google

VIII. Extremitätengelenke.

g) Ellbogengelenk.

1. Suzuki. — Einschuss am ulnaren Rande des linken Vorderarmes, Ausschuss am Ellbogengelenk lateralwärts vom Olecranon, Fractura ulnae. — Ankylose des Ellbogengelenkes im rechten Winkel, Störung der Pro- und Supination. — Gips- und Schienenverband, starke Secretion, Erweiterung des Ausschusses und Extraction der zersprengten Bleistücke. — Pyöng-Yang 15. 9. 94. — Invalide 10. 7. 95.

2. Nakajio. — Einschuss am lateralen Condylus des l. Ellbogengelenks, Ausschuss an der inneren Seite desselben. Fractura ulnae und beider Epicondyli humeri. — Steifigkeit des 3., 4. und 5. Fingers. — Gipsverband, partielle Resection der Ulna, Drainage, Auskratzen der Wunde. — New-chwang 4. 3. 95. — Invalide 3. 9. 95.

3. Takenouchi. — Einschuss am Condylus ext. des rechten Humerus, Ausschuss am Condylus int., Zerschmetterung des Humerusendes. — Beweglichkeit des Gelenkes eingebüsst. — Extraction einiger Knochensplitter, Drainage, Schienen- und Gipsverband. — New-chwang 4. 3. 95. — Invalide 11. 6. 95.

4. Nagura. — Einschuss unterhalb des Condylus ext. humeri, Ausschuss in der Fossa cubiti, Fractura radii. — Keine Secretion. — Antiseptischer Verband. — New-chwang 4. 3. 95. — Heilung 26. 9. 95.

5. Kawasaki. — Durchschuss des Ellbogengelenks von der Radial- nach der Ulnarseite, Zerstörung der Gelenkenden. — Totale Ankylose des Ellbogengelenks, Typhus abdominalis. — Drainage, Schienenverband, entzündliche Schwellung des Gelenkes, Gegenöffnung. — Kangwasae 19. 12. 94. — Invalide 6. 7. 95.

h) Kniegelenk.

1. Sato. — Blinder Einschuss vorn unterhalb des linken Kniegelenkes, Steckenbleiben des Geschosses tief hinten in der Wadenmusculatur. Zerstörung der Patella und des Tibiakopfes. — Säuberung der Wunde, Extraction mehrerer kleiner Knochensplitter, Schienenverband; starke Eiterung, partielle Kniegelenksresection; Eiterung mit Senkungsabscessen; circuläre Amputation im mittleren Theil des Oberschenkels. Prothese. — New-chwang 4. 3. 95. — Invalide 10. 11. 95.

2. Uchida. — Einschuss am unteron Rande der Patella, Ausschuss lateralwärts am unteren Femurende mit Perforation, Frostgangrän der rechten grossen Zehe. — Steifigkeit im Knie. — Schienenverband, geringe Eiterung, Sequestrotomie. — Kangwasae 19. 12. 94. — Invalide 31. 7. 95.

3. Endo. — Blinder Einschuss vorn am medialen Ende der rechten Patella, Steckenbleiben am medialen Rande der Fossa poplitea unterhalb des M. semimembranosus; Zerstörung der Gelenkkapsel und des Tibiakopfes. — Starke Anschwellung und Eiterung des Gelenkes; Ankylose des Knies in

Digitized by Google

Beugestellung. — Gelenkincision, Drainage, Schienenverband. — Kangwasae 19. 12. 94. — Invalide 5. 11. 95.

4. Fujieda. — Blinder Einschuss vorn unterhalb der linken Patella, Zerstörung derselben und des Tibiakopfes. — Starke fötide Eiterung, Erschöpfung. — Extraction des Geschosses aus der Wunde, Pyämie. — Kangwasae 19. 12. 94. — Tod 17. 1. 95.

5. Murakami. — Einschuss vorn am rechten Kniegelenk, etwas oberhalb und medianwärts von der Patella, Ausschuss hinten im vorderen Drittel der Wade; spongiöser Theil des Femur perforirt. — Starke Eiterung, totale Ankylose im Knie. — Entfernung von Kleiderfetzen, Gelenkincisionen und Drainage; Resection der Gelenkenden. — Haiching 22. 1. 95. — Invalide 31. 12. 95.

6. Kozuka. — Einschuss vorn am medialen Rande der rechten Patella, Ausschuss in der Fossa poplitea, Zerstörung des Femur und der Tibia. — Starke Eiterung und Nekrose der Gelenkenden. — Erweiterung des Ausschusses; Extraction der Knochensplitter, Schienenverband; Amputation im unteren Drittel des Oberschenkels; Prothese. — Haiching 28. 2. 95. — Invalide 31. 12. 95.

7. Kubo. — Granatschuss vorn am rechten Knie, 17 cm breite Wunde, starke Zerschmetterung der Patella und des Tibiakopfes. — Starke Eiterung mit Senkungsabscess. — Partielle Resection des Gelenkes und Abtragen der zerfetzten Weichtheile, Gelenkincision, Drainage, Schiene. 5. 3. 95. Amputation des Oberschenkels im oberen Drittel; künstliches Bein. — Haiching 16. 2. 95. Invalide 31. 12. 95.

Literatur.

Mir standen zur Verfügung:

1. Beck, Chirurgie der Schussverletzungen. 1872.
2. Fischer, Handbuch der Kriegschirurgie. 1882.
3. Richter, Chirurgie der Schussverletzungen im Kriege. 1877.
4. Pirogow, Das Kriegs-Sanitätswesen. 1882.
5. Sanitätsbericht über die deutschen Heere im Kriege gegen Frankreich 1870—71. III. Chirurgischer Theil.
6. Socin, kriegschirurgische Erfahrungen. 1872.

Erklärung der Abbildungen auf Taf. VII, VIII, IX, X.

Taf. VII. Witterungs- und Temperaturcurven in der Mandschurei vom 24. 11. 1894 bis 8. 7. 1895.

Die Angabe der Witterung geschah Mittags um 12 Uhr; Windstärke ist nach Beaufort's Scala, äussere Temperatur nach Celsius 3mal am Tage (früh Morgens um 6, Nachmittags um 2 und Abends 10 Uhr) aufgenommen.

Digitized by Google

Die Witterung ist durch dicke gebrochene Linien und zwar a = schönes Wetter, b = trübes Wetter, c = Regen, d = Schnee, Windstärke und Zimmertemperatur durch punctirte, äussere Temperatur durch gerade Linien bezeichnet.

Am 4. 12. 1894 fiel der erste Schnee ca. 3 Ctm hoch, 26. 12. 94. ca. 15 Ctm., 17. 2. 1895 ca. 9 Ctm., 1. 3. 95 ca. 7 Ctm. hoch; seit 21. 3. 95. wurde es wieder warm; Schmelzen des Eises und Schnees. 25. 4. 95. im Freien reiche Vegetation.

Taf. VIII. Landkarte.

Taf. IX. Nicht abgefeuerte, auf dem Schlachtfelde aufgefundene Geschosse der chinesichen Armee (alle Figuren in $^1/_2$ der natürlichen Grösse).

1, 2, 3 = Henry-Martini; 4 = neues Mauser, 8 Mm. mit Nickelmantel, deutsches Fabrikat.

5 = neues Mauser, 8 Mm. mit Nickelmantel, chinesisches Fabrikat.

6, 7, 8 = altes Mauser, 11 Mm.

9, 10, = Remington.

11, 12 = Mitrailleuse.

13, 14, 15, 16 = Hotchkiss-Remington.

17 = Snider.

18, 19, 20 = Spencer.

21, 22, 23, 24, 25, 26 = Revolver.

27, 28, 29, 30 = Wallbüchse.

31 = Hotchkiss-Mitrailleuse, Spitzgranate 37 Mm.

32 = Hotchkiss-Mitrailleuse, Shrapnel 37 Mm.

33 = Hotchkiss-Mitrailleuse, Granate 37 Mm.

34 = Schnellfeuerkanone, Shrapnel 57 Mm.

35 = Schnellfeuerkanone, Granate 57 Mm.

Taf. X. (alle Figuren in natürlicher Grösse).

a = äussere Fläche; i = innere Fläche.

Digitized by Google

IX.

Ueber penetrirende Herzwunden und Herznaht.

Von

Professor Dr. L. Rehn

in Frankfurt a. M.[1]).

In einem verzweifelten Fall von Stichverletzung des rechten Ventrikel wurde ich durch die andauernde Blutung zum Eingreifen gezwungen. Ich wollte das Möglichste thun, um den Kranken zu retten und so kam ich im Lauf der Operation in die Nothwendigkeit, eine Herznaht auszuführen. Es blieb mir kein anderer Weg, so schwer er war, denn der Patient hätte sich unter meinen Augen verblutet.

Der Chirurg wird sich bei der Durchsicht der später folgenden Krankengeschichte in meine Lage versetzen können. Was wäre Alles zu überlegen gewesen, wenn man Zeit gehabt hätte! So drängten die gegebenen Verhältnisse unwiderstehlich zu einem raschen Entschluss. Die grossen technischen Schwierigkeiten wurden überwunden und schon der momentane Erfolg der Herznaht würde mir den Muth gegeben haben, in einem ähnlichen Falle wieder zur Herznaht zu greifen. Ich habe das Glück gehabt, den Kranken mit Ueberwindung mannigfaltiger Gefahren gesund werden zu sehen. Ob spätere Folgen der Verletzung und des Eingriffs eintreten, das will ich, soviel ich kann, getreulich berichten. Einstweilen kann ich feststellen, dass ohne die Herznaht der Kranke verloren gewesen wäre. Die lineäre Vereinigung der Herzwunde durch Seidenknopfnähte, die Entleerung des mit Blut gefüllten Herzbeutels be-

[1]) Abgekürzt vorgetragen am 2. Sitzungstage des XXVI. Congresses der Deutschen Gesellschaft für Chirurgie zu Berlin, 22. April 1897.

Digitized by Google

dingen günstigere Verhältnisse für die Zukunft des Patienten, als wenn eine Spontanheilung zu Stande gekommen wäre. Die Narbe der klaffenden Herzwunde ist durch die exacte Vereinigung widerstandsfähiger. Die Entfernung des Bluts aus dem Herzbeutel vermeidet die pericardischen Verwachsungen, welche die Function des Herzens so sehr beeinträchtigen.

Die Vortheile einer Herzmuskelnaht sind klar zu Tage liegend. Allein ihrer Anwendung stellen sich grosse Schwierigkeiten entgegen. Gewisse Wunden sind in Folge ihrer Lage am Herzen unzugänglich. Die Diagnose der penetr. Verletzung ist oft überaus schwer, geschweige denn eine genaue Diagnose des verletzten Herzabschnitts. Die Technik bedarf einer weitern Ausbildung. So bin ich mir denn bewusst, dass Misserfolge nicht ausbleiben werden. Ebenso fest bin ich überzeugt, dass mit der Herznaht manches Leben gerettet werden wird, welches bisher als verloren gelten musste.

Penetrirende Herzwunden sind seltene Ereignisse. Die Erfahrung des einzelnen Arztes ist naturgemäss gering. Wir müssen das zusammengetragene Material benutzen, um uns einigermaassen ein Urtheil zu bilden. Allein es ist auf dem Gebiet der Herzchirurgie noch viel zu arbeiten.

Als grundlegend für die Verletzungen des Herzens ist die Arbeit von G. Fischer zu betrachten, deren Schlussfolgerungen im Wesentlichen von allen späteren Autoren bestätigt worden sind. Es ist klar, dass eine weite Eröffnung der Herzhöhle den sofortigen Tod im Gefolge hat. Diese Fälle kommen für die Behandlung nicht in Betracht. Von grösster Wichtigkeit ist dagegen der Nachweis, dass kleinere Herzwunden eine mehr oder minder lange Lebensdauer gestatten und sehr wohl einer Behandlung zugängig sind.

Stich- und Schnittwunden geben eine bessere Prognose als die Schussverletzungen. Bei Weitem die meisten Herzwunden sind penetrirend. Am häufigsten werden die Ventrikel betroffen, der rechte Ventrikel um ein weniges häufiger als der linke. Man hat berechnet, dass von sämmtlichen Herzverletzungen etwa 10 pCt. zur Heilung gelangen. Wenn man überlegt, dass eine gewisse Anzahl von tödtlichen Herzwunden nicht zur öffentlichen Kenntniss kommt, — ich kenne z. B. 3 Todesfälle aus Frankfurter Kranken-

Digitized by Google

häusern, welche nicht veröffentlicht worden sind — so wird man wohl auf einen geringeren Procentsatz von Heilungen schliessen.

Immerhin ist es von Bedeutung, dass Herzwunden einer Spontanheilung fähig sind. Es ist sogar durch Section festgestellt, dass bei der Eröffnung von 2 Herzhöhlen eine Heilung zu Stande kommen kann. Ich verweise hier auf das Studium der Casuistik.

Wir könnten auf Grund des zusammengetragenen Materials versuchen, je nach dem Sitz und der Art der Wunde gewisse prognostische Schlüsse zu ziehen. Dabei entsteht ein Bedenken. Fast sämmtliche Autoren, welche über Herzwunden geschrieben haben, betonen, dass einer ganz geringfügigen Verletzung der sofortige Tod folgen könnte. Wenn das zutrifft, dass eine mimiale Verletzung z. B. durch eine Nadel sofortigen Herzstillstand hervorrufen kann, dann ist es für den Chirurgen von höchster Wichtigkeit, etwas Genaueres über diese Fälle, welche zu allen andern Beobachtungen über Herzwunden in scharfem Gegensatz stehn, zu erfahren.

Man könnte niemals mit gutem Gewissen zu Gunsten einer Herznaht sprechen, wenn bei dem Einstich der Nadel Herzlähmung befürchtet werden müsste. Ich habe mir alle Mühe gegeben, die einschlägige Literatur durchzusehn. Als einwandsfrei kann ich nur solche Fälle gelten lassen, bei denen eine stärkere Blutung fehlte. Es ergab sich, dass nur ein einziger Fall vorliegt. Der bekannte Grenadier Latour d' Auvergne[1]) erhielt in der Schlacht bei Neustadt einen Lanzenstich in die Herzspitze. Der Tod erfolgte sofort. Die beiden andern Fälle, welche hier herangezogen werden, sind zweifelhaft. In dem einen — von Fischer-Statistik No. 1 heisst es „Tod wahrscheinlich sofort", in dem andern wurde ein starker Bluterguss gefunden. Der letzte Fall ist also sicher auszuscheiden. Es ist möglich, dass mir noch weitere beweiskräftige Beobachtungen entgangen sind. Soviel glaube ich behaupten zu dürfen, dass es sich um verschwindende Ausnahmen handelt. Zur Erklärung der Herzlähmung hat man die Verletzung der Herzganglien als der automatischen Bewegungscentrum herangezogen. Ich muss an dieser Stelle auf eine Entdeckung von Kronecker und Schmey hinweisen, welche ausserordentlich be-

[1]) G. Fischer: Ueber die Wunden des Herzens und des Herzbeutels. v. Langenbeck's Archiv. Bd. 9, Fall 172.

Digitized by Google

achtenswerth ist. Sie fanden bei Hunden und Kaninchen im Vorhofsseptum eine Stelle, deren Verletzung sofortigen Herzstillstand herbeiführt. Ueber die Richtigkeit ihrer Beobachtung kann kein Zweifel bestehen. Die betreffende Stelle wurde als Coordinations-Centrum für die Herzbewegung angesprochen. Die Möglichkeit liegt demnach vor, dass auch am menschlichen Herzen solch eine verhängnissvolle Stelle vorhanden ist. Der Befund von Kronecker und Schmey könnte demnach als eine Bestätigung der obigen Erklärung gelten. Trotzdem ist dieselbe unrichtig. Die Herzganglien stammen vom Sympathicus ab und sind demnach sensibler Natur. (W. His). Höchstwahrscheinlich vermitteln sie die Reflexe, welche bei einem auf das Herz wirkenden Reiz ausgelöst werden.

Nach den Arbeiten von W. His, Krehl und Romberg ist die Herzmuskel selbst der automatische und regulatorische Motor. Er ist ohne Hülfe der Ganglien im Stande, sich den verschiedenen Anforderungen anzupassen. Die Automatie ist am Ausgesprochensten an der Einmündungsstelle der grossen Venen und nimmt nach den Ventrikeln hin ab. Die Fortleitung der Contraction der verschiedenen Herztheile erfolgt auf dem Weg der Muskelleitung und knüpft sich an ein von W. His gefundenes Muskelbündel, welches Vorhof- und Kammermuskulatur verbindet.

Diese wichtigen Ergebnisse, welche die Forschungen anderer Autoren theils bestätigen, theils wesentlich ergänzen, sind wohl geeignet, den Herzmuskel mehr in den Vordergrund unseres Interesses zu stellen. Die Herzganglien sind keine motorischen Bewegungs-Centren. Im Fall Latour d'Auvergne kann übrigens von einer Verletzung der Ganglien keine Rede sein, weil die Ventrikel ganglienfrei sind. Es kann sich hier nur um eine tödtliche Reflexwirkung handeln. Wir sind nach Allem, was wir wissen, zu dem Schluss gezwungen, dass der reflectorische Herzstillstand nach Herzwunden extrem selten ist, während Shock-Wirkungen sehr gewöhnlich sind. Beobachtungen an Menschen, welche dem Kronecker und Schmey'schen Befund analog sind, liegen nicht vor. Weitere Erfahrungen müssen lehren, ob der Herzstillstand von individuellen Ursachen abhängt, oder ob es sich um Reflexwirkung von ganz bestimmten Stellen des Herzens aus handelt.

Für das richtige Verständniss der Vorgänge, welche sich nach der Verletzung einer Herzhöhle abspielen, ist es nothwendig, von

Digitized by Google

allen Complicationen abzusehen und das Verhalten des Herzmuskels zu betrachten. Die Structur des Muskels und seine functionellen Eigenschaften lassen auf Besonderheiten schliessen. Dr. Bode hat auf meine Veranlassung hin in dem physiologischen Institut des Herrn Geh. Rath Landois verschiedene Versuche angestellt. Ich will das Wichtigste aus Dr. Bode's Arbeit kurz anführen.

Eine leichte Berührung des Kaninchenherzens lässt keinen Einfluss auf die Herzthätigkeit erkennen. Ein stärkerer Druck bewirkt Beschleunigung und Arhythmie. Das Anstechen des Herzmuskels ruft meist einen kurzen Herzstillstand hervor, dann folgt eine beschleunigte und arythmische Herzaction. Kleine Wunden haben wenig Neigung zum Klaffen, grössere klaffen, in welcher Richtung man auch die Muskelfasern durchtrennen mag.

Weiterhin war es mir von Interesse, etwas Genaueres über die Blutung aus dem Herzen zu erfahren. Die klinische Erfahrung lehrt, dass in dem Moment der Herzeröffnung eine heftige Blutung stattfindet. Das wird durch das Thierexperiment vollkommen bestätigt. Diese primäre Blutung ist systolischer Art. Weitaus am gefährlichsten bezügl. der Blutung ist die Verletzung der Vorhöfe. Bei mittelgrossen Wunden blutet es reichlicher aus dem rechten als aus dem linken Ventrikel. Dies Verhalten erklärt sich aus der verschiedenen Dicke der Muskulatur. Es ist im höchsten Grad bemerkenswerth, dass kleine Wunden der Herzkammern bald aufhören zu bluten. Dabei ist nicht in erster Linie eine Gerinnsel-Bildung anzunehmen, sondern eine Anpassung des Herzmuskels an die Schädigung, so dass weder im Zustand der Contraction noch in der Erschlaffung Blut austritt. Diese durch das Experiment erwiesene Thatsache ist sehr wohl geeignet, uns eine Erklärung für die Heilung mancher penetrirender Herzwunden zu geben. Ich glaube wenigstens, dass nichts im Wege steht, die Ergebnisse am Thier auf die Verletzungen des menschlichen Herzens zu übertragen.

Es bleibt noch übrig, den Effect der penetrirenden Herzwunde auf die Circulation zu erörtern. Nehmen wir an, der rechte Ventrikel sei geöffnet. Ein grosser Theil des Blutes entleert sich und wird der Circulation entzogen. Es strömt weniger Blut in die A. pulmonalis, folglich auch weniger in die linke Herzhälfte. Es resultirt mangelhafte Füllung des Aortensystems und Stauung in den Venen wegen fehlender vis a tergo. Dadurch wird Anämie des

Digitized by Google

Grosshirns und der Medulla bedingt, vielleicht auch mangelhafte Ernährung des Herzens selbst, indem die Coronar-Arterien wenig Blut erhalten. Der Endeffect ist der gleiche, welcher Herzabschnitt auch verletzt wird.

Prüfen wir nun das Krankheitsbild der penetrirenden Herzwunde! Der Verletzte stürzte blutüberströmt zusammen. Wieviel dabei auf Rechnung des Shocks, wieviel auf Rechnung der Circulations-Störung zu setzen ist, ist schwer zu sagen. Soviel ist gewiss, dass Herzwunden, welche den Austritt einer grösseren Blutmenge gestatten, unbedingt und sofort sehr schwere Erscheinungen im Gefolge haben müssen. Wir finden deshalb auch die Ohnmacht, die Cyanose, den Lufthunger; wir constatiren einen sehr schlechten, unregelmässigen Puls. Alles Zeichen einer mangelhaften Herzaction und Circulation!

Es kommt nun darauf an, ob der Kreislauf des Bluts erhalten bleibt. Wir wissen, dass eine stattliche Anzahl von Herzverletzten die erste Blutung übersteht. Damit ist gesagt, dass die anfängliche Störung mehr oder minder ausgeglichen ist. Dem aufmerksamen Beobachter werden freilich im Verlauf die Zeichen der mühsamen Circulation nicht entgehen. Wir wissen aber, wodurch eine vorläufige Erholung möglich ist.

In allen Krankenberichten spielt die Wiederholung der Blutung eine grosse Rolle. Nach meiner Beobachtung muss ich annehmen, dass der Character der Blutung sich ändern kann. Ich habe bei meinem Patienten eine diastolische Blutung gesehen. Ein systolisches Herauspritzen des Bluts fand nicht statt. Die Blutung schien vielmehr in der Systole vollkommen zu stehen. Wenn dieses Verhalten für alle oder die meisten derartigen Verletzungen zutreffen sollte, so würden wir eine ausreichende Erklärung haben, warum eine wiederholte Blutung aus dem Herzen relativ lange Zeit vertragen wird.

Es ist klar, wenn wir die einzelnen Herztheile für sich betrachten, dass eine systolische Blutung gefährlicher ist, wie eine diastolische. Letztere erfolgt unter geringem Druck. Goltz und Gaule nehmen eine diastolische Saugkraft der Ventrikel an. Dem entspricht, dass Dr. Bode bei einigen seiner Experimente Luftaspiration bemerkt hat. Ich kann nur sagen, dass in meinem Fall diastolisch eine der Wunde entsprechende Blutmenge aus der rechten

Digitized by Google

Herzkammer floss, offenbar unter geringerem Druck. Luftaspiration fand sicher nicht statt.

Wir haben bisher nur die Vorgänge am Herzen selbst und seine unmittelbaren Folgen betrachtet. Es sind aber noch andere Factoren zu berücksichtigen, welche sich sehr rasch geltend machen können. Dahin gehört in erster Linie eine pralle Füllung des Herzbeutels. Jede Füllung des Herzbeutels erschwert die Herzaction und schädigt den Kreislauf. Darauf hat schon Morgagni hingewiesen. Neuerdings machte Rose auf die Gefahr aufmerksam und führte den neuen Ausdruck „Herztamponnade" ein. Nach den Versuchen von Cohnhein wird bei sehr starkem Druck im Pericard weder Systole, noch Diastole aufgehoben. Dagegen wird der Blutzufluss aus den Venae cavae gehindert und hierdurch Leerpumpen und Stillstand des Herzens herbeigeführt.

Ein Hämopericard mit starker Spannung kann natürlich nur dann entstehen, wenn das Blut keinen Ausweg aus dem Herzbeutel findet.

Ich möchte aus praktischen Gründen darauf aufmerksam machen, dass über die Lage des Herzens in einem mit Flüssigkeit gefüllten Herzbeutel vielfach irrige Vorstellungen herrschen. Man glaubt, dass das Herz durch die Flüssigkeit von der Brustwand abgedrängt und nach hinten verlagert werde. Das ist durchaus nicht der Fall. Selbst bei sehr praller Füllung ist das Herz nur durch eine dünne Flüssigkeits-Schicht von der vorderen Herzbeutelwand getrennt. Der flüssige Inhalt liegt nach hinten und comprimirt die Lunge. Bei der Operation eines Hämopericards fühlte ich nach ausgiebiger Freilegung des Herzbeutels das Herz so kräftig anschlagen, dass ich mich scheute, einzuschneiden. Nachdem ich das Pericard zwischen zwei Pincetten geöffnet hatte, stürzte die blutige Flüssigkeit in einem etwa 10 Ctm. hohen Strahl heraus und sofort legte sich das Herz in die Wunde. Erst nach breiter Incision entleerte sich der Hauptinhalt, indem gleichzeitig Luft aspirirt wurde. Der Fall endete leider tödtlich. Er wird a. a. O. des Näheren beschrieben werden.

Wenn das Pericard an seiner vorderen Fläche das Blut austreten lässt, so wird doch in den meisten Fällen zuerst das Blut in den unteren und hinteren Theil desselben laufen, allein es kann unter diesen Umständen kein starker Druck im Herzbeutel entstehen.

Digitized by Google

Je nachdem die Pleurahöhle geöffnet ist oder nicht, wird sich die Brusthöhle oder der Mittelfellraum mit Blut füllen. Die meisten Herzwunden verlaufen mit Pleura- und Lungenverletzung, welche mehr oder weniger das Krankheitsbild beeinflussen.

Im Grossen und Ganzen kann man sagen: Bei den penetrirenden Herzwunden entscheidet die Blutung über das Schicksal unserer Patienten, erst in zweiter Linie kommt eine Infection in Betracht.

Es wäre dringend wünschenswerth, wenn wir sofort eine sichere Diagnose der penetrirenden Herzverletzung machen könnten. Zuweilen wird dies möglich sein (Hämo-Pneumo-Pericard), oft wird aber nur eine genaue und fortgesetzte Beobachtung uns genügende Anhaltspunkte für die Diagnose geben.

Man hat die Lage der äusseren Wunde zu berücksichtigen und das verletzende Instrument. Ich kann es nicht für verwerflich halten, die Richtung eines Wundkanals der Brustwand durch eine Sondirung zu bestimmen, sofern man die nöthige Vorsicht walten lässt. Die Untersuchung kann einen werthvollen Fingerzeig abgeben. Ich will darauf aufmerksam machen, dass in meinem Fall die äussere Wunde mit der nächsten Umgebung pulsirte.

Ergiebt die Richtung der Wunde die Möglichkeit oder Wahrscheinlichkeit einer Herzverletzung, so wird man mit Berücksichtigung der oben geschilderten Erscheinungen des Oeftern im Stande sein, eine Diagnose zu stellen.

In allen zweifelhaften Fällen ist wenigstens die Möglichkeit der Herzverletzung im Auge zu behalten.

Recht schwierig ist die Behandlung dieser Herzwunden. Der Patient soll sich absolut ruhig verhalten. So vernünftig diese Anordnung ist, so grosse Schwierigkeiten stellen sich ihr entgegen. Der Patient hat Athemnoth, quälendes Angstgefühl. Er will keine Minute ruhig liegen. Selbst mit Morphium ist die dringend nöthige Ruhe nicht zu erzwingen. Man wird sich also mit dem Erreichbaren begnügen müssen. Sehr lebhafte Empfehlung hat seit langer Zeit der Aderlass gefunden. Er soll die Blutung zum Stillstand bringen. Ich vermisse den Beweis hierfür. Auch der Fall von Rose betreffend die Stichverletzung des Züricher Studenten beweist nichts, da wir durch das Experiment am Thier wissen, dass

Digitized by Google

der Herzmuskel selbst nach kurzer Zeit im Stande ist, die Wunde zu verschliessen. Selbstredend gilt das nur für den vorher gesunden Herzmuskel. Der degenerirte Herzmuskel lässt selbst aus einer Stichverletzung durch die Punktionsspritze fort und fort Blut austreten. Wenn wir also auf eine Blutstillung hinarbeiten wollen, so erscheint mir der Aderlass mindestens als ein zweifelhaftes Mittel.

Bei der sogenannten Herztamponnade hat Rose die Punktion resp. Incision des Pericards vorgeschlagen. Nach meinen Ausführungen muss es einleuchten, dass die Punktion durch die Brustwand recht gefährlich ist. Man hat doch nicht allein die Lage des Herzens an der vorderen Brustwand sondern auch seine lebhaften Bewegungen in Betracht zu ziehen. Eine senkrecht zur Brustwand eingeführte Spritze muss fast mit Sicherheit das Herz verletzen.

Es erscheint daher am Besten, wenn man mit sorgfältiger Schonung der Pleura den fünften linken Rippenknorpel resecirt und den Herzbeutel bloslegt. Dann soll die Nadel möglichst flach eindringen.

Die Punktion hat den Vortheil, dass Lufteintritt in das Pericard vermieden wird. Es kann natürlich nur ein kleiner Theil des pericardialen Inhalts entleert werden. Dies genügt ja bei gewissen Ergüssen, um die Resorption einzuleiten oder um Zeit zu gewinnen. Um aber allen Inhalt zu entleeren, dazu bedarf es der Drainage des Pericards. Wenn möglich, sollte auch diese unter Luftabschluss vorgenommen werden.

Es giebt aber Fälle, wo die Incision vorzuziehen ist, sei es, dass Gerinnsel den Herzbeutel anfüllen oder dass eine andauernde Blutung stattfindet.

Es ist auffallend, dass man von diesem Eingriff trotz aller Empfehlungen so wenig hört. Dieser Umstand hängt wohl eng mit folgender Frage zusammen.

Was hat die Chirurgen bisher abgehalten, den altbewährten Grundsatz der directen Blutstillung auf die Verletzungen des Herzens zu übertragen?

Riedinger, welchem wir die bekannte Monographie über Herzwunden verdanken, sagt: „Wenn man auch nichts direct gegen die Verletzung thun kann, denn der Vorschlag, die Herz-

Digitized by Google

wunden zu nähen, bedarf, obwohl allen Ernstes gemacht, doch wohl kaum einer Erwähnung.“ Ihm stimmen die meisten Chirurgen bei. Nur Koenig spricht sich, wenn alle Mittel vergeblich sind, für die Herznaht aus.

Es sind ohne Zweifel recht gewichtige Bedenken, welche die Chirurgen vor einer Naht am Herzen zurückschrecken liessen.

Die Vorstellung einer Blutung aus dem Herzen hat gewiss Manchen abgehalten, gegebenen Falls das Herz frei zu legen. Die Blutung kann, wie ich aus Erfahrung weiss, furchtbar sein. Allein diese Fälle erliegen in kürzester Frist. Jeder Eingriff kommt zu spät. Die sich in Stunden und Tagen abspielenden Verletzungen liegen günstiger.

Weiterhin war es zweifelhaft, ob man überhaupt an dem stürmisch arbeitenden Herzen eine Naht anlegen könne. Diese Frage ist ohne weiteres zu bejahen. Die Naht ist schwierig, aber die Schwierigkeiten sind zu überwinden. Endlich das gewichtigste Bedenken! Man hat das Herz frei gelegt und findet eine Blutung, welche nicht zugänglich gemacht werden kann. Das ist in der That das Schlimmste, was sich ereignen kann. Die Gefahr des Herzdruckes ist zwar beseitigt, die Gefahr der Blutung vielleicht grösser als zuvor. Denn das Blut strömt frei aus der Pericardial-Oeffnung. Trotzdem behaupte ich, sind mehr Möglichkeiten gegeben, das Leben zu retten, als wenn man den Kranken sich selbst überlässt.

Wir haben aber zu erwägen, das die meisten Herzverletzungen durch Gewalten entstehen, welche von vorn kommen. Sofern es sich also nicht um Durchbohrungen des Herzens handelt, werden wir Verletzungen zu erwarten haben, welche vorn zugänglich sind, welche bei Systole oder Diastole nach vorn zu liegen kommen.

Das führt uns zu der Frage, welche Herztheile genügend frei gelegt werden können.

Die Vorderwand des rechten Ventrikels sowie einen grossen Theil des linken Ventrikel kann man durch temporäre Resection der 5. event. noch der 4. Rippe ohne Schwierigkeit zu Gesicht bringen. Durch Resection der 3. und 4. rechten Rippe event. mit Wegnahme eines Stückes vom Brustbein ist dem rechten Vorhof beizukommen. Am schwierigsten ist der linke Vorhof

Digitized by Google

freizulegen, indem nur die Spitze des rechten Herzohres nach vorn liegt.

Es ist immerhin schon ein recht ansehnlicher Abschnitt des Herzens zugänglich und gerade derjenige, welcher am meisten verletzt wird.

Durch kräftiges Anziehen des Herzbeutels kann man das Herz mehr nach vorn bringen. Der rechte Ventrikel muss in der Diastole, der linke in der Systole genäht werden. Die zeitweilige Fixirung des Herzens durch die erste Fadenschlinge wird die Fortführung der Naht wesentlich erleichtern. Ich möchte noch hinzufügen, dass ein Ablösen und Zurückschieben der Pleura vom Herzbeutel sehr wohl möglich ist, so dass durchaus nicht immer die Pleurahöhle geöffnet werden muss. Wenn es sich dagegen um gleichzeitigen Haemothorax mit Lungencompressionen handelt, dann ist eine breite Eröffnung vorzuziehen. Nach der Oeffnung der linken Pleurahöhle findet keine Luftinspiration in den Herzbeutel mehr statt.

Die Frage der Herznaht ist neuerdings mehrfach in Angriff genommen worden.

Cappelen[1]) machte eine Herznaht wegen einer nicht penetrirenden Wunde. Del Vecchio[2]) gelang es bei seinen Versuchen über Herznaht, einen Hund, welchem er zwei perforirende Wunden des linken Ventrikels beigebracht hatte, durch Naht am Leben zu erhalten. Er hat auch eine Operationsmethode zur Freilegung des menschlichen Herzens angegeben.

Ende October vorigen Jahres theilte Salomoni[3]) auf dem italien. Chirurg. Congress mit, dass er bei Versuchen an Hunden zwei Mal mit Erfolg das Herz genäht habe. Als die Thiere nach 15 bez. 20 Tagen getödtet wurden, zeigten sich nur geringe pericardiale Verwachsungen der Herzwunde entsprechend. In der Discussion erwähnte Durante, dass kürzlich Farina in Rom die linke Herzkammer genäht habe. Patient starb nach mehreren Tagen an einer intercurrenten Krankheit. Der von mir operirte Kranke wurde im September 1896 bei der Naturforscher-Versammlung den anwesenden Chirurgen vorgestellt und kurz über ihn berichtet.

[1]) Ref. Deutsche med. Wochenschrift. Litterarische Beilage 1896.
[2]) Del Veichio. Sutura del cuore. Riforma med. 1895, Vol. II No. 79.
[3]) Ref. im Centralblatt f. Chirurgie. 1896, No. 51.

Digitized by Google

Die Krankengeschichte ist folgende:

Der Gärtner W. J., 22 J. alt, wurde am 31. Aug. 1896 wegen Herzbeschwerden, bestehend in unregelmässiger, sehr erregter Herzaction, vom Militär entlassen. Am 7. Sept. Nachts erhielt er auf der Promenade einen Messerstich und stürzte sofort bewusstlos zusammen. Nach dreistündiger Ohnmacht kam er zu sich, schleppte sich mühsam 300 Schritte fort und sank wieder um. Ein Vorübergehender benachrichtigte das nächste Polizei-Revier. Die Schutzleute fanden ihn leichenblass, mit kaltem Schweiss bedeckt, nach Athem ringend. Er konnte nur mühsam seinen Namen nennen. Nachts $3^1/_2$ Uhr kam er in das städt. Krankenhaus.

Befund: Mittelgrosser, gut gebauter Mann, dessen Kleider über und über mit Blut bedeckt sind. Er ist schwer collabirt und todtenblass. Puls kaum zu fühlen, frequent und aussetzend. Es besteht grosse Athemnoth. Im 4. linken Intercostalraum, drei Querfinger breit vom Sternalrand, befindet sich eine, den Rippen parallel laufende, nicht blutende Wunde. Dieselbe ist $1^1/_2$ Ctm. gross und klafft. Die Herzdämpfung ist nach rechts verbreitert. Die Herztöne sind rein. Lungenbefund, soviel untersucht werden kann, normal.

8. 9. früh. Pat. hat sich etwas erholt. Das Sensorium ist freier, der Puls kräftiger, 124. Temp. 37,6. Auch die Dyspnoe hat sich etwas gebessert. Nachm. 4 Uhr. An der linken Brusthälfte hat sich eine Dämpfung entwickelt, welche hinten bis zur Höhe des 7. Brustwirbels reicht.

Herzdämpfung: Linke Grenze: Mammillarlinie, rechts: Mitte des Sternum, oben: unterer Rand der 4. Rippe. Spitzenstoss verbreitert. Die Herztöne sind rein, namentlich laut auf der rechten Seite zu hören. Resp. 64. Puls 120. Pat. muss catheterisirt werden.

Ord.: Ruhe, Eisblase, Campher-Injection. Nachts war Pat. sehr unruhig, stöhnt viel. Temp. 38,2. Resp. 68.

9. 9. Entschiedene Verschlechterung des Befindens. Puls klein und unregelmässig. Die Herzdämpfung hat nach rechts hin zugenommen und geht nach links in eine Dämpfungsgrenze über, welche sich nach oben bis zur Achselhöhle fortsetzt. Resp. 76. 7 Uhr Abends: Der Puls ist noch schlechter geworden, die Athmung enorm beschleunigt und oberflächlich. Die Dämpfung links ist gestiegen. Eine Probepunction förderte dunkles Blut zu Tage.

Von der Reise zurückkehrend sehe ich jetzt den Patienten. Er machte den Eindruck eines Sterbenden. Es besteht Cyanose — enorme Dyspnoe mit Nasenflügelathmen. Resp. 76. Puls elend, äusserst beschleunigt, aussetzend. Die linke Brusthälfte betheiligt sich kaum bei der Athmung. Sie ist gedämpft, fast bis zur Lungenspitze. Das Herz ist nach rechts gedrängt. Seine Töne sind rein! Die kleine Stichwunde im 4. Intercostalraum pulsirt deutlich. Ihre Umgebung ist sehr lebhaft druckempfindlich.

Diagnose: Rasch wachsender Hämothorax.

Es entstand nun die Frage: Was ist verletzt? Das Herz oder seine grossen Gefässe, die Intercostalis, Mammaria? Dr. Siegel hatte mittelst der Sonde festgestellt, dass die Richtung des Wundcanals nach dem Herzen führte. Ich entschloss mich, die Blutstillung zu versuchen.

Digitized by Google

Operation: 14 Ctm. langer Schnitt im 4. linken Intercostalraum. Die 5. Rippe wird etwas einwärts von der Mammillarlinie durchschnitten und in ihrem Sternalansatz nach innen umgebogen. Es kommt dunkles Blut zum Vorschein. Der eingeführte Finger dringt in die Pleurahöhle und direct auf den Herzbeutel. Art. mammar. ist unverletzt. Die Pleura wird weit geöffnet. Es entleert sich massenhaft dunkles Blut und Luft tritt ein. Die Narkose wird ausgesetzt. Der Herzbeutel ist jetzt gut zu übersehen. Man bemerkt leicht eine kleine Stichwunde, aus welcher ohne Unterbrechung dunkles Blut strömt. Das Pericard wird mit Klemmzangen gefasst, um es in die Wunde zu bringen. Die Umgebung der Wunde reisst ein. Venöses Blut bedeckt das Gesichtsfeld. Erst nachdem der Herzbeutel noch ein Stück quer eingeschnitten, halten die Klemmen. Das Herz liegt nun in grosser Ausdehnung frei. Seine Bewegung in dem sehr ausgedehnten Herzbeutel ist ausserordentlich. Aus der Tiefe des Herzbeutels entleert sich fortgesetzt Blut und Gerinnsel. Das hindert nicht, dass man in der Diastole eine ca. $1^1/_2$ Ctm. grosse Wunde im rechten Ventrikel erkennen konnte. Sie scheint etwa in der Mitte desselben zu liegen, hat glatte Ränder und klafft. Ein der Grösse der Wunde entsprechender Blutstrom quillt aus dem Herzen. Der aufgelegte Finger beherrscht die Blutung. Von Blutaustritt während der Systole kann nichts wahrgenommen werden, obwohl der Finger bei der rapiden Bewegung vom Herzen abgleitet. Man hat Zeit, sobald das Herz in seine diastolische Lage zurücksinkt, die Wunde mit dem Finger zu verschliessen. Die Herzbewegungen wurden durch das Anlegen des Fingers nicht alterirt.

Man wird begreifen, dass die Sachlage nicht geeignet war, genaue Betrachtungen am Herzen anzustellen. Immerhin konnte Einiges festgestellt werden, was vielleicht von Interesse ist. Am auffallendsten war die ausserordentliche Bewegungsexcursion von links nach rechts, sodass neben der Rollung noch eine rein seitlich nach rechts gerichtete Bewegung stattzufinden schien. Eine solche Excursion kann nur bei sehr erweitertem Herzbeutel stattfinden. In der Systole, welche rapid einsetzte, wurde der Herzmuskel steinhart, der rechte Ventrikel verschwand unter dem Sternum, während der linke nach vorn zu liegen kam. Die Herzspitze rückte herauf. Dann sank das Herz in umgekehrter Bewegung schlaff in die Diastole zurück. Die Diastole währte länger als die Systole. Ich entschloss mich rasch zur Naht der Herzwunde. Es wurde eine feine Darmnadel mit Seidenfaden benutzt. Bei Beginn der Diastole wurde im linken Wundwinkel rasch und tiefgreifend die Nadel durchgeführt. Es schien mir, als ob die Diastole dadurch verlängert würde. In der folgenden Diastole wurde der Faden angezogen. Das Herz schien wieder ein Moment länger in Diastole zu verharren. Es war tröstlich, dass nach Knüpfen der ersten Ligatur die Blutung wesentlich schwächer war. Durch Anziehen der ersten Fadenschlinge wurde die Anlegung der 2. Knopfnaht bedeutend erleichtert. Es war nur ängstlich, dass das Herz bei jeder Fixirung in Diastole still zu stehen schien. Nach der 3. Naht, welche besonders schwierig war durch die Herzbewegung, stand die Blutung vollkommen. Das Herz arbeitete weiter und wir konnten aufathmen. Der Assistent meldete, dass der Puls entschieden besser sei.

Digitized by Google

Die Pleurahöhle wurde mit Kochsalzlösung ausgespült, um möglichst die Blutgerinnsel zu entfernen. Herzbeutel und Pleura wurden mittelst Jodoformgazestreifen drainirt. Darauf wurde das Rippenstück zurückgeklappt und die Weichtheilwunde durch Nähte verkleinert.

Das Befinden des Patienten nach der Operation war bemerkenswerth. Die Athemfrequenz betrug statt 76 nur 48 p. M. und sank in den nächsten Stunden auf 34—32—28. Puls 112—132, ungleich in seiner Stärke. Pat. liegt ganz ruhig und schläft viel. Er wird von Zeit zu Zeit durch anfallsweise Schmerzen aufgeweckt. Der Schmerz wird vorn am linken Rippenbogen localisirt; er hält etwa fünf Minuten an und verliert sich wieder. Am 10. 9. steigt die Temp. auf 38,7. Der Tampon verstopft die Pleurahöhle. Nach seiner Entfernung entleert sich reichlich blutig gefärbte Flüssigkeit. In der Gegend der Herzspitze hört man leichtes Reiben, welches jedoch in der Folge nicht mehr nachzuweisen war. Pat. muss catheterisirt werden. Es besteht andauernd Brechneigung. 11. 9. Temp. normal. Der Verband muss öfters erneuert werden. Puls 130—140. Resp. 18—36. 12. 9. Pat. entleert spontan Urin, sonst Zustand wie gestern. 15. 9. wird der Puls sehr unregelmässig. Es scheint, als ob die Camphereinspritzungen den Puls ungünstig beeinflussen. Sehr günstig wirken kleine Morphiumdosen. Wegen Luftmangel werden O-Inhalationen verordnet. Abends leichte Temperatursteigerung. 17. 9. Abend-Temperatur 36,6. 19. 9. Abend-Temperatur 39,7. Eine genaue Untersuchung ergiebt keinen Anhaltspunkt für Pericarditis. Dagegen ist das Pleurasecret eitrig, das dicke Drainrohr verlegt sich durch die Fibringerinnsel. Erst nachdem in der Folge eine Gegenöffnung am Rücken gemacht war, ging das Fieber langsam zurück. Die Ausdehnung der Lunge liess noch länger auf sich warten. Bemerkenswerth in der Reconvalescenz war die ausserordentliche Erregbarkeit der Herzaction. Sie ist noch bis auf den heutigen Tag vorhanden. Lange Zeit hindurch empfand Pat. Athembeschwerden und schmerzhaftes Ziehen in der linken Brust. Der Wundverlauf wurde complicirt durch die Eiterung in der Pleura, während die Pericardialhöhle sich sehr rasch abgeschlossen hatte. Es erscheint mir wichtig, in ähnlichen Fällen nach dem Rath von Eiselsberg's die Ränder des Pericards nach aussen zu nähen.

Ich bin heute in der glücklichen Lage, Ihnen den Patienten geheilt vorzustellen. Sein Aussehen ist vortrefflich. Ich habe ihm noch nicht erlaubt, sich körperlich anzustrengen. Er beschäftigt sich mit leichten Arbeiten. Das Herz arbeitet regelmässig, also besser wie vor der Verletzung. Die grosse Erregbarkeit desselben ist geblieben. Aus verschiedenen Gründen muss ich annehmen, dass irgendwie ausgedehnte pericardiale Verwachsungen nicht bestehen. Vor einigen Wochen war ein Geräusch an der Pulmonarklappe zu hören. Dann verschwand es wieder. Der Patient hat demnach alle Aussicht, gesund zu bleiben.

M. H.! Die Ausführbarkeit der Herznaht dürfte wohl von jetzt ab nicht mehr in Zweifel gezogen werden. Gegen die Zweckmässigkeit der Naht brauche ich wohl auch keine Einwendung zu

Digitized by Google

fürchten; denn der Eingriff wirkte nicht nur direct lebensrettend, sondern auch die spätern Folgen der pericardialen Verwachsungen scheinen glücklich vermieden. Ich hoffe aber zuversichtlich, dass dieser Fall nicht etwa ein Curiosum bleibt, sondern dass er die Anregung giebt, auf dem Gebiete der Herz-Chirurgie weiter zu arbeiten. Ich spreche nochmals meine Ueberzeugung aus, dass durch die Herznaht manches Leben erhalten werden kann, welches bisher als verloren gelten musste.

Digitized by Google

X.

Ueber Splenektomie.

Von

Professor Dr. Thomas Jonnesco

in Bukarest.

Seit dem 3. Februar 1896 bis jetzt habe ich acht Milzextirpationen ausgeführt: sieben Mal wegen Splenomegalia malarica und ein Mal wegen einer hydatischen Cyste der Milz.

I. Fall. N. C. Musikant aus Bukarest, 62 Jahre alt, kommt ins Spital am 1. Februar 1896. Er hat lange Zeit an Fieber gelitten, und seit einigen Jahren bemerkte er einen Tumor an der linken Seite, der langsam sich vergrösserte, und ihm in der letzten Zeit Schmerzen, Beschwerden und Dyspnöe verursachte. Sehr vorgeschrittene Cachexie und Oedem der unteren Extremitäten.

Diagnose: Megalosplenia malarica. Die Milz erstreckt sich im ganzen linken Hypochondrium in der linken Fossa iliaca bis ins rechte Hypochondrium. Die Milz ist fix und scheint keine Verwachsungen zu haben. Urin normal.

Operation am 3. Februar. Lateraler Abdominalschnitt entlang der linken Seite des M. rectus, von der letzten Rippe bis zur Arcada cruralis.

Die Milz ohne Verwachsungen wird leicht ausgeschält, nachdem man das Lig. phreno-splenicum in mehreren Bündeln zwischen zwei Ligaturen durchschneidet. Das Pediculum ist ziemlich lang, so dass die ziemlich grossen Gefässe leicht unterbunden werden. — Die Wunde wird in zwei Etagen geschlossen. Die Operation hat 45 Minuten gedauert. —

Folgen der Operation. Die Fäden werden am 9. Tage herausgezogen. Heilung per primam. An diesem Tage in Folge eines Hustenanfalls fühlte Patient, dass sich die Wunde geöffnet hat, und in der That finde ich am anderen Tage die Wunde ganz offen und die Gedärme unter dem Verbande. Die Wundränder scheinen atonisch zu sein und mit dem Darme leicht adhärent. Unter Chloroformnarkose wird der Darm reducirt, die Wundränder angefrischt und wiederum in 2 Etagen vernäht. Ohne Drainage.

Digitized by Google

Nach diesem zweiten Eingriffe, wie nach dem ersten bleibt die Temperatur normal ohne über 37,05 zu steigen. Der Allgemeinzustand verbessert sich immer, das Oedem der unteren Extremitäten verschwindet und am 14. März verlässt Patient das Spital. Die Milz wog 5750 Gr. mit dem Blute.

Dimensionen: 44 Ctm. Länge, 30 Ctm. Breite und 8 Ctm. Dicke. Die Blutuntersuchung wurde erst im August gemacht, und es wurden die rothen Blutkörperchen in normaler Zahl, während die weissen in Zahl gestiegen wie 1 : 150. — Am 9. Januar 1897 wird Patient wiedergesehen. Das Allgemeinbefinden ausgezeichnet, keine Ganglionärhypertrophie.

II. Fall. J. P. Bauer, 42 Jahre alt, kommt ins Spital am 21. August 1896. Mit 5 Jahren zuvor hatte Patient Fieber und Epistaxis. Sehr tiefe Cachexie, Anämie und sehr geschwächt. In der linken Seite ein Tumor, der ihm Schmerzen und Beschwerden im Gehen und Arbeiten verursacht.

Diagnose: Megalosplenia malarica, die Milz nimmt das Hypochondrium, die Fossa iliaca sinistra ein und erstreckt sich bis in die rechte Seite. Fixe Milz. Umfang des Bauches, 2 Finger oberhalb des Nabels, 78 Ctm. — Urin normal.

Operation: Splenektomie am 23. August. Medianer Schnitt vom Proc. xiphoideus bis 2 Finger unter dem Nabel. Die Milz ohne Verwachsungen wird leicht enucleirt. Das Lig phreno-splenic. wird ohne Unterbindung sectionirt, da es verhältnissmässig nicht so vasculär war.

Das Pediculum ist kurz und breit, die Gefässe sehr gross, zumal die Vena splenica daumendick. Es wird die Unterbindung jedes Gefässes insbesondere gemacht und das Pediculum zwischen Ligaturen durchschnitten. Keine Hämorrhagie. Die Bauchhöhle wird mittelst 2 Etagennähten geschlossen. Zwischenhautnaht. — Die Folgen der Operation waren sehr einfach, Heilung per primam. Dann und wann hat Patient Fieberanfälle, welche einigen subcutanen Chininjectionen nachgeben. Verlässt das Spital am 11. Nov. 1896. Die Milz wog 4620 Gr., sie hat eine Länge von 36 Ctm., Breite 25 Ctm. und Dicke von 6 Ctm.

Blutuntersuchung. Vor der Operation 2250000 rothe Blutkörperchen, 7000 weisse Blk. Verhältniss 1 : 321. — Nach der Operation 14 Oct. 4 100 000 rothe, 120 000 weisse, Proportion 1 : 342.

Urotoxischer Coeficient: Vor der Operation 50—70 Cbctm., nach der Operation 90—110 Cbctm. —

III. Fall. M. F. Bulgarin, 12 Jahre alt, kommt ins Spital am 12. Nov. 1896. Mit 4 Jahren zuvor hat Pat. Fieber 6 Monaten gehabt. Allgemeinbefinden gut.

Diagnose Megalosplenia malarica: Die Milz nimmt das linke Hypochondrium, die Seite und die Fossa iliaca sinistra ein, und erstreckt sich in die Fossa iliaca recta. Fixe Milz. Umfang des Bauches 75 Ctm. Urin normal.

Operation: Splenektomie am 14. Nov. 1896. Medianer Schnitt von Proc. xiphoideus bis 3 Fingerbreite unterhalb des Nabels. — Es werden sehr leichte Adhärenzen constatirt, das Lig. phrenico-splenicum wird ohne Unterbindung sectionirt. Die Gefässe des Pediculums werden jedes insbesondere doppelt unterbunden und durchschnitten, Das Lig gastro-splenicum wird

Digitized by Google

zwischen zwei Ligaturen sectionirt. Kein Blutverlust. Die Operation hat 20 Minuten gedauert. Heilung per primam. Pat. verlässt das Spital am 18. December 1896 in dem besten Zustande. Die Milz wog 2460 Gr. Dimensionen: 32 Ctm. lang, 18 Ctm. breit und 5 Ctm. dick.

Blutuntersuchung: Vor der Operation 4000000 rothe, 7000 weisse Bltk. — Proportion 1 : 571. — Nach der Operation 4500000 rothe, 25000 weisse, d. h. 1 : 180. Toxicität des Urins, vor der Operation 65 Cbctm., nach der Operation 95 Cbctm.

IV. Fall. A. M. aus Bulgarien, 16 Jahre alt, tritt ins Spital am 8. November 1896 ein. Seit 4 Jahren leidet er an Malaria. Tiefe Anämie, Oedeme, Bauchschmerzen und Dyspnöe.

Diagnose: Megalosplenia malarica: Die Milz erstreckt sich vom linken Hypochondrium, der linken Seite und Fossa iliaca bis zum Hypogastrium und Fossa iliaca dextra. Leichter Ascitis. Fixe Milz. Bauchumfang 85 Ctm.

Operation am 9. Nov. Splenektomie. Medianer Bauchschnitt, vom Proc. xifoideus bis unterhalb des Nabels. Leichte Verwachsungen. Das Lig. phrenico-splenenicum, ziemlich kurz und nicht gefässreich. Das Pediculum ist kurz und straff, gefässreich; die Unterbindung schwierig, wird aber für jedes Gefäss insbesondere gemacht. Kein Blutverlust. Die Leber hypertrophisch, lappig und hart. Dauer 45 Minuten.

Folgen: Broncho-pneumonie. Heilung per primam. Am 21. Nov. Amygdalitis infectiosa. Verlässt das Spital am 10. Dec. in einem ziemlich guten Zustande. Milz 1770 Gr. Dimensionen: 37 Ctm. lang, 16 Ctm. breit und 32 Ctm. Umfang.

Blutuntersuchung. Vor der Operation 3000000 rothe, 6000 weisse Blutkörperchen. Verhältniss: 1 : 100. — Nach der Operation 4200000 rothe, 3200 weisse Blutkörperchen, Verhältniss 1 : 130.

Urintoxicität: Urotoxischer Coeficient. Vor der Operation 65 Cbctm., nach der Operation 20—30 Cbctm.

V. Fall. St. S., 50 Jahre alt tritt ins Spital am 11. Dec. 1896 ein. — Mit 15 Jahren hat Pat. Malaria, die sich oft wiederholte. Seit 5 Jahren entdeckte er einen Tumor in der linken Seite, der seit kurzer Zeit schmerzhaft ist, so dass das Arbeiten unmöglich ist. Pat. ist blutarm, hat ein leichtes Oedem der unteren Extremitäten. Auf medicamentösem Wege ohne Erfolg behandelt.

Diagnose Megalosplenia malarica; Die Milz erstreckt sich vom linken Hypochondrium, der Seite und Fossa iliaca. sin, bis zum Hypogastrium und Fossa iliaca dextra. Fixe Milz. —

Operation: Splenektomie am 16. Dec. 1896. — Medianer Bauchschnitt vom Proc. xiphoid. bis 4 Fingerbreite unterhalb des Nabels. Viele gefässreiche Verwachsungen mit dem grossen Epiploon und der vorderen Bauchwand werden zwischen zwei Ligaturen durchnitten. Spleno-diaphragmatische Verwachsung. Das Zwerchfell wird in einer grossen Ausdehnung zerrissen und die Pleura in zwei Stellen geöffnet. Das Pediculum enthält sehr grosse Gefässe; die Vena splenica daumendick, die Art. splenica ant. atheromatös und dick wie die Femoralis. Wundverschluss in 2 Etagen, ohne Drainage. Dauer 50 Minuten.

Digitized by Google

Folgen: Bronchitis. Am sechsten Tage nach einem Hustenanfalle, öffnet sich die Wunde in ihrer ganzen Länge, mit Vorfall der Därme. Der Darm wird reducirt und die Wunde wieder vernäht. Die Peritonitis schreitet vor und Pat. stirbt am 22. Dec. 1896. — Die Milz wog 3350 Gr. Dimensionen: Länge 32 Ctm. Breite 24 Ctm. und Dicke 7,5 Ctm.

VI. Fall. J. M. 18 Jahre alt tritt ins Spital am 18. Dec. 1896 ein. — Malaria zu wiederholten Malen gehabt. Vorigen Herbst und den ganzen Winter hat Pat. Fieber, Typus tertius. Folgenden Frühling kommt Pat. in eine medicinische Abtheilung, wo er wegen Fieber und einem Tumor in der linken Seite mittelst inneren Mitteln, aber ohne Erfolg, behandelt wurde. Er ermüdet leicht, hat Gliederschmerzen, Kopfweh und Schwindel. Tiefe Anämie. Gesicht und untere Extremitäten oedematös. —

Diagnose: Megalosplenia malarica. Die Milz erstreckt sich vom linken Hypochondrium, Seite und Fossa iliaca sin. bis ins Hypogastrium. Fixe Milz. —

Operation am 17. Dec. Splenektomie. Medianer Bauchschnitt vom Proc. xiphoid. bis unterhalb des Nabels. Die Milz nicht verwachsen, schält sich leicht aus. Das Lig. phrenico-splenicum ohne Gefässe. Das ziemlich lange Pediculum erlaubt die leichte Unterbindung der Gefässe die genug dick sind. — Kein Blutverlust. Die Leber normal. Die Wunde wird in 2 Etagen geschlossen, ohne Drainage. Dauer 10 Minuten.

Folgen am 25. Dec. Heilung per primam. Gewicht der Milz 1650 Gr. Dimensionen: Länge 27 Ctm., Breite 22 Ctm., Dicke 6 Ctm.

Blutuntersuchung: Vor der Operation 800 000—1 000 000 rothe, 4000 weisse Bltk., Verhältniss 1 : 200—250. — Hämoglobin 30. — Nach der Operation 2300000 rothe, 10000 weisse, Verhältniss 1 : 220. —

Urintoxicität. Toxischer Coeficient; Vor der Operation 75 Cbtm., nach der Operation 70 Cbctm. —

VII. Fall. N. C. aus Varna (Bulgarien) 24 Jahre alt, tritt ins Spital am 20. Nov. ein. Patient hat zu wiederholten Malen an Intermittens gelitten. Er leidet an Schmerzen und Drücken in der linken Seite, wenn er läuft und arbeitet. Linker Leistenbruch in unserer Abtheilung operirt.

Diagnose Megalosplenia malarica. Die Milz erstreckt sich vom linken Hypochondr. und linker Seite bis in die Nabelgegend und das rechte Hypochondr. — Fixe Milz. —

Operation. Am 2. Dec. 1896 Splenektomie. Medianer Bauchschnitt vom Proc. xiphoid. bis 3 Fingerbreite unterhalb des Nabels. Wir constatiren einen fluctuirenden Tumor der in der ganzen sehr gross entwickelten Milz enthalten ist. Viele Verwachsungen, eine wahre Symphysis abdomino-splenica, deren Ausrottung die Ausreissung der Bauchwand an mehreren Stellen nöthig macht. Eine Symphysis spleno-diaphragmatica hat als Folge, dass die Pleura an zwei Stellen geöffnet wird. Das kurze Pediculum von grossen Gefässen gebildet, wird wie in den vorigen Fällen behandelt. Die Hömastase der zerrissenen Stellen der Bauchwand ist schwierig. Die Wunde wird in 2 Etagen ohne Drainage geschlossen. Dauer eine Stunde 10 Minuten. —

Digitized by Google

Folgen: Lungencongestion. Nach 8 Tagen wird der Verband geöffnet. Heilung per primam. Der ganze Tumor ist von einer sehr ausgedehnten hydatischen Cyste gebildet, welche zwei Liter Eiter enthält. Das Parenchym ist bis auf eine dünne Schicht am unteren Ende der Milz reducirt. Die Wände der Cyste sind sehr verdickt und zeigen Verkalkungen.

Blutuntersuchung. Vor der Operation: 5600000 rothe, 11000 weisse Bltk. Verhältniss 1 : 509. — Nach der Operation: 2500000 rothe, 15000 weisse, d. h. 1 : 167.

Urintoxicität: Vor der Operation 85 Cbctm., nach der Operation 160 Cbctm. —

VIII. Fall. P. A. 32 Jahre alt, tritt ins Spital am 13. Februar 1897 ein. — Patient hat zu wiederholten Malen an Intermittens gelitten. Seit dem Herbst 1894 leidet er oft an Leberkoliken und 2 Mal hatte er Hämaturie. In derselben Zeit fühlte er einen kleinen Tumor in der linken Seite, der langsam wuchs.

Diagnose: Splenomegalia malarica. Die Milz erstreckt sich vom linken Hypochondr. bis ins Hypogastr. — Bauchumfang 73 Ctm. unter dem Nabel. Milz mobil. —

Operation. Am 16. Febr. 1897 Splenektomie. Medianer Bauchschnitt vom Proc. xiph. bis 2 Fingerbreite unterhalb des Nabels. Das Pediculum wird leicht unterbunden und die Milz exstirpirt. Vernähung der Bauchwunde. Am 20. Febr. werden die eiternden Fäden herausgezogen. Heilung am 9. März.

Operationsverfahren. Die Operation der Splenektomie, kann in folgende 5 Momente eingetheilt werden.

Ohne mich in die verschiedenen Details der Asepsis einzulassen, will ich etwas über die Haltung des Operateurs sagen, um die Splenektomie in den besten Conditionen ausführen zu können. Gewöhnlich stellt sich der Operateur an der linken Seite, um, da er sich an der Seite des Tumors befindet, denselben leicht zu exstirpiren. — Blos die Berechnung hat mir gezeigt, dass diese Meinung fehlerhaft ist, denn das Pediculum, dessen Unterbindung der schwierigste Moment der Operation ist, befindet sich auf der inneren, d. h. rechten Fläche der Milz, und um es besser sehen zu können ist es unumgänglich nöthig, dass der Chirurg an der rechten Seite des Pat stehen soll. Diese 8 Eingriffe haben mich gelehrt, dass meine Berechnung richtig war. Ich glaube also, angesichts der Leichtigkeit, mit welcher der schwierigste Moment der Operation ausgeführt wird, diese Stellung anempfehlen zu müssen.

Erster Moment. Bauchschnitt. In dem einzigen ersten Falle habe ich den lateralen Bauchschnitt an der äusseren Seite

Digitized by Google

des M. rectus gemacht. Eine leichte Eventration in diesem Falle und die Leichtigkeit der Milzexstirpation in den anderen Fällen durch mittleren Bauchschnitt, veranlassten mich die erste Art gänzlich wegzulassen. Die Länge der Incision hängt von der Grösse der Milz ab, und wenn dieselbe fix ist, soll der Schnitt vom Proc. xiphoideus beginnen und am Nabel oder unterhalb desselben aufhören. Gleich während der Incision kann man leicht die Verwachsungen der Milz mit der vorderen Bauchwand berechnen, nach der Blutmenge, die der Wunde entfliesst.

Zweiter Moment. Freimachung der Milz. Dieser Moment variirt nachdem die Milz mehr oder weniger Verwachsungen zeigt, und nachdem diese Verwachsungen mehr oder weniger schlaff sind.

Die anormalen Verwachsungen mit den Wänden der Milzloge können so stark sein, dass sie eine wahre Symphysis abdomino-splenica bilden. Es kann geschehen, dass diese Verwachsungen zusammen mit der Friabilität der Milz eine Contra-indication der Fortführung der Operation ausmachen soll. In einem solchen Falle habe ich die Operation nicht vollendet, und habe nur die Ascitis ausgetrocknet; das Resultat war gut, das Allgemeinbefinden besserte sich, so dass Pat. das Spital in einem ziemlich guten Zustande verlassen konnte. — Wenn die Verwachsungen stark aber ausrottbar sind, so kann die Operation fortgeführt werden, aber die Zerrungen wegen der Ausrottung derselben müssen auf der Bauchwand und nicht auf der Milz gemacht werden, damit dieselbe nicht zerreise. Die Verwachsungen, oft nicht gefässreich, können ohne Unterbindung zerrissen werden. Wenn sie aber gefässreich sind, muss eine tüchtige Unterbindung vorhergehen. Ebenso ist mit dem anormalen Lig. phrenico-splenicum vorzugehen, welches seinerseits eine wahre Symphyse bilden kann. Zu diesem Zwecke soll die unter dem Diafragma eingeführte Hand des Chirurgen von dem letzteren manche Stücke unter Gefahr selbst die Pleura zu öffnen, abreissen, um ja nicht die Milz zu zerreissen. — Was das normale Lig. phreno-splenicum betrifft, so ist dasselbe lang und nicht gefässreich, so dass es leicht zerreissbar ist, ohne unter doppelter Unterbindung sectionirt zu werden; wenn es aber gefässreich ist, soll es in mehreren Fascikeln zertheilt, und jeder zwischen doppelter Ligatur sectionirt werden. —

Um dieses Ligament und seine Bestandtheile zu sehen, ist

Digitized by Google

folgendes Manoeuvre nothwendig: Der Chirurg mittelst einer grossen sterilen Compresse auf der Milz zieht sie zu sich, während ein Assistent mit einer anderen Compresse auf der linken Seite der Wunde nach links zieht. Durch dieses Manöver wird die Diafragmahöhle sichtbar, und so das genannte Lig. leicht zu unterbinden, Auf diese Art sind alle normalen und anormalen Verwachsungen ausgerottet.

In manchen Fällen, wo keine anormalen Verwachsungen mit den Nachbarorganen vorhanden sind, bleibt nichts übrig, als das Pediculum zu unterbinden und zu sectioniren. Oft aber existiren solche Verwachsungen, welche ausgerottet werden müssen. — Unter diesen sind die häufigsten die mit dem Epiploon, welche sehr gefässreich sind, so dass sie mit grosser Achtsamkeit zwischen doppelter Ligatur sectionirt werden sollen. Ebenso sollen die Verwachsungen mit der linken Colonbiegung oder auch mit dem Colon transversum behandelt werden.

Dritter Moment. Durchschneidung des Pediculum. Die Milz soll von ihrem unteren Ende angefangen auf der linken Seite der Bauchwand niedergelegt werden, um ihre rechte Fläche, wo das Pediculum sich befindet, freizulegen. Die Freilegung jedes Gefässes ist der delicateste Moment der Operation. Folgendes muss vermieden werden: a) unzeitige Zerrungen auf der Milz durch das Pediculum, welche beseitigt werden können, indem der Assistent die Milz unterstützt, b) Zerreissung eines Gefässes durch das Instrument, mit welchem wir es zu befreien suchen, ein Unfall, der durch die Brüchigkeit der Gefässwände und der grossen Entwickelung derselben sehr leicht möglich ist.

Um diesem Unfalle auszuweichen bediene ich mich für die Freimachung der Gefässe lieber der Finger, das flinkste und nützlichste Instrument, denn im Falle dass ein Gefäss zerreissen sollte, verwandeln sich die Finger sofort in Zangen und verhindern die Hämorrhagie.

Die Freimachung und Durchschneidung der Art. splenica und der sie begleitenden oft daumendicken Vena ist manchmal schwierig, wegen den Verwachsungen der Cauda des Pankreas mit diesen Gefässen. Die Freimachung jedes dieser Gefässe insbesondere wäre gewagt und könnte die ganze Operation compromittiren. Deshalb habe ich in allen meinen Fällen von der Art. und Vena

Digitized by Google

splenica und der Cauda des Pankreas ein einziges Bündel gemacht, auf welchem ich eine doppelte Unterbindung machte, und sectionirte oft ein Stück von Pankreas.

Was das Lig. gastro-splenicum betrifft, dessen Ausdehnung verschieden ist und das eine Fortsetzung des Pediculum ist, da es die kurzen Gefässe enthält, so behandle ich es wie den Rest des Pediculum, indem ich es in mehrere Bündeln zertheile und jedes zwischen doppelter Ligatur sectionire.

Dieser beschriebene Moment kann leicht oder schwierig sein, je nach der Reichhaltigkeit, den Dimensionen und Friabilität der Gefässe und überhaupt je nach der Länge des Pediculum.

Vierter Moment. Revision der Milzloge und definitive Hämostase. Dieser Moment kann langwierig und schwierig sein oder gar nicht vorkommen, je nachdem die Milz Verwachsungen gezeigt hat oder nicht.

Im ersten Falle soll die ausgedehnte Loge in welcher die Milz lag, und deren Wände in ihrer ganzen Fläche bluten können, mit grösster Achtsamkeit untersucht werden. Einige Pincetten und überhaupt manche tiefe Nähte, um die durch Zerreissen der verursachten Wunden zu schliessen und endlich die Verschliessung der Wunden am Diaphragma und der Pleura sind genügend, um die Blutung en masse zu stillen. — Auch wenn keine anormalen Verwachsungen existirt haben und wenn das Diafragma nicht zerrissen wurde, bleibt noch ein blutender Punkt, dessen Vorhandensein würdig ist bekannt zu sein. Dieser Punkt auf der Zwerchfellzacke gelegen, wird sichtbar gemacht, indem man den Magen und die Gedärme nach rechts zieht. Diese blutende Fläche rührt von der Ausrottung des Lig. phreno-splenicum her. Einige unterbrochene Nähte um die blutende Fläche genügen die Blutung zu stillen.

In keinem einzigen Falle kann eine gänzliche Wiederherstellung der Peritonealfläche nach der Milzexstirpation erhalten werden, dennoch ist die Hämostase genügend. Um uns derselben noch mehr zu versichern, soll vor dem Verschluss der Peritonealhöhle eine grosse Compresse sterilisirter Gaze in dieselbe eingeführt werden, wo sie einige Momente gelassen wird. Diese Compresse hat einen hämostatischen Zweck, und wird nur vor dem Verschluss der Bauchhöhle entfernt.

Digitized by Google

Fünfter Moment. Verschluss der Bauchhöhle.

Nachdem wir eine grosse Compresse in die Bauchhöhle eingeführt haben, um den Darm zu schützen, verschliessen wir die Wunde.

Mittelst einer ersten musculo-serösen mit Seide gemachten und unterbrochenen Nahtetage verschliessen wir die Wunde, von ihrem oberen Ende angefangen, indem man stufenweise die Compresse herauszieht. Ueber dieser ersten Etage, wenn die Bauchwand genug dick ist, lege ich eine zweite, immer mit unterbrochenen Nähten an, die das Unterhautfettgewebe vereinigt. Die Hautwunde wird mittelst Zwischenhautnaht mit Catgut No. 00 verschlossen.

Der Verband soll compressiv und elastisch sein. Zu diesem Zwecke lege ich zuerst eine Compresse von sterilisirter Gaze über die Wunde, darüber eine Schicht sterilisirter Watte, dann mehrere Schichten gewöhnlicher Watte und endlich eine breite Flanellbinde, die stark zusammengezogen wird. Der so gemachte Verband hat den Zweck, die Bauchleere nach der Milzexstirpation vorzubeugen, Leere, die eine innere Blutung verursachen könnte. Folglich ist er auch hämostatisch.

Nach der Operation soll gewöhnlich der Darm während 2 bis 3 Tagen durch Opiaceen immobilisirt werden, und wenn der Kranke sehr cachektisch ist, und die Operation lange gedauert hat, sollen intravenöse oder intradermische Injectionen mit künstlichem Serum gemacht werden.

Als Complicationen sah ich Temperatursteigerung sofort nach der Operation, manchmal von einer Bronchopneumonie oder Lungencongestion verursacht, manchmal ohne sichtbare Läsion, wann sie einer Wiedererwachung der Malaria zuzuschreiben war und nach einigen Chininjectionen zurückging.

Die Lungencomplicationen nach der Splenectomie sind gewöhnlich sehr häufig. Ich sah sie in 3 Fällen aber ohne böse Folgen.

Eine Complication, die ich in 2 Fällen beobachtete, war die spontane Oeffnung der Wunde und Hernie des Darmes einige Tage nach der Operation. In einem Falle kann diese Oeffnung nur der tiefen Cachexie des Kranken zugeschrieben werden; im zweiten Falle, ausser dieser Möglichkeit, könnte die Oeffnung von der frühzeitigen Resorption des Catgut, womit die Nähte gemacht wurden, verursacht werden.

Im ersten Falle genas der Kranke, im zweiten aber erlag er an Peritonitis.

Digitized by Google

Indicationen und Contraindicationen.

Die Splenectomie mehr als andere Eingriffe im Bauche wurde nur in der letzten Zeit als laufende Operation acceptirt. Diese Thatsache ist grösstentheils dem Fortschritte der Asepsis und der Wahl der operablen Fälle zu verdanken.

Mich nur auf die Megalosplenia malarica beschränkend, will ich mich auf die Statistik stützen, um diese Thatsache zu beweisen.

In der That konnte ich 36 Fälle von Megalosplenia malarica auffinden, bei denen die Splenektomie 18 Heilungen und 18 Todte, d. h. 50 pCt. Mortalität ergab. — Wenn wir aber die neueren Perioden der Chirurgie in Betracht ziehen, finden wir seit 1887 bis 1896, 25 Fälle mit 19 Genesungen und 8 Todesfälle, d. i. Mortalität 31,7 pCt.; und in der letzten Periode finden wir bei 15 Fällen nur 3 Todte, d. i. Mortalität 15,4 pCt.

Es ist unstreitbar, dass diese Verbesserung in der Prognose der Splenectomie der Apsepsis und der Wahl der Fälle zuzuschreiben ist.

Unter anderen Contraindicationen der Autoren finden wir 4 hauptsächliche: a) tiefe Cachexie, b) ausgedehnte Verwachsungen, c) Grösse der Milz, und d) Leucocythämie.

a) Unstreitig wird die Cachexie als eine Contraindication verbleiben, deren Grenzen aber sehr schwer zu bestimmen sind. Von meinen Operirten waren 2 in einer sehr vorgeschrittenen Cachexie und dennoch ist die Operation sehr gut gelungen, und ihr Zustand verbesserte sich allmälig, so dass man nicht bestimmen kann, von wo die Cachexie eine Contraindication zu sein beginnt, und dieselbe bleibt dem Chirurgen zu bestimmen übrig.

b) Ebenso ist es mit der Frage der Verwachsungen. In einem meiner Fälle (VII) schienen die Verwachsungen so ausgedehnt und so intim, dass sie eine wahre Symphysis spleno-abdominalis und spleno-diaphragmatica bildeten. Dennoch konnte ich die Milz exstirpiren, und die Folgen, trotzdem ich das Diaphragma und die Pleura in mehreren Stellen geöffnet hatte, waren sehr einfach. Also ist es auch hier schwer zu bestimmen, welche Verwachsungen eine Contra-indication ausmachen.

Meinerseits glaube ich, dass das Allgemeinbefinden des Kranken,

Digitized by Google

der keine langdauernde und schwierigere Operation ertragen könnte, die Ascitis, welche für eine tiefe Alteration der Bauchorgane spricht, und endlich die Friabilität des Milzgewebes die Verhältnisse wären, welche die Operation unterbrechen könnten. In diesem Falle beschränken wir uns darauf, die Flüssigkeit auszuschöpfen, mit einem Worte, eine explorative Laparotomie zu machen, deren Ergebniss gut sein kann, indem sie das Allgemeinbefinden des Kranken verbessert, wie ich es in einem Falle constatirte, wo die Verwachsungen, die Kachexie und das vorgerückte Alter (70 Jahre) mich die Operation zu unterbrechen nöthigten, und wo der Kranke das Spital in einem viel besseren Zustande verliess. —

c) Die Grösse der Milz wurde auch als eine Contra-Indication angegeben. So sehen wir Péan, Adelmann, Vulpius, welche der Meinung sind, dass, um einen guten Erfolg bei der Splenectomie zu erzielen, die Milz nicht mehr als 3 Kgr. wiegen soll. Wenn in den vorigen Statistiken diese Meinung legitimirt wurde, so sieht man in der meinigen, dass die Grösse der Milz gar keine Wichtigkeit hat; denn von meinen 8 Fällen sind 4 über 3 Kgr. schwer (3350 Grm., 4620 Grm., 5750 Grm. und die letzte mit hydatischer Cyste hatte mehr als 4 Kgr.). Ich kann auch zusetzen, dass in dem Falle, wo die Milz weniger als 3 Kgr. wog, angesichts des jungen Alters (Kind von 12 Jahren, Milz 2460 Grm.) der Patientin, war ihre Schwere genug hoch. Ich kann also sagen, dass die Grösse der Milz keine Contra-Indication der Splenectomie ist. Das zu zarte oder zu vorgerückte Alter könnte ja eine Contra-Indication der Splenectomie sein, obwohl einer meiner Operirten 62 und eine andere 12 Jahre alt waren, und beide haben die Operation mit dem besten Erfolge überstanden.

d) Leucocythämie habe ich in keinem einzigen Falle beobachtet. Der letale Ausgang in allen Fällen aber, ausser einem zweifelhaften, lassen diese Contra-Indication bestehen.

Was die Indicationen betrifft, selbstverständlich nur wegen Splenomegalia malarica oder cystica, so können sie in wenigen Worten zusammengefasst werden.

Die Erfolgslosigkeit der lange Zeit fortgesetzten Behandlung gegen Megalosplenia malarica legitimirt zur Genüge die Splenectomie. Schmerzen, Drücken, beginnende Kachexie sind ebenso absolute Indicationen, zumal, da nach meinen Experimenten der All-

Digitized by Google

gemeinzustand nach der Operation sich wesentlich und schnell bessert.

Ich glaube gar, dass es nutzlos und auch gefährlich ist, übermässig innere Mittel zur Vermeidung der Milz zu gebrauchen, denn solange der Kranke eine grosse Milz trägt, schreitet die Kachexie fort und so verhindert man die guten Chancen der Operation. Ich kann dies um so mehr sagen, da die Erfolge meiner Splenectomien aller Commentarien überhoben sind.

Die Prognose der Splenectomie hängt ab, je nachdem die Milz fix oder mobil ist, verlegbar oder in Ectopie.

Ich nenne fixe Milz diejenige, die ihre normale Stellung im linken Hypochondrium einnimmt, und die sich mehr oder weniger in die Bauchhöhle erstreckt. Diese Fixität gehört nicht zu den anormalen Verwachsungen, die existiren können oder nicht, sondern den normalen, zumeist dem Lig. phreno-splenicum, das seine normale Länge und Stellung beibehält. In diesem Falle ist die Operation schwierig, da die Ausrottung dieses Lig. und die Zerrungen an dem Plex. solaris und an dem Diaphragma, die Kürze des Pediculum und die Schwierigkeit dasselbe ohne Blutverlust zu sectioniren, so viele Umstände sind, welche der Operation einen ernsten Character verleihen.

Mobile oder verlegbare Milz ist diejenige, welche nur scheinbar das linke Hypochondrium einnimmt, die aber in Wirklichkeit mobil ist, in Folge dessen sie in jedweder Richtung zu bewegen ist. Solch' eine Milz besitzt die normalen Ligamente verlängert und ihre Unterbindung und Durchschneidung ist dadurch erleichtert, ein Umstand, der die Dauer der Operation verkürzt, die Zerrungen auf dem Diaphragma und Plex. solaris, wie auch event. Zerreissungen der Milz beseitigt. Also ist die Prognose des Eingriffes auf eine solche Milz sehr verbessert.

Was die ectopische Milz, malarisch oder nicht, anbelangt, auch dann, wenn sie Verwachsungen mit den Bauchorganen gezeigt hat, so ist die Operation so leicht, dass von 27 Fällen, die ich fand, nur 2 einen letalen Ausgang hatten, und die auch der Operation nicht zuzuschreiben waren, sondern späteren Complicationen. Die Benignität des Eingriffes in diesen Fällen ist leicht zu begreifen, da die Milz keinerlei Verhältnisse mit dem Diaphragma mehr hat und ihr

Digitized by Google

Pediculum so lang und nicht gefässreich, dass seine Unterbindung und Durchschneidung ohne Schwierigkeit gemacht werden kann. —

Selbstverständlich können die annormalen Verwachsungen in jedweder Stellung der Milz, durch ihre Ausdehnung die Prognose verdunkeln.

Aber auch hier findet der Unterschied zwischen fixer, mobiler und verlegbarer Milz ihre Wichtigkeit, denn im Falle von fixer Milz existiren die Verwachsungen zumeist mit dem Diaphragma und die Ausrottung derselben ist sehr schwierig und oft auch gefährlich, während bei verlegbarer Milz die Verwachsungen, leicht auszurotten, mit den Nachbarorganen geschehen. Bei der ectopischen Milz haben die Verwachsungen keine Wichtigkeit, da sie in allen Fällen leicht zu zerstören sind.

Die von mir gemachte Classification der Gefährlichkeit der Verwachsungen, nachdem die Milz fix oder mobil ist, findet sich durch folgende Statistik berechtigt: in 12 Fällen fand ich den Grad der Verwachsungen notirt, u. z. in 8 Fällen waren sie stark und auf eine grosse Fläche ausgedehnt; das Ergebniss war: 2 Heilungen und 6 Todte. Nur in 4 Fällen wird von Verwachsungen mit dem Diaphragma gesprochen; das Ergebniss war: 1 Heilung und 3 Todte. Also in 12 Fällen von fixer und verwachsener Milz findet man 9 Todte. Von anderen 6 Fällen, wo die Beweglichkeit der Milz angegeben war, finden wir 4 Heilungen und 2 Todesfälle. Ich will nur hinzufügen, dass aus meinen Fällen, in welchen die Milz fix und auch verwachsen (3 Mal) war, zu ersehen ist, dass die Fixität und die Verwachsungen, obwohl sie die Prognose etwas verdunkeln, dennoch keine Contra-Indication der Operation ausmachen können.

Was die Splenectomie wegen hydatischer Cyste der Milz betrifft, so wurde sie blos 5 Mal ausgeführt, darunter 3 Mal mit gutem Erfolge (v. Bergmann, Mass, Novaro), und 2 Todesfälle (Köberle, Durante). Mortalität: 40 pCt.

Dennoch gestützt auf meinen Fall, welcher trotz seiner Verwachsungen mit der Bauchwand, dem Diaphragma und Epiploon, trotz der Zerreissung des Diaphragma, Oeffnung der Pleura an 2 Stellen und Resection des Epiploon, einen günstigen Ausgang hatte, kann ich behaupten, dass die Splenectomie hier die Elections-

Digitized by Google

operation ist; denn überhaupt hier ist das Allgemeinbefinden des Kranken gut, es existirt keine malarische Cachexie, die Leucocythämie ist nicht zu fürchten, so dass hier die Prognose des Eingriffes günstiger, als bei Megalosplenia malarica ist.

Kein Vergleich zwischen Splenectomie und Oeffnung, Marsupialisation oder auch Capitonnage der Cyste, welche letztere Operationen viel mehr Zeit für eine dauerhafte Heilung fordern. Ebenso kein Vergleich zwischen der hydatischen Cyste der Leber und der Milz, denn im ersten Falle ist die Marsupialisation und Capitonnage die einzige mögliche Operation, während im zweiten Falle das ganze Organ exstirpirt werden kann und die gänzliche Heilung des Kranken erzielt wird.

Einfluss der Milzexstirpation auf den Organismus.

Bis im August v. J. wurden von uns die Folgen der Splenectomie auf den Organismus durch Blutuntersuchung berechnet. Indem wir die hämatopoëtische Rolle der Milz annahmen, zählten wir die rothen und weissen Blutkörperchen, ihr Zahlenverhältniss und die Berechnung der Hämoglobinmenge. Dann aber, von der Idee geleitet, dass die Milz, wie jede andere Drüse des Organismus, eine Rolle in der Zerstörung oder Fabricirung der Toxinen haben kann, suchten wir diesen neuen Punkt durch die Urintoxicitätsuntersuchung vor und nach der Splenectomie zu erklären. Diese Untersuchung machten wir auf zwei gleichlaufende Wege, damit der eine den andern controliren könne, indem wir den Urin einerseits der eine hypertrophische Milz tragenden Kranken und den der nachher splenectomisirten Hunde untersuchten.

Das Ergebniss dieser Experimente war immer übereinstimmend und bejahend, indem wir immer eine Verminderung der Urintoxicität sowohl beim splenectomisirten Menschen, wie auch beim splenectomisirten Hunde fanden. Die ersten auf diesem Wege erlangten Resultate habe ich bereits auf dem Pariser chirurgischen Congress vom vorigen Jahre, und zu wiederholten Malen in der hiesigen Gesellschaft der Aerzte veröffentlicht. Ich will also darüber nur kurz berichten.

Bei 4 im Juli und August splenectomisirten Hunden fiel der urotoxische Coefficient von 50—60 Cbctm. vor der Operation auf 75—95 Cctm. nach der Operation.

Digitized by Google

Bei den splenectomisirten Kranken sahen wir dieselbe Hypotoxicität nach der Operation, so dass von 40—50 Cbctm. sie nach der Splenectomie auf 80—90 Cbctm. herabstieg.

In einem einzigen Falle zeigte sich nicht die Hypotoxicität in den ersten Tagen nach der Operation, sie stieg im Gegentheil zur Hypertoxicität. Diese Thatsache kann entweder einer Wiedererwachung des Impaludismus, oder einer febrilen Complication (Bronchopneumonie, Lungencongestion, Amygdalitis) zugeschrieben werden, denn sofort nach Aufhören dieser zeitweiligen Complicationen, verschwindet auch die Hypertoxicität, um von der nach der Splenectomie normal eintretenden Hypertoxicität ersetzt zu werden.

Der Fall des Kranken mit der hydatischen Cyste der Milz spricht noch für den Werth dieser Anschauung. In der That war bei ihm der urotoxische Coefficient vor der Operation 85 Cbctm. Diese Hypotoxicität erklärt sich dadurch, dass bei ihm der grösste Theil der Milz von der Cyste zerstört war, so dass ein grosser Theil physiologisch nicht mehr functionsfähig war. Nach der Splenectomie stieg diese Hypotoxicität so, dass sie mit dem vorhin ausgesprochenen Gesetze in Einklang war. Nach dem Aufhören der Lungencongestion stieg der urotoxische Coefficient zu 160 Cbctm.

Also kann die Hypotoxicität nach der Splenectomie als ein Gesetz aufgestellt werden. Es bleibt nur noch die Erklärung dieser Thatsache zu finden.

Ist die Milz ein Laboratorium für Toxine oder wird durch die Splenectomie ein Weg für die Ausscheidung derselben aufgehoben?

Was den Einfluss der malarischen Milz auf die Urintoxicität betrifft, so kann das nicht in Rechnung gezogen werden, da wir dieselbe Toxicität auch bei splenectomisirten Hunden constatirt haben.

Ich glaube nicht an die Ausscheidungsrolle der Milz für Toxine, da die Splenectomisirten trotz ihrer Hypotoxicität des Urins ihre Gesundheit aufblühen sahen, und weit entfernt davon unter der Verminderung der Toxicität des Urins zu leiden, schienen sie im Gegentheil Nutzen davon zu ziehen.

Ich wäre mehr geneigt zu glauben, dass die Milz ein Laboratorium für Toxine ist, und dass die Hypotoxicität des Urins nach der Splenectomie sich durch die Aufhebung dieses Organs erklärt.

Digitized by Google

Es bleibt nur noch, dass ich in einer späteren Arbeit diese neuen Thatsachen sicherer darstelle und ihre intime Ursache eruire. Was aber nicht weniger wahr ist, dass die von mir zum ersten Male aufgestellte Behauptung dazu berufen ist, eine neue Basis dem Studium der Milz und ihrer Rolle im Organismus zu verleihen.

Was die Blutuntersuchung betrifft, habe ich ebenso wie meine Vorgänger constatirt, dass die rothen Blutkörperchen sich vermehren, entweder sofort nach der Operation, oder erst nach einer kurzdauernden Verminderung. Diese Vermehrung ist colossal, und das zeigt, dass die Splenectomie als Folge hat die Ursache der malarischen Cachexie, die hauptsächlich in der Milz ihren Wohnsitz hat, aufzuheben. Die weissen Blutkörperchen vermehren sich auch ständig und schnell, relativ mehr als die rothen, so dass einige Zeit nach der Operation das Verhältniss zwischen den rothen und weissen Blutkörperchen zu Gunsten der letzteren ist.

Diese vorübergehende Leucocytose verschwindet aber früher oder später, um das normale Verhältniss zu erlangen.

Sonst habe ich diese Leucocytose nicht nur bei splenectomisirten Menschen, sondern auch bei splenectomisirten Hunden bemerkt. Bei einigen Hunden vermehrten sich die weissen Blutkörperchen in der 7. Woche in solcher Menge, dass das frühere Verhältniss von 1 : 160 auf 1 : 114 fiel, um nach einigen Monaten auf das normale zurück zu kommen.

Endlich habe ich weder bei Hunden, noch bei Menschen Drüsenhypertrophie, oder Hypertrophie eines hämatopoetischen Organs beobachtet.

Ich schliesse also:

a) Die Splenectomie ist in allen Fällen von Megalosplenia malarica angezeigt, wo die innere Behandlung genügend aber nicht lange Zeit fortgesetzt keinen Erfolg gehabt hat; wo Schmerzen, beginnende Cachexie die Existenz des Kranken bedrohen und keine anodyne Versuche mehr erlauben.

b) Die Electionsbehandlung der hydatischen Cyste der Milz ist die Splenectomie.

c) Die Prognose der Splenectomie ist Dank der Asepsis und der Auswahl der Fälle so verbessert worden, dass diese Operation keine schwereren Folgen hat als eine andere Bauchoperation.

d) Zu ausgedehnte Verwachsungen, tiefe Cachexie, grosser

Digitized by Google

Ascitis, vorgerücktes Alter und Leucocytose, das sind die einzigen Contraindicationen der Splenectomie.

c) Es soll ein Unterschied gemacht werden, vom Gesichtspunkte der Benignität und der Schwierigkeit der Operation, zwischen verlegbarer und ectopischer Milz.

f) Der Eingriff ist durch einige Details, die gekannt werden müssen, erleichtert, so: die Stellung des Chirurgen zur rechten Seite des Kranken, medianer Bauchschnitt, gänzliche Beleuchtung der Diaphragmahöhle, Zerstörung der Verwachsungen durch Ausreissung der Wände und Vermeidung der Zerrungen an der Milz, Durchschneidung der gefässreichen Verwachsungen zwischen doppelter Unterbindung, Durchschneidung des Pediculum, Gefäss um Gefäss, definitive Hämostase vor Verschluss der Bauchhöhle, compressiver und elastischer Verband, welcher die Hämostase sichert.

g) Nach der Splenectomie können die Fieberanfälle entweder der Wiedererwachung der Malaria, oder einer Lungencomplication zugeschrieben werden.

h) Nach der Splenectomie beobachtet man eine vorübergehende Leucocytose, welche nach mehr oder weniger Zeit verschwindet.

i) Die Splenectomie hat als Resultat die Urintoxicität zu vermindern, indem der normale urotoxische Coefficient bei malarischer Milz sofort nach der Splenectomie herabsteigt. Diese Hypotoxicität kann in den ersten Tagen nach der Operation von einer Hypertoxicität maskirt oder gar vertreten werden, Dank einer vorübergehenden malarischen Intoxication oder einer febrilen Complication.

j) Die Benignität der Splenectomie, ihre günstigen Ergebnisse bei der Splenomegalia malarica, das Verschwinden der Symptome von Cachexie nach dieser Operation, veranlassen mich, die Milzexstirpation auch gegen hypertrophische Milz ohne locale wichtige Symptome und nur als präventive Behandlung der malarischen Infection mit Bedrohung der Cachexie, vorzuschlagen, da es nach den Arbeiten von Laveran bekannt ist, dass die Milz der Herd ist, in welchem die Hämatozoaren gedeihen und sich von dort in den Kreislauf ergiessen.

Digitized by Google

XI.

Angioma arteriale racemosum.

Von

Dr. Hans Engelbrecht.

(Hierzu Tafel XI.)

Seitdem Virchow in seiner Lehre von den krankhaften Geschwülsten unter dem Kapitel der Gefässgeschwülste auch dem Angioma arteriale racemosum einen gebührenden Platz angewiesen hat, ist dieser Erkrankung eine grössere Aufmerksamkeit als bisher geschenkt worden und bis in die neueste Zeit hinein eine ganze Reihe von Arbeiten und Veröffentlichungen über dieselbe erschienen. Hierdurch sind die klinischen, differentialdiagnostischen und auch therapeutischen Verhältnisse sehr genau festgestellt, so dass es kaum möglich wäre, hierüber noch viel Neues von grösserem Interesse zu bringen.

Anders steht es dagegen mit der Pathogenese und den histologischen Verhältnissen. Vielmehr sind uns dieselben, was wohl an dem doch immerhin seltenen Vorkommen der Krankheit, namentlich aber an der wegen häufig konservativer Therapie noch seltener möglichen pathologischen Ausbeutung liegen mag, in manchen Punkten noch dunkel geblieben. Um so freudiger war ich daher bereit, die Bearbeitung dreier mir durch die Güte des Herrn Geheimrath v. Bergmann überlassener Fälle zu übernehmen, von denen zwei zwecks Amputation des Vorderarms in die Klinik des Herrn Geheimrath v. Bergmann aufgenommen waren und mir daher eine genaue pathologische Untersuchung sowohl makroskopisch, wie namentlich mikroskopisch versprachen. Herr Dr. König, auf dessen Station der erste Fall lag, hat im October vergangenen

Digitized by Google

Jahres das makroskopische und einige mikroskopische Präparate dieses Falles in der hiesigen medicinischen Gesellschaft vorgestellt. Auf den von ihm damals über dieselben gehaltenen Vortrag werde ich noch später zurückkommen.

Bevor ich nun des Näheren auf meine Fälle eingehe, möchte ich erst einen kurzen geschichtlichen Ueberblick geben, indem ich die Hauptpunkte der seit Virchow erschienenen Arbeiten hervorhebe, namentlich aber die bisher gewonnenen mikroskopischen Befunde und die von einigen Beobachtern auf Grund derselben aufgestellten Theorien über die Entstehung, so verschieden und theilweise widersprechend beide auch sind, kurz angebe. Ich thue dies in dem Glauben, meinen Lesern auf diese Weise gleichzeitig einen Einblick in das allgemeine Wesen der Krankheit zu geben, indem ich mir also eine diesbezügliche Vorbesprechung erspare, besonders aber, weil ich der Ansicht bin, dass der Werth einer Arbeit ein um so grösserer ist, wenn sie die vielleicht von den ihrigen abweichenden Beobachtungen anderer, die doch als Thatsachen hingenommen werden müssen, mitberücksichtigt und auch zu erklären sucht. Letzteres, hoffe ich, wird mir durch meine am Schluss angestellte Betrachtung gelingen.

Virchow[1]) selbst hat nun zunächst das grosse Verdienst, das Angioma arteriale racemosum von dem vorher vielfach damit zusammengeworfenen Aneurysma arteriovenosum scharf abgegrenzt und ihm den obigen Namen gegeben zu haben, indem er die vielen vorher benutzten Benennungen verwarf. Er betont ferner den geschwulstartigen Character der Erkrankung, bestehend in einer durch einen vorauszusetzenden Reiz bedingten Neubildung von Gefässelementen. Das Leiden entwickelt sich nach seiner Ansicht entweder aus einer Teleangiectasie oder mindestens ebenso häufig nach einem Trauma.

Diese letztere Ansicht widerlegt Heine[2]) durch eine genaue Statistik der ihm bekannt gewordenen Fälle am Kopf, nach der nur 15 pCt. traumatisch entstehn. Jedoch adoptirt er die Virchow'sche Benennung und erkennt damit den geschwulstartigen Character an. Da er jedoch an seinen Präparaten meist eine Verfettung und Verdünnung der Media findet, so schliesst er daraus, dass es sich um

[1]) R. Virchow, Die krankhaften Geschwülste. Bd. 3, Theil 1.
[2]) C. Heine, Prager Vierteljahrsschrift 169. Bd. 103—104.

Digitized by Google

eine teleangiektatische oder cicatricielle (Narbe) Neubildung von Gefässen mit defectuöser Media handle, in der eine Verfettung Platz greife, die von dort, durch den Blutdruck erhöhende, plethorische und fluctionäre Momente der verschiedensten Art bedingt, successive auf die grösseren Arterien weitergehe, dass also der Anfangsprocess ein hyperplastischer, der eigentliche Krankheitsprocess aber ein degenerativer sei. Träten jene den Blutdruck erhöhenden Momente nicht ein, so bleibe die Teleangiectasie auf ihrer ursprünglichen Stufe eines Angioma simplex stehn oder werde nur eine pulsirende. Für diese Ansicht, dass das Leiden nur eine höhere Stufe des Angioma simplex sei, findet er eine Bestätigung in der Thatsache, dass der Sitz desselben auch der Prädilectionssitz des Angioma simplex ist. Seine Definition, die übrigens von der Mehrzahl der späteren Beobachter anerkannt wird und sich auch noch in den meisten unserer heutigen Lehrbücher findet, lautet: „Das Ang. art. rac. ist eine bald mehr, bald weniger circumscripte, mit dem Charakter einer Geschwulst auftretende Erweiterung eines bestimmten arteriellen Gefässgebietes bis in seine kapillaren Endverzweigungen hinein, wobei die Erweiterung auch secundär auf die rückführenden Venen übergreifen kann."

Kretschmann fand, wie ich aus der Arbeit Heineckes[1]) der selbst nur eine Uebersicht giebt und sich auf Virchow und Heine stützt, ersehe, eine buckelförmige Verdickung der Intima und andrerseits Verdickung der Media durch Auflockerung der Muscularis, zwischen die sich Bindegewebe von der Intima eindrängt.

Kümmell[2]) beschäftigt sich hauptsächlich mit der Therapie und giebt nur als kurzen mikroskopischen Befund Verfettung und Atrophie aller drei Arterienschichten in gleicher Weise an.

Schück[3]) lehnt sich in den meisten seiner Anschauungen vollkommen an Heine an. Er betont namentlich die von diesem bereits aufgestellten differentialdiagnostischen Forderungen und verlangt einen aus geschlängelten Arterien bestehenden centralen Tumor, in den von allen Seiten erweiterte und geschlängelte, deutlich sichtbare Arterien einmünden, ferner ein über beiden Theilen gleich-

---

[1]) Heinecke, Krankheiten des Kopfes. S. 128.
[2]) Kümmell, Archiv f. klin. Chirurgie. Bd. 28.
[3]) P. Schück, Dissertation. Berlin 1885. Ueber das Wesen und die Entstehung des Angioma art. racemosum.

Digitized by Google

mässiges Pulsiren und Schwirren, das sich nicht durch Compression einer, auch nicht der Hauptarterie zum Stillstand bringen lässt. Auch er ist, wie Heine, der Ansicht, dass das Rankenangiom nur eine höhere Stufe des Angioma simplex sei und findet eine Bestätigung dieser Ansicht in derselben Thatsache, wie dieser. Hinsichtlich der traumatisch entstandenen, die nach seiner Statistik auch nur einen ganz geringen Procentsatz ausmachen, glaubt er allerdings, dass dieselben nicht, wie Heine es annimmt, aus den neugebildeten Gefässen der Narbe entstanden seien, sondern dass das Trauma, namentlich aber die Narbe irritirend auf einen bereits bestehenden Locus minoris resistentiae der Gefässbahn, eine noch latente Teleangiektasie, wirke, dass also eigentlich alle aus einer Teleangiektasie entstanden seien. In dieser Entstehung aus einer Teleangektasie findet er mit Maas eine Bestätigung der Lehre Cohnheim's. Er hebt ferner den echt geschwulstartigen Typus der Krankheit hervor, der erstens durch diese Entstehung, zweitens aber dadurch bewiesen werde, dass alle an eine echte Geschwulst zu stellenden Anforderangen von derselben erfüllt würden. Hinsichtlich der Pathogenese stellt er sich auch auf die Seite Heine's. Einen eigenen mikroskopischen Befund seines am Hals sitzenden und damit als Unicum dastehenden Falles hat er nicht.

Mink[1]) findet in dem einen der von ihm mitgetheilten 2 Fälle an den grossen Arterien die Wand papierdünn, an den kleineren dicker, an den kleinsten dicker als normal. Er schliesst, das Aneurysma cirsoides, wie er es noch nennt, bestehe aus einem Complex dilatirter und verlängerter, theilweise vielleicht neugebildeter Capillaren. Die Dilatation und Verlängerung der zuführenden Arterien sei nothwendige Folge bei längerem Bestehen des Aneurysma, dieses selbst eine Folge einer bleibenden Verlängerung und Erweiterung von Capillaren, die angeboren (Naevus) oder durch Trauma, Entzündung erweitert seien. Die nächste Folge sei Hypertrophie der Media, die Atrophie sei secundär und treffe die grossen Arterienstämme schneller.

Henschel[2]) fand bei seinem im Gesicht exstirpirten Fall bald

---

[1]) Mink, Aneur. cirs. van der Hand. Diss. Amsterdam 1885. Mir nur im Referat zugänglich.

[2]) Henschel, Ein Fall von Angioma art. racemosum. Dissert. Greifswald 1890.

Digitized by Google

Verdickung der Intima mit Verdünnung der Media, bald Verdickung dieser.

Müller[1]) sieht den Charakter der Neubildung insofern als feststehend an, als in seinem Falle alle Gefässe, wenn sie auch eine im Verhältniss zu ihrem Lumen dünne Wand besitzen, doch eine Vermehrung der Wandelemente aufweisen. Die Media ist nicht fettig degenerirt, doch im Verhältniss zum Lumen reducirt. Dagegen constatirt er, wie Kretschmann, eine starke Wucherung des Intimaendothels, Verdünnung der Adventitia und theilweise starke Erweiterung der Vasa vasorum. Die Pathogenese, sagt er, bleibe dunkel. Vielleicht könnte man, auf seinen Fall gestützt, annehmen, dass aus irgend einem Grunde die Elemente der Gefässwand, besonders der Intima, wuchern, das neugebildete Bindegewebe aber doch nicht die Festigkeit besitze, und die Gefässwand dem Druck des Stromes darum nachgebe.

Siegmund[2]) veröffentlicht 5 Fälle, von denen 2 operirt wurden. Bei dem einen sagt er, der mikroskopische Befund sei der gewöhnliche: Verdünnung der Gefässwände an den Biegungen und Verfettung der Intima.

Lambert[3]) findet Verdickung der Intima und erklärt, wie Müller, dies als das Wesentliche.

Wagner[4]) giebt eine Definition, die der von Mink sehr ähnlich ist, von dem er auch die meisten der Fälle seiner Statistik entnimmt. Diese umfasst alle bisher bekannten Fälle an der Hand, 16 an Zahl. Er betont, dass die meisten Patienten die betreffende Hand häufigen traumatischen Schädlichkeiten ausgesetzt hätten. Heine betont ihm zu wenig die wirkliche Neubildung. Die Intima findet er meist halbmondförmig verdickt, die Media nie atrophisch, eher hypertrophisch, im Stratum papillare erweiterte und verdickte Capillaren. Die Media ist nicht fettig degenerirt. Doch sieht er keinen Grund ein, von der Theorie Heine's abzuweichen. Er trennt dann scharf primäre (Neubildung) und secundäre (Dilatation und

---

[1]) Müller, Ein Fall von art. Rankenangiom des Kopfes. Dissertation. Tübingen 1890. Bruns' Beiträge. Bd. VIII, 1892.

[2]) Siegmund, Deutsche Zeitschrift f. Chirurgie. Bd. 37, S. 236.

[3]) Lambert, Das Rankenangiom und seine Behandlung. Dissertation. Berlin 1892.

[4]) Wagner, Ueber das arterielle Rankenangiom der oberen Extremitäten. Bruns' Beiträge. Bd. 11, 1894.

Digitized by Google

Verlängerung der zuführenden Arterien) Veränderungen. Doch ist es nach seiner Ansicht noch nicht zu entscheiden, ob diese secundären Veränderungen rein mechanisch oder durch ein Weiterschreiten des Geschwulstprocesses bedingt sind.

Bei dieser Zusammenstellung habe ich die Arbeiten von Körte[1]), Plessing[2]), Knips-Hasse[3]), Mynter[4]) und Kötschau[5]) nicht berücksichtigt, da sich dieselben lediglich mit der Therapie beschäftigen, zum Mindesten nichts Neues über das Wesen und die Pathogenese bringen, auch keine mikroskopischen Befunde haben.

Aus dem gegebenen Ueberblick können wir ersehen, dass sämmtliche Beobachter den Beginn unserer Erkrankung für einen Geschwulstprocess halten, den einige von ihnen, wie namentlich Heine und Schück, für vollkommen identisch mit dem des einfachen plexiformen Angioms erklären, während andere sich über den Charakter dieses Geschwulstprocesses gar nicht auslassen, dass dagegen die Ansichten über die späteren Veränderungen an den grösseren Arterien sehr verschieden und theilweise widersprechend sind.

Es folgt nun die Mittheilung meiner Fälle:

1. Anamnese: Patientin, A. L., ist eine 22jährige Schneiderin aus Landsberg. Ihre Eltern und Geschwister leben. Derartige Leiden sind bisher in der Familie nie vorgekommen. In frühester Jugend machte sie eine Diphtheritis durch. Vor vier Jahren wurde sie wegen Mastitis operirt. Sonst ist sie angeblich immer gesund gewesen, hat auch nie an Herzklopfen gelitten. An der rechten Hand hat sie nach ihrer Aussage bereits von Geburt an einen rothen Fleck gehabt. Die Hand selbst ist, so lange sie denken kann, dicker und heisser gewesen, wie die linke. Ebenso hat sie ein Pulsiren und Brausen in ihr, wie im Unterarm, schon lange bemerkt. Diese Erscheinungen machten jedoch keine grösseren Beschwerden, namentlich hatte sie niemals unter Schmerzen zu leiden. Die ihr einzig unangenehmen Empfindungen waren das ständige Hitzegefühl, das beim Herunterhängen eintretende Gefühl der Ermüdung und Schwere, sowie die sich hierbei einstellende Schwellung der rechten Hand. Diese Erscheinungen nahmen mit der Zeit, wenn auch sehr langsam, zu. Eine Beschleunigung zur Zeit des Eintritts der Menses bemerkte Patientin

---

[1]) Körte, Deutsche Zeitschrift f. Chirurgie. Bd. 13. 1880. Beitrag zur Lehre vom Angioma arteriale racemosum.

[2]) Plessing, Archiv f. klin. Chirurgie. Bd. 33, 1886.

[3]) Knips-Nasse, Das Angioma arteriale racemosum, speciell der oberen Extremitäten. Diss. Erlangen 1888.

[4]) Mynter, Centralblatt f. Chirurgie. 1890.

[5]) Kötschau, Deutsche medicinische Wochenschrift No. 6. 1893.

Digitized by Google

nicht. Trotz ihrer Beschwerden nähte und arbeitete sie fleissig fort. Im Juli 1895 trat plötzlich ohne Verletzung auf dem Handrücken eine kleine wunde Stelle ein, die sich nur wenig vergrösserte und auf Behandlung mit Salbe wieder bald verheilte. Im März 1896 brach die alte Wunde von Neuem und zwar wieder spontan auf. Diesmal trotzte sie jedoch jeder Behandlung, wurde immer grösser, blutete öfter und machte viele Schmerzen, so dass Patientin die hiesige Klinik aufsuchte, in der sie am 20. 8. 1896 aufgenommen wurde. In der Zeit bis zur Operation bekam Patientin erst einen Salben- später Jodoformverband. Beim Verbandwechsel traten hin und wieder heftige, jedoch auf Compression sofort stehende Blutungen ein. Die Schmerzen nahmen an Heftigkeit beständig zu, so dass deshalb, wie auch wegen der Gefahr der Blutung der Arm in der letzten Zeit immer suspendirt wurde.

Status. Patientin ist eine kleine, etwas blass aussehende, doch ganz gut genährte Person. An der rechten Hand sieht man eine Schwellung, die auf dem Dorsum am Handgelenk beginnt, sich über den ganzen Handrücken mit Ausnahme eines 1 Ctm. breiten Streifens am Ulnarrand und über die erste Phalange des Zeige- und Mittelfingers erstreckt, sich dann von hier aus um die Radialseite des Zeigefingers herum auf die Vola, dort dieselbe Ausbreitung gewinnend, herumschlägt. Daumenballen und Kleinfingerballen bleiben frei, sind sogar eher etwas atrophisch. Auf der höchsten Stelle der Geschwulst befindet sich auf dem Dorsum über der distalen Hälfte des 2. und 3. Metacarpus ein 3—5 markstückgrosses Geschwür mit flachen, scharf gezackten Rändern. Die Geschwürsfläche ist theils mit schmierigem, gelblichem Belag, theils mit schlaffen, bläulich rothen Granulationen bedeckt und secernirt spärlich übelriechenden Eiter. Der übrige Theil der Geschwulstoberfläche wird von einem rothen Fleck eingenommen, dessen Grenzen in der Hohlhand sich scharf abheben und die der Schwellung fast erreichen, während sie auf dem Dorsum nur wenig über das Geschwür hinausreichen und sich nach den Fingern und dem Ulnarrand zu in kleine, unregelmässige, rothe Fleckchen auflösen. Die Oberfläche der Geschwulst ist glatt. Die Haut sieht namentlich über ihrem dorsalen Theil glänzend und gespannt aus.

Von den Fingern sind an der Schwellung betheiligt nur der 2. und 3., die übrigen eher etwas atrophisch. Der 2. bis 4. Finger stehen in ausgesprochener, der 5. in geringerer Flexionscontractur. Alle 4 stehen etwas nach ulnarwärts. Der Daumen steht etwas opponirt und adducirt.

Am Vorderarm, der als rechter etwas zu dünn erscheint, ist 3—4 Finger über dem Handgelenk in der Gegend der Art. rad. ein etwa kirschgrosser, pulsirender Tumor sichtbar. Nach auf- und abwärts von demselben ist entsprechend dem Verlauf der Radialis, sowie in der Gegend der unteren Hälfte der Ulnaris Pulsation sichtbar. Ferner ist in der Ellenbeuge und fast im ganzen Sulcus bicipitalis internus Pulsation zu sehen. In der rechten Fossa supraclavicularis sieht man die Subclavia viel stärker pulsiren wie links. Am Thorax fällt ausser Incisionsnarben (Mastitis) nichts Abnormes auf.

Beim Betasten fühlt sich die Geschwulst heiss, weich und fluctuirend an. Sie lässt sich comprimiren. Die Haut über ihr ist schlaff und dünn. Legt man

Digitized by Google

die Finger fest auf, so fühlt man überall deutliche Pulsation, die nach dem Handgelenk zu stärker wird und hier von einem feinen, rhythmisch mit der Pulsation auftretenden Schwirren begleitet ist. Die Pulsation ist jedoch allgemein. Man fühlt nirgends Stränge, von denen sie ausgeht. Am Vorderarm fühlt man dagegen die Radialis und Ulnaris als deutlich pulsirende, erweiterte Stränge. Der Verlauf der Radialis ist von jenem pulsirenden Tumor an nach aufwärts etwa bis zur Grenze zwischen mittlerem und oberem Drittel geschlängelt; die Ulnaris erscheint glatt. Ueber beiden Arterien ist im unteren und mittleren, namentlich über der geschlängelten Partie der Radialis, ein mit dem Ansteigen der Pulsation isochrones Schwirren wahrnehmbar, das in der Höhe, wo die Schlängelung der Radialis aufhört, an beiden Arterien ziemlich plötzlich in seiner Intensität nachlässt. Die Brachialis ist als glatt verlaufender, fast bleistiftdicker, stark pulsirender Strang fühlbar. Schwirren fühlt man im oberen Theil nur bei leichtem Druck, im unteren auch ohne solchen. Ebenfalls ohne Druck ist es an der stark pulsirenden Subclavia zu fühlen. Der Spitzenstoss des Herzens ist an gewöhnlicher Stelle etwas verstärkt fühlbar.

Auscultatorisch nimmt man über der Geschwulst und den Arterien des Vorderarms ein continuirliches, mit dem Ansteigen des Pulses stärker werdendes, sausendes Geräusch wahr, das über dem geschlängelten Theil der Radialis am lautesten ist. Dasselbe ist ausser über den Arterien fast an allen Punkten des Vorderarms zn hören, am besten auf der Streckseite über dem Radius und der Ulna, die als feste Körper wohl am besten die Schwingungen fortleiten. Ueber der Brachialis und Subclavia ist das Geräusch discontinuirlich, synchron mit der Pulselevation und hat einen mehr blasenden Charakter Die Herztöne sind rein, nur über der Aorta ist der 2. Ton entschieden scharf accentuirt.

Eine Messung der Grössenverhältnisse beider Extremitäten ergiebt:

1. Länge des Oberarms: beiderseits 31 Ctm.
2. Länge des Vorderarms (Olecranon bis Proc. styl. ulnae): r. 26,5 Ctm., l. 23 Ctm.
3. Umfang des Oberarms: beiderseits 22 Ctm.
4. Umfang des Vorderarms:
   a) dicht unter dem Ellenbogen: r. 22,5 Ctm, l. 21 Ctm.,
   b) in der Mitte: r. 17,5 Ctm., l. 18,5 Ctm.,
   c) dicht über dem Handgelenk: r. 15 Ctm., l. 14.5 Ctm.

Die Temperatur der erkrankten Hand beträgt 37 °, die der gesunden 34 °.

Die Prüfung der Motilität ergiebt eingeschränkte active und passive Beweglichkeit — erstere mehr — in allen Fingergelenken und zwar am meisten in denen des 2. und 3. Fingers. Die Sensibilität ist vollkommen ungestört.

Bei leichter circulärer Compression am Arm treten leicht Blutungen in der Geschwürsfläche auf, obgleich die Hautvenen gar nicht so sehr stark anschwellen. Comprimirt man die Radialis und Ulnaris im unteren Theile zu gleicher Zeit, so wird in der Geschwulst die Pulsation ganz gering, hört jedoch nicht ganz auf. Oberhalb der Compressionsstelle sind die Arterien hart gefüllt. Ihre Gestalt lässt sich dabei sehr schön abtasten und entspricht der

Digitized by Google

bereits beschriebenen. Das vorher continuirliche Geräusch über ihnen wird discontinuirlich und hat einen mehr sausenden, gestossenen Charakter. Comprimirt man schliesslich die Brachialis, so hört die Pulsation in der Geschwulst vollkommen auf. Das Geräusch an der Subclavia schwindet im Augenblick der Compression und an seine Stelle treten 2 deutliche Arterientöne. Ausserdem scheint, wie der comprimirende Finger wahrnimmt, die Herzthätigkeit sich sofort zu verlangsamen. Ein Zählen des Pulses ergiebt in der That eine Verminderung um 12 Schläge bei Compression (81 : 69).

Die der Patientin vorgeschlagene Amputatio antibrachii wird angenommen und am 5. 9. etwa 4 Ctm. unterhalb des Ellenbogens ausgeführt.

Die genähte Wunde heilt per primam.

Am 23. 10. wird Patientin mit einer gut sitzenden Prothese entlassen. Das Geräusch an der Subclavia ist geschwunden, die Pulsation über ihr und der Brachialis noch immer stark. Bei Compression der Brachialis in der Achselhöhle verlangsamt sich die Herzthätigkeit auch jetzt noch etwas.

Das abgenommene Glied wird sofort lebenswarm injicirt mit Carmingelatine. Herr Dr. Hein vom hiesigen I. anatomischen Institut war so liebenswürdig, die Injection auszuführen.

Die von mir vorgenommene Präparation ergab folgenden makroskopischen Befund[1]) (Fig. 1 u. 2).

Am Vorderarm sind die radialen Hautvenen (a) etwas erweitert. Die Art. rad. ist entsprechend der klinischen Beobachtung im mittleren Drittel (b) geschlängelt und zwar besteht sie hier aus dicht nebeneinander liegenden S-förmigen Windungen, deren Scheitel abwechselnd nach vorn und hinten, nicht seitlich sehn. Der Musc. flex. carp. rad. (c_1) und supin. long. (c_2) sind etwas auseinander gedrängt. Ober- und unterhalb dieser geschlängelten Partie ist ihr Verlauf gerade, die Erweiterung jedoch überall recht erheblich. Die Begleitvenen sind von normaler Weite. Die Art. uln. ist nicht ganz so stark dilatirt, wie die Rad., ihr Verlauf mit Ausnahme einer Schlängelung (d) 4 Finger breit über dem Handgelenk gerade. Erst dicht oberhalb des Handgelenkes wird die Erweiterung stärker. Von ihren Aesten ist die A. interossea posterior normal, die A. mediana (e) für ihr Verhältniss wenigstens sehr erweitert, schickt einen starken Zweig (f) in den Nerv. medianus hinein und geht mit ihrem weniger erweiterten Endast (g) in den oberflächlichen Hohlhandbogen. Von der Stelle, wo jener Ast in den Vorderarm eintritt, wird dieser nach dem Handgelenk zu immer dicker, und bekommt durch zahlreiche, ihn durchsetzende injicirte Gefässe eine rothe Farbe (h). Der dritte Ast der Ulnaris, die A. interossea anterior (i), ist auch weiter, wie normal und von zunächst geradem Verlauf. Erst nach ihrem Durchtritt durch das Ligam. inteross. beginnt eine Schlängelung (k). Sie theilt sich bald in 2 Aeste, von denen der eine (l) sehr stark dilatirt und geschlängelt, während seines Verlaufs auf der Rückseite des Radius deutliche Eindrücke an diesem Knochen macht und dann um und zwischen den Sehnen

[1]) Der makroskopische Befund ist in Gestalt eines Sectionsprotokolles gegeben, was auch für den 2. Fall gilt.

Digitized by Google

der Mm. extensores carpi radiales mit deren Sehnenscheide zu einer rothen Masse verschmilzt. Auch in die Sehnen gehn, wie Durchschnitte beweisen, Gefässe hinein. Der andere Ast (m) verschwindet unter dem Ligam. dorsale (n), dessen distaler Theil durch sich in ihm auflösende Aeste roth gefärbt ist.

An der Hand ist die Haut, sowohl die Lederhaut, wie das Fett, durch zahlreiche injicirte Gefässe geröthet. Die Röthe nimmt nach dem Geschwür hin zu. An der Stelle dieses befindet sich eine rothe, teigige, an der Peripherie in das Fett übergehende Masse, in der selbst man nichts mehr von Fett unterscheiden kann. Nach Abhebung der Fettschicht zeigt sich auf dem Dorsum eine rothe Geschwulst (o), die wohl so ziemlich der hier klinisch beobachteten Schwellung entspricht. Nur auf den 2. und 3. Finger zu reicht sie nicht so weit, wie diese, auch geht ihr radialer Rand wenig über den 2. Metacarpus hinaus. Die über ihr gelegenen Hautvenen sind erweitert und bilden an den Theilungsstellen kugelförmige Varicen (p), unter denen die Geschwulst muldenförmig eingedrückt ist. An der tiefsten Stelle der Einsenkung geht jedesmal von dem entsprechenden Varix ein Ast in die Geschwulst hinein. Auf der Geschwulst liegt ferner noch der oberfl. Endast des Nerv. rad. (q), der auch verdickt und roth gefärbt ist. Der Tumor selbst ist bedeckt von einer Fascie, die sich continuirlich in die übrige Fascie des Dorsum und nach dem Handgelenk hin in das Ligam. dorsale fortsetzt, so dass der veränderte distale Theil desselben und auch die oben erwähnte modificirte Sehnenscheide zu dem Tumor zugehörig erscheinen, zumal sie auch etwas verdickt sind. Diese Fascie ist von zahlreichen kleineren Gefässen durchsetzt, die auch ausserhalb der Grenzen der Geschwulst, wenn auch weniger reichlich, noch eine Strecke in ihr auftreten. Doch kann man hier die unter ihr liegenden Gebilde, wie die Strecksehnen (r) bereits durchschimmern sehn. Betastet man die Geschwulst, so fühlt man durch die Fascie hindurch unregelmässige, knollige, weiche Stränge. Schneidet man ein, so ergiebt sich, dass sie aus 2 Theilen besteht, einer oberflächlichen dünnen, die Sehnen der Strecker einschliessenden Schicht und einer tiefen, wieder von Fascie bedeckten Masse, die hauptsächlich das 2. Spatium interosseum einnimmt. Sie besteht aus einem unentwirrbaren Knäuel von sehr stark erweiterten Gefässen, von denen das grösste etwa bleistiftdick, sich nach hinten in den Ram. carp. der Radialis einsenkt, während andere in die Varicen der Hautvenen einmünden und sich somit als venös erweisen. Der Musc. inteross. ist ganz atrophisch, die dünnen Faserzüge sind hart an die Knochen gedrängt; die letzteren scheinen normal. Die Art. rad. ist bei ihrem Verlauf auf dem Dorsum (s) ebenso stark erweitert, wie am Vorderarm. Sie giebt hier den soeben erwähnten, sehr erweiterten Ram. carpeus (t) in die Geschwulst ab und verschwindet dann auch als sehr starkes Gefäss, hart am Rande des Tumors laufend, zwischen den Köpfen des Musc. inteross. I. Dieser selbst ist dicht neben der Geschwulst auch von zahlreicheren kleineren Gefässen durchsetzt. In der Hohlhand liegt unter der namentlich im radialen Theil auch roth gefärbten Palmar-Aponeurose als ein kolossales Gefässpacket der oberflächliche Hohlhandbogen (u), der ihn ja hauptsächlich speisende oberflächliche Endast der Ulnaris ist stark erweitert (v), wenig seine radialen Zu-

Digitized by Google

flussarterien, die in diesem Falle aus der Art. mediana (g) und der Art. princeps pollicis (w) stammen. Von den aus ihm noch distalwärts hervorgehenden Arteriae digitales communes sind die 2. (x_1) und 1. (x_2), namentlich die 1. sehr erweitert und mit den darunter gelegenen gleichnamigen Aesten des Nerv. medianus (y) zu dicken rothen Strängen verschmolzen[1]). Die Sehnenscheiden der Flexorensehnen des 2.—4. Fingers sind stark von Gefässen durchsetzt und verdickt, auch die Sehnen selbst sind verdickt. Zwischen den Sehnen des Muse. flex. prof. findet sich dort, wo sich dieselben theilen, an Stelle des hier sonst befindlichen lockeren Bindegewebes eine dicke rothe Masse, aus der die Mm. lumbricales, auch scheinbar stark vaskularisirt, hervorgehn. Der tiefe Hohlhandbogen bildet ein ähnlich starkes unregelmässiges Packet, wie der oberflächliche. Von seinen Zuflussarterien ist der tiefe Endast der Ulnaris wenig, stark dagegen, wie schon erwähnt, der tiefe Endast der Radialis erweitert. Von seinen Aesten sind auch die zum 2. und 3. Finger hinziehenden erweitert. Dieselben stehen mit der Geschwulst auf dem Dorsum durch starke Zweige in Verbindung. Die Art. princeps pollicis ist in ihrem Anfangstheil stärker als normal, ihre zum Daumen abgehenden Aeste nicht, dagegen der zum Zeigefinger hinziehende, der mit der 1. Art. interossea durch eine starke Anastomose (z) verbunden ist. Innerhalb der Schwellung der Finger verhalten sich die Gewebe ebenso, wie an der Hand. Die Digitalarterien sind innerhalb derselben kolossal weit, über dieselbe hinaus nach den Endphalangen zu jedoch von normaler Weite. An den 3 gesunden Fingern ist alles normal.

Es folgt nun die Beschreibung des mikroskopischen Befundes[2]).

An Hautschnitten, die aus der Grenze der Teleangiektasie genommen sind, so dass man an ihnen einen directen Uebergang von normalem in verändertes Gewebe hat, sieht man schon mit blossem Auge, dass in diesem veränderten Theil die Haut in allen Schichten von grösseren und kleineren Gefässen durchsetzt ist, und dass diese starke Vascularisation sich in der Cutis weiter ins Gesunde hinein erstreckt, wie ins Fett. (Fig. 4.) Für die mikroskopische Betrachtung unterscheidet man nun am besten 3 Arten von Gefässen (Fig. 5), feinste Capillaren (a), bestehend aus zarten Endothelschläuchen, mit vereinzelten längs gestellten Kernen, Gefässe, die etwas dicker und zellreicher sind (b), und die wir als präcapillar bezeichnen wollen und solche mit Muskelelementen (c). In den von der Teleangiektasie frei bleibenden Theilen ist nun die Gefässanordnung, wie gewöhnlich in der Haut, derartig, dass man sehr viele kleinste Capillaren, namentlich im Fett, wo sie zwischen den Fettzellen sehr schön sichtbar sind, vereinzelte präcapillare und noch seltenere mit muskulöser Wand sieht, letztere nur in den tiefen Cutisschichten und in den zwischen den Fettträubchen gelegenen Bindegewebszügen. Beim Ueber-

[1]) In unserer Abbildung 1 sind der Deutlichkeit wegen die Arterien weniger stark geschlängelt und von den Nerven mehr getrennt gezeichnet.

[2]) Bei derselben sind die Strukturverhältnisse der Gefässwandungen, der grösseren sowohl wie der kleineren und kleinsten, die sich besonders gut im Fett studiren liessen, genau beschrieben.

Digitized by Google

gang in den veränderten teleangiektatischen Theil haben wir nun wieder mehrere allmälig in einander übergehende Stufen der Veränderung zuunte scheiden. Zuerst tritt eine Vermehrung der von uns als präcapillar bezeichneten Gefässe auf, d. h. an Stelle der einfachen Endothelcapillaren treten weitere Schläuche mit vermehrten Wandzellen, deren Kerne meist dick und unregelmässig sind und nur theilweise längsgestellt stehn. Die Zahl der rein kapillären Gefässe ist dagegen vermindert. Weiter in die Teleangiektasie hinein werden dann die Gefässe mit Muskelelementen zahlreicher und zwar wieder auf Kosten der präcapillaren. Und zwar sieht man zuerst nur ganz vereinzelte quergestellte Kerne, die etwas dicker als die gewöhnlichen Muskelkerne sind. Dann werden sie etwas dichter und haben die typische feine stäbchenförmige Gestalt der echten Muskelkerne. Unter ihrem Auftreten erweitern sich die Gefässe immer mehr, doch bleibt ihre Wand dünn. Die Muscularis ist meist ein-, höchstens zweischichtig, dagegen tritt um dieselbe eine mit der Zunahme des Lumens stärker werdende Bindegewebsschicht auf. Nur ganz vereinzelte Gefässe von etwa mittlerem Caliber haben eine starke Muskelschicht, die entschieden im Verhältniss zu ihrem Lumen hypertrophisch ist, und eine bisweilen leicht verdickte Intima. Die Zahl der ganz feinen Capillaren wird immer geringer. Eine Neubildung von Gefässen in dem Sinne, dass sich direct fertige Gefässe neubilden, kann man mit Bestimmtheit nicht constatiren. Zählung ergiebt, dass dies meist nicht der Fall ist, wenigstens in den ersten Stufen der Veränderung. Jedoch findet man an älteren Stellen, also weiter in die Teleangiektasie hinein bisweilen, namentlich in dem Bindegewebe um die erweiterten Gefässe, derartig dicht gedrängte Knäuel von kleinsten Gefässen theils mit präcapillarem Bau, theils bereits mit Muskelelementen, dass man wohl glauben muss, hier habe eine Anlage von neuen Gefässen stattgefunden. In der Cutis reicht nun, wie wir schon makroskopisch wahrnehmen konnten, die Gefässerweiterung bedeutend weiter in das Gesunde hinein, wie in den tieferen Schichten, so dass wir an der entsprechenden Stelle, wo im Fett hauptsächlich präkapillare Gefässe sich finden, in der Cutis schon erheblich erweiterte mit meist muskulöser Wand haben. In den tieferen Schichten wird das Fett unter der Gefässerweiterung und dem um die erweiterten Gefässe auftretenden Bindegewebe immer spärlicher, so dass schliesslich in den am meisten veränderten Theilen dieses das Fett überwiegt.

Diese Veränderungen erreichen ihren höchsten Grad an der Stelle, wo das Geschwür sich befand. An Schnitten aus der hier gelegenen teigigen Masse sieht man im Gesichtsfelde nur Gefässräume und zwischen denselben Stützgewebe. (Fig. 6.) Erstere haben sehr unregelmässige, zum Theil vielfach mit einander communicirende netzförmige Gestalt; zum Theil haben sie die Gestalt normaler Gefässlumina. Ihre Grösse ist sehr variirend. Der von ihnen im Gesichtsfelde eingenommene Raum übertrifft an der am meisten veränderten Stelle den vom Zwischengewebe eingenommenen bei weitem. Diese am meisten vascularisirten Partien entsprechen der Cutis, während in den tieferen, dem Fett entsprechenden Schichten die Gefässräume seltener sind und immer die Gestalt echter Gefässlumina haben. Die Zwischensubstanz besteht aus Binde-

Digitized by Google

gewebe, das in der Gegend der Cutis fest und wellig, in der dem Fett entsprechenden Schicht mehr locker und nicht immer so deutlich gestreift ist. In diesem Bindegewebe liegen nun verschiedenartige Kerne, und zwar zunächst Rundkerne, die nach der Oberfläche des Geschwürs zu am zahlreichsten sind und entweder gleichmässig, nach den Gefässlumina hin an Zahl etwas zunehmend, oder in dichten Haufen um namentlich kleinere Gefässe vertheilt liegen. Ferner sieht man spindelförmige oder unregelmässige Bindegewebszellen, die ebenfalls nach den Gefässlumina zu etwas dichter auftreten, so dass, zumal nach innen davon eine, wenn auch meist sehr dünne Muskelzellenschicht dazukommt, das Stützgewebe sich in stärkeren Ringen um die Gefässe abhebt. Nur an vereinzelten Gefässen ist eine stärkere Muskelschicht vorhanden. An der Innenfläche aller Gefässräume befindet sich eine feine Endothelschicht. In den tiefsten Schichten der mehr am Rande des Geschwürs gelegenen Theile trifft man noch normal aussehende Fettzellen. Nach der Oberfläche zu werden dieselben klein und atrophisch. Zwischen ihnen treten Züge sehr feinen Bindegewebes auf, das sich allmälig verbreitert, bis die Conturen der Fettzellen ganz geschwunden sind. Die Kerne dieses Bindegewebes sind blass, gross und oval und gehören wohl, wenigstens nach der Aehnlichkeit zu schliessen, den umgewandelten Fettzellen an. Schliesslich findet man noch in dem Zwischengewebe und zwar namentlich wieder in der Nähe einzelner grösserer Gefässräume, aber zuweilen auch mitten zwischen den Gefässen ganz kleine Gefässe von capillärem oder präcapillärem Bau.

Schnitte aus der Geschwulst auf dem Dorsum lassen eine aus Bindegewebe oder Fett bestehende Grundsubstanz erkennen, die von zahlreichen mittleren und grossen Gefässen durchsetzt ist. Letztere sind zum Theil schon makroskopisch über stricknadeldick. Sie haben eine sehr dünne Muscularis, während dieselbe bei anderen, die meist nicht ganz so weit sind, bedeutend stärker ist. An diesen ist die Endothelschicht zuweilen etwas kernreich und verdickt. Echte Capillaren fehlen fast vollständig. Nur im Bindegewebe um die grösseren Gefässe befinden sich auch hier ganz kleine Gefässchen.

Bei der Untersuchung der übrigen Gewebe der Hand, soweit sie rein bindegewebiger Natur sind, wie Ligam. carpi dorsale, Sehnenscheiden und Zwischengewebe zwischen den Sehnen des Musc. flexor profundus findet man auch eine Vermehrung mittlerer und grösserer Gefässe mit meist deutlich erkennbarer muskulöser Wand. Am kleinsten und geringsten sind sie in dem Ligamentum, am weitesten und zahlreichsten in den Sehnenscheiden und jenem Zwischengewebe.

Querschnitte von den Sehnen der Mm. flex. carp. rad. und dem Nerv. median. zeigen in dem die einzelnen Sehnen- und Nervenfaserbündel trennenden Bindegewebe mittlere und kleinere Gefässe mit meist muskulöser oder doch kernreicher Wand. Letztere finden sich vereinzelt auch innerhalb der Nervenfaserbündel selbst. In der Mitte des Median. ist ein nach dem Handgelenk an Lumen zunehmendes Gefäss gelegen. Dasselbe hat eine starke mit der Vergrösserung des Lumens jedoch dünner werdende Muscularis. Die Endothelschicht ist nicht verdickt.

Digitized by Google

In dem dicht neben dem Tumor gelegenen Theil des Musc. inteross. dors. I und dem Musc. lumbric. II ist das Muskelgewebe von sehr reichlichen, an Grösse den Muskelfasern etwa gleichkommenden Gefässen durchsetzt, die meist zwischen den Fasern und ihnen parallel laufen, sodass die einzelnen Fasern, deren Querstreifung jedoch gut erhalten ist, auseinandergedrängt erscheinen. Muskelelemente sind in der Wand der kleineren und mittleren Gefässe nicht vorhanden, nur an den grösseren. Diese sind im Verhältniss zum normalen Muskel auch vermehrt, wenn auch nicht so, wie bei den übrigen Geweben.

An Querschnitten aus der Art. radialis, die dicht unter der Amputationsstelle entnommen sind, sieht man schon mit blossem Auge, noch besser mit schwacher Vergrösserung, dass ihre Wand nicht gleichmässig stark, sondern auf einer oder zwei, und dann gegenüberliegenden Seiten, verdickt ist, und dass diese Verdickung von den beiden inneren Wandschichten gebildet wird. Auch mit starker Vergrösserung erweist sich die Adventitia normal. An den zwischen den Verdickungen gelegenen dünnen Stellen folgt auf sie, durch die Lamina elastica externa getrennt eine normale Schicht Muscularis, die sehr fest und solide aussieht und sehr reich an stäbchenförmigen, zum Theil leicht wellig verlaufenden Kernen ist. Weiter folgt eine etwas schmälere Schicht von lockeren welligen Fasern mit seltneren, auch welligen, den Muskelkernen sehr ähnlichen Kernen, die ich als Uebergangsschicht bezeichnen möchte, da sie neben Muskelzellen auch jedenfalls Bindgewebselemente enthält, hierauf die Lamina elastica interna und die Endothelschicht, die beide stark wellenförmig nach innen vorgebuchtet sind. Nach der verdickten Partie hin wird nun die Uebergangsschicht immer breiter (Fig. 7), während die eigentliche solide Muscularis sich verschmälert und in der Mitte der Verdickung ganz schwindet. Die Zellkerne stehen im Anfang der Verdickung alle parallel mit den Muskelkernen, nur in weiteren Abständen wie diese, auch sind sie stärker geschlängelt und dicker. Weiter in die Verdickung hinein treten zwischen ihnen auch runde und unregelmässige Kerne auf. Die Zwischensubstanz ist nicht so deutlich gefasert, wie an der Uebergangsschicht der dünnen Wandstelle. Die Lamina elastica interna ist geschwunden.

In dem unteren Theil der Schlängelung und unterhalb derselben ist die Muskelschicht der Radialis überall gleichmässig aber im Verhältniss zu ihrem Lumen etwas dünn, die Intima normal.

Die Ulnaris bietet dicht unter der Amputationsstelle fast dasselbe Verhalten, wie die Radialis in dieser Höhe. Nur sind die Verdickungen allgemeiner, fast die ganze Circumferenz einnehmend und nicht so stark, so dass der Streifen solider Muscularis an keiner Stelle ganz schwindet. Die Strukturverhältnisse sind dieselben.

Weiter abwärts, in der Nähe des Handgelenks, ist die Wand der Ulnaris im Allgemeinen sehr dünn. Die Muscularis ist auf der einen Seite von normalem soliden Aussehen aber auch verdünnt, auf der andern ist sie noch viel dünner und vor allem sehr kernarm und blass und von unregelmässigen Kernen durchsetzt. Die Intima ist etwas kernreicher, wie sonst und in Folge dessen etwas verdickt.

Digitized by Google

2. Anamnese: Patient ist der 27jährige Arbeiter G. K. aus Berlin. Die hereditären Verhältnisse sind ohne Bedeutung. Mit Ausnahme einer im 17. Lebensjahr durchgemachten Diphtheritis war er immer gesund. Im 14. Lebensjahre bemerkte er zuerst eine weissliche Verfärbung des kleinen Fingers, die, am Nagelgliede beginnend, über den ganzen Finger und von hier aus in der Hohlhand über den 3 letzten Metacarpophalangealgelenken sich ausbreitete. In der Hohlhand traten gleichzeitig einzelne bläulichrothe Fleckchen in der verfärbten Partie auf. Erst nach etwa 2 Jahren bemerkte Patient Pulsation an dieser Stelle, späterhin auch in der Hohlhand und in der letzten Zeit erst am Vorderarm. Im Frühjahr 1895 brach der kleine Finger auf, heilte aber bald wieder zu. Doch blieb er seitdem etwas krumm. Im Februar 1896 trat auf dem Rücken des 4. Fingers ein Geschwür auf, das bis zum Sommer ebenfalls verheilte. Patient nahm hierauf seine Arbeit wieder auf. Er wurde bei derselben nunmehr doch schon durch starkes Anschwellen namentlich in der Hohlhand gestört. Anfang Oktober brach der kleine Finger wieder auf, worauf sich bald die ganze Hand entzündete. Dieselbe war sehr schmerzhaft. An verschiedenen Stellen traten Eiterblasen und -Geschwüre auf, und es stellte sich Fieber ein. Patient suchte nun Aufnahme in der Klinik. Er lag zunächst auf der septischen Station; hier wurde er täglich verbunden und der Arm permanent suspendirt, worauf das Fieber in einigen Tagen zurückging. Das Aussehen der Phlegmone änderte sich jedoch nicht. Es wurde nun dem Patienten aus zum Schluss angeführten Gründen die Amputation vorgeschlagen. Er willigte jedoch nicht ein, sondern verliess die Anstalt wieder, um sich in der Poliklinik verbinden zu lassen. Nach einigen Tagen, am 5. November 1896, liess er sich jedoch wieder aufnehmen und gab nunmehr die Zustimmung zur Amputation. Der Zustand war derselbe geblieben, nur die Kontraktur der Finger war etwas grösser geworden.

Status. Patient ist ein kräftig gebauter Mann. Die linke Hand ist mit Ausnahme des 1., 2. und 4. Fingers und dem radialen Theil des Handtellers stark geschwollen und entzündlich geröthet. Ein deutlicher Naevus ist nicht zu erkennen. Nur in der Hohlhand über den Köpfen der 3 letzten Metacarpi ist die Färbung eine mehr weinrothe. An der Oberfläche der Anschwellung befinden sich mehrere Geschwüre, so auf der Rückseite des kleinen Fingers über beiden Interphalangealgelenken. Namentlich das über dem ersten zeigt stark wuchernde Granulationen. In der Tiefe scheint der Knochen hervor und bei Bewegungen sieht man, dass das Gelenk eröffnet ist. Ein anderes mehr lochartiges und sehr viel Eiter absonderndes Geschwür findet sich auf dem Handrücken zwischen den Basen der 3. und 4. Grundphalange, schliesslich über dem distalen Theil des 3. Metacarpus noch eine Eiterblase. In der Hohlhand ist in der distalen Querfalte die Haut durchbrochen und in der Umgebung der Epidermis entblösst. Auch hier entleert sich ziemlich viel Eiter. Ebenso ist der 3. Finger an seiner Beugefläche der Epidermis beraubt. Auf dem Dorsum sieht man namentlich nach der ulnaren Seite hin erweiterte Venen durchschimmern. Von den Fingern sind der 3. und 5. bis an die Spitze auch geschwollen und geröthet. Die übrigen sehen normal aus. Der 4. ist sogar etwas

Digitized by Google

dünner, als normal. Auf dem Dorsum seiner Grundphalange ist die Haut durch eine Narbe (s. Anamnese) stark eingeschnürt. Der 3. und ebenso der 4. stehen ein wenig im Metacarpophalangealgelenk flektirt. Am 5. ist die Flexionskontraktur in allen Gelenken stark ausgesprochen, so dass der Nagel die Hohlhand berührt. Am Vorderarm sind im unteren Theil, namentlich an der Streckseite erweiterte Venen sichtbar, die beim Herabhängen ebenso wie die Hohlhand beträchtlich anschwellen. Pulsation sieht man dicht über dem Handgelenk sowohl an der Stelle der Radialis, wie der Ulnaris.

Beim Betasten fühlt sich die Schwellung überall heiss an. Am kleinen Finger und in der Hohlhand ist sie weich, fluctuirend und compressibel. Auf dem Dorsum und am 3. Finger dagegen mehr teigig, ödematös. Hier fühlt man keine Pulsation, wohl aber am kleinen Finger und besonders in der Hohlhand, wo dieselbe von einem nach dem Handgelenk zu deutlicher werdenden Schwirren begleitet ist. Am Vorderarm sind die Radialis und Ulnaris als stark erweiterte, jedoch gleichmässig gerade verlaufende Stränge zu fühlen, die stark pulsiren und namentlich im unteren Abschnitt Schwirren erkennen lassen. Ueber der ebenfalls stark erweiterten Brachialis ist dasselbe nur bei leichtem Druck zu fühlen. Der Subclaviapuls ist auch in diesem Falle auf der kranken Seite verstärkt und schon bei leiser Compression schwirrend. Die Palpation des Cor ergiebt nichts Abnormes.

Auscultatorisch lässt sich, sehr ähnlich dem ersten Falle, über dem pulsirenden Theil der Schwellung, wie über den erweiterten Arterien bis zur Subclavia hinauf ein sausendes Geräusch wahrnehmen, das an der Hand und dem Vorderarm continuirlich ist und mit der Elevation des Pulses stärker wird, über der Brachialis und Subclavia aber diskontinuirlich und ebenfalls isochron mit der Pulselevation auftritt. Am stärksten ist es über dem unteren Theil der Vorderarmarterien, so dass es hier auch an entfernteren Stellen, zum Beispiel auf der Streckseite fortgeleitet, wahrzunehmen ist. Die Auscultation des Cor ergiebt, ebenso wie die Percussion nichts Auffälliges.

Eine Messung beider Extremitäten ergiebt:

Oberarm: 1. Länge: beiderseits 37,5 Ctm.
2. Umfang: l. 28 Ctm., r. 29 Ctm.

Vorderarm: 1. Länge: (Spitze des Olecranon bis Proc. styloid. ulnae), l. 31 Ctm., r. 27,5 Ctm.
2. Umfang:
a) dicht unter dem Ellenbogen: l. 26 Ctm., r. 27,5 Ctm.
b) In der Mitte: l. 19 Ctm., r. 21 Ctm.
c) Dicht über dem Handgelenk beiderseits: 17,5 Ctm.

Die Temperatur der erkrankten Hand ist 37,5 °.

Der Puls beträgt 72, bei Compression der Brachialis ebenfalls. Die übrigen Compressionserscheinungen, das Schwinden der Pulsation unterhalb der Compressionsstelle, das Kürzerwerden des sausenden Geräusches, resp. Aufhören desselben oberhalb sind dieselben, wie im ersten Falle.

Am 10. November wird die Amputatio antibrachii etwa 10 Ctm. unterhalb des Ellenbogens ausgeführt.

Digitized by Google

Die genähte Wunde heilt per primam, sodass Patient bereits am 27. November entlassen werden kann.

Am 28. April 1897, also 6 Monate nach der Operation, besuchte ich den Patienten, und fand, dass das Geräusch über der Subclavia geschwunden war, dass ferner sie sowohl, wie die Brachialis nicht weiter, wie auf der rechten Seite waren und auch nicht stärker pulsirten.

An dem ebenfalls von mir sofort lebenswarm injicirten Glied ergiebt sich folgender Präparationsbefund (Fig. 3).

Am Vorderarm sind auf der Streckseite die ulnaren Hautvenen stark erweitert. Im unteren Theil der Beugeseite bilden sie ein dichtes Netzwerk mittlerer Venen. Die Radialis ist mässig erweitert und von geradem Verlauf mit Ausnahme einiger Unregelmässigkeiten dicht unter der Amputationsstelle. Ebenso zeigt die Ulnaris, die übrigens stärker erweitert ist, dicht unter der Durchschneidungsstelle mehrere aufeinanderfolgende cylindrische Aneurysmen. An der Schnittfläche fällt auf, dass die Wand auf der einen Seite sehr verdickt und knorpelhart, auf der anderen dagegen fast papierdünn ist. Die Art. mediana ist von normalem Verhalten, versorgt jedoch nur den oberen Theil des Nervus medianus. Die Art. interossea anterior ist nur mässig erweitert und von geradem Verlauf. Kurz vor ihrem Durchtritt durch das Ligam. interosseum geht ein ihrem Endast an Dicke gleichkommender Zweig (a) ab, der sich an die Ulna anlegt und sich unter der Sehne des Musc. flex. carpi uln. wieder in 2 Zweige theilt, die beide, vielfach geschlängelt und stark erweitert, zur Muskulatur des Kleinfingerballens verlaufen. Nach ihrem Durchtritt durch das Ligam. ist die Art. interossea (b) eben so, wie ihre Endäste nicht mehr erweitert zu nennen.

An der Hand ist auf dem Dorsum das Fett in der Gegend der Schwellung ödematös, die Cutis in der Nähe der Eiterblase leicht zerreisslich. Die ulnaren Hautvenen sind stark erweitert. Die Sehne des Mittelfingers ist zum Theil nekrotisch. Die Art. radialis ist während ihres Verlaufs am Dorsum in der hier sehr tief ausgebildeten Tabatière (c) stark erweitert und geschlängelt. Sie bildet mehrere S-förmige Windungen. Von der ersten derselben geht nach ulnarwärts der in diesem Falle garnicht erweiterte Ram. carp. von ihr ab. In der Vola ist die Cutis in der Nähe der Eiteröffnung mürbe, das Fett ödematös. An der Stelle der Oeffnung ist es zu einer schmierigen Masse erweicht, nach deren Fortnahme man in der Tiefe nekrotische Fetzen der Palmaraponeurose, sowie der Beugesehne des 3. Fingers sieht. Ueber dem distalen Theil der 3 letzten Metacarpi ist Cutis und Fett durch zahlreiche injicirte Gefässe roth gefärbt. In der Nähe der Eiterhöhle, namentlich über dem 3. Metacarpalkopf bildet das Fett eine ähnliche Masse, wie im ersten Fall das unter der Geschwürsoberfläche gelegene Gewebe. Ueber dem proximalen Theil des Kleinfingerballens, so wie über dem ganzen Daumenballen, ist die Haut normal. Ebenso sieht die Muskulatur des Daumenballens normal aus, von den Muskeln des Kleinfingerballens nur der Abductor. Der Flexor brevis und Opponens sind verdickt und von vielen erweiterten Gefässen durchsetzt. Die Palmaraponeurose ist ebenfalls verdickt und roth gefärbt. Der unter ihr gelegene

Digitized by Google

oberflächliche Hohlhandbogen wird wieder hauptsächlich von dem kolossal erweiterten oberflächlichen Endast der Ulnaris (d) gebildet. Derselbe schwillt unter dem Lig. carp. vol. comm. zu einem länglichen eichelgrossen Aneurysma an, das mittelst einer starken Einschnürung, in der der Musc. palm. brevis liegt, in ein kugelförmiges von etwa Haselnussgrösse übergeht. Auf dieses folgen dann 3 kleinere in schräger Richtung nach dem Zeigefinger hin, von denen das mittlere wieder oval, auch fast eichelgross ist und mit seiner Längsaxe nach dem kleinen Finger hin gerichtet ist. An der proximalen Seite dieses Gefässpacketes mündet der nur sehr wenig erweiterte oberflächliche Endast der Radialis (e). Von den nach distal abgehenden Artt. digitales communes sind die 1. und 2. zum 2. bis 4. Finger etwas, ganz gewaltig jedoch die 3. zum 4. bis 5. Finger (f) erweitert. Sie bildet eine Unmenge von Knoten und Windungen, während ihr Anfangstheil von jenem zu zweit genannten ovalen Aneurysma gebildet wird. Ferner entspringt zwischen dem ersten und zweiten Aneurysma eine zum Kleinfingerrand verlaufende, beträchtlich erweiterte Arterie (g). Der oberflächliche Endast des Nerv. uln. und die aus dem medialen Endast des Nerv. medianus hervorgehenden beiden Nn. dig. comm. sind auch in diesem Fall verdickt und von rother Farbe, und verschmelzen ebenfalls mit den gleichnamigen Arterien zu rothen Strängen. Der Stamm des Medianus ist innerhalb der Hohlhand auch etwas vaskularisirt. Er wird hier jedoch nicht mehr von der Art. mediana, sondern einem erweiterten Ast des Ram. carp. volar. (h) aus der Ulnaris versorgt, der auch etwas, wenigstens bis zum Abgang dieses Zweiges, erweitert ist. Die Sehnenscheiden der Flexoren sind durchweg nicht so stark verdickt, wie im ersten Fall und mit Ausnahme der für den 5. Finger auch nicht so stark vaskularisirt. Die Mm. lumbricales erscheinen normal. Der in den tiefen Hohlhandbogen übergehende tiefe Endast der Ulnaris (i), der aus dem ersten ovalen Aneurysma entspringt, ist anfangs sehr wenig erweitert und giebt bald nach ulnarwärts unter den Ursprung des Musc. abduct. dig. min. einen dem Anfangstheil an Stärke gleichkommenden Zweig ab (k), der die Muskeln des Kleinfingerballens versorgt und mit dem ulnaren Endast der Interossea ant. anastomosirt. Allmälig wird der tiefe Endast während seines Verlaufs zwischen den genannten Muskeln weiter, und seine Gestalt mehr unregelmässig, wobei er mehrere für ihr Verhältniss recht starke Muskeläste abgiebt. Doch ist seine Erweiterung immer noch nicht allzu beträchtlich bis zu der Stelle, wo die letzte Art. interossea (l) abgeht. Hier geht er in ein etwa haselnussgrosses Aneurysma über, aus dem diese sehr stark erweiterte und geschlängelte Arterie entspringt. Es folgt dann noch radial ein zweites, ebenso grosses Aneurysma, aus dem wiederum die nächste auch etwas erweiterte Art. interossea (m) hervorgeht. Von hier ab verläuft der tiefe Bogen in den tiefen Endast der Radialis übergehend innerhalb des Musc. adductor poll. und des Musc. interosseus I, ohne sich zu schlängeln (n) und Aneurysmen zu bilden, bis in die Tabatière. Dabei ist seine Erweiterung doch eine recht erhebliche, etwa von der Stärke eines Bleistiftes, wogegen die von ihm abgehende Art. inteross. I u. II (o u. p) und princeps pollicis (q) nicht erweitert ist. Der tiefe Endast des Nerv. uln. und ebenso das über dem Bogen gelegene

Digitized by Google

lockere Bindegewebe sind von kleinen Gefässen durchsetzt. Am 5. Finger ist das Fett von einer sehr grossen Menge kleinerer und auch grösserer Gefässe durchsetzt und geht continuirlich in die über den distalen Enden der 3 letzten Metacarpi gelegene auch stark vascularisirte Fettschicht der Hohlhand über. Doch ist die Cutis des kleinen Fingers nicht geröthet. Am 3. Finger ist das Fett teigig, ödematös, nicht geröthet. An den übrigen Fingern sind alle Theile normal.

Die mikroskopische Untersuchung der Haut des kleinen Fingers und des distalen Theils der Handtellerhaut ergiebt ähnliche Bilder, wie die Hautschnitte des ersten Falles, nämlich Vermehrung mittelgrosser und grosser Gefässe mit mehrschichtiger aber sehr dünner Wand — nur einzelne mittelgrosse haben eine starke Muscularis und auch kernreiche Intima — und eine relative Verminderung der Capillaren, derartig, dass die Zahlen beider sich umgekehrt zu einander verhalten. Auch hier treten zuerst präcapillare und dann weiter in die Veränderung hinein Gefässe mit Muskelelementen auf. Ueberall findet sich eine mehr oder minder starke Infiltration mit Rundzellen, je nach dem wir uns näher oder weiter von einem Eiterherd befinden. Am kleinen Finger sind die oberen Cutisschichten vollkommen frei von der Gefässerweiterung, nicht aber in der Vola, wo sie von ebenso zahlreichen und weiten Gefässen durchsetzt sind, wie das Fett.

Hautschnitte vom Handrücken und vom 3. Finger zeigen als pathologischen Befund nur Infiltration mit Rundzellen.

Der Nerv. median. bietet dasselbe Verhalten wie im ersten Fall.

Ebenso kann auch von dem Muskelgewebe das in jenem Fall Beobachtete gelten, nämlich, dass sich Muskelelemente nur in der Wand der grösseren Gefässe finden, so dass wir z. B. an dem stark veränderten Musc. flex. dig. min., wo die Gefässe schon sehr erweitert sind, eine grössere Anzahl solcher mit Muskelelementen haben, dagegen im erst wenig veränderten ulnaren, also Ursprungstheil des Musc. adductor pollicis, wenig grosse mit Muskelelementen, dafür hauptsächlich kleinere und mittelgrosse, deren Wand aber kernreicher ist, als die der Capillaren. Der grössere radiale Theil dieses Muskels ist übrigens normal, so dass man an geeigneten Schnitten sehr schön den Uebergang von einfachen zu kernreichen, sich erweiternden Capillaren studiren kann. Neue Anlage von Gefässen kann man auch hier nicht nachweisen. Auch ist die Anzahl der Gefässe in einem Gesichtsfelde immer ungefähr die gleiche. Das Muskelgewebe selbst ist an den sehr stark veränderten Stellen ganz atrophisch. Die einzelnen Muskelfasern sind schmal und weit auseinandergerückt.

An Querschnitten der Art. uln. unmittelbar unter der Amputationsstelle sieht man mit schwacher Vergrösserung (Fig. 8) verschiedene Verdickungen der Wand. Besonders auffallend ist eine, die, übrigens schon makroskopisch deutlich erkennbar, fast die Hälfte der Wand einnimmt, ovale Gestalt hat und an ihren Enden pilzartig über die hierauf folgenden dünnen Stellen ragt, so dass hier ein schmaler Einschnitt des Lumens entsteht. Auch an der gegenüberliegenden Wand befinden sich Verdickungen theils mehr gleichmässig,

Digitized by Google

theils unregelmässig, abgesetzt, mit Einschnitten zwischen ihnen, die auf nicht verdickte, sogar sehr dünne Wandstellen führen. Bei stärkerer Vergrösserung (Fig. 9) sieht auch hier die Adventitia normal aus. Die Muscularis ist im Allgemeinen reducirt, sehr ungleich in ihrer Stärke und im Gegensatz zum vorigen Fall am schwächsten an den dünnen Wandstellen. Dabei ist sie hier nicht nur sehr schmal, sondern die Muskelkerne stehn auch weit auseinander und sind von mehr oder minder zahlreichen unregelmässigen Kernen durchsetzt. An einer Stelle ist sogar von Muscularis überhaupt nichts mehr zu sehn, und die Adventitia geht direct in die Intima über. Diese selbst ist auch hier, an den dünnen Stellen der Wand schon meist bedeutend dicker, wie normal, vor allem aber reicher an unregelmässigen Kernen, die den zwischen den Muskelzellen gelegenen gleichen. Die Lamina elastica interna ist nicht immer deutlich zu erkennen. Beim Uebergang in eine Verdickung, namentlich jene grosse, wird nun die Muscularis sofort breiter. Doch sieht sie nur in ihrer äussersten Schicht fest und solide aus. Je weiter nach innen, desto mehr treten zwischen ihren länglichen parallelen Kernen unregelmässige und rundliche Kerne auf, bis die Muskelkerne ganz schwinden und nur jene noch sichtbar sind, deren Zellen mit dazwischenliegenden nicht immer deutlich zu unterscheidenden Fasern den nun nach innen folgenden Haupttheil der verdickten Wand ausmachen. Uebrigens setzt sich an manchen Stellen die Muscularis auch schärfer von diesem Theil der Verdickung ab. Wieder an anderen dagegen schieben sich dichtgedrängte, nesterartige Massen von unregelmässigen Kernen bis in die äussersten Schichten der Muscularis vor oder sprengen einen Streifen von ihr ab, der dann isolirt in jenen Haupttheil hineinzieht. Für diesen kann im Allgemeinen gelten, dass seine Kerne am dichtesten nach der Muscularis hin stehn. Ihre Gestalt ist rundlich, unregelmässig oder länglich, dann aber kürzer wie bei den Muskelzellen. Am kernärmsten ist die innerste Zone, dicht am Lumen, namentlich im mittleren, also dem Theil der stärksten Verdickung. Hier finden sich nur vereinzelte schmale, den Muskelkernen ähnliche und zum Rande parallel gestellte Kerne. Dafür aber ist das Bindegewebe dazwischen deutlicher gefasert, die Verlaufsrichtung der Fasern dieselbe, so dass diese Zone viel Aehnlichkeit mit der im ersten Fall beschriebenen Uebergangsschicht hat. Eine Lam. elastica interna ist nicht zu unterscheiden. Die Endothelhaut ist dünn und nirgends wellig eingezogen. Ihre Kerne stehn sehr selten.

Etwa $^1/_2$ Ctm. tiefer, wie der eben beschriebene Querschnitt, sind die Intimaverdickungen nirgends so stark ausgesprochen, die Muskularis dementsprechend auch noch breiter und fester. Dazwischen finden sich dünnere Wandstellen, an denen die Muscularis lockerer und von unregelmässigen Zellen durchsetzt ist. Die Intima ist auch hier etwas verdickt und kernreicher.

Wieder etwa 1 Ctm. tiefer ist der grösste Theil der Wand stark verdünnt. Der übrige Theil ist bedeutend dicker und geht auf der einen Seite gleichmässig in die Verdickung über, während er sich auf der andern Seite scharf absetzt. Der dünne Theil, dessen Breite übrigens bei starker Vergrösserung auch noch sehr variirt, besteht aus einer zum Theil sehr atrophischen, kern-

Digitized by Google

armen, von unregelmässigen Kernen durchsetzten, zum Theil dort, wo die Verdünnung nicht so stark ist, mehr breiteren und festen Muscularis. An einigen Stellen ist sie sogar ganz geschwunden, so dass sich Adventitia und Intima berühren. Letztere ist im allgemeinen etwas gewuchert und übertrifft vielfach die Muscularis an Breite. Der dicke Abschnitt der Wand besteht fast lediglich aus einer ziemlich festen Muscularis, die meist bis dicht an das Lumen heranreicht, jedoch an mehreren Stellen von der sonst nicht verdickten Intima aus von zahlreichen, unregelmässigen Kernen durchwuchert ist.

Dasselbe Verhalten bietet die Wand der Ulnaris auch an tiefer gelegenen Stellen, dicht über dem Handgelenk.

Die Wand der Art. radialis zeigt unmittelbar unter der Amputationsstelle drei ebenfalls in das Lumen hervorragende, ovale Verdickungen, die aus dicht gedrängten unregelmässigen oder länglichen, zu den Muskelkernen senkrecht stehenden Kernen bestehen und alle 3 verschiedene Stufen dieses Wucherungsprocesses darstellen. Die erste lässt uns den Beginn desselben erkennen. Man sieht in der Gegend der tiefen Intimaschicht einen schmalen elliptischen Haufen von dicht gedrängten Kernen der oben beschriebenen Art, der in Folge dessen die innere Intimaschicht weder sehr in das Lumen vordrängt, noch die hier sehr starke Muscularis erheblich eindrückt. An der 2. Stelle ist dieser Haufen schon stärker und von runder Gestalt, die Muscularis unter ihm schon ziemlich bedeutend eingebuchtet und comprimirt. An der 3. Stelle (Fig. 10) ist er am stärksten und wieder mehr oval. Er ragt an seiner breitesten Stelle, also in der Mitte, mit einem Fortsatz tief in die Muscularis hinein. Die inneren Schichten derselben hören an der Grenze dieses Fortsatzes entweder plötzlich, wie abgebrochen auf oder reichen zerfasert noch etwas in ihn hinein, während ihre äusseren Schichten nach aussen von demselben vorbeiziehen. Die inneren Intimaschichten sind regelmässig und normal und heben sich sogar ziemlich scharf von dem an sie grenzenden Kernhaufen ab. Der übrige Theil der Wand ist meist gleichmässig dick mit kräftiger Muscularis und normaler Intima. An einigen Stellen aber ist die Wand ganz dünn, die Muscularis in ihr ganz atrophisch und kernarm, die Intima dagegen dicker und reicher an Kernen, von denen sich einige sogar zwischen die Muskelzellen erstrecken.

Etwas tiefer ist in der Wand der Radialis die Muscularis überall gut erhalten und die Intima mit Ausnahme einiger Stellen, wo sich in ihren tiefen Schichten leichte Anhäufungen unregelmässiger Kerne finden, nicht verdickt.

In der Nähe des Handgelenks ist die Muscularis in dem grösseren Abschnitt der Wand ebenfalls ziemlich stark und an einzelnen Stellen durch Kernanhäufungen in den tieferen Schichten der sonst normalen Intima etwas comprimirt. Der übrige kleinere Abschnitt ist dagegen auch hier schon stark verdünnt, seine Muscularis dünn und kernarm, die Intima dagegen breiter und etwas gewuchert.

3. Anamnese: Patient ist der 27 Jahre alte Acrobat J. V. aus Florenz. Die hereditären Verhältnisse sind auch bei ihm ohne Bedeutung. Er selbst will immer gesund gewesen sein. Im Alter von 8 Jahren verletzte er sich durch Schlag gegen einen Stein den Mittlfinger der linken Hand auf der

Digitized by Google

Streckseite über dem 1. Interphalangealgelenk. An der hiernach entstandenen Narbe fiel ihm jedoch nichts auf. Erst etwa mit 12 Jahren bemerkte er namentlich beim Turnen, was er schon damals sehr eifrig betrieb, dass der linke Mittelfinger schwächer wie die übrigen und länger wie der Mittelfinger der rechten Hand war. Erst mit 20 Jahren bemerkte er jedoch ein Pulsiren in ihm, namentlich bei einer in der damaligen Zeit zugezogenen Contusion der linken Hand und noch später ein Anschwellen des Fingers. Seit 2 Jahren ungefähr hat sich dann diese Schwellung auf die Hohlhand in Gestalt von grossen pulsirenden Knoten fortgesetzt. Seit dieser Zeit wurde Patient durch sein Leiden doch schon etwas belästigt. So ermüdete ihm die linke Hand zum Beispiel sehr schnell beim Radfahren, das er vor 2 Jahren begann. Doch ist er bisher an der Ausübung seines Berufes noch nicht behindert worden. An Nasenbluten litt er zeitweise, namentlich im Alter von 22 bis 23 Jahren, recht stark. Auch wurde er des Oefteren durch Herzklopfen belästigt.

Status: Patient ist ein kleiner, aber sehr kräftig gebauter und musculöser Mann. Der linke Mittelfinger ist bedeutend dicker und länger wie der rechte. Er steht etwas krumm mit der Concavität nach dem Zeigefinger hin. Die Haut an ihm sieht blass aus und zeigt vereinzelte rothe Fleckchen. Die Oberfläche ist etwas uneben und runzlig. An der Uebergangsstelle in die Hohlhand liegt auf der radialen Seite eine erbsengrosse pulsirende Anschwellung. In der Hohlhand finden sich zwischen den Köpfen des 2. und 3. und des 3. und 4. Metacarpus 2 grosse pulsirende Knoten, von denen der erste etwa wallnuss-, der zweite haselnussgross ist. An dieselben reihen sich nach dem Handgelenk hin noch 4 kleinere pulsirende Knoten an, deren letzter schon ganz in der Nähe des Handgelenks, also ungefähr an der Anfangsstelle des oberflächlichen Hohlhandbogens liegt. Am Unterarm ist nichts Auffälliges sichtbar.

Beim Betasten fühlen sich der Finger und die Anschwellung in der Hohlhand weich an und sind leicht compressibel. Auch lassen sie, der Finger schwächer, die Hohlhand stärker Pulsation und letztere auch Schwirren erkennen. Die Radialis und Ulnaris sind im unteren Theil etwas stärker wie rechts, der Puls voller und weicher. An der Brachialis und Subclavia ist kein Unterschied bemerkbar. Der Herzstoss ist kräftig.

Hörbar ist über dem Finger, wie namentlich über der Anschwellung der Hohlhand ein mit dem Ansteigen des Pulses isochrones, blasendes, discontinuirliches Geräusch, nicht dagegen über den Arterien des Vorderarms. Die Herztöne sind rein, der 2. Aortenton etwas klappend.

Messung ergiebt:

1. Länge des Vorderarmes: l. 27 Ctm., r. 26 Ctm.
2. Länge des Mittelfingers: l. 11 Ctm., r. 10 Ctm.
3. Umfang des Mittelfingers: l. 8,5 Ctm., r. 7 Ctm.

Der Puls beträgt 74 vor und während der Compression der Brachialis, bei der das Pulsiren in der Geschwulst aufhört.

Zu der im Vorstehenden allerdings wohl sehr ausführlichen Beschreibung namentlich des pathologischen Befundes meiner Fälle glaubte ich mich insofern berechtigt, als einerseits, wenigstens der

Digitized by Google

Literatur nach, kaum jemals derartig für die pathologische Untersuchung günstige Fälle vorgekommen sind, andererseits aber ich bei den meisten Beobachtern ein näheres Eingehen auf die mikroskopischen Verhältnisse, besonders der Wandstructur der kleinen Gefässe vermissen musste. Ich hätte es trotzdem nicht gewagt, so weitschweifig zu sein, wenn ich nicht glaubte, aus meinen Beobachtungen doch noch einiges Wissenswerthe ermitteln und auch beweisen zu können, ohne dabei mit den Befunden anderer Beobachter, deren auf denselben beruhende Anschauungen allerdings in manchen Punkten abweichen, in Conflict zu gerathen.

Sehen wir nun, was sich aus unserem Befunde ergiebt.

Am besten beginnen wir wohl mit der Besprechung der mikroskopischen Beobachtungen, da manche der makroskopischen, klinischen und auch anamnestischen Erscheinungen uns erst bei einer genauen Kenntniss der histologischen Vorgänge des Krankheitsprocesses verständlich sein werden.

Wie sich aus der Beschreibung der Hautschnitte, die aus der Grenze der Teleangiektasie stammen, ergiebt, besteht der eigentliche Process der Neubildung zunächst nicht in einer Anlage von neuen Gefässen, sondern in einer Umwandlung von Gefässen niederer Ordnung in solche höherer Ordnung, indem die auf die kleinsten Arterien folgenden Capillaren zunächst eine kernreichere Wand bekommen und sich deshalb erweitern, da die vermehrten Zellen der Endothelschicht neben der Wandverdickung auch eine Flächenvergrösserung, mithin Erweiterung des Rohrs beanspruchen werden. Später werden dieselben dann durch Auftreten von Muskelzellen in der Wand unter zunehmender Erweiterung arteriell. Ob diese Muskelzellen sich aus den gewucherten Wandzellen der Capillaren umbilden, oder ob sie von den präexistirenden Muskelzellen der kleinsten Arterien gegen die Capillaren hin vorwuchern, lässt sich nicht bestimmt entscheiden. Doch möchte ich das erstere annehmen, da einmal Uebergänge in der Form der Kerne bestehen und ausserdem die zuerst auftretenden Muskelzellen zu vereinzelt stehen, um durch Theilung der präexistirenden entstanden zu sein.

Was nun die Frage betrifft, ob auch eine Neubildung von Gefässen in dem Sinne einer neuen Anlage derselben, so dass sich ihre Zahl vermehrt, statthat, so möchte ich dieselbe bejahen. Bestimmt nachweisen lässt sie sich allerdings nicht. Doch lässt sie

Digitized by Google

sich vermuthen, da die in späteren Stufen der Veränderung, namentlich in der Nähe grösserer Gefässe auftretenden kleinsten Gefässe bei der sonst allgemeinen Erweiterung als neugebildet aufgefasst werden müssen und eine vergleichende Zählung in diesen Stufen auch dafür spricht. Jedoch halte ich diese neue Anlage und zwar gerade deshalb, weil sie nicht in den Anfangsstufen des Processes auftritt, auch nicht für das Wesentliche und Ursprüngliche desselben. Vielmehr glaube ich, dass, ebenso wie Virchow[1]) es für das cavernöse Angiom annimmt, die sich aus später zu erörternden Gründen stärker erweiternden Gefässe auf ihre Umgebung einen Reiz ausüben, der zur Production von Bindegewebe mit sich neubildenden Capillaren führt, ein den Krankheitsprocess allerdings unterstützendes, aber ihn nicht charakterisirendes Moment. Das Ursprüngliche bleibt also eine Vermehrung der Wandelemente präexistirender Gefässe, eine Neubildung, die nach der von Virchow über die Gefässgeschwülste aufgestellten Definition übrigens auch als Angiom zu bezeichnen ist und somit den von diesem Forscher unserer Krankheit gegebenen Namen rechtfertigt.

Diese Neubildung findet nun in allen Geweben von der Cutis bis auf die Knochen hin statt. Auffallend ist nur das im Muskelgewebe erst späte Auftreten von Muskelzellen in der Wand der sich erweiternden Gefässe, welche Erscheinung man sich vielleicht aus der Natur des Muskelgewebes, das, so lange es noch selbst fest und gut erhalten ist, die Muskelelemente der Gefässwand zunächst vertreten kann, erklären mag.

Das Product dieser Neubildung von Gefässelementen und der gleichzeitigen Erweiterung der betroffenen Gefässe ist nun doch unbedingt eine Vermehrung des Gesammtquerschnittes der Gefässbahn an dieser Stelle. Der Sitz dieser Querschnittsvermehrung aber ist, und das halte ich gerade für charakteristisch und bestimmend für die spätere Gestalt unseres Leidens, die Uebergangsstelle der kleinsten Arterien in die Capillaren und deren Anfangsgebiet. Denn die Folge hiervon ist, wie sich aus den physiologischen Gesetzen des Blutlaufes ergiebt, dass zwar mit der Erweiterung des Gesammtquerschnittes der mittlere Blutdruck sinkt, doch an diesen kleineren Gefässen, in denen bei normaler Weite

[1]) R. Virchow, Die krankhaften Geschwülste. Bd. 3, Theil 1.

Digitized by Google

der Strom und mithin auch der Druck constant ist, bei Erweiterung, da doch die kleinsten Arterien direct in sie übergehen, ebenso gut Pulsation, das heisst ein wechselnder Druck eintreten muss, wie in diesen. Diesem wechselnden Druck aber, dessen Effect, wie ja überall in der Natur, viel stärker ist, wie ein seinem Mittelwerth gleichkommender constanter Druck, wird die Wand der kleinen Gefässe, zumal sie sich in einem Wucherungsprocess befindet, doch nicht gewachsen sein. Es treten darum gewissermassen als Compensation Muskelelemente in ihr auf, jedoch nicht reichlich genug, um nicht eine immer fortschreitende Dilatation der Gefässchen unter dem wechselnden Druck, der übrigens, wie wir später sehen werden, auch noch ein wachsender ist, eintreten zu lassen. Die Annahme von diesem compensirenden, mithin rein secundären Auftreten der Muskelelemente ist, glaube ich, darin gerechtfertigt, dass sich die Muskelzellen aus den gewucherten Wandzellen der Capillaren umbilden, dies jedoch nicht thun, wenn, wie beim Muskelgewebe, die zwischen ihnen liegende Substanz selbst contractil ist, sie also vertreten kann. Dass die Muskelelemente aber nicht ausreichend sind, dafür scheint mir der Umstand zu sprechen, dass die Muscularis bei fast allen der erweiterten Gefässe doch immer nur sehr schwach, meist ein- höchstens aber zweischichtig ist.

Durch die nun immer stärkere Ausdehnung der Gefässe und die gleichzeitig eintretende, durch den fortwährenden Reiz bedingte Neubildung von adventitiellem Bindegewebe um dieselben atrophirt das Zwischengewebe, welcher Art es auch sei, so dass schliesslich nur Gefässe und bindegewebige Zwischensubstanz, wie an der Stelle der stärksten Veränderung in unserem ersten Falle, übrig bleiben. Durch die in der Zwischensubstanz nach namentlich bei oberflächlicher Lage des Processes leicht eintretenden Erosionen häufigen entzündlichen Vorgänge mit Exsudation von Rundzellen und der dieser folgenden Schrumpfung, theils aber auch durch directe Verschmelzung von Gefässwänden erhält man zuletzt ein Gewebe, das dem eines cavernöseu Angioms sehr ähnlich ist.

Kommen wir nun zu der Erklärung des Weiterschreitens der Dilatation auf die grösseren Gefässe, so ist ein anderer wichtiger Erfahrungssatz der Physiologen[1]) der, dass beim Uebergang eines

[1]) E. Ludwig, Lehrbuch der Physiologie des Menschen.

Digitized by Google

Rohrs in einen weiteren Theil der Druck, der vorher mit der Entfernung von der Bewegungsquelle, also bei den Blutgefässen vom Herzen, constant abnahm, an der Stelle des Ueberganges in die Erweiterung, sowie im Anfangstheile der Erweiterung ansteigt, um dann wieder allmälig abzunehmen. Ist es nun also zur Erweiterung eines präcapillaren Gefässes aus den obigen Gründen gekommen, so hat der unmittelbar vor der Erweiterung gelegene, noch nicht erweiterte Theil des betreffenden Gefässes einen vermehrten Seitendruck und bei inconstantem Strom in elastischen Röhren auch jedenfalls eine stärkere Pulsation zu erleiden. Hierdurch wird er zunächst zu einer Hypertrophie seiner Muscularis veranlasst, die wir als Arbeitshypertrophie aufzufassen haben. Ich schliesse dies daraus, dass wir in den Anfangsstufen unseres Processes regelmässig bei den sonst immer sehr dünnwandigen Gefässen vereinzelte mittleren Calibers mit verhältnissmässig sehr starker Muscularis finden, die ich als die präexistirenden aus den obigen Gründen hypertrophisch gewordenen kleineren Arterien auffasse. Bald wird jedoch nun dieser Hypertrophie eine Erweiterung folgen und damit die Bedingung für das Weiterschreiten derselben auf immer höher gelegene Theile gegeben sein.

Man könnte hier vielleicht einwenden, dass diese Erweiterung nicht unbedingt nothwendig sei, wenn nur die Hypertrophie der Muscularis hinreichend compensirend wirke. Jedoch denke ich mir, dass ebenso wie jedes andere musculöse Organ, zum Beispiel das Herz, durch vermehrte Arbeit hypertrophisch geworden, diese Arbeit bis zu einem bestimmten Zeitpunkte leistet, um dann aber atrophisch zu werden, so auch die zuerst hypertrophische Muscularis später durch Ueberarbeit atrophisch wird und nunmehr dem vermehrten Druck nachgiebt. Ein zweites wohl noch wichtigeres Moment für das Zustandekommen namentlich der unregelmässigen Dilatation besteht aber darin, dass der erhöhte Druck und die stärkere Pulsation irritirend auf die Intima wirken und dieselbe zur Wucherung ihrer besonders in den äusseren Theilen gelegenen Bindegewebselemente bringen, die theils die Muscularis comprimiren, theils in sie einwuchern und sie auflockern und so einen destruirenden Einfluss, zumal wenn in späteren Stadien Schrumpfung auftritt, auf sie ausüben.

Sehen wir uns nun nach Beweisen für die eben aufgestellten

Digitized by Google

Behauptungen um, so ist zunächst die Muscularis überall, selbst wenn gar keine Intimawucherung stattgefunden hat, wie an der Art. mediana, und überhaupt zumeist an den grösseren Arterien des ersten Falles, in den der eigentlichen Neubildung näher gelegenen Abschnitten schwächer, wie in entfernteren. Der destruirende Einfluss der zahlreichen, meist in höher gelegenen Arterien-Abschnitten im 2. Fall, wie in der Nähe der Amputationsstelle sich befindenden, circumscripten Intimawucherungen ist aus den beigegebenen Abbildungen sichtbar. Ebenso sind die wieder mehr in tieferen Theilen gelegenen und hier ständig vorkommenden verdünnten Wandstellen mit atrophischer Muscularis und unregelmässigen Kernen dazwischen als Product einer geschrumpften Intimawucherung, mithin als das Bild einer älteren Stufe dieses Processes aufzufassen. Schwieriger ist schon die Verdickung der Radialis im ersten Falle zu erklären. Doch glaube ich, dass sie auch zu dieser Categorie von Veränderungen gehört, da sich in der Mitte der Verdickung doch auch, wenn auch nicht sehr zahlreich, unregelmässige Kerne finden. Jedenfalls ist die Verdickung nicht durch eine Vermehrung der Muskelzellen bedingt, sondern die Zellen sind weiter auseinander gerückt. Die Zwischensubstanz, die man sich wohl von dem Bindegewebe der Intima herstammend denken kann, indem man den Process als einen mehr sklerotischen ansieht, ist vermehrt.

Die unter den ausgeführten Umständen eintretende, meist colossale Erweiterung der grösseren Gefässe hat nun aber auch noch andere Folgen. Denn da offenbar in sie eine grössere Blutmenge hineingeworfen wird, wird dadurch der Druck in den schon erweiterten kleinen Gefässen auch noch erhöht, so dass eine derartige Erweiterung, wie beschrieben, stattfindet. Andrerseits wird aber auch der anfangs nicht betroffene, nach den Venen zu gelegene Theil des Capillargebietes sich erweitern, die Communication mit den Venen, die sich nunmehr, auch in der Richtung nach dem Herzen zu fortschreitend, dilatiren, eine freiere. Dementsprechend finden wir, dass die feinen Capillaren, die anfangs zwischen den vermehrten präcapillaren Gefässen noch ziemlich zahlreich sind, schliesslich ganz schwinden, indem auch sie sich erweitern, ohne dass aber eine derartige Kernwucherung auftritt. Die Wand der erweiterten venösen Gefässe ist sehr dünn, wie sich aus Schnitten des Tumors auf dem Dorsum im ersten Fall ergiebt, wo die ganz

Digitized by Google

grossen Gefässe mit dünner Wand als solche aufgefasst werden müssen.

Ich komme nun zu einigen abweichenden Befunden anderer Beobachter. Wenn einige derselben, wie Kretschmann und namentlich Müller, die Intimaverdickung hauptsächlich an den kleineren Arterien, nicht, wie ich, an den grösseren sahen, so möchte ich dies doch nicht für einen wesentlichen Unterschied halten, da ich einerseits geringere Intimaverdickungen auch in meinen Präparaten an den kleinen Arterien fand, andrerseits die Intimaverdickung durchaus nicht, wie ja auch unsere Fälle lehren, constant ist, schliesslich aber auch die Erkrankung in den Fällen jener Beobachter noch nicht so lange bestanden hatte, mithin noch nicht so weit auf die grösseren Gefässe vorgeschritten war. Die von Heine gefundene Verfettung der Muscularis habe ich in meinen Präparaten nicht nachweisen können. Doch glaube ich wohl, dass, wenn ich die Präparate immer ganz frisch und aus möglichst viel Stellen der Arterienwand entnommen hätte, ich auch hie und da Verfettung gefunden hätte. Doch liess sich dies nicht machen, da ich einerseits die Arterien erst präpariren und deshalb die Präparate erst längere Zeit in Alkohol legen musste und andrerseits auch das mikroskopische Bild nicht zu sehr zerstören wollte. Ich halte die Verfettung überhaupt für etwas ganz Nebensächliches, die in der ihrer Arbeit nicht mehr gewachsenen, atrophirenden Muscularis, ebenso wie in dem atrophirenden Herzmuskel gelegentlich einmal Platz greift, ohne dass dies Regel ist. Jedenfalls möchte ich nicht mit Heine in ihr das Wesentliche des Krankheitsprocesses sehen. Ebenso kann ich mich auch nicht der Ansicht Müller's anschliessen, dass die Intimawucherung das Primäre sei. Diese sowohl, wie die einfache Atrophie der Muscularis sind rein secundär und mechanisch bedingt. Denn wäre dies nicht so, sondern handelte es sich, wie auch mehrfach angenommen, um einen progressiven, in den Gefässbahnen fortschreitenden Geschwulstprocess, so müsste derselbe auch auf diejenigen Seitenäste übergehen, die von einer durch diesen Process bereits ergriffenen erweiterten Arterie nach gesunden Theilen hingehen. Dies ist aber, wie ich überall an beiden Präparaten beweisen kann — ich erinnere nur an die Digitalarterien des 2. und 3. Fingers, Fall I, die Art. princeps pollicis, Fall I und II, die Art. interossea ant.,

Digitized by Google

Fall II — niemals der Fall; dieselben sind nie erweitert. Dass das Fortschreiten der Erkrankung der grösseren Arterien lediglich durch den Blutstrom bedingt ist, kann man ferner sehr schön an dem Verhalten der Hohlhandbogen unserer beiden Fälle studiren. Denn immer ist der den betreffenden Bogen hauptsächlich speisende Ast, also beim oberflächlichen der ulnare, beim tiefen der radiale stark erweitert, nicht umgekehrt, obgleich im ersten Falle die vom oberflächlichen Bogen abgehenden erweiterten Digitalarterien näher an dem radialen Ast und im 2. Falle bei dem tiefen Bogen umgekehrt entspringen und also, falls der Process nach Art einer Contagiosität in der Gefässwand fortginge, diese Aeste doch zuerst befallen sein müssten. Gegen die Contagiosität spricht schliesslich auch noch das ganz irreguläre durchaus nicht überall, wie unser erster Fall lehrt, gleichmässige Auftreten der Intimawucherung.

Die rein secundäre Erkrankung der grösseren Arterienstämme hat übrigens Mink auch schon hervorgehoben. Doch da ich seine Arbeit, die in Amsterdam erschienen ist, nicht im Original, sondern nur in einem kurzen, vorne wiedergegebenen Referat habe lesen können, weiss ich nicht, wie und ob er die secundären Veränderungen zu den primären in Beziehung bringt. Wagner, der den secundären Charakter auch betont, thut letzteres nicht. Er lässt es andrerseits sogar wieder zweifelhaft, ob es nicht doch ein fortschreitender Geschwulstprocess sei.

Ich komme nun zu der so häufig aufgeworfenen Frage, wie es kommt, dass ein ursprünglich einfaches Angiom arteriell werde. Man hat dies nach dem Vorgange von Heine und Schück immer damit erklärt, dass man sagte, es sei ursprünglich ein zur Geburt schon sichtbares oder noch latentes Angioma simplex angelegt, dass nun durch Traumen und dadurch bedingte Blutwellungen nach der betreffenden Gegend, ferner durch allgemeine fluxionäre Momente (Pubertät, Schwangerschaft) oder plethorische Constitution arteriell werde, und somit unsere Erkrankung als einen höheren Grad des einfachen Angioms hingestellt, der sich eben nur unter diesen Momenten ausbilde.

Wenn ich nun auch den Einfluss derartiger Momente in gewissem Sinne anerkennen werde, so steht, glaube ich, die Sache doch etwas anders.

Ich bin zu der im Folgenden niedergelegten Ansicht durch

Digitized by Google

eine genaue Untersuchung zahlreicher Präparate des Angioma simplex gekommen. Ich finde in denselben überall eine bald mehr in der Cutis, bald mehr im Fett auftretende, namentlich wieder in dem letzten gut zu beobachtende Wucherung von Capillaren, in Gestalt einer neuen Anlage derselben. Sie sind auch sehr kernreich, umwuchern die Fettzellen und verdecken dieselben schliesslich ganz, so dass man weiter nichts, wie gewundene Schläuche sieht, die nirgends Muskelzellen enthalten, mithin capillär, wenn auch hyperplastisch sind. Es ist dies doch ein von den in den Anfangsstufen unseres Processes gemachten Beobachtungen sehr abweichender Process. Denn hier tritt die neue Anlage von Capillaren vollkommen zurück gegenüber der Umwandlung der präexistirenden in Gefässe höherer Ordnung mit damit verbundener Dilatation.

Ich meine nun, dass auch in denjenigen Fällen unserer Erkrankung, wo von Geburt an eine Teleangiektasie sichtbar war, diese doch schon einen anderen Charakter hatte, wie das Angioma simplex, nämlich den von uns beobachteten. Zwar darf ich mir nicht verhehlen, dass ich einen ganz strikten Beweis hierfür nicht bringen kann, da ich ja den Anfangsprocess meiner Fälle nicht untersuchen konnte. Jedoch werden wir sehen, wie ich zu dieser Ueberzeugung gekommen bin.

Hätte nämlich die ursprüngliche Teleangiektasie die Gestalt eines Angioma simplex gehabt, so könnte man den jetzt an ihrer Grenze zu beobachtenden Process doch auch nur als secundär auffassen, nämlich so, dass von einer kleinsten Arterie ein Endast in das Angiom, der andere in das daneben liegende gesunde Gewebe hineingeht, dass nun der den angiomatösen Theil versorgende sich unter vermehrter Blutaufnahme erweitert, diese Erweiterung auf den gemeinsamen Stamm übergeht, der ebenfalls eine vermehrte Blutzufuhr erhält, die schliesslich auch in den noch nicht erweiterten, zum Gesunden führenden Ast eindringt und ihn unter Hypertrophie seiner Wandungen bis in die capillaren Endzweige hinein dilatirt.

Auf diese rein mechanische Weise könnte man sich nur das Weiterschreiten des Processes erklären, wenn man nicht an eine spontane Zellwucherung und Erweiterung der kleinsten Gefässe glauben und jenes Weiterschreiten nicht identisch mit dem anfänglichen Neubildungsprocess halten wollte.

Dieser einzig möglichen Annahme habe ich zunächst entgegen-

Digitized by Google

zusetzen, dass ich, wie schon in einem anderen Sinne hervorgehoben, an grösseren in gesundes Gewebe führenden, wenn auch von sehr stark erweiterten Arterien abgehenden Aesten niemals eine Erweiterung gefunden habe, mithin auch keinen Grund einsehe, dies für die kleinsten Arterien anzunehmen. Ganz besonders spricht aber gegen die obige Annahme der rein mechanischen Ausbreitung einmal, dass in unserem ersten Falle die Gefässerweiterung in der Cutis etwa $^1/_2$ Ctm. weiter ins Gesunde reicht, wie im Fett, was bei mechanischer Ursache wohl nicht der Fall wäre, da doch im Allgemeinen die kleinsten Arterienstämme local sich entsprechende Stellen der verschiedenen Hautschichten versorgen, das feste Cutisgewebe aber entschieden länger einer mechanischen Dilatation seiner Gefässe widerstehen würde, wie das lockere Fettgewebe. Ferner ist im zweiten Fall über dem kleinen Finger, dem zuerst erkrankten Theil, die Cutis überhaupt nicht betheiligt, dagegen die unmittelbar nach der Tiefe darangrenzenden Schichten schon recht erheblich, was auch nicht mit der Annahme des mechanisch bedingten Fortschreiten übereinstimmt, da bei Jahre langem Bestehen die Cutisgefässchen denn auch schon ergriffen seien müssten, zumal sie in der Hohlhand, wo der Process jünger ist, afficirt sind.

Können wir aus diesen Gründen nicht annehmen, dass das beobachtete Weiterschreiten des Processes durch mechanische Momente bedingt ist, so kann es nur eine spontane Neubildung der beschriebenen Art sein und es wäre nun doch geradezu gesucht, wollten wir für den anfänglichen Process eine andere Art der Neubildung, nämlich wie sie im Angioma simplex statt hat, annehmen, zumal wir ja in unserem ersten Fall gesehen haben, dass auch eine einfache Erweiterung der Cutisgefässchen klinisch als Teleangiektasie erscheinen kann.

Ich bin daher der Ansicht, dass die Annahme der verschiedenen Beobachter, namentlich Heine's und Schück's, unsere Erkrankung gehe aus dem Angioma simplex hervor, sei sogar nur eine spätere Stufe desselben, darauf beruht, dass sie die von vielen Patienten angegebene angeborene Teleangiektasie ohne Weiteres als Angioma simplex angesehen haben.

Dies halte ich nach den obigen Ausführungen nicht für richtig, sondern glaube, dass der Charakter der ursprünglichen Teleangiektasie bereits ein anderer, wie beim Angioma simplex war, indem

Digitized by Google

von vorne herein das Wesentliche desselben in der Erweiterung des Uebergangsgebietes der Arterien in die Capillaren bestand, wie ich überhaupt glaube, dass für die spätere Gestalt eines Angioms neben der Art der Neubildung auch der Ort derselben im Capillargebiet von grosser Bedeutung ist. Eine Verwandschaft unseres Leidens mit dem Angioma simplex besteht insofern, als dies eine frühere Stufe desselben darstellt, nicht.

Dieser Auffassung widerspricht auch nicht die Thatsache, die, wie wir schon sahen, viel zu der Annahme von der Verwandschaft beider Erkrankungen beigetragen hat, nämlich, dass die alleinigen Prädilectionssitze unseres Leidens, Kopf, Hand und Fuss auch der hauptsächliche Sitz des Angioma simplex sind. Denn eben so gut, wie die beim Angioma simplex stattfindende Neubildung diese Orte bevorzugt, könnte auch eine andere Art von Gefässneubildung, wie wir sie für unsere Erkrankung nachgewiesen, das gleiche thun. Dabei würde der von Virchow angenommene Einfluss fötaler Entwickelungszustände, wie des Verschlusses der Kiemenspalten, vollkommen seine Geltung behalten.

Es würde diese Auffassung sogar das Wunderbare jener anderen beseitigen, dass in den bisher beobachteten 150 Fällen unsere Erkrankung noch nie an anderen Körperstellen, wie Kopf und Extremitäten, aus einem Angioma simplex sich entwickelte, obgleich fluxionäre und auch local traumatische Einflüsse auch einmal bei Individuen mit Angioma simplex an anderen Körperstellen, wo es doch auch nicht so ganz selten ist, vorhanden gewesen sein werden. Vielmehr würde sich die Sache so darstellen, dass die dem Angioma arteriale racemosum eigenthümliche Gefässneubildung bisher nur an den genannten Stellen beobachtet wurde.

Uebrigens will ich den Einfluss fluxionärer Momente, wie Pubertät, Schwangerschaft, locale Entzündung und der plethorischen Constitution nicht völlig leugnen, ihn jedoch auf einen den Process nur beschleunigenden, also rein unterstützenden zurückdrängen.

Kommen wir nun zu der letzten Frage, wie es denn überhaupt zu solchen Wucherungen kommt, so gelangen wir in der Beantwortung derselben allerdings nicht weiter, wie überhaupt bei den Geschwülsten. Es bleibt hier ganz dem Belieben des Einzelnen überlassen, welcher Theorie er huldigen will. Ich persönlich möchte mich allerdings auch der Cohnheim'schen anschliessen, indem

Digitized by Google

ich ebenso wie Schück gerade in den Gefässgeschwülsten eine Illustration für die Cohnheim'sche Lehre sehe.

Auch darin stimme ich mit Schück überein, dass die traumatisch entstandenen Fälle sich nicht aus den neugebildeten Gefässen der Narbe entwickeln, sondern dass das Trauma und vielleicht auch die Narbe auslösend auf eine noch latente Teleangiektasie unserer Art wirken. Denn es wäre doch zu wunderbar, wenn bei der gewaltigen Menge von täglichen Quetschwunden so überaus selten ein Rankenangiom aus ihrer Narbe entstände.

Ich sage daher, indem ich kurz die Hauptpunkte der obigen Ausführungen wiederhole: „Das Angioma arteriale racemosum entwickelt sich aus einer fötal angelegten, entweder bei der Geburt bereits eklatanten, oder noch latenten, erst später auftretenden für dasselbe typischen Neubildung von Gefässelementen, deren für die spätere Gestalt des Leidens ausschlaggebender Effect die Erweiterung des Gefässdurchschnittes an der Stelle des Anfangsgebietes der Capillaren (von den Arterien aus gerechnet) ist. Die Neubildung kann alle an der betreffenden Stelle vorkommenden Gewebe einzeln oder zu mehreren betreffen. Sie beginnt an einer in der fötalen Anlage am meisten disponirten Stelle und schreitet nur innerhalb jener Anlage, nicht aus mechanischen Gründen fort. Nach den bisherigen Beobachtungen ist ihr Sitz auf den Kopf inkl. Hals und die Extremitäten beschränkt. Ein die Anlage treffendes Trauma beschleunigt die Auslösung der Neubildung. Die an den zuführenden Arterien auftretende Dilatation ist durch vermehrten Blutdruck, also rein mechanisch bedingt, indem die Muscularis erst durch vermehrte Arbeit hypertrophisch, dann theils spontan, theils unter Bindegewebswucherung von der Intima aus atrophisch wird. Sind die grösseren Arterien bereits erweitert, so müssen sich auch die Venen erweitern. Fluxionäre und plethorische Zustände können durch vermehrten Druck auf die Gefässwände sowohl den Process der Neubildung, wie den der sekundären Arterienerweiterung beschleunigen."

In unseren Fällen verhält sich die Sache nun so, dass beim ersten die Neubildung alle Gewebe, von der Cutis bis auf die Knochen betrifft, während im zweiten die Cutis des kleinen Fingers frei bleibt, also jedenfalls nicht fötal mit disponirt war, in der Hohlhand dagegen mit betroffen wurde. Dem entspricht auch, dass Patient in

Digitized by Google

der Vola eine rothe Verfärbung bemerkte, während der kleine Finger durch Erweiterung der tieferen Gefässe blass-livid aussah, weshalb ich glaube, dass auch in unserem dritten Fall die Cutis nicht betheiligt ist. Alle diese Theile versorgenden Arterien sind stark erweitert. Die auf dem Handrücken zum Rete carpi dorsale sich vereinigenden bilden jenen Tumor, wie überhaupt die eigentliche Schwellung der erkrankten Partien weniger durch die Neubildung, wie durch die Erweiterung der zuführenden Arterien zu Stande kommt.

An den grossen Arterienstämmen ist auffallend, dass die unregelmässige Erweiterung ganz local begrenzt auftritt. Es scheint dies bei näherer Betrachtung mit der Umgebung des betreffenden Gefässes zusammenzuhängen, indem eine Schlängelung resp. aneurysmatische Erweiterung des Gefässrohrs immer nur dort eintritt, wo Platz dazu vorhanden ist, während, wo dies nicht der Fall ist, wie z. B. in einem Muskelkanal, die Erweiterung gleichmässig ist. Denn sicher hat am Vorderarm die Art. radialis für eine unregelmässige Erweiterung am meisten Platz im mittleren Drittel, während sie im oberen in einem Muskelkanal verläuft, im unteren aber durch straffe Fascien beengt ist. Dementsprechend finden wir auch an der Radialis des ersten Falles eine bereits stark ausgesprochene, im zweiten Fall eine beginnende Schlängelung im mittleren Drittel. Noch deutlicher tritt der Einfluss der Umgebung aber an dem tiefen Endast der Radialis im 2. Fall hervor. Derselbe bäumt sich in der hier stark entwickelten Tabatière, wo er ja nur von lockerem Bindegewebe umgeben ist und in Folge dessen viel Platz hat, förmlich auf, um von der Stelle ab, wo er zwischen die Muskeln des Daumenballens tritt, vollkommen glatt zu verlaufen.

Ich glaube, beiläufig bemerkt, aus diesem Einfluss der Umgebung, auch die von Bruns ausgesprochene Thatsache erklären zu dürfen, dass die Kopfarterien von allen Arterien am meisten disponirt sind, sich zu schlängeln und aneurysmatisch zu erweitern, in der Meinung, dass die Arterien nirgends besser Platz haben, wenigstens nach der Oberfläche hin sich auszudehnen, als am Schädel, wo sie nur von der Haut bedeckt sind.

Hinsichtlich der Contractur der Finger schliesse ich mich der Erklärung an, die Herr Dr. König bei der Vorstellung des ersten Falles in der medicinischen Gesellschaft gab. Er war der Ansicht,

Digitized by Google

dass die Flexionscontractur wohl nur durch den Nichtgebrauch zu erklären sei, da die auf dem Dorsum und in der Vola ziemlich gleiche Veränderung der Sehnen eine andere Erklärung nicht zuliesse. Ich bin durch die erst später mögliche Untersuchung des zweiten Falles, wo auf dem Dorsum keine Veränderung und doch Flexionscontractur vorhanden war, zu der Ansicht gekommen, dass neben dem Nichtgebrauch auch das Mitergriffensein der Palmaraponeurose und vielleicht auch der Musc. lumbricales das Zustandekommen der Flexion begünstige. Die ulnare Abductionsstellung der Finger erklärte Herr Dr. König damit, dass der Musc. abducens dig. V. und der Musc. inteross. IV. functionsfähig geblieben sind, während alle übrigen in der Seitenrichtung wirkenden Muskeln an der Geschwulstbildung sich betheiligen, dass sich infolgedessen der 4. und 5. Finger in ulnare Abduction stellen und ihnen folgen.

Das klinische Bild nun ist auch in unseren Fällen das so oft beschriebene, eine pulsirende Geschwulst, erweiterte und geschlängelte zuführende Arterien, die ebenfalls stark pulsiren und wie auch die Geschwulst Sausen und Schwirren erkennen lassen. In der Geschwulst lassen sich einzelne pulsirende Stränge nicht so deutlich erkennen, wie Schück das verlangt. Ueberhaupt, meine ich, sind die von Schück so streng geforderten klinischen Symptome mehr für die Fälle am Kopf, namentlich am Schädel passend, wenn seine Arbeit auch wohl eine allgemeine ist, seine Statistik wenigstens auch die nicht am Kopf vorkommenden Fälle umfasst. Denn es ist, wenn die Geschwulst an der Hand oder am Finger sitzt, nicht gut möglich, dass die zuführenden Arterien von allen Seiten in sie einmünden, auch können sie entsprechend ihrer anatomischen Lage an den Extremitäten nicht rankenförmig hervortreten. Ferner kann man in unseren Fällen sehr gut durch die Compression des einen Hauptstammes, nämlich der Brachialis, die Pulsation in der Geschwulst zum Stehen bringen, was am Kopf natürlich, wo die Arterien beider Körperhälften vielfach mit einander anastomosiren, nicht möglich ist, ebenso wie die beiden ersten Punkte hier zutreffen müssen, da die Arterien hier ein reich verzweigtes über die ganze Schädeldecke hinziehendes Netz bilden und dicht unter der Oberfläche liegen, ausserdem aber aus oben erörterten Gründen sich viel leichter und stärker erweitern werden. Dagegen kann ich ein anderes von Schück auch scharf betontes Moment auch

Digitized by Google

für unsere Fälle gelten lassen, zumal es für die Differentialdiagnose des Rankenangioms von dem damit am leichtesten zu verwechselnden Aneurysma arterio-venosum in Betracht kommt. Es ist dies die über die Geschwulst, wie die zuführenden Arterien ziemlich gleichmässig, wenn nach unseren Fällen auch nicht derartig gleichmässig, wie Schück verlangt, vertheilte Pulsation mit Schwirren, das beim Aneurysma arterio-venosum nur an der Stelle der Communication deutlich ist und nach auf- und abwärts davon schnell kontinuirlich abnimmt.

Das ziemlich plötzlich an der Grenze zwischen dem oberen und mittleren Drittel des Vorderarms im ersten Fall eintretende Nachlassen der Intensität des Schwirrens ist neben dem Aufhören der Schlängelung der Radialis an dieser Stelle jedenfalls auch durch die Dickenzunahme der über den Arterien gelegenen Weichtheile im oberen Drittel bedingt. Das Schwirren selbst ist übrigens, wie von Wahl[1]) allgemein für die Gefässe nachwies, durch Strudel erzeugt, die sowohl an der Uebergangsstelle in eine Erweiterung eines Rohrs, wie an starken Biegungen entstehn müssen.

Dass in allen 3 Fällen die betreffende Extremität verlängert ist, beruht, wie schon andere Beobachter hervorhoben, wohl auf der durch stärkeren Blutzufluss bedingten besseren Ernährung.

Ich habe nun bei den klinischen Erscheinungen noch einer Beobachtung zu gedenken, nämlich der Pulsverlangsamung bei vollständiger Compression der Brachialis. Es ist dies Phänomen bisher erst in 2 Fällen beobachtet, die, wenn auch nicht in die Statistiken des arteriellen Rankenangioms aufgenommen, sondern wegen der gleichzeitigen starken Venenerweiterung als Phlebarteriectasien im Sinne Weber's[2]) angesehn, doch vielleicht nur weiter gediehene Fälle unseres Leidens waren, zum Mindesten aber in den für diese Erscheinung verantwortlichen Momenten mit demselben übereinstimmten. Das erste Mal wurde sie von Nicoladoni[3]) im Jahre 1875 an der oberen Extremität, also auch bei Compression der Brachialis, das zweite Mal von Israel[4]) 1874 an der unteren bei Com-

[1]) v. Wahl, Sammlung klin. Vorträge. Leipzig 1885. No. 258.
[2]) O. Weber, Handbuch der allgem. und spec. Chirurgie von Pitha und Billroth. 1882. Bd. II. Abth. 2.
[3]) Nicoladoni, Archiv f. klin. Chirurgie. Bd. 18. 1875.
[4]) Israel, Archiv f. klin. Chirurgie. Bd. 21. 1876.

Digitized by Google

pression der Femoralis beobachtet. Nicoladoni glaubte, die Pulsverlangsamung sei bedingt durch den bei Compression stärker auf den oberen Abschnitt der Arterie wirkenden Druck, der denselben plötzlich stärker dilatire und dadurch auf den in unmittelbarer Nähe der Wand gelegenen Nerv. vagus einen sich in Pulsverlangsamung umsetzenden Reiz ausübe. Gegen diese Erklärung sprach die Beobachtung Israel's an der untern Extremität. Israel suchte den Grund für die Aenderung des Pulses nun in der durch die Compression bedingten plötzlichen Ausschaltung eines grossen Stromgebietes bei gleichbleibender strömender Masse, wodurch ein grösseres Blutquantum in die übrigen Körperarterien einträte. Die hierdurch vermehrten Widerstände suche das Herz durch kräftigere und langsamere Pulsation zu überwinden. Wenn es nun auch nach unseren Fällen, von denen nur der erste, bei dem die Arterien des rechten Armes betroffen waren, das Phänomen der Pulsverlangsamung bot, fast so scheinen könnte, als würde die Ansicht Nicoladoni's durch sie bestätigt, indem doch rechts der Connex des Nerv. vagus mit der Subclavia ein innigerer ist, wie links, möchte ich doch die Erklärung Israel's für richtiger halten, da sie einerseits beide Fälle, die Nicoladoni'sche aber nur den eigenen erklären kann, andererseits aber sich auch auf sehr genau von Israel angegebene physiologische Beobachtungen stützt. Der Umstand, dass nur in dem ersten unserer Fälle die Pulsänderung eintrat, beruht wohl darauf, dass in ihm das Leiden am weitesten vorgeschritten war. Denn je freier die Communication der Arterien mit den Venen bereits ist, desto plötzlicher muss, wie Israel betont, die Drucksteigerung in den übrigen Arterien sich geltend machen, da das Blut schnell aus dem ausgeschalteten Stromgebiet zum Herzen abfliesst.

Was noch die in 2 unserer Fälle zu constatirende Verstärkung des Herzschlages betrifft, so glaube ich, dass sie, wenigstens bestimmt im ersten Falle, nicht durch plethorische Constitution, sondern secundär durch vermehrte Herzarbeit, bedingt ist, während man im 3. Falle wegen des zeitweise starken Nasenblutens auch an die Einflüsse plethorischer Constitution denken könnte.

Schliesslich scheint mir die im 2. Falle ein halbes Jahr nach der Operation beobachtete Rückbildung der Art. brachialis ein Beweis

Digitized by Google

für die rein secundäre Art der Erkrankung der grösseren Arterien zu sein.

Was nun zum Schluss die Therapie angeht, so kann ich wohl auf die sich mit derselben sehr ausführlich befassenden Arbeiten Heine's, Körte's und für die obere Extremität auch Wagner's, der bei allen Fällen seiner Statistik die eingeschlagene Therapie angiebt, verweisen, und will nur den einen, überall bestätigten Satz wiederholen, dass die einzige vollkommen im Erfolg sichere Behandlung die Entfernung mit dem Messer ist, sei es die Exstirpation der Geschwulst, namentlich am Kopf anzuwenden, sei es die Amputation resp. Exarticulation des betroffenen Gliedes. Deswegen, sowie wegen der voraussichtlich nie wieder zu erlangenden Gebrauchsfähigkeit und schliesslich auch wegen der Aussichtslosigkeit irgend einer erfolgreichen Behandlung des ulcerösen (Fall I) und phlegmonösen (Fall II) Processes war in unsern beiden ersten Fällen die Amputation indicirt. Für den dritten Fall war die Sache allerdings anders. Patient wollte den Finger bei seinem Beruf nicht gern missen. Auch war der Erfolg einer Exarticulation desselben zweifelhaft, da man nicht wissen konnte, ob die Neubildung nicht auch schon in der Hohlhand Platz gegriffen hatte. Es wurde daher beabsichtigt, Alkoholinjectionen zwischen die Gefässe zu machen, welche Methode in der neueren Zeit schon mehrfach gute Erfolge gehabt hat, und die Wirkung derselben durch Suspension und Compression, sowie eventuell auch Unterbindung der Ulnaris, die alle drei allein vollkommen unwirksam sind, zu unterstützen. Ueber den Erfolg eines solchen combinirten, bisher noch nicht geübten Verfahrens kann ich leider noch nicht berichten, da Patient sich einer doch mehrere Wochen erfordernden Behandlung wegen eines schon für die nächste Zeit nach Budapest angenommenen Engagements nicht unterziehen wollte.

Digitized by Google

Tafelerklärung.

Die Erklärung für die auf Tafel XI befindlichen Figuren befindet sich

für Fig. 1 und 2 auf S. 355 ff,
für Fig. 3 „ S. 363 ff,
„ „ 4 „ S. 357,
„ „ 5 „ S. 357,
„ „ 6 „ S. 358,
„ „ 7 „ S. 360,
„ „ 8 „ S. 365,
„ „ 9 „ S. 366,
„ „ 10 „ S. 367.

Digitized by Google

XII.

Klinische Erfahrungen über den Werth des Murphy'schen Darmknopfes.

Von

Dr. Georg Marwedel,

I. klin. Assistenzarzt der chirurg. Klinik zu Heidelberg[1]).

M. H.! Vor nicht ganz Jahresfrist hat Ihnen Herr Geheimrath Czerny an dieser Stelle einen kurzen Bericht abgestattet über die Erfahrungen, die bis dahin bei 11 Fällen der Heidelberger chirurg. Klinik mit der Murphy'schen Methode der Anastomosenbildung an Magen und Darm gemacht worden waren. Die günstigen Erfolge, die uns das Thierexperiment und im Anschluss hieran die Operationen am Menschen gebracht, ermuthigten zu einer ausgedehnteren Anwendung des Verfahrens und so ist in der kurzen Zwischenzeit von etwas über 10 Monaten die Zahl unserer Operationen mit dem Murphy'schen Darmknopf auf 55 gestiegen. Die Resultate unserer Beobachtungen an diesen 55 Fällen sollen den Gegenstand der nun folgenden Besprechung bilden.

Von diesen 55 Operationen entfallen 35 auf Anastomosen zwischen Magen und Darm, 3 auf Vereinigung der Gallenblase (Gallengang) mit dem Darm und 17 auf Operationen am Darm allein.

Von den 35 Gastroenterostomien wurden 2 ausserdem noch mit Resection des Pylorus kombinirt. In 29 Fällen lag eine carcinomatöse Stenose vor, und zwar 28 Mal eine solche des Pylorus, 1 Mal eine solche des Duodenum. In 6 Fällen handelte es sich um eine narbige Verengerung des Pförtners, durch alte Magengeschwüre bedingt.

[1]) Vortrag, gehalten am 1. Sitzungstage des XXVI. Congresses der Deutschen Gesellschaft für Chirurgie zu Berlin, 21. April 1897.

Digitized by Google

In der Mehrzahl der Fälle — im Ganzen 31 Mal — wurde die Gastroenterostomie nach Hacker's Vorschrift hergestellt durch Einpflanzen des Anfangtheils des Jejunums in die hintere Magenwand, nur ausnahmsweise, wenn Verwachsungen oder sonstige Hindernisse ein Entfalten der hinteren Magenwand unmöglich machten, wurde die Wölfler'sche Operation ausgeführt. Bei den beiden Pylorectomieen ward nach Nahtverschluss des Magen- und Duodenal-Endes, das eine Mal eine Gastrojejunostomie in der vorderen, das andere Mal in der hinteren Magenwand angelegt.

In keinem einzigen dieser 35 Fälle, haben wir von der Anwendung des Knopfes direkt einen üblen Ausgang der Operation beobachtet, wenn auch natürlich nicht sämmtliche Patienten zur Genesung gebracht werden konnten.

So haben wir von den 6 Patienten mit narbiger Stenose einen 60jährigen alten Herrn am 15. Tag an Pneumonie verloren, nachdem bei demselben der Knopf bereits am 9. Tag per Rectum entleert worden war. Von den 29 Carcinomfällen starb 1 Patient nach 10 Tagen an Blutungen aus dem Carcinom, ohne dass der Knopf, der um diese Zeit ausnahmsweise in der Anastomosen-Oeffnung noch festsass, an der Blutung Schuld getragen hätte, 1 weiterer Kranker, der ein grosses Carcinom des Duodenum mit Metastasen im Peritoneum hatte, ging nach 2 Tagen an Herzschwäche zu Grund, eine dritte Patientin von 61 Jahren starb nach 18 Tagen an allgemeiner Entkräftung, obwohl die neugebildete Anastomose gut functionirt und der Knopf bereits seinen ursprünglichen Sitz verlassen hatte und in den Darm eingetreten war. Im Ganzen büssten wir durch secundär sich entwickelnde schwere Bronchitiden und Pneumonieen ausser den obigen noch 8 Fälle ein, und zwar 2 am 3., 2 am 4., je eine am 7., 9., 14., 15. und 20. Tage. Es handelt sich eben bei den meisten Patienten um ausgedehnte Carcinome mit fast absoluter Pförtnerstenose, starker Erweiterung des Magens und mehr oder weniger ausgebreiteter Metastasen-Bildung. Wenn man hier auch noch so vorsichtig und rasch operirt, — in 3 Fällen hatten wir ohne Narkose mit subcutaner Cocaïnanaesthesie laparotomirt — für solche cachectische geschwächte Leute ist eben ein jeder Eingriff, der sie über 8 Tage ans Bett fesselt, noch dazu in der ruhigen Lage eines Bauchoperirten, von schwerwiegender Bedeutung und so ist es zu

Digitized by Google

begreifen, dass, obwohl die Eingriffe gänzlich ohne jede lokale Reizung blieben, trotzdem die 35 Gastroenterostomieen noch eine Gesammt-Mortalität von 12 Fällen darboten; dabei sind allerdings ohne Unterschied alle letalen Ausgänge bis zur Beendigung der 3. Woche mit in Berechnung gebracht worden.

Die Anwendung der Nahtmethode hätte uns sicher hier auch keine besseren Erfolge gebracht, andererseits finden sich unter den 23 Genesenen mindestens 4—5 Fälle, bei denen wir den Eindruck gewannen, dass sie die Heilung zum grossen Theil der bedeutenden Abkürzung der Operation verdankten, deren gewöhnliche Länge von 30 und 40 Minuten sie schwerlich ertragen hätten.

In all den Gastroenterostomien, die wir durch Autopsie später zu controlliren Gelegenheit hatten, wurde nie eine unmittelbare Störung von Seiten des Knopfes constatirt. Der Letztere sass entweder noch an der Operationsstelle fest (8 Mal) oder er war bereits auf der Wanderung (2 Mal), oder war gar schon abgegangen (2 Mal). In drei Fällen war während der ersten Tage nach der Operation etwas Regurgitation von Darminhalt in den Magen beobachtet worden; durch vorsichtige Magenausspülungen liessen sich weitere üble Folgen hintanhalten. In den Fällen, die zur Section kamen, haben wir jedoch nie eine Verlegung des Darmes durch den Knopf oder eine störende Abknickung des Jejunums gesehen; nach Eingiessen von Wasser in den Magen floss die Flüssigkeit stets leicht in den abführenden Darmschenkel ab.

In keinem unserer Fälle war der Knopf in den Magen gefallen, wobei der Umstand, dass vorwiegend die Hacker'sche Gastroenterostomie zur Verwendung kam, wohl nicht ohne günstigen Einfluss gewesen sein mag, wenn auch die Einpflanzung des Knopfes in die hintere Magenwand nach den Erfahrungen Graff's und Kümmel's nicht absolut vor dem obigen Missgeschick schützen soll.

Die 23 Patienten, die geheilt das Krankenhaus verliessen, zeigten bei ihrem Austritt aus der Klinik keine Stenose-Erscheinungen mehr, die neugebildete Anastomosen-Oeffnung functionirte jedesmal prompt, die Patienten waren wieder imstande, feste Nahrung zu sich zu nehmen, bei allen fand sich der nüchterne Magen Morgens ganz leer.

In einem Fall haben wir allerdings nach Ablauf eines halben Jahres wieder eine absolute Stenose der Magenöffnung eintreten

Digitized by Google

sehen. Es handelte sich um einen 56jährigen Mann, der im Juni 1895 zum erstenmal zur Operation kam wegen starker Verengerung des Pförtners, die sich im Laufe vieler Jahre entwickelt hatte und klinisch sowohl, wie bei der Autopsia in vivo als narbige Stenose imponirte. Herr Geheimrath Czerny führte deshalb eine Pyloroplastik aus (Juni 1895), die den günstigen Erfolg hatte, dass die Beschwerden schwanden und Patient in kurzer Zeit um 40 Pfd. an Gewicht zunahm. Bei der Operation war ein Stückchen der Narbe zur mikroskopischen Untersuchung excidirt worden und da stellte sich überraschenderweise heraus, dass die Strictur nicht rein narbiger, sondern carcinomatöser Natur war. Leider konnte sich Patient damals nicht zu der ihm vorgeschlagenen zweiten radicalen Operation entschliessen. Als er im April 1896 wieder in die Klinik eintrat, weil neuerdings Stenose-Erscheinungen eingetreten waren, war der Tumor in der Zwischenzeit so gewachsen, dass von einer Pylorus-Resection keine Rede mehr sein konnte. Es wurde deshalb eine hintere Gastroenterostomie vorgenommen mit Murphy-Knopf, die ebenfalls glücklich verlief, so dass auch nach der zweiten Operation der abgemagerte Patient sein Körpergewicht um 42 Pfd. wieder in die Höhe hob. Ein Abgang des Knopfes soll angeblich weder während des Aufenthalts in der Klinik, noch nach der Entlassung des Patienten zu Hause erfolgt sein. Patient fühlte sich $^1/_2$ Jahr lang nach dieser zweiten Operation vollkommen wohl. Vom Oktober 1896 ab stellten sich allmählich zum 3. Mal die alten Beschwerden von Insufficienz des Magens, Erbrechen etc. ein. Als Patient im Dezember 1896 von Neuem die Klinik aufsuchte, fanden wir fast absolute Impermeabilität des Magens. Patient war äusserst schwach und elend geworden; da er nun schon 2 Mal von seinen Operationen glänzende Erfolge, wenn auch nur vorübergehend, gesehen hatte, bat er dringend um einen dritten operativen Eingriff und es wurde deshalb seinem Wunsche entsprechend abermals eine Anastomose zwischen Magen und Jejunum angelegt, dieses mal in der vorderen Wand des Magens, ebenfalls mit Knopf. Es war dabei angenommen worden, dass die frühere hintere Anastomose durch carcinomatöse Infiltration verlegt werde oder dass möglicher Weise der erste Knopf in den Magen gefallen sei und nachträglich die alte Oeffnung verschliesse.

Digitized by Google

Nach 3 Tagen ging Patient an Pneumonie und Herzschwäche zu Grunde. Bei der Section fanden sich folgende interessante Verhältnisse: Der von der letzten Operation herrührende Knopf sass noch fest und gut in der vorderen Anastomose. Der Knopf von der ersten Operation musste wohl schon früher den Körper unbeachtet verlassen haben, denn weder im Magen noch im Darm war eine Spur desselben zu finden. Die hintere Anastomosen-Oeffnung war nur mehr etwas über Bleistiftsdick; offenbar hatten die Knopfhälften die eingeklemmten Magendarmwandpartien nicht vollständig zur Nekrose gebracht, so dass nach Abgang des Knopfes an einer Stelle Theile derselben zurückgeblieben waren, die nun in Form einer gelappten Excrescenz das Lumen der Anastomose klappenartig verschlossen. (Demonstration.) Aehnliche Beobachtungen, betreffend eine unvollständige Nekrose eingeklemmter Magendarmwandpartien und darnach entstandener lappiger Falten, habe ich schon einmal bei Ausführungen von Operationen an Thieren beobachtet und an anderer Stelle mitgetheilt. (Beiträge zur klinischen Chirurgie Bd. XIII. Heft 3.)

Der Abgang des Knopfes erfolgte bei unseren Magenoperationen frühestens am 8., einmal am 9., gewöhnlich zwischen dem 12. und 15. Tag. 8 Mal konnte der Knopfabgang nicht eruirt werden und zwar 2 Mal bei vorderer, 6 Mal bei hinterer Gastroenterostomie.

Nach den Erfahrungen aus dem oben erwähnten Fall müssen wir uns ebenfalls der Auffassung anschliessen, dass der Abgang des Knopfes wohl öfters erfolgt, als man gewöhnlich annimmt; offenbar wird eben, sobald die Patienten in ihre alte Umgebung zurückgekehrt sind, die Controlle der Stühle eine inexacte und schliesslich ganz unterlassen.

Jedenfalls hat keiner unserer Patienten Klagen geäussert, die auf ein Verweilen des Knopfes im Magen hätten gedeutet werden können, wenn auch das eine oder andere Mal ein solches Ereigniss eingetreten sein mag. —

Knopfoperationen an der Gallenblase sind meines Wissens bisher in Deutschland noch wenig oder gar nicht zur Ausführung gelangt, während solche in Amerika eine fast überreichliche Anwendung gefunden haben. Veranlassung zur Erprobung des Knopfes

Digitized by Google

gaben uns 3 Fälle, bei denen eine Stenose des Choledochus vorlag, die durch einfache Choledochotomie nicht zu beseitigen war. Bei dem ersten Patienten war Ostern 1896 wegen Cholelithiasis eine Cholecystostomie und Choledochotomie gemacht worden. Die Choledochusnaht schloss sich rasch; dagegen blieb längere Zeit eine Gallenblasenfistel in der Bauchwunde zurück, aus der sich alle Galle nach aussen entleerte. Anfangs hatte Patientin braunen Stuhl, später wurde derselbe acholisch und blieb auch ungefärbt, nachdem sich die Gallenblasenfistel spontan geschlossen hatte. Offenbar war an Stelle der Choledochusnaht secundär eine narbige Verengerung aufgetreten, die den Gallenabfluss nach dem Darm verhinderte. Deshalb wurde im September 1896 eine Anastomose zwischen Gallenblase und Dünndarm mit einem Murphyknopf kleinsten Calibers angelegt, die sofort die Beschwerden der Patientin beseitigte. Der Knopf ging am 17. Tag ab, es trat völlige Heilung ein.

Das 2. Mal handelte es sich um eine Patientin mit schwerstem Icterus durch Gallengangcarcinom verursacht, das den Choledochus ummauerte. Auch hier Cholecystoenterostomie mit Murphyknopf; doch überstand die äusserst cachectische Patientin den Eingriff nur 5 Tage, sie ging dann an Schwäche zu Grunde; der Knopf sass gut.

Im dritten Fall sahen wir uns veranlasst, eine Knopfvereinigung des Darms mit dem Choledochus herzustellen. Bei einer jungen Frau hatte sich im Laufe von 4 Jahren unter wechselnden Koliken und Icterus ein Tumor unter dem rechten Rippenbogen entwickelt, der als Hydrops der Gallenblase diagnosticirt wurde, bedingt durch Steinbildung im Cysticus. Bei der Operation fand sich unter der Leber hervorragend ein fast hühnereigrosser, ziemlich dickwandiger Sack dem Duodenum breit aufsitzend; neben und oberhalb des Sacks lag an der normalen Stelle eine normale, mässig grosse Gallenblase, in der keine Steine zu fühlen waren. Herr Geheim-Rath Czerny incidirte zunächst den Sack, wobei sich aus dem Letzteren galliger Inhalt ohne Steine entleerte. Der Versuch, den Sack vom Duodenum loszulösen, gelang nicht. Allem Anschein nach lag eine enorme Erweiterung (oder Divertikelbildung) des Ductus choledochus vor, dessen Einmündungsstelle in den Darm offenbar verengt oder geschlossen war; es glückte wenigstens nicht, vom Sack aus mit

Digitized by Google

einer Sonde bis in den Darm vorzudringen. Aus diesem Grunde schritt Herr Geheim-Rath Czerny zu einer Anastomose zwischen dem Duodenum- und Choledochussack, die in vorliegendem Falle mit dem Knopf leicht sich bewerkstelligen liess. Die Patientin genas vollständig, der Knopf ist allerdings bis heute — es sind jetzt $4^1/_2$ Monat seit der Operation — noch nicht zum Vorschein gekommen.

Von 17 Operationen am Darm gehören 6 dem Bereich des Dünndarms an, 11 betrafen Erkrankungen des Blinddarmes und des Colon.

Wir operirten 6 Mal bei Darmgangrän in Folge eingeklemmter Brüche, bei denen 5 Mal ausgedehnte Resection mit nachfolgender end-to-end Vereinigung der Darmlumina ausgeführt wurde. In einem Falle — er betraf einen überkopfgrossen incarcerirten Nabelbruch, bei dem über 2 M. Darm brandig geworden waren, — begnügten wir uns mit dem Helferich'schen Verfahren, d. h. es wurde das grosse gangränöse Darmconvolut nach aussen vor die Wunde gelagert und im Gesunden ober- und unterhalb der Gangrän eine Knopfanastomose angelegt. Bei dieser, sowie bei zwei andern gangränösen Hernien bestand zur Zeit der Operation schon mehr oder weniger weit vorgeschrittene diffuse Peritonitis. Diese waren natürlich durch die in extremis ausgeführte Operation nicht mehr zu retten. Die übrigen drei Darmoperationen nach Gangrän genasen ohne Störung, die Knöpfe gingen am 8. 10. und 11. Tage ab. Gerade bei solchen Fällen von Resection bei Hernien, Ileus, u. s. w. feiert unseres Erachtens die Knopfmethode ihre schönsten Triumphe. Ein Nachtheil, der aber nicht sehr ins Gewicht fällt, liegt nur darin, dass man z. B. bei kleinen, cruralen Hernien zuweilen gezwungen sein kann, die Herniotomiewunde zu einer Herniolaparotomiewunde zu erweitern, weil mit der einfachen Spaltung der Bruchpforte nicht genug Raum zur Reposition des Button in die Bauchhöhle gegeben ist. —

Ein Fall von Enteroanastomose bei inoperablem Lymphosarkom des Dünndarmes kam gleichfalls zur Genesung, ebenso zwei Anastomosen zwischen Colon transversum und Flexura sigmoidea, die eine wegen tuberculöser Stenose des Colon, die andere zur Heilung eines widernatürlichen Afters ausgeführt.

Einen gleichgünstigen Ausgang hatten 3 Anastomosen zwischen

Digitized by Google

unterem Ileumende und Colon transversum, das eine Mal wegen narbiger, die beiden andern Male wegen tuberculöser Coecalstenose angelegt. Ein Fall von Resection eines faustgrossen tuberculösen Coecaltumors mit nachfolgender End-to-end Vereinigung von Ileum und Colon ging nach 5 Monaten an localen und allgemeinen tuberculösen Processen zu Grund, nachdem die Knopfvereinigung längere Zeit gute Dienste gethan und der Knopf am 10. Tag per rectum abgegangen war.

Diesen im Ganzen recht günstigen Operationsresultaten stehen nun allerdings 3 Fälle gegenüber, bei denen der Knopf in seiner bisher stets bewiesenen Leistungsfähigkeit versagte. Es sind das auch aus der Gesammtzahl von 55 Operationen, die 3 einzigen Fälle, in denen der Knopf an dem später eintretenden Exitus letalis die unmittelbare Schuld trug. Allerdings handelte es sich in allen 3 Fällen um schwere Operationen wegen grosser maligner Tumoren des Blinddarmes.

Der erste derselben ist Ihnen bereits aus dem vorjährigen Bericht des Herrn Geh. Rath Czerny bekannt. Ein gut zwei faustgrosses Sarkom des Coecums war resecirt und die Enden direct mit einander vereinigt worden. Schon bei der Operation hatte das Befestigen des Knopfes in dem stark hypertrophischen und verdickten Ileum grosse Schwierigkeiten bereitet. Es gelang schliesslich die beiden Knopfhälften zusammen zu pressen, doch war die Vereinigung derselben keine exacte und 3 Tage später ging Patient an Perforations-Peritonis zu Grunde, ausgehend von einer kleinen Stelle dicht am Knopf.

Ein anderer Kranker, bei dem wegen coecalen Carcinoms eine Anastomose zwischen Ileum und Colon angelegt worden war, erlag ebenfalls einer Perforations-Peritonitis die aber nicht vom Button ihren Ausgang nahm, sondern von einer Lembert'schen Verstärkungsnaht, die zur weiteren Sicherung der Anastomose zugefügt worden war. Es hatte anscheinend die Sutur an der betreffenden Stelle eine zu starke Spannung der Darmwand hervorgerufen und so secundär zu einer winzigen Nekrose geführt. (Demonstation des Präparats).

Der letzte Fall betraf einen 60jährigen Landwirth, bei dem sich im Lauf ca. $^1/_2$ Jahres ein überfaustgrosser carcinomatöser Tumor des Coecums entwickelt hatte. Derselbe wurde durch Re-

Digitized by Google

section entfernt und dann der Versuch einer end-to-end approximation gemacht. In das Ileum-Ende liess sich die eine Knopfhälfte einführen, nicht aber in das Colon-Ende, dessen Wand so dick und stark und unnachgiebig war, dass eine Umschnürung der Ränder des weiten Darmlumens um den Hohlcylinder des Knopfes nicht bewerkstelligt werden konnte. Es wurde deshalb das Colon-Ende durch fortlaufende Naht verschlossen und der Knopf etwas unterhalb seitlich in das Colon eingepflanzt (end-to-side approximation). Der Verlauf schien anfangs günstig, am 16. Tag ging aber Patient ebenfalls an einer Perforations-Peritonitis zu Grunde.

Bei der Section wurde der Knopf noch in situ angetroffen, flottirend festgehalten durch eine Falte der Darmwand, die noch nicht vollständig necrotisch abgeklemmt war. Das Lumen des Knopfes war durch Koth verstopft. Die Kothpassage war offenbar zwischen dem Knopf und der Darmwand erfolgt (Patient hatte nach der Operation regelmässigen Stuhlgang gehabt) ein Theil des Koths aber muss sich in dem blindsackförmigen Ende des Colons angestaut haben; denn der letztere war stark erweitert, an seinem Ende war die ganze Naht aufgegangen und von hier aus hatte sich zunächst ein abgesackter Kothabscess rechts von der Wirbelsäule gebildet, der secundär in die Bauchhöhle durchbrach und innerhalb 3 Stunden zum tödtlichen Ausgang führte.

Es ist wohl nicht bloss ein zufälliges Zusammentreffen, dass die 3 Fälle, bei denen der Knopf die unmittelbare Veranlassung zum Exitus war, sämmtlich Operationen am Dickdarm betrafen und wir haben daraus für die Zukunft nicht unwichtige Lehren gezogen. Im Allgemeinen ist ja die Ausführung einer seitlichen Anastomose mit dem Murphy'schen Button technisch viel leichter als eine directe Vereinigung resecirter Enden, weil in letzterem Fall die Oeffnung im Darm eine grössere ist. Trotzdem wird eine solche directe Vereinigung (end-to-end) beim Dünndarm bei einiger Uebung immer noch leicht gelingen. Wir glauben aber für die Zukunft bei Resectionen im Bereich des Dickdarms von dem Versuch einer end-to-end-approximation mit Knopf von vornherein absehen zu müssen. Letzteres überhaupt in solchen Fällen, bei denen die Dicken-Unterschiede der beiden Wandungen sehr gross sind. Denn die Einführung der Knöpfe in die Darm-Lumina hält relativ lange auf, die Umschnü-

Digitized by Google

rung des Knopfes gelingt nur schwer und selbst dort, wo sie gelingt, ist der nachträgliche Verschluss der beiden Knopfhälften ein unzuverlässiger.

Wir werden daher in Fällen von Colon-Resection entweder zur ursprünglichen Naht zurückkehren oder, wenn ein Knopf benutzt werden soll, die Vereinigung der Darmenden seitlich ausführen in der Weise, wie es Braun und Frey vorgeschlagen haben. Doch frägt es sich, ob man nicht bei Colon-Operationen fürderhin überhaupt von der Application des Button ganz absehen solle, weil hier im Gegensatz zum Magen und Dünndarm noch eine besondere Gefahr besteht, bedingt durch die Eindickung des Darm-Inhalts.

Wir haben allerdings in 7 Fällen keine Nachtheile von einfachen Dickdarm-Anastomosen gesehen und auch von anderen Seiten liegen ja eine ganze Zahl von ähnlichen glücklichen Operationsberichten vor. Allein es ist doch zweifelhaft, ob man mit der frühen Darreichung von Abführmitteln und von Einläufen einer Kothobturation des Knopflumens und ihren Folgen, wie Murphy glaubt, immer wird vorbeugen können.

Der Hauptvorzug des Murphy-Button's liegt in der grossen Zeitersparniss, die er der Darmnaht gegenüber gewährt, sowie in der Einfachheit seiner Anwendung. Allerdings muss die Methode auch erst geübt sein. Die Gefahr, dass der Knopf als Fremdkörper auf seiner Wanderung durch den Darm Stenose und Ileus hervorrufen könne, scheint nach den bisherigen Erfahrungen in der That nicht so gross zu sein, als man früher zu fürchten geneigt war. Offenbar ist ausser der glatten kugelichen Form für seine Fortbewegung im Darm besonders die Schwere des Knopfes günstig und ich glaube, dass es gerade aus diesem Grunde nicht vortheilhaft wäre, an Stelle des seitherigen schweren Metalls leichteres, z. B. Aluminium, zur Construction des Knopfes zu verwerthen.

Dagegen kann der Knopf durch längeres Verweilen an Ort und Stelle der Vereinigung Störungen hervorrufen. In dieser Beziehung ist von ganz besonderem Interesse die Thatsache, dass unter Umständen die Anastomosen-Oeffnung verengert oder verlagert werden kann durch polypöse Wucherungen unvollständig abgeschnürter Wandpartien.

Von den meisten Seiten ist bisher als besonders werthvolle

Digitized by Google

Eigenschaft des Knopfes gerühmt worden, dass er schöne lippenförmig umsäumte Verbindungen schaffe, die sich nachträglich nicht verengern. Wenn die Durchschneidung der abgeklemmten Darmpartieen ringsum gleichmässig erfolgt, so dass sich über der frischen Darmwunde sofort auch die Schleimhauträuder vereinigen können, so pflegt in der That gewöhnlich keine Verengerung einzutreten. Wohl aber kann dieselbe nach unseren Erfahrungen dann sich entwickeln, wenn die Abstossung der abgeklemmten Theile ungleichmässig oder gar nicht sich vollzieht. Wir werden daher künftighin suchen müssen, diesem Uebelstand vorzubeugen und dies kann geschehen durch sehr festes Zusammendrücken der beiden Knopfhälften. Wenn die Letzteren gut gearbeitet sind, ist das Zusammenpressen ohne Gefahr.

Abgesehen von dem oben erwähnten Fall sind bei den übrigen geheilten Patienten, von denen eine Darmresektion jetzt schon bald 2 Jahre, die älteste Gastroenterostomie über 1 Jahr in Beobachtung ist, keine Zeichen aufgetreten, die auf eine nachträgliche Stenose hindeuten. Unter 328 Knopfoperationen, die Brentano[1]) zusammengestellt hat, wird nur 3 Mal von einer später aufgetretenen Verengerung der Anastomosen-Oeffnung berichtet. Jedenfalls wird man künftighin diesem Punkte noch eine specielle Aufmerksamkeit widmen müssen.

Hoffentlich gelingt es, auf dem Gebiet der mechanischen Ersatzmittel der Darmnaht, im Anschluss an die Murphy'sche Erfindung noch weitere Verbesserungen zu ersinnen, die eine Anwendung seines Knopfes auch bei Dickdarmoperationen ermöglichen, und man wird, wie Czerny hervorgehoben hat, besonders auf die Construction resorbirbarer Buttons sein Augenmerk zu richten haben. Der Knopf, den Chaput vor einiger Zeit empfohlen hat und der aus einem halbrinnenförmigen Hohlring von weichem Zinn besteht, das um die Darmöffnung zusammengepresst wird, scheint keine Verbesserung des Murphy'schen Verfahrens zu bedeuten. Wohl wird bei demselben eine Nekrose der Darmwand vermieden, ich habe auch bei mehreren Hunden, die ich nach Chaput operirte, gute Vereinigungen gesehen. Allein ich glaube, dass der Murphy'sche

[1]) Brentano citirt 4 Fälle; allein einer derselben darf hier nicht mitgerechnet werden, weil es sich dabei um eine Verengerung handelte, die durch recidivirende Tumormassen bedingt war.

Digitized by Google

Knopf, besonders in den ersten Tagen nach der Operation exacter sitzt, wie der Chaput'sche, und dass er auch wohl leichter zu handhaben ist, wie der letztere. Ein weiterer Nachtheil des Chaput'schen Knopfes liegt meines Erachtens darin, dass es beim Zusammendrücken der kantigen Hohlrinnenwände leicht zu Sugillationen der Darmwand und zu Schleimhautcontusionen kommt, ausserhalb der eigentlichen Vereinigungsstelle.

Zum Schluss noch ein Wort über die Technik der Operation: Wir haben uns strikte an die von Murphy gegebenen Vorschriften gehalten, die in jeder Beziehung wohl durchdacht sind. Er empfiehlt bei Anastomosen die Oeffnung im Darm nicht zu gross zu machen, höchstens so lang, wie zwei Dritttheile des Knopfdurchmessers betragen, und in der That genügt eine solche Oeffnung zum Einschieben des Knopfes in das Lumen des Darmes fast immer. Sie hat den Vortheil, dass dann die Umschnürung des Hohlcylinders sich leichter bewerkstelligen lässt.

Bei end-to-end-Vereinigungen machten wir die Ueberwendlingsnaht mit Umstechung des Mesenterialrandes ebenfalls genau im Murphy'schen Sinn. Bei seitlicher Anastomose führten wir gewöhnlich zuerst eine Incision durch die Serosa und Muskularis bis auf die Mucosa des Darmes, legten dann den Schnürfaden an und durchtrennten zuletzt vorsichtig mit der Scheere die Mucosa. Dabei ist es einige Mal passirt, dass der Faden durch einen Scheerenschlag durchschnitten wurde; bei einiger Vorsicht lässt sich das jedoch vermeiden, besonders, wenn man den Faden vorher glatt zieht. In den ersten Fällen waren gewöhnlich noch einige Lembert'sche Verstärkungsnähte um den Knopf gelegt worden. Die üblen Erfahrungen, die wir mit einer solchen Verstärkungsnaht einmal (s. o.) gemacht haben, zeigten uns, dass Murphy Recht hat, wenn er die Naht als unnöthig und selbst gefährlich verwirft. Wir haben von da ab die Verstärkungsnähte stets weggelassen ohne irgend einen Nachtheil. Sollte jedoch in einzelnen Fällen die eine oder andere Stelle der Circumferenz des Knopfes, dort, wo vielleicht ein Zipfelchen der Darmmanschette hervorzuschlüpfen droht, eine weitere Sicherung rathsam erscheinen lassen, so ist es auf alle Fälle geboten, die Naht nicht zu nahe am Knopf anzulegen, um hier die Spannung der Darmwand nicht zu vergrössern.

Digitized by Google

Wie aber einerseits von einer exacten Technik der Operation, so ist andrerseits der Erfolg des Eingriffs von einer exacten Construction des Knopfes abhängig. Das ist ja von verschiedenen Seiten betont worden, und Sie wissen, m. H., dass es hierbei auf auf folgende Punkte ankommt:

1) Die Sperrhäkchen müssen gut gearbeitet sein und nicht zu lang, die Schraubengewinde nicht zu weit sein, weil sonst die in einander geschobenen Knopfhälften nicht festsitzen.
2) Das Lumen des Hohlcylinders darf nicht zu gross, die Aushöhlung des Knopfnapfes nicht zu schmal sein, weil sonst die Darmmanschette sich nicht einstülpen lässt, und
3) müssen die Ränder des Knopfes, durch deren Druck die Nekrose bewirkt wird, nicht scharfkantig, sondern abgebogen sein.

Wie wenig diese oft gegebenen Vorschriften aber beachtet werden, das möge Ihnen das Modell eines Knopfes zeigen, der mir vor einiger Zeit zukam und der noch neuerdings von einer deutschen Firma in den Handel gebracht wird. Ich reiche Ihnen hier 2 Knöpfe herum, an denen Sie die gerügten Uebelstände durch Vergleich mit einem gut gearbeiteten Knopf leicht erkennen werden. Es kann nicht genug vor solchen Machwerken, die direct lebensgefährliche Instrumente darstellen, gewarnt werden. Wir haben zu Anfang nur amerikanische Original-Buttons verwendet, später, als uns durch den Instumentenmacher der Klinik, Herrn Dröll in Mannheim, genau nach dem Muster der amerikanischen gearbeitete deutsche Knöpfe zur Verfügung gestellt waren, auch solch letztere, die um die Hälfte billiger sind, als die amerikanischen. Der Preis der amerikanischen Knöpfe beträgt pro Stück 13 M., der der deutschen 6 M.

Bei Operationen am Magen und Dünndarm gebrauchten wir gewöhnlich die zweitgrösste, bei Operationen am Dickdarm die grösste Knopfnummer, bei den Cholecysto-Enterostomieen die kleineren Buttons No. 1 oder 2.

Digitized by Google

XIII.

(Aus der chirurg. Universitäts-Klinik des Herrn Geheimrath von Bergmann.)

Ueber dauernde Heilungen nach Kehlkopfexstirpation wegen Carcinom.

Von

Dr. Graf,

Assistenten der Klinik[1]).

Meine Herren! Seit nahezu 25 Jahren wird nach dem Vorgang von Billroth die Kehlkopfexstirpation ausgeführt, und eine umfangreiche Literatur über diesen Gegenstand steht uns heute zu Gebote. Zahlreiche statistische Arbeiten sind veröffentlicht[2]), zahlreiche Vorschläge zur Verbesserung der Operationstechnik und der Nachbehandlung sind gemacht worden, aber trotzdem differiren auch heute noch erheblich die Ansichten der einzelnen Autoren über den Werth der Operation, namentlich der totalen Kehlkopfexstirpation.

Ich erlaube mir daher, Ihnen heute einen Beitrag zu dieser Frage dadurch zu geben, dass ich über die in den Jahren 1883—1896 von Herrn Geheimrath v. Bergmann ausgeführten Kehlkopfexstirpationen wegen maligner Neubildungen, und zwar fast ausschliesslich wegen Carcinom, kurz berichte und Ihnen gleichzeitig einige der Operirten vorstelle. Ich beschränke mich auf die wegen maligner Neubildungen vorgenommenen Larynxexstirpationen, einmal,

---

[1]) Vorgetragen am 3. Sitzungstage des XXVI. Congresses der Deutschen Gesellschaft für Chirurgie zu Berlin, 23. April 1897.

[2]) Es sei hier nur auf die kürzlich erschienene Arbeit von Sendziak-Warschau: „Die bösartigen Geschwülste des Kehlkopfes und ihre Radical-Behandlung", deutsch im Verlag von Bergmann-Wiesbaden 1897, hingewiesen. Die Statistik gründet sich auf 502 der Literatur entnommene Fälle (452 Carcinome, 50 Sarcome), die radical operirt wurden.

Digitized by Google

weil sie die erste Indication für die Vornahme der Operation abgeben, dann, weil für die Beurtheilung der Resultate und mithin auch des Werthes einer Operation eine Zusammenstellung gleichartiger Fälle mit im allgemeinen gleichartiger Prognose von grosser Bedeutung ist. Ausserhalb des Rahmens meiner Mittheilung stehen also die wegen Tuberculose ausgeführten Kehlkopfexstirpationen; ich möchte nur kurz bemerken, dass die drei Patienten, bei denen aus diesem Grunde die partielle Kehlkopfexstirpation gemacht wurde, die Operation zwar gut überstanden haben, aber $^1/_4$—$1^1/_2$ Jahre nach der Operation an Lungenphthise zu Grunde gegangen sind. Ebenso erwähne ich beiläufig, dass Herr Geheimrath v. Bergmann im Jahre 1885 ein fast hühnereigrosses cavernöses Angiom der Epiglottis, im Jahre 1887 ein kleines etwa bohnengrosses Enchondrom dicht unterhalb des Ringknorpels mit Erfolg exstirpirt hat, und beide Patienten sich bis auf den heutigen Tag einer vollkommenen Gesundheit erfreuen.

Die Radicaloperation bösartiger Neubildungen des Kehlkopfes wurde im Ganzen 48 Mal ausgeführt, und zwar 20 Mal als totale Kehlkopfexstirpation, 19 Mal als halbseitige und ausgedehntere Knorpelresection, und 9 Mal als Resection kleiner Abschnitte des Larynx. Es handelte sich 47 Mal um Carcinom, 1 Mal um ein malignes Enchondrom. Von den histologischen Formen des Krebses kam bei weitem am häufigsten das Epidermiscarcinom mit Verhornung, das Carcinoma keratoides Waldeyer's, zur Beobachtung, welches, wie bekannt, in den meisten Fällen von einem wahren Stimmbande seinen Ausgangspunkt nimmt. Ich möchte hier gleich bemerken, dass in jedem Falle die mikroskopische Diagnose gestellt worden ist, in dem sechsten Theil aller Fälle war die Diagnose bei den in die Klinik eintretenden Kranken schon anderwärts gestellt worden: eine vorherige Probeexcision, auf endolaryngealem Wege von einem Laryngologen ausgeführt, hatte die Art der Neubildung klargelegt.

Mehrere Male bereitete die Diagnose anfangs nicht unerhebliche Schwierigkeiten. So war in einem Falle (Fall 12) der Patient vor mehreren Jahren syphilitisch inficirt worden, und das Aussehen der Ulcerationen des Kehlkopfes mit starker Infiltration der Umgebung liess Syphilis mit Bestimmtheit nicht ausschliessen. Eine energische Schmierkur, die eingeleitet wurde, hatte keinen

Digitized by Google

Erfolg, brachte im Gegentheil den Kranken sehr herunter. Erst zwei Monate nach der Aufnahme lieferte die mikroskopische Untersuchung von am Bougie haften gebliebenen Gewebstheilen (Epithelzellen, Hornperlen) die Diagnose des Krebses. Ein anderes Mal (Fall 45) handelte es sich um einen den Sinus pyriformis rechterseits ausfüllenden Tumor, der die ganz normal aussehende Schleimhaut der rechten Plica aryepiglottica stark nach innen vorgewölbt hatte. Es konnte eine gutartige Geschwulst (Lipom) vorliegen, (Jodkali war ohne Erfolg gewesen), und so wurde versucht, nach der Laryngofissur die Geschwulst mit Erhaltung der Schleimhaut auszuschälen, was gelang. Auf dem Durchschnitt zeigte jedoch der Tumor einen ausgesprochen gelappten, drüsigen Bau, und dies führte zur nachträglichen Entfernung der bedeckenden Schleimhaut und des submucösen Gewebes in ausgedehnter Weise. Thatsächlich ergab die mikroskopische Untersuchung ein Drüsencarcinom. Eine 55 Jahre alte Patientin (Fall 26) war an Actinomycosis pharyngis operirt worden. Ein halbes Jahr später kam sie mit einem den Aditus ad laryngem fast vollkommen einnehmenden Tumor wieder in die Klinik. An der linken Halsseite bestand noch eine Fistel, welche auf Druck Granulationsmassen entleerte. Es schwankte die Diagnose zwischen Actinomycosis laryngis und einer bösartigen Neubildung. Nach der halbseitigen Kehlkopfexstirpation zeigte es sich, dass ein Carcinom vorlag. Von besonderem Interesse ist auch das erwähnte Enchondrom (Fall 36). In der Literatur finden sich mehrfach Beobachtungen von Enchondromen des Larynx verzeichnet, so von Böckel, Spisharny, Mackenzie, Asch, Chiari, ebenso ihre operative Entfernung (Böker[1]) immerhin ist ihr Vorkommen ein seltenes. In diesem Falle zeigte sich sehr ausgesprochen der maligne Character der Geschwulst. Der das Perichondrium der rechten Schildknorpelplatte ebenso nach aussen, wie die Schleimhaut nach innen vorwölbende taubeneigrosse Tumor wurde, ohne dass vorher eine bestimmte Diagnose hätte gestellt werden können, zunächst von aussen incidirt. Man gelangte in mit knorpeligen Wandungen versehene unregelmässige Hohlräume, die zum Theil mit gallertigen Massen angefüllt waren. Die Höhlen wurden ausgekratzt, ihre

[1]) Deutsche medicinische Wochenschrift 1886. No. 43.

Digitized by Google

Wandung theilweise exstirpirt. Die Radikaloperation wurde bis zur erfolgten histologischen Untersuchung aufgeschoben. Aber auch diese war nicht eindeutig, sie lieferte nur mit grosser Wahrscheinlichkeit die Diagnose eines erweichten Enchondroms. Nach einem Jahr kam der Kranke wieder zur Beobachtung; der Tumor war rasch wieder gewachsen und noch erheblich grösser als vor Jahresfrist. Es wurde darauf die halbseitige Exstirpation des Kehlkopfes vorgenommen, welche in vier Wochen zur Heilung des Patienten führte. Leider war auch diese nur vorübergehend; ein halbes Jahr nach der Entlassung zeigte sich ein Drüsenrecidiv am Halse, welchem der Kranke kurze Zeit darauf erlag.

Männer wurden, wie dies allgemein angegeben wird, viel häufiger befallen, als Frauen. Von unseren Kranken gehörten 42 dem männlichen Geschlecht, nur 6 dem weiblichen Geschlecht an.

Fast jedes Lebensalter von 31 bis zu 72 Jahren war vertreten; bemerkenswerth ist, dass die beiden ältesten Patienten unserer Statistik im Alter von 71 und 72 Jahren die totale Kehlkopfexstirpation gut ertragen haben, und beide mit künstlichem Kehlkopf geheilt die Klinik verliessen.

Einer jeden Operation ging die Tracheotomie und das Einführen einer Tamponcanüle in die Trachea voraus, und zwar wurde, falls nicht schon vorher eine Larynxstenose die Vornahme der Tracheotomie bedingt hatte — in vier Fällen — diese stets unmittelbar vor der Operation ausgeführt. Als Tamponkanüle hat sich am besten die von Hahn angegebene bewährt, die nur ein Mal versagte (Fall 38); am Schluss der Operation wurde sie mit einer gewöhnlichen Kanüle vertauscht.

Die Exstirpation des Kehlkopfes selbst begann meist mit der Laryngofissur. Der auf diese Weise ermöglichte direkte Einblick in das Kehlkopfinnere war dann bestimmend für den weiteren Gang der Operation. Mehrere Male zeigte sich dann der Tumor ausgedehnter, als er im laryngoskopischen Bilde erschienen war, sodass statt der beabsichtigten partiellen die totale Exstirpation des Kehlkopfes ausgeführt werden musste.

Relativ häufig — bei 12 Kranken — hatte die Neubildung die Umgebung des Kehlkopfes ergriffen, sodass Theile des Pharynx, des Oesophagus und der Trachea resecirt werden mussten. So kam es 8 Mal zur Anlegung einer Pharynx- bezw. Oesophagus-

Digitized by Google

fistel, die zum Theil eine Nachoperation verlangten, 4 Mal konnte der so entstandene Defekt sofort gedeckt werden. Bei zwei Totalexstirpationen mit Resection eines Stückes der vorderen Oesophaguswand (Fall 4 und 18) wurde der so entstandene Defekt sofort mit Hülfe der nach hinten und unten umgeklappten, angefrischten Epiglottis geschlossen. Ein Mal hat die Naht dauernd gehalten, das andere Mal ist sie nach acht Tagen wieder gerissen.

Drüsenmetastasen am Halse complicirten in 8 Fällen das Krankheitsbild; ihre Exstirpation gelang meist leicht durch Anlegen seitlicher Querschnitte. Zwei von diesen mit Lymphdrüsenmetastasen behafteten Kranken sind dauernd geheilt. (Fall 8 und 21.) Es widerlegt diese Thatsache die noch jüngst von Störk[1]) aufgestellte Behauptung: „Wir haben ein Recht, die Fälle, wo die Neubildung — auf die Lymphdrüsen übergegriffen hat, als inoperabele zu bezeichnen."

Ein besonderer Werth wurde am Schluss der Operation — nach Herausnahme des Kehlkopfes oder des von dem Tumor durchwucherten Theiles desselben — auf einen sorgfältigen Abschluss von Wunde und Pharynx einerseits und Wunde und Trachea andererseits gelegt, um eine Infection der Wunde selbst, wie des Mediastinum und der tieferen Luftwege zu vermeiden; bildet doch bekanntermassen diese Infection die Hauptgefahr der Operation. Bei der Totalexstirpation des Kehlkopfes gelang dies mittelst dreier Methoden:

1) durch Vernähung der Pharynxschleimhaut nach dem im Jahre 1890 von Bardenheuer gemachten Vorschlage[2]).

2) durch Umklappen der Epiglottis nach hinten und unten, die, wie eben erwähnt, in einigen Fällen, zuerst im Jahre 1886, gleichzeitig zum Schluss des Oesophagusdefektes verwendet wurde.

3) durch Annähung der Trachea im unteren Wundwinkel an die äussere Haut, und Vorschieben zweier seitlicher Hautlappen, die oberhalb der Trachea, zum Theil mit ihrer hinteren Wand vereinigt wurden, sodass die Trachea ein vollkommen für sich abgeschlossenes Rohr bildete.

Bei der partiellen Kehlkopfexstirpation, bei welcher ein solcher

[1]) Archiv für Laryngologie und Rhinologie. Bd. 50, 1896.
[2]) Verhandl. der Deutschen Gesellschaft f. Chirurgie. XIX. Congress, S. 628.

Digitized by Google

Abschluss natürlich nicht möglich war, trat an seine Stelle die feste Tamponnade der Wunde mit Jodoformgaze.

Für die Nachbehandlung galt dann im Allgemeinen der Grundsatz, den Tampon möglichst lange liegen zu lassen; nur seine starke Durchnässung mit Schleim, Speichel, Speiseflüssigkeiten u. s. w. bedingte ein frühzeitiges Wechseln. Durchschnittlich am fünften bis sechsten Tage wurde der Tampon erneuert.

Mit Hülfe dieser in den letzten Jahren besonders consequent durchgeführten Methoden der Operation und der Nachbehandlung hat sich die Zahl der an den Folgen der Operation Gestorbenen bedeutend verringert; ich komme hierauf gleich noch kurz zu sprechen.

Es wurde also von vornherein auf das spätere Einsetzen eines künstlichen Kehlkopfes bei der Totalexstirpation verzichtet, und nur dann, wenn dem Patienten die Flüstersprache nicht genügte, oder auch diese nur unvollkommen hervorgebracht werden konnte, der Versuch mit dem Tragen eines künstlichen Kehlkopfes gemacht, der von den 7 Kranken, bei denen er zur Anwendung kam, meist gut ertragen wurde, auch befriedigte das functionelle Resultat. Zu diesem Zwecke brauchte häufig die Oeffnung nach dem Pharynx nicht künstlich wiederhergestellt zu werden, da die Pharynxnaht meist nach einigen Tagen wenigstens zum Theil wieder insufficient wurde, und die Fistel dann nur offen gehalten zu werden brauchte.

Die Fähigkeit des Schluckens stellte sich je nach der Ausdehnung der Operation nach ganz verschieden langer Zeit wieder ein; in den meisten Fällen von Totalexstirpation und ausgedehnter Resection war eine längere Zeit dauernde Ernährung mit der Schlundsonde erforderlich. Andererseits war ein Kranker (Fall 19) schon am Tage nach der Totalexstirpation, wenn auch unter Schmerzen, zu schlucken imstande. Ebenso verschieden, von Wochen bis zu Monaten, war die Zeitdauer, in der die Trachealkanüle getragen werden musste; in 5 Fällen von 28 partiellen Exstirpationen ist das Décanulement überhaupt nicht gelungen, und zwar aus verschiedenen Gründen. Entweder es zogen sich die Ränder der Trachealfistel bei jeder Inspiration stark nach innen ein, oder es hatte in Folge weitgehender Resection der Larynx seine Eigenschaft als starres Rohr verloren und klappte wie ein häutiger

Digitized by Google

Schlauch zusammen. Ein Mal (Fall 33) umgab Trachea und Larynx eine Seiten- und Mittellappen der Schilddrüse einnehmende umfangreiche fibröse Struma. Zur Freilegung des Operationsfeldes musste ein grosser Theil derselben exstirpirt werden. Nach der partiellen Kehlkopfexstirpation war wegen Erweichung der Trachealknorpel an der Stelle, an welcher früher die Struma auflag, die Athmung nur mit einer langen, bis unter jene Stelle reichenden Kanüle möglich, und jeder Versuch, die Kanüle zu entfernen, löste die heftigste Athemnoth aus.

Die Resultate der einzelnen Operationen sind folgende:

Von 11 in den Jahren 1883 bis 1890 (einschl.) operirten Kranken mit totaler Kehlkopfexstirpation starben an unmittelbaren Folgen der Operation, namentlich diffuser eitriger Bronchitis, 5 = 45,5 pCt., dagegen von 9 Totalexstirpirten nach dieser Zeit nur 1 = 11,1 pCt. Der in einzelnen Fällen (Fall 13, 18, 20) ebenfalls nach kürzerer Zeit erfolgte Tod ist der Operation als solcher nicht zur Last zu legen. Als dauernd geheilt können angesehen werden 2 Kranke = 10 pCt.[1]). Die eine Patientin, die ich Ihnen gleich vorstellen werde, ist im Mai 1890 operirt (Fall 8); sie trägt eine Doppelkanüle, die ihr den zur Erzeugung der Flüsterstimme nothwendigen Luftstrom zuführt. Die Sprache ist in der Nähe der Patientin mit grosser Deutlichkeit zu verstehen. Die Patientin fühlt sich vollkommen wohl und kann schwerer Feldarbeit — sie ist vom Lande — mit Leichtigkeit nachgehen. Der zweite Patient ist im Juli 1894 operirt worden (Fall 16); er trägt nur eine Trachealkanüle, die Sprache ist flüsternd, aber gut verständlich. Ausser diesen beiden ist ein am 8. Juli vorigen Jahres — also vor $^3/_4$ Jahren — operirter Patient (Fall 19) bis jetzt gesund und recidivfrei. Da er eine tönende Sprache in seinem Beruf sehr vermisste, so trägt er seit Februar dieses Jahres einen künstlichen Kehlkopf. Die grosse Mehrzahl der übrigen Kranken, bei denen die totale Kehlkopfexstirpation ausgeführt wurde, ist nach einer Reihe von Monaten, zum theil nach einer beträchtlichen Reihe von Monaten, mit einen Recidiv wieder in klinische Beobachtung gekommen.

Bei der zweiten Gruppe von Kranken mit halbseitigen und

[1]) Sendziak berechnet aus seiner Statistik unter 188 Totalexstirpationen wegen Krebs 5,85 pCt. dauernde Heilungen.

Digitized by Google

ausgedehnteren Resectionen starben an unmittelbaren Folgen der Operation

von 11 vor 1891 Operirten 4 = 36,4 pCt.
von 8 seit 1891 Operirten 1 = 12,5 pCt.

Dauernd geheilt sind 4 Kranke = 21 pCt.[1]) und zwar einer (Fall 21) seit $11^1/_4$, einer (Fall 29) seit $8^1/_2$, einer (Fall 32) seit $5^1/_2$, und einer (Fall 37) seit $2^1/_2$ Jahren. Ich glaube, dass wir auch in diesem letzten Falle, in dem im October 1894 die halbseitige Kehlkopfexstirpation vorgenommen wurde, von dauernder Heilung sprechen, oder wir wenigstens die Hoffnung auf dauernde Heilung haben können, obwohl uns bei einem Kranken mit halbseitiger Exstirpation (Fall 34) ein immerhin seltenes spätes Recidiv — mehr als $2^1/_2$ Jahre nach der Operation — bekannt wurde. Von den 4 Geheilten dieser Kategorie trägt einer eine Kanüle mit Ventilverschluss, bei den übrigen gelang die Entfernung der Kanüle; alle sprechen mit heiserer, aber weithin vernehmbarer Stimme, die meist durch Anlegen des erhaltenen Stimmbandes an eine etwas vorspringende Narbe der exstirpirten Hälfte zu Stande kommt. Ein Patient geht auf Jagd und bläst Horn.

Was endlich die kleinen Theilresectionen des Larynx anlangt, so starben von 9 Operirten 3. Diese im Vergleich zu den mitgetheilten Zahlen auffallend hohe Mortalitätsziffer erklärt sich aus unglücklichen Complicationen. Ein Mal (Fall 45) war ein hinzugetretenes Erysipel Schuld an dem letalen Ausgang, im anderen Falle (Fall 44) waren es bei der Operation bei Gaslicht, durch Zersetzung des Chloroforms entstandene, ausserordentlich intensive Chlordämpfe, die in direktem Anschluss an die Operation eine verbreitete Bronchitis hervorriefen, der der Kranke erlag.

Als dauernd geheilt, wenigstens als recidivfrei können betrachtet werden 4 Kranke = 44,4 pCt.[2]) Von diesen ist allerdings ein Patient (Fall 40) $1^1/_2$ Jahre nach der Operation an Apoplexie gestorben; er ist aber noch wenige Tage vor seinem Tode in der Klinik laryngoskopisch untersucht und ohne Revidiv befunden worden. Die drei übrigen Kranken sind vor $7^1/_2$ (Fall 41),

[1]) Nach Sendziak sind 10,9 pCt. dauernd (über 3 Jahre) geheilt.

[2]) Die 92 Fälle von Laryngofissur, über welche Sendziak berichtet, sind bezüglich Ausdehnung der Operation grösstentheils mit der von mir aufgestellten dritten Kategorie von Fällen identisch. Sendziak berechnet nur 8,7 pCt. definitive (länger als 3 Jahre andauernde) Heilungen.

Digitized by Google

vor $6^3/_4$ (Fall 43) und vor $4^1/_2$ (Fall 46) Jahren operirt. Keiner von diesen Patienten trägt eine Kanüle, im Gegentheil war das Décanulement stets kurze Zeit nach der Operation möglich. In zwei Fällen (Fall 41 und 46) versieht das Taschenband die Funktion des exstirpirten Stimmbandes; das erhaltene Stimmband legt sich bei Phonation an das Taschenband an.

M. H.! Die Zahlen, die ich Ihnen soeben nannte, sind zu klein, um aus ihnen allgemein gültige Schlüsse ziehen zu können, ich glaube aber doch, dass wir Einiges aus ihnen entnehmen dürfen. Zunächst, dass die Totalexstirpation des Kehlkopfes, wegen bösartiger Neubildungen ausgeführt, eine berechtigte und wohl motivirte Operation ist. Wenn wir bei einer Krankheit, die ohne Operation einem raschen Ende unaufhaltsam entgegenführt, durch die Operation von zehn Kranken auch nur einen definitiv heilen, einen grossen Theil der übrigen aber einem monatelangen, schmerzfreien und glücklichen Dasein zurückgeben, so ist damit die Berechtigung, eine solche Operation auszuführen, erwiesen; und wenn v. Bergmann bei der Beschreibung seines ersten Falles von Kehlkopfexstirpation sagte[1]): „Jede Krebsoperation ist zu Zeiten verurtheilt worden und hat erst nach vielen Misserfolgen sich in der Chirurgie die bleibende Stelle erobert, so wird es auch der Kehlkopfexstirpation gehen" — so dürfen wir heute sagen, dass sich dieses Wort bewahrheitet hat. Ganz anders günstige Resultate, als die totale, giebt aber die partielle Kehlkopfexstirpation, und um so besser sind die Resultate, je weniger vom Kehlkopfgerüst entfernt zu werden braucht. Und so gilt auch für das Larynxcarcinom das, was ja für jedes Carcinom Gültigkeit hat, nämlich die Nothwendigkeit seines möglichst frühzeitigen Erkennens. Bekommen aber in Zukunft die Chirurgen mehr als bisher im Beginn befindliche maligne Neubildungen des Kehlkopfes zur Behandlung, so werden auch die Resultate der Radikaloperation noch erheblich günstigere Zahlen aufweisen, als die, über welche ich Ihnen heute berichten konnte[2]).

[1]) Sitzungsbericht der physikalisch-medicinischen Gesellschaft zu Würzburg 1882, No. 3.

[2]) Bei Anfertigung dieser Arbeit unterstützten mich durch gütige Mittheilungen die Herren: Geheimrath Prof. Dr. B. Fränkel, Privatdocent Dr. Heymann, Oberstabsarzt Dr. Landgraf, Dr. Oppenheim (Berlin), Dr. Johannsen (Libau), Privatdocent Dr. Saxer (Marburg), Prof. Dr. Schlange (Hannover), Prof. Dr. Zeller (Stuttgart). Allen diesen Herren sage ich auch an dieser Stelle besten Dank.

Digitized by Google

I. Total-

Laufende No.	Alter und Geschlecht	Diagnose	Datum der Operation	Art der Operation
1.	56 J., m.	Carcinoma laryngis	3. 12. 83	Totalexstirpation.
2.	46 J., m.	„	13. 6. 84	Totalexstirpation, Resection des Halstheiles des Oesophagus. Oesophagus und Trachea an die Haut genäht.
3.	59 J., m.	„	2. 6. 85	Totalexstirpation. Resection eines grossen Theiles der vorderen Oesophaguswand. Anlegung einer Oesophagusfistel.
4.	71 J., m.	„ (Cylinderzellenkrebs)	20. 11. 86	Totalexstirpation. Resection eines Stückes der vorderen Oesophaguswand. Verschluss des Defectes mit Hülfe der Epiglottis.
5.	58 J., w.	Carcinoma laryngis	7. 1. 88	Totalexstirpation. Oesophagus und Trachea an die Haut genäht.
6.	55 J., m.	„	26. 9. 88	Totalexstirpation.
7.	45 J., w.	„	22. 12. 88	Totalexstirpation.
8.	45 J., w.	„	9. 5. 90	Totalexstirpation mit Erhaltung des Ringknorpels.
9.	66 J., m.	„ (Plattenepithelkrebs)	19. 7. 90	Totalexstirpation des Larynx einschl. der $2^1/_2$ obersten Trachealringe. Pharynxnaht.
10.	59 J., m.	Carcinoma keratoides laryngis	31. 7. 90	Totalexstirpation.
11.	53 J., m.	Carcinoma laryngis	16. 12. 90	Totalexstirpation. Pharynxnaht.
12.	35 J., m.	Carcinoma keratoides laryngis	16. 1. 92	Totalexstirpation des Kehlkopfes einschl. der drei ersten Trachealringe. Resection eines Theiles der vorderen Oesophaguswand. Pharynxnaht, Trachea an die Haut genäht und durch seitliche Hautlappen von der Wunde abgeschlossen.
13.	63 J., m.	Carcinoma laryngis	31. 10. 92	Totalexstirpation einschl. des Ringknorpels. Pharynxnaht.
14.	58 J., m.	Carcinoma keratoides laryngis	1. 8. 93	Totalexstirpation einschl. des Ringknorpels.
15.	49 J., m.	Carcinoma laryngis	26. 8. 93	Totalexstirpation. Pharynxnaht
16.	31 J., m.	„ (Plattenepithelkrebs)	12. 7. 94	Totalexstirpation. Pharynxnaht.
17.	55 J., m.	Carcinoma laryngis	19. 7. 94	Totalexstirpation. Pharynxnaht.

Digitized by Google

Exstirpationen.

Resultat der Operation	Weiterer Krankheitsverlauf
Tod am 11. 12. 83 an Pneumonie.	—
Vor vollkommener Heilung Recidiv im Pharynx.	Exstirpation des Pharynxrecidivs 2 Mon. p. op. — 4 Mon. p. op. Drüsenrecidiv am Halse. — 6 Mon. p. op. Tod.
Tod am 13. Tage an diffuser Bronchitis.	—
Vollständige Heilung nach 4 Monaten. — Künstlicher Kehlkopf.	8 Mon. p. op. Recidiv in der Trachealnarbe. Exstirpation, Heilung. — 6 Mon. später wiederum Recidiv in der Trachealnarbe mit Perforation in den Oesophagus. Tod im Mai 1888.
Tod 2 Monate nach der Operation an Entkräftung. Kein Recidiv.	—
Tod am 11. Tage. Bronchitis, Fettherz.	—
Heilung. T-Canüle wird nicht vertragen.	6 Mon. p. op. Drüsenrecidiv. Weiteres Schicksal unbekannt.
Heilung in 3 Monaten. Mit Doppelcanüle entlassen.	Gesund seit $6\frac{3}{4}$ Jahren.
Heilung in 4 Wochen.	Recidiv in der Trachealnarbe nach 15 Monaten. Lebte noch 3 Jahre nach der Operation. Weiteres Schicksal unbekannt.
Tod am 5. Tage an ausgedehnter Bronchitis.	—
Tod am 5. Tage. — Mediastinitis und Phlegmone der linken Halsseite.	—
Heilung in $1\frac{1}{2}$ Monaten.	Recidiv 4 Mon. p. op. Tod ca. 1 Jahr nach der Operation.
Tod 2 Monate nach der Operation an den Folgen einer Nachoperation. (Pharynxplastik.) Schluckpneumonie.	—
Vollständige Heilung in $7\frac{1}{2}$ Wochen. Künstlicher Kehlkopf.	Narbenrecidiv ca. 4 Monate nach der Operation. — Tod 5 Monate nach der Operation.
Tod am 7. Tage an Sepsis.	—
Vollständige Heilung in $1\frac{1}{2}$ Monaten.	Gesund seit $2\frac{3}{4}$ Jahren.
Nach 2 Monaten mit künstlichem Kehlkopf geheilt entlassen.	Locales Recidiv nach 11 Monaten. Tod nach 16 Monaten.

Digitized by Google

Laufende No.	Alter und Geschlecht	Diagnose	Datum der Operation	Art der Operation
18.	72 J., m.	Carcinoma laryngis	8. 7. 95	Totalexstirpation. Resection eines Theiles der vorderen Oesophaguswand. Sofortiger Verschluss des Defectes mit Hülfe der Epiglottis. Pharynxnaht.
19.	56 J., m.	„	8. 7. 96	Totalexstirpation. Pharynxnaht.
20.	62 J., m.	„	18. 11. 96	Totalexstirpation mit Resection eines Theiles der vorderen Oesophaguswand. Oesophagus und Trachea an die Haut genäht.

II. Halbseitige und

21.	39 J., m.	Carcinoma keratoides laryngis	5. 1. 86	Exstirpation der rechten Kehlkopfhälfte.
22.	40 J., m.	Carcinoma laryngis	26. 2. 86	Exstirpation der linken Kehlkopfhälfte, eines Theiles der linken Pharynxwand und eines 6 cm langen Stückes der vorderen Oesophaguswand. Bildung einer Pharynxfistel.
23.	41 J., m.	„ (Plattenepithelkrebs)	26. 8. 87	Exstirpation der linken Kehlkopfhälfte und eines Theiles der linken Pharynxwand. Bildung einer Pharynxfistel.
24.	54 J., m.	Carcinoma laryngis	7. 10. 87	Halbseitige Kehlkopfexstirpation (rechtsseitig).
25.	51 J., m.	Carcinoma ventriculare. (Drüsencarcinom.)	14. 11. 87	Exstirpation der linken und eines kleinen Theiles der rechten Kehlkopfhälfte.
26.	55 J., w.	Carcinoma laryngis	14. 4. 88	Exstirpation der linken Kehlkopfhälfte, Resection eines Stückes der vorderen Oesophaguswand. Einlegen einer Dauersonde in den Oesophagus von der Wunde aus.
27.	65 J., m.	Carcinoma keratoides laryngis	26. 4. 88	Exstirpation der linken Kehlkopfhälfte und des vorderen Randes der rechten Schildknorpelplatte.
28.	36 J., m.	Carcinoma laryngis	13. 8. 88	Exstirpation der rechten und eines Theiles der linken Larynxhälfte.
29.	58 J., m.	Carcinoma keratoides laryngis	6. 11. 88	Halbseitige Exstirpation.

Digitized by Google

Resultat der Operation	Weiterer Krankheitsverlauf
Vollständige Heilung in 10 Wochen. — Künstlicher Kehlkopf.	Plötzlicher Tod ca. 14 Tage nach der Entlassung. Apoplexie? Erstickung?
Vollständige Heilung in 3 Wochen.	Gesund seit 9 Monaten. Februar 1897 Einsetzen eines künstlichen Kehlkopfes.
Nach 6 Wochen geheilt entlassen.	ca. 4 Wochen nach der Entlassung an Mediastinitis in Folge artificieller Perforation des Oesophagus gestorben.

ausgedehntere Resectionen.

Vollständige Heilung nach 23 Tagen. — Entfernung der Canüle 18 Tage p. op.	Gesund seit $11\frac{1}{4}$ Jahren.
1. 4. 3. 5. 25. 5. } Oesophagoplastik. 30. 6. mit künstlichem Kehlkopf geheilt entlassen.	Rasches Recidiv. Allgemeine Carcinomatose (?) Tod 3 Monate nach der Entlassung.
Vor vollkommener Heilung nach circa 4 Monaten Drüsenrecidiv.	Exstirpation des Recidivs. Nach kurzer Zeit neue Recidive: Tod 9 Monate nach der ersten Operation.
Tod am 2. 11. 87. — Ausgedehnte eiterige Bronchitis, Pneumonie beider Unterlappen, Decubitus der Oesophaguswand in Höhe des I. Brustwirbels.	—
Tod am 7. Tage. Bronchitis, Fettherz.	—
Nach 10 Wochen mit bestehender Oesophagusfistel entlassen.	Tod $8\frac{1}{2}$ Monate p. op. an einem Recidiv, welches die Carotis arrodirt hatte.
Tod am 8. Tage. Bronchitis sicca.	—
Nach 10 Wochen geheilt mit T-Canüle entlassen. Décanulement gelang nicht.	Tod $13\frac{1}{2}$ Monate p. op. Wahrscheinlich Recidiv.
Vollständige Heilung in 8 Wochen. Entfernung der Canüle am Ende der sechsten Woche.	Gesund seit $8\frac{1}{2}$ Jahren.

Digitized by Google

Laufende No.	Alter und Geschlecht	Diagnose	Datum der Operation	Art der Operation
30.	59 J., m.	Carcinoma keratoides laryngis	9. 11. 89	Exstirpation der linken Kehlkopfhälfte und des vorderen Theiles des rechten Stimmbandes. Resection eines Stückes der vorderen Oesophaguswand. Sofortiger Verschluss des Defectes.
31.	64 J., m.	Carcinoma laryngis	19. 6. 90	Halbseitige Exstirpation (rechtsseitig).
32.	64 J., m.	Carcinoma keratoides laryngis	22. 11. 91	Exstirpation der rechten und eines Theiles der linken Kehlkopfhälfte.
33.	58 J., m.	Carcinoma laryngis (Plattenepithelkrebs)	3. 9. 91	Exstirpation der rechten und des vorderen Theiles des linken Kehlkopfhälfte. Ausgedehnte Strumectomie zur Freilegung des Operationsfeldes.
34.	38 J., m.	Carcinoma keratoides laryngis	19. 8. 92	Exstirpation der rechten Kehlkopfhälfte mit Ausnahme eines kleinen Stückes vom oberen Rande des Schildknorpels.
35.	53 J., m.	Carcinoma laryngis	10. 11. 92	Exstirpation der einen und eines Theiles der anderen Kehlkopfhälfte.
36.	62 J., m.	Enchondroma laryngis	14. 7. 94	Exstirpation der rechten und eines Theiles der linken Kehlkopfhälfte.
37.	42 J., m.	Carcinoma laryngis	30. 10. 94	Halbseitige (linksseitige) Exstirpation.
38.	69 J., m.	„	2. 3. 96	Exstirpation der linken und eines Theiles der rechten Kehlkopfhälfte.
39.	64 J., m.	„	28. 3. 96	Exstirpation der linken Kehlkopfhälfte.

III. Resectionen kleiner

40.	56 J., m.	Carcinoma keratoides laryngis	5. 11. 88	Exstirpation des rechten Stimmbandes und Aryknorpels.
41.	35 J., w.	„	18. 10. 89	Exstirpation des rechten Stimmbandes.
42.	54 J., m.	Carcinoma laryngis	12. 4. 90	Partielle Kehlkopfexstirpation.
43.	61 J., m.	„	28. 7. 90	Exstirpation des linken Stimmbandes (mit Ausnahme des hinteren $^1/_3$) und eines Theiles des linken Taschenbandes.
44.	62 J., m.	Carcinoma keratoides laryngis	7. 12. 91	Exstirpation des rechten wahren und falschen Stimmbandes mit einem Theil des Schildknorpels.

Digitized by Google

Resultat der Operation	Weiterer Krankheitsverlauf
In den ersten 4 Wochen nach der Operation vollkommen normaler Verlauf. Möglichkeit des Schluckens. Dann Auftreten einer Bronchitis, im Anschluss daran Bildung bronchopneumonischer Herde. Tod am 20. 12. 89.	—
Nach 7 Wochen geheilt entlassen.	Wenige Tage nach der Entlassung an Pneumonie gestorben.
Nach 5 1/2 Monaten geheilt entlassen. Décanulement nicht gelungen.	Gesund seit 5 1/2 Jahren. Trägt eine Canüle.
Heilung in 3 1/2 Monaten. Décanulement wegen Erweichung der Trachealknorpel nicht möglich.	Tod 1/2 Jahr nach der Entlassung an zunehmender Dyspnoe. (Drüsenrecidiv in der Tiefe?)
Vollkommene Heilung in 6 Wochen. Entfernung der Canüle am Ende der 5. Woche.	Nach mehr als 2 1/2 Jahren Narbenrecidiv. 29. 4. 95 Totalexstirpation (Herr Geheimrath Küster). December 1895 wiederum Recidiv. Tod im Juli 1896.
1. 2. 93 mit Canüle geheilt entlassen.	Wenige Monate nach der Entlassung Tod an Recidiv.
Heilung in 4 Wochen. Mit Canüle entlassen.	Drüsenrecidiv 1/2 Jahr nach der Entlassung. Bald darauf Tod.
Am 11. 1. 95 mit Canüle geheilt entlassen.	Mai 1895 Décanulement. Juli 1896 Entfernung Stenose bedingender gutartiger Granulationen durch die Laryngofissur (Herr Prof. A. v. Bergmann). Februar 1897 vollkommen gesund.
Tod am 8. Tage an Aspirationspneumonie. (Aspiration von Blut während der Operation in Folge nicht genügend schliessender Tamponcanüle.)	—
Nach 3 Wochen Entfernung der Canüle, nach 5 Wochen geheilt entlassen.	Recidiv 8 Monate nach der Entlassung.

Theile des Larynx.

Vollkommene Heilung in 23 Tagen.	Tod im April 1890 an Apoplexie.
Heilung in 22 Tagen.	Gesund seit 7 1/2 Jahren.
Tod am 6. Tage nach der Operation an Pneumonie.	—
Ca. 6 Wochen nach der Operation geheilt entlassen.	Gesund seit 6 1/2 Jahren.
Tod am 12. Tage an Bronchitis.	—

Digitized by Google

Laufende No.	Alter und Geschlecht	Indication zur Operation	Datum der Operation	Art der Operation
45.	37 J., m.	Carcinoma glandulare laryngis	29. 8. 92	Exstirpation eines wallnussgrossen Tumor aus der rechten Plica aryepiglottica.
46.	65 J., m.	Carcinoma keratoides laryngis	27. 9. 92	Exstirpation des linken Stimmbandes und eines Theiles der linken Schildknorpelplatte.
47.	62 J., w.	Carcinoma laryngis	8. 11. 93	Exstirpation des linken wahren Stimmbandes.
48.	52 J. m.,	„ (Plattenepithelkrebs)	4. 9. 96	Exstirpation der obersten $^2/_3$ der rechten Kehlkopfhälfte einschl. der halben Epiglottis.

Digitized by Google

Resultat der Operation	Weiterer Krankheitsverlauf
Tod am 16. 9. 92 an Erysipel und Pneumonie.	—
Heilung in 5 Wochen.	Gesund seit $4^1/_4$ Jahren.
Vollkommene Heilung in $5^1/_2$ Wochen.	Nach $1^1/_4$ Jahren locales Recidiv. Tod zwei Jahre nach der Operation.
Nach 2 Monaten geheilt entlassen.	Drüsenrecidiv 3 Monate nach der Entlassung. 17. 5. 97 Tod.

Digitized by Google

XIV.

(Aus dem St. Josefs-Hospital zu Wiesbaden.)

Ueber Cystenbildung in der Schenkelbeuge.

Von

Dr. W. Schrank,

früherem Assistenten der Anstalt.

(Mit einer Figur.)

Cystenbildungen in der Schenkelbeuge sind verhältnissmässig häufige Leiden, und ihre Kenntniss wegen der mannigfachen Schwierigkeiten, welche die Differentialdiagnose gerade in dieser Gegend zu bieten pflegt, von grosser praktischer Wichtigkeit. Ich bin zum Studium dieser Formen gekommen durch einen merkwürdigen Fall, den ich seiner Zeit als Assistent im hiesigen St. Josephs-Hospital zu beobachten Gelegenheit hatte und den ich mit der gütigen Erlaubniss meines früheren Chefs, des Herrn Sanitätsrath Dr. Cramer, weiter unten beschreiben will. Durchmustert man die Literatur bez. dieses Gegenstandes, so findet man die einzelnen Arten der hier vorkommenden Cysten in den verschiedenen Capiteln der Lehrbücher zerstreut, eine umfassende Darstellung sämmtlicher in der Gegend der Schenkelbeuge beobachteter Cystenbildungen sucht man vergeblich. Die einzige Arbeit, welche in ausführlicher Weise die genannte Region in anatomischer und pathologischer Beziehung behandelt, ist schon älteren Datums, es ist der Artikel „Aine“ von Verneuil in Raige-Delorme et A. Dechambre „Dictionnaire encyklopédique des sciences médicales“ vom Jahre 1865. Gurlt's Artikel „Schenkelbeuge“ in Eulenburg's Realencyklopädie enthält über die fraglichen Bildungen nur ein kurzes Resumé der vorgenannten Arbeit. — Verneuil schreibt in jenem Artikel: „In der Leistenbeuge hat man,

Digitized by Google

wie in anderen Körpergegenden, den Namen „Cyste“ Tumoren von sehr verschiedener Natur und Herkunft gegeben, welche keinen anderen gemeinsamen Charakter haben, als die Anhäufung seröser Flüssigkeit in einem Hohlraum mit deutlicher Wandung“ und leitet mit Recht hiervon die Verwirrung ab, welche diese Zusammenwürfelung in der Nomenclatur angerichtet hat. Allein, wenngleich auch manche der hierhergehörigen Bildungen unserer modernen Anschauung nach nicht unter den Begriff „Cyste“ fallen, so erheischt es doch der praktische Standpunkt, von dem aus ich meine Untersuchung anstellen will, alle Erkrankungen dieser Gegend, welche nur differentialdiagnostisch in Betracht kommen, zu besprechen, mögen sie nun wahre Cysten sein oder nicht. Am übersichtlichsten glaube ich dabei zu verfahren, wenn ich die einzelnen Formen je nach den Organen geordnet behandle, von welchen sie ausgehen. Ich will zunächst nur die Verhältnisse beim männlichen Geschlecht berücksichtigen und von vorne herein 2 grosse Gruppen von einander trennen, einmal solche Cysten, welche in Beziehung zum Samenstrang stehen, und solche, welche ausserhalb des Verbandes desselben ihren Ursprung haben. Nehmen wir die letztere Gruppe als die weniger wichtige voraus und betrachten zunächst die äusseren Bedeckungen dieser Gegend.

Dass sich in der Haut der Schenkelbeuge ebenso, wie an anderen Körperstellen gelegentlich Atherome vorfinden, brauche ich nur zu erwähnen. Sie haben hier keinerlei Besonderheiten, erreichen nie bedeutende Grösse, machen nie erhebliche Beschwerden und bieten kaum jemals diagnostische Schwierigkeiten.

In einigen wenigen Fällen sind in der Haut des Scrotums in dieser Gegend seröse Cysten beobachtet worden. Kocher erwähnt in seiner Monographie über die männlichen Geschlechtsorgane 3 Fälle aus der Literatur. Es sind dies einfache oder auch mehrkammerige Cysten mit serösem oder klebrigem Inhalt und stellen subcutan gelegene, rundliche, transparente Geschwülstchen dar. Nach Kocher sollen sie von den Schweissdrüsen ausgehen und Retentionscysten sein.

Gehen wir einen Schritt weiter in die Tiefe, zum Muskelapparat, so stossen wir auf eine andere Form von Cysten, auf Hygrome. Der einzige präformirte Schleimbeutel dieser Gegend ist der des Psoas, und eine cystische Erweiterung desselben ist

Digitized by Google

mehrfach beobachtet. Verneuil berichtet einen Fall von Chassaignac, bei welchem der Tumor die Grösse eines Gänseeis hatte, unterhalb des Poupart'schen Bandes und ungefähr in dessen Mitte sass. Er gab keine Fluctuation. Die Punction ergab eine fadenziehende, citronenfarbene, transparente Flüssigkeit.

Auch accidentelle Schleimbeutel, die sich in dieser Gegend meist unterhalb des Schenkelbogens entwickeln, können zu Hygromen werden und leicht eine einfache Schenkelhernie vortäuschen oder eine solche compliciren. Verneuil erklärt die Entstehung der mit Hernien complicirten Formen durch die Reibung der Bandage oder der Kleidung an dem Scheitel der hervorgetretenen Hernie. Für die nicht mit Hernien vergesellschafteten Fälle nimmt er an, dass Drüsenschwellungen die bedeckende Haut vorbuchten und dadurch einen Angriffspunkt für äussere Insulte schaffen. Er belegt diese seine Anschauung mit einigen Beispielen.

Die Diagnose dieser Hygrome ist meist sehr schwer. Sie werden etwa nussgross, sind gewöhnlich sehr fest, elastisch, beweglich, nicht schmerzhaft. Transparenz kann vorhanden sein; in der Mehrzahl der Fälle dürfte sie kaum constatirt werden können. Die uncomplicirten Fälle dieser Art werden gewöhnlich mit indolenten Bubonen verwechselt, die mit Hernien complicirten mit irreponibelen Netzlappen. Die Probepunction allein kann hier Auskunft geben. Jedoch der Befund serösen Inhalts giebt kein genügendes Unterscheidungsmerkmal gegenüber anderen Flüssigkeitsansammlungen dieser Gegend. Daraus erhellt, dass man für gewöhnlich erst bei der Obduction oder bei der Operation diese Formen sicher wird diagnosticiren können. Wichtig ist, dass diese Cysten nie mit dem Samenstrang in irgend welcher Beziehung stehen und dass sie vor den begleitenden Hernien gelegen sind. Einen interessanten Fall dieser Art erwähnt Verneuil noch als Merkwürdigkeit, in welchem eine Hernie sich in ein solches Hygrom eingestülpt hatte, so dass dieselbe anscheinend in einem doppelten Bruchsack lag.

Eine andere Art von Pseudocysten sind die sog. Lymphcysten. Es sind mehrfach seröse Cysten hier, wie in der Achselhöhle und am Halse, in der Literatur beschrieben worden, die ihren Ursprung von Lymphdrüsen genommen haben, und deren Inhalt modificirte Lymphe gewesen sein soll. Auch aus Angiomen, welche

Digitized by Google

sowohl in Form arterieller, als auch venöser Carcinome und Aneurysmen hier beobachtet sind, aus Blutextravasaten, ja selbst aus Drüsenabscessen sollen sich durch Verflüssigung ihres Inhalts seröse Cysten gebildet haben. Verneuil erwähnt einige derartige Fälle aus der Literatur. Er selbst steht dieser Auffassung sehr skeptisch gegenüber, und auch die neueren Autoren verlangen noch weitere, exactere Untersuchungen, ehe sie sich zu solcher Annahme entschliessen können (vgl. Orth, Lehrb. der spec. pathol. Anatomie, II. S. 336).

Sicher erwiesen ist dagegen das Vorkommen von Foetal- und Dermoidcysten dieser Gegend. Sie bieten keinerlei Besonderheiten. Verneuil beschreibt einen Leistentumor bei einem kleinen Kinde, der in das Scrotum herabreichte und fötale Reste enthielt, also eine Inclusion, und referirt einen anderen Fall, wo in der Cyste knochige und kreidige Elemente sich vorfanden. Gould beschreibt eine Dermoidcyste der Leistengegend, welche Fell und Haare enthielt und eine Hernie vortäuschte.

Der ersten Gruppe sind schliesslich noch zuzurechnen Echinococcus-Cysten. Nach Verneuil kommen sie in der Leiste in 3 verschiedenen Formen vor: 1. der Leistentumor stellt nur eine Herauswucherung einer Hydatiden-Ansammlung dar, die sich im Becken entwickelt hat; 2. die Cyste ist an Ort und Stelle entstanden; 3. sie hat sich in einer Netzhernie entwickelt. Für alle 3 Arten bringt er Beispiele. Die Diagnose war zu der Zeit, als Verneuil seine Arbeit schrieb, wohl kaum intra vitam gestellt worden. Durch den Nachweis von Echinococcushaken in der Punctionsflüssigkeit ist sie gesichert.

Ausserordentlich viel häufiger und wichtiger sind die cystischen Bildungen der II. Gruppe, welche sich innerhalb der Tunica vaginalis communis, also im Verband des Samenstranges entwickeln. Auch hier kann man nach den Hauptorganen, welche in diesem Convolut enthalten sind, Unterabtheilungen machen, und das sind einmal die Appendices des Peritoneums, dann der Samenapparat selbst und schliesslich das Zellgewebe des Samenstranges.

Der Processus vaginalis peritonei oder Nuck'sche Canal, welcher beim ausgebildeten Menschen bekanntlich im ganzen Verlauf des Samenstranges obliterirt, giebt bei abnormem Verhalten Gelegenheit zur Entwickelung der häufigsten Cystenbildungen dieser

Digitized by Google

Gegend, der Hydrocelen bezw. Hämatocelen. Die gewöhnlichste Form dieser Art, die Hydrocele tunicae vaginalis propriae interessirt uns hier nicht, da sie naturgemäss immer auf den Raum des Scrotum beschränkt bleibt. Wir haben uns nur mit den relativ selteneren Hydrocelen-Formen zu beschäftigen, deren Sitz ausschliesslich oder doch hauptsächlich die Gegend der Schenkelbeuge ist.

Die Hydrocele communicans oder congenita zunächst ist jene wohlbekannte Form, bei welcher der Processus vaginalis peritonei ganz oder doch in seinem oberen Theil offen geblieben und von seröser Flüssigkeit erfüllt ist. Charakteristisch für das Leiden ist die offene Verbindung der Cystenhöhle mit der Bauchhöhle, die sich klinisch äussert in den Volumschwankungen der Geschwulst und der Möglichkeit, ihren Inhalt zu reponiren. Einzig und allein dadurch unterscheidet sie sich von der folgenden Form, der Hydrocele funiculi spermatici oder cystica. Hierbei ist der Nuck'sche Canal in seinem mittleren Theil offen geblieben und cystisch ausgedehnt. Je nachdem sich die Hydrocele den ganzen Verlauf des Samenstranges entlang erstreckt, oder nur umschriebene Theile desselben innerhalb oder ausserhalb des Leistencanals betrifft, unterscheidet man eine Hernia funiculi totalis, intra- und extrainguinalis. Die letztere ist die gewöhnliche Form. Sie kommt fast ausschliesslich im frühen Kindesalter vor, und das erklärt sich daraus, dass eben Entwickelungsstörungen Vorbedingung für ihre Entstehung sind.

Die Symptome sind bekannt. Es handelt sich um ovale oder mehr rundliche, prall elastische, transparente Tumoren, die selten die Grösse eines Hühnereis überschreiten, leicht verschieblich sind und sich immer gut von Testikel und Vas deferens abgrenzen lassen. Auf Druck sind sie entweder unempfindlich, oder sie geben in den Hoden ausstrahlende Schmerzen. Das Fehlen eines Stieles nach dem Leistencanal hin und das Fehlen der Ausdehnung beim Husten schützt vor Verwechselung mit Leistenhernien ebenso, wie das Vorhandensein der Transparenz und die Unmöglichkeit, den Inhalt zu reponiren. Schwierigkeiten bietet die Diagnose eigentlich nur bei den intrainguinalen Formen. Diese sind fast ausnahmslos für Hernien gehalten worden, weil die Schlaffheit des umgebenden Zellgewebes es erlaubt, sie zu reponiren. Allein dem

Digitized by Google

aufmerksamen Untersucher bieten sich auch da noch Anhaltspunkte genug, um die Diagnose zu sichern, selbst wenn die Transparenz fehlen sollte (cf. Kocher, l. c. S. 134).

Werden jene beschriebenen serösen Räume durch einen Bluterguss in Folge von Trauma oder chronischer Entzündung ausgedehnt, so kommt es zur Bildung einer Hämatocele funiculi oder extravaginalis. In ihrer äusseren Form stimmt diese mit der vorigen fast vollkommen überein. Transparenz fehlt. Eine Probepunction sichert die Diagnose in allen Fällen. Und doch können einige Schwierigkeiten dabei auftreten. Einmal kommt es vor, dass diese Cysten gestielt erscheinen, indem ein Theil des Plexus pampiniformis sich loslöst und in die Geschwulst eintritt (Englisch). Dann aber auch haben sie oft die Neigung zu verkalken und imponiren so als harte, schwer deutbare Tumoren, die oft fest mit dem Vas deferens verwachsen scheinen.

Eine besonders zu besprechende Abart der Hydro- und Hämatocelen sind die zwei- und mehrkammerigen Formen (Hydrocele bi- und multilocularis). A priori liegt die Möglichkeit nahe, dass der Nuck'sche Canal an verschiedenen Stellen offen bleiben und zur Ausbildung von mehreren Cysten Veranlassung geben kann. Dann aber finden auch diese Formen leicht ihre Erklärung in einer Combination von Perispermatitis adhaesiva und serösen Ergüssen (Kocher).

Was zunächst die biloculäre Form angeht, so zeichnet sich dieselbe aus durch das Vorhandensein zweier Säcke mit einer weiteren oder engeren Communicationsöffnung. Man unterscheidet zwei Varietäten, die extraabdominale und die intraabdominale, je nachdem beide Säcke ausserhalb, oder einer von ihnen innerhalb des Abdomens gelagert ist. Bei der extraabdominalen Form können beide Säcke im Scrotum liegen, oder der eine im Scrotum, der andere nach der Leiste hin. Die letztere Art interessirt uns hier speciell. Sie gleicht in ihrer Form einer gewöhnlichen Hydrocele, zeigt jedoch meist einen deutlichen Einschnürungsring (Hydrocèle en bissac der Franzosen). Besondere Symptome ausser verhältnissmässig schnellem Wachsthum pflegt sie nicht zu machen. Die Diagnose steht fest, wenn es gelingt, den Inhalt von einer Geschwulst durch Druck in die andere überzuführen.

Die intraabdominale Form ist seltener als die vorige und

Digitized by Google

meist durch secundäre Traumen in eine Hämatocele verwandelt. Klinisch fällt zunächst gewöhnlich nur die Scrotalgeschwulst in das Auge, die sich von einer einfachen Hydrocele nicht unterscheidet. Auffällig ist den Patienten gewöhnlich nur die Vergrösserung der Geschwulst beim Stehen, Gehen und bei Anstrengungen. Der untersuchende Arzt findet dann, dass die Geschwulst, wie bei Hydrocele communicans, ganz oder theilweise reponirbar ist, sich jedoch sofort wieder spontan oder auf Druck in die Fossa iliaca anfüllt. Sicher wird die Diagnose eines zweiten, abdominalen Sackes jedoch erst, wenn man denselben fühlt, und das ist oft nur in Chloroformnarcose möglich. Manchmal, besonders bei Hämatocelen, ist allerdings dieser Sack so gross, dass er über den Nabel reicht, und seine Wand so stark verdickt, dass er gar nicht überschen werden kann.

Die Entstehungsweise dieser Formen ist nach Kocher eine doppelte, entweder durch Ausstülpung einer einfachen Hydrocele funiculi nach oben, oder durch congenitale Entwickelungsanomalien. Neuerdings hat Vollbrecht (Langenb. Archiv LII, S. 223) diese beiden Modi in Abrede gestellt und die biloculären Hydrocelen sowohl, wie die properitonealen Hernien mit einem anderen embryonalen Organ in Verbindung gebracht, worauf wir weiter unten noch zu sprechen kommen.

Als multiloculäre Hydrocelen sind in der Literatur eine beschränkte Anzahl von Tumoren beschrieben worden, welche das Gemeinsame haben, dass sie aus einer grösseren oder kleineren Anzahl von einander abgeschlossener Cysten bestehen, welche dem Vas deferens an einer umschriebenen Stelle oder, was häufiger ist, demselben in seiner ganzen Länge angelagert sind, ohne jedoch mit ihm in organischem Zusammenhange zu stehen. Sie sind in jedem Lebensalter beobachtet worden, wachsen langsam und erreichen nur selten erhebliche Grösse. Manchmal begleiten sie das Vas deferens in Gestalt einer rosenkranzartigen Kette (Englisch). Ihre Oberfläche ist höckerig, wie bei einem Netzbruche oder auch einer Varicocele. Fluctuation ist meist nicht vorhanden, dagegen Transparenz. Sie verschieben sich mit dem Samenstrang. Die Probepunction ergiebt für gewöhnlich wasserklare Flüssigkeit. Nie gelingt es durch einen Einstich die ganze Geschwulst zu entleeren.

Digitized by Google

Die Pathogenese dieser Formen ist jedenfalls eine recht mannnigfaltige. Nach Kocher sind eine Reihe der in der Literatur beschriebenen Fälle auszuscheiden als echte Echinococcuscysten. Eine zweite Gruppe dürfte den Spermatocelen zuzurechnen sein. Eine dritte führt er auf Ueberreste der Wolff'schen und Müller'schen Gänge zurück und eine vierte schliesslich bezeichnet er als echtes Lymphangioma cysticum. Wir werden auf diese Formen weiter unten noch näher einzugehen haben. Es ist also die bisher gebräuchliche Bezeichnung multiloculäre Hydrocele nur ein klinischer Begriff, welcher die anatomisch verschiedensten Arten umfasst, und muss in ihrer bisherigen Ausdehnung fallen gelassen und nur für die relativ sehr kleine Zahl von Fällen reservirt werden, welche, wie oben bereits postulirt, entweder durch Anomalien des Nuck'schen Canals, oder durch eine Combination von adhäsiver Periorchitis, bez. Perispermatitis mit serösem Erguss zu Stande kommen. Freilich dürfte eine derartige Unterscheidung oft sehr schwierig sein. Anhaltspunkte für die Diagnose geben die Beschaffenheit der Wand und des Inhalts bez. der ersten Form, und bez. der zweiten die Anamnese, speciell voraufgegangene Entzündungen, wie nach Punction, Jodinjection, Trauma oder Gonorrhoe (Kocher).

Genetisch streng zu scheiden von den eben beschriebenen Formen sind die Cystenbildungen in einer anderen Appendix des Bauchfells, dem Bruchsack. Ganz in gleicher Weise, wie im Processus vaginalis, kann es auch im Bruchsack zu abnormen Serumansammlungen kommen. Die Bedingungen für das Zustandekommen einer solchen Pseudocyste sind einmal selbstverständlich die Präexistenz einer Hernie, ferner dass der Bruchsack ganz oder theilweise frei ist von Eingeweiden und schliesslich, dass der leere Theil durch Obliteration, oder durch adhärente Netzlappen oder Darmschlingen sich in eine mehr oder weniger vollkommen abgeschlossene Höhle verwandelt hat. Nur dann kann man von einer Bruchsackhydrocele sprechen. Ich schliesse mich in dieser Beziehung Verneuil vollkommen an, der im Gegensatz zu Kocher jene so oft beobachteten abnormen Bruchwasseransammlungen, speciell bei eingeklemmten Brüchen von dieser Bezeichnung ausschliesst und für letztere den Namen Bruchsackwassersucht einführt. Denn diese Formen machen nie ein auffallendes Sym-

Digitized by Google

ptom, die Einklemmungserscheinungen beherrschen das Krankheitsbild völlig.

Wodurch aber kommt eine Divertikelbildung oder ein Abschluss im Bruchsack zustande? Durch adhäsive Entzündungen, denen ja ein vorhandener Bruch durch schlechtsitzende Bandagen oder Druck der Kleidung, oder mangelhafte Behandlung so oft ausgesetzt ist. Man trifft bei Radicaloperation der Brüche ausserordentlich häufig derartige Entzündungsresiduen, die zur Einschnürung des Bruchsacklumens geführt haben und die erste Etappe für die Bildung einer Bruchsackhydrocele darstellen. Die klinischen Symptome sind im Allgemeinen die einer gewöhnlichen Hydrocele, jedoch wird von den Patienten meist stärkere Druckempfindlichkeit angegeben. Die Anamnese ergiebt gewöhnlich, dass Jahre lang vorher ein Bruch bestanden hat und oft lässt sich neben der Hydrocele ein solcher auch noch nachweisen.

Als Curiosum will ich einen Fall dieser Art von Duplay erwähnen, der von Kocher referirt ist, bei welchem in Folge forcirter Repositionsversuche die Bruchsackhydrocele in eine intraabdominale verwandelt wurde.

Das Zellgewebe des Samenstrangs kann ebenfalls Sitz von Cystenbildung werden. Die meisten der als Hydrocele diffusa in der Literatur figurirenden Fälle gehören jedoch anderen Capiteln zu, speciell der Hydrocele bilocularis und multilocularis. Wahrscheinlich sind auch eine Anzahl der beobachteten Fälle nach Kocher als cystische Lymphangiome aufzufassen. Letzterer Autor hat selbst, wie auch Englisch, Fälle dieser Art gesehen und giebt an, dass dieselben genau das klinische Bild einer multiloculären Hydrocele darbieten können.

Es fragt sich nun, ob es überhaupt eine wahre Hydrocele diffusa, d. h. ein chronisches Oedem des Zellgewebes im Samenstrang giebt. Kocher glaubt diese Frage auf Grund einer Beobachtung Baums bejahen zu können. Es handelte sich dabei um eine geplatzte Spermatocele, deren Inhalt sich in das Zellgewebe ergossen hatte. Ein analoger Fall ist von Dauvé beschrieben worden. Selbstredend ist es theoretisch zuzugeben, dass auch andere Cysten, z. B. eine Hydrocele funiculi, platzen und zu einem Oedem des Zellgewebes führen kann. Jedenfalls also sind es Bildungen secundärer Natur, die äusserst selten vorkommen und be-

Digitized by Google

sonderes Interesse nicht beanspruchen. Nur durch sorgfältig aufgenommene Anamnese wird die Diagnose möglich sein.

Ich will hier kurz abschweifen und einen Blick werfen auf die analogen Cystenbildungen beim Weibe. Die Schenkelbeuge des Weibes ist ärmer an Organen als die beim Manne, in Folge dessen auch sehr viel seltener Sitz von Cystenbildungen. Es kommen hier Leistenbrüche vor, also wird es auch Bruchsackhydrocelen geben. Ob sie beobachtet sind, konnte ich allerdings nicht in Erfahrung bringen. Auch der andere Bauchanhang, der Nuck'sche Canal, fehlt beim Weibe nicht und die sogenannten Cysten des runden Mutterbandes sind nichts anderes als Hydrocelen bezw. Hämatocelen. Auch sie kommen intra- und extrainguinal und -abdominal gelagert vor, als ein- oder mehrkammrige Cysten (Flaschdorf bei Orth, S. 554) und sind principiell nicht von den männlichen Formen zu unterscheiden. Analoga zu den gleich näher zu beschreibenden, von den Samenapparaten des Mannes selbst ausgehenden Cysten giebt es beim Weibe natürlich nicht.

Der integrirende Theil des Samenstrangs schliesslich, das Vas deferens, ist nur selten Ausgangspunkt für Cystenbildungen. Orth erwähnt in seinem Lehrbuch der speciellen pathologischen Anatomie, dass sich Ausstülpungen an diesem Organ bilden und zu Cysten sich abschnüren können. Ungleich häufiger und besser gekannt sind dagegen andere, aus dem Scrotum im Samenstrang aufsteigende und von dem Samenapparat ausgehende Cystengeschwülste, die sogenannten Spermatocelen. Unter diesen Sammelbegriff hat man eine grosse Anzahl verschiedenartiger Bildungen zusammengefasst, die zum Theil mit Sperma gar nichts zu thun haben. Die eigentlichen, spermatozoenhaltigen Spermatocelen werden nach Kocher heutzutage wohl allgemein als Retentionscysten angesehen, als Erweiterungen eines Hoden- oder Nebenhodencanals peripherwärts von einer obliterirten oder verengten Stelle. In vielen Fällen ist es gelungen, diesen Verschluss bez. die Communication der Cyste mit Samencanälchen aufzufinden. Als Ursache für die Einengung des Lumens nimmt man Gonorrhoe, Trauma oder auch Entwickelungsstörungen an. Derartige Cysten, welche je nach ihrem Entstehungsort sich intra- oder extravaginal entwickeln, können naturgemäss erst nach vollendeter Geschlechtsreife auftreten, ja sie kommen meist erst im späteren Lebensalter

Digitized by Google

zur Beobachtung und bleiben stets in enger Verbindung mit ihrem Entstehungsort. In seltenen Fällen erreichen sie eine beträchtliche Grösse: man hat Spermatocelen bis an den Leistenring, ja in denselben hinein und unter der Bauchhaut hin sich bis zum Darmbeindorn erstrecken sehen (Kocher, Orth). Meistens bleiben sie jedoch auf einem sehr kleinen Umfang, machen keinerlei Symptome und sind zufällige Sectionsbefunde. Ausser den häufigeren einkämmerigen giebt es auch mehrkämmerige Formen. Die Wand zeigt bei grösseren Cysten manchmal unregelmässige Verdickungen und trägt immer deutliches Epithel, dessen Gestalt jedoch oft in derselben Cyste wechselt, vom Flimmerepithel zum einfach cylindrischen und Plattenepithel. Der Inhalt ist in der Regel seifenbrühartig und enthält fast stets, selbst nach jahrelangem Bestand deutlich erkennbare Spermatozoen. Bez. der klinischen Diagnose dieser Cysten sind nicht leicht allgemein gültige Gesichtspunkte aufzustellen. Die Probepunction wird stets den Ausschlag geben müssen.

Ganz anders ist die Entstehung einer zweiten Gruppe von samenhaltigen Cysten, nämlich der sog. Hydrocele spermatica. Es sind dies einfache Hydrocelen, in welche durch Bersten eines normalen oder eines cystisch erweiterten Nebenhodencanals Samenflüssigkeit sich ergossen hat. Selbstverständlich sind diese Cysten intravaginal gelegen. Aber auch für extravaginale Spermatocelen hat man eine derartige Entstehung nachgewiesen. Durch die Ruptur eines Nebenhodencanälchens kann Samenflüssigkeit in das Gewebe ausserhalb der Albuginea sich ergiessen und den ersten Anstoss zur Ausbildung einer Cyste geben (Gosselin, Bouisson bei Kocher pag. 396.)

Diesen samenhaltigen Cysten gegenüber stehen eine Anzahl verwandter Formen, deren Wand und Epithel dem der Spermatocelen völlig gleicht, deren Inhalt aber immer rein serös oder schleimig ist und nie Samenelemente enthält. Sie finden sich ebenfalls inner- und ausserhalb der Scheidenhaut vor und kommen in jedem Lebensalter zur Beobachtung, ja sogar schon in frühester Jugend, und man hat deshalb mit Recht Entwickelungsstörungen für ihre Entstehung verantwortlich gemacht. Als Ausgangspunkt für diese Cysten kommen zwei Organe in Betracht, und das sind die Morgagnische Hydatide, der Rest des Müller'schen Ganges, für die intravaginalen Formen und die Paradidymis, das Giraldès'sche

Digitized by Google

Organ, der Ueberrest des Wolff'schen Körpers, für die extravaginalen. Zu den Cysten ersterer Art dürften wohl die meisten nicht samenhaltigen, als intravaginale Spermatocelen beschriebenen Gebilde gehören. Sie interessiren uns hier weniger, da sie in ihrem Wachsthum wohl kaum den Raum des Scrotum überschreiten. Die Cysten der zweiten Art, ich möchte sie Kystome der Paradidymis nennen (Kocher hat die Spermatocelen Kystome der Epididymis genannt), können sehr wohl als Leistentumoren auftreten u. z. auf zweierlei Art. Einmal kann eine solche Cyste vom eigentlichen Sitz der Paradidymis neben der Epididymis im Verband des Samenstrangs bis in die Schenkelbeuge emporwachsen, dann aber auch haben die Untersuchungen von Adalbert von Czerny und Vollbrecht (s. bei Vollbrecht l. c.) aus allerletzter Zeit bestätigt, was nach Englisch von Pellacani und Broscha schon früher angegeben war, dass die Rückbildung des Giraldès'schen Organes zwischen dem 6.—10. Lebensjahr lange nicht immer eine vollständige ist, dass vielmehr im ganzen Verlauf der Arteria spermatica interna von der Niere bis zum Hoden, also auch im ganzen Verlauf des Samenstrangs, Reste dieses Organs in Form von geschlossenen Schläuchen und Blindsäckchen persistiren können, und dass diese Reste, wie schon Kocher, Hyrtl und Andere vermuthet hatten, Ausgangspunkte für cystische Geschwülste werden können, ebenso, wie sie tuberculös erkranken können (Englisch). Solche Cysten müssen nach Vollbrecht eigenhäutige Wandungen mit einer inneren Epithelauskleidung besitzen, müssen klare, farblose Flüssigkeit enthalten, im ganzen Verlauf der Arteria spermatica int. sich gelegentlich vorfinden und in keinerlei Zusammenhang mit dem Vas deferens stehen. In der That sind in der Litteratur Fälle beschrieben, welche diese Postulate erfüllen.

Was zunächst die Localisation angeht, so ist der Pott'sche Fall von „Wasserbruch in den Zellen der gemeinsamen Scheidenhaut" ein hervorragendes Beispiel von multipeler Cystenbildung im Gebiet der Spermatica int. vom Hoden bis zur Niere, und von Kocher bereits hierher gerechnet (cf. Kocher l. c.). Die Hydrocèle à chapelet der Franzosen, welche eine rosenkranzartige Anordnung von Cysten im Verlauf des Samenstrangs darstellt, ist ein Beispiel für den mittleren Abschnitt. An dem Hoden, bezw. Beginn des Samenstrangs sind von Curling u. a. solche Cysten für sich allein,

Digitized by Google

wie auch als Complication von einfacher Hydrocele gefunden worden, und ferner von demselben eine kleine biloculäre Cyste, bei welcher der eine Sack im Leistencanal, der andere im Abdomen lag. Englisch schliesslich hat solche Cysten neben dem abdominalen Ende des Samenstrangs in der Nähe der Samenblasen nachgewiesen.

Schwieriger lassen sich Beispiele von Cystenbildung in der Litteratur auffinden, welche durch ihre Epithelauskleidung die Abstammung vom Giraldès'schen Organ verrathen. Einmal fehlen in der Litteratur bei vielen Fällen Notizen über die mikroskopische Untersuchung der Wand überhaupt. Dann aber auch sind, wenigstens in den grösseren Cysten, die Wandungen selten in ihrem unveränderten Zustand. Meist haben bindegewebige Wucherungen Platz gegriffen, und von dem ursprünglichen Epithel ist wenig oder gar nichts mehr zu finden. Analogie dafür bieten ja die Ovarialcysten. Interessant für den Wandel, dessen das Epithel einer solchen Cyste fähig ist, ist der Fall Steinthal (s. bei Kocher und Vollbrecht), der in ein und derselben multiloculären Cyste cylindrisches, kubisches und Platten-Epithel vorfand.

In der Litteratur finden sich bis jetzt nur wenige Fälle, die als Cysten der Paradidymis erkannt und bezeichnet sind. Englisch führt in seiner Arbeit „Ueber Cysten am Vas deferens" (Wiener klin. Wochenschr. 1891 No. 25 u. 26) 5 fremde und 3 eigene Fälle an. Dazu kommen noch die beiden von ihm beschriebenen Cysten in der Nähe der Samenblasen. In der neueren Litteratur finde ich noch einen Fall von Eve (Pathol. Trans. Bd. 39 pag. 197) kurz angeführt. Es handelte sich um einen 7 jährigen Knaben mit einer multiloculären Cyste, die helle Flüssigkeit enthielt und nicht in Zusammenhang stand mit Testikel oder Vas deferens. Ferner theilt Tillaux (Méd. moderne 93 No. 9) einen Fall mit, bei dem sich neben einer Hydrocele noch 2 Cysten im Samenstrang dicht am Leistencanal vorfanden und die er als Giraldès'sche ansieht. Aus der älteren Litteratur habe ich oben schon einige hierhergehörige Formen erwähnt. Kocher rechnet den Fall Leser (multiloculäre Hydrocele) und ähnliche hierher. Notizen über den gleichen Gegenstand dürften sich in den Aufsätzen von Vautrin, Duplay, Gross finden. Die letzteren Arbeiten waren mir jedoch nicht im Original zugänglich, und nach den Referaten allein kann ich wohl vermuthen, jedoch nicht mit Sicherheit be-

Digitized by Google

haupten, dass die dort beschriebenen Formen hierher gehören. Aus allerneuester Zeit datirt die mehrfach erwähnte Arbeit von Vollbrecht. Er geht am weitesten und rechnet sämmtliche Fälle von Hydrocele multilocularis und bilocularis und überhaupt fast alle Arten der sogenannten seltenen Hydrocelenformen oder Varietäten der Hydrocelen, wie sie Kocher nennt, hierher. Das ist meiner Ansicht nach zu weit gegangen. Eher möchte ich noch glauben, dass ein Theil der von Verneuil beschriebenen Hygrome in diesen Rahmen passen. In dieser Hinsicht wird eine genauere Untersuchung der Epithelverhältnisse allein Aufschluss geben und eine richtige Grenze schaffen können.

Selbstverständlich lassen sich allgemein gültige symptomatologische Angaben über diese Art Cysten zur Zeit noch nicht machen. Englisch giebt an, dass sie eine Neigung zur Verkalkung zeigten, im Gegensatz zu anderen Formen. Vielleicht verdient dies Beachtung.

Ich selbst hatte seiner Zeit, wie Eingangs erwähnt, Gelegenheit, im St. Josefs-Hospital zu Wiesbaden einen Fall zu beobachten, der mir ein Tumor der Paradidymis zu sein scheint. Ich will ihn hier anführen.

Der 6jährige Tagelöhnersohn L. H. aus W. wurde am 1. Mai 1894 in das Hospital gebracht. Die Eltern gaben an, dass der Knabe von Geburt an einen linksseitigen Leistenbruch gehabt habe, der von selbst geheilt sein soll. Derselbe ist jedoch nur von den Angehörigen, nicht dem Arzte constatirt, ein Bruchband hat der Junge nie getragen. In der Folgezeit soll er nie krank gewesen sein. Einige Tage vor der Aufnahme sei in Folge eines Falles plötzlich eine starke Anschwellung der linken Leistengegend aufgetreten, die von dem hinzugezogenen Arzte für einen Eingeweidebruch gehalten wurde. Da Taxisversuche vergeblich waren, wurde der Junge zur operativen Behandlung dem Hospital überwiesen.

Status: Patient war ein gesunder, normal entwickelter Knabe von gutem Ernährungszustand. In der linken Schenkelbeuge befand sich, wie man auf der beigegebenen Photographie deutlich sehen kann, eine von normaler Haut bedeckte, grosse Geschwulst von eigenthümlicher Form und Ausdehnung, die auf Druck schmerzhaft war. Sie war unregelmässig sanduhrförmig gestaltet, mit einem oberen cylindrischen und unteren kugeligen Theil und einer Einschnürung in der Gegend des äusseren Leistenringes. Der obere, walzenförmige Theil verlief dem Poupart'schen Bande parallel und reichte bis zur Spina iliaca anterior superior. Der untere, mehr kugelig geformte Abschnitt erfüllte das linke Scrotum. Die Geschwulst fühlte sich prall elastisch an, gab deutliche Fluctuation und schien auf der Oberfläche, besonders in den unteren Partien, höckerig. Der Percussionsschall darüber war gedämpft.

Digitized by Google

Digitized by Google

Durchleuchtungsversuche gelangen nicht. Ein abschnürender Ring war an der eingezogenen Stelle nicht zu fühlen. Ebensowenig vermochte man mit dem Finger in den Leistencanal zu dringen. Der linke Hoden liess sich am Boden des Scrotum leicht von der Geschwulst abgrenzen und fühlte sich normal an.

Ausser der erwähnten Druckempfindlichkeit bot die Geschwulst keine weiteren klinischen Erscheinungen, insbesondere fehlten Zeichen von partiellem oder totalem Darmverschluss oder peritonitischer Reizung.

Es wurde die Wahrscheinlichkeits-Diagnose auf complicirte Netzhernie gestellt und die operative Beseitigung beschlossen.

Operation vom 2. Mai 1894. In Chloroform-Narkose wurde ein Längsschnitt über die ganze Geschwulst geführt. Nach schichtweisem Präpariren kam man auf die Wand einer Cyste, die den Inhalt blau durchscheinen liess. Dieselbe wurde angestochen, und eine Menge flüssigen Blutes entleert. Der Sack wurde dann breit eröffnet und man erkannte, dass die Geschwulst aus einer grossen mit Blut gefüllten Cyste bestand, deren Wand sehr dick und von einem feinen Trabekelwerk ausgekleidet war, ähnlich wie bei der sog. Balkenblase. Der Sack war allseitig geschlossen, und es gelang nicht durch Sondirung eine Verbindung mit einem benachbarten Organ nachzuweisen. Beim Versuche, die Cystenwand zu exstirpiren, kam man noch auf einige kleinere Cysten, die jedoch mit serösem Inhalt gefüllt waren, und deren Wand jenes Trabekelwerk noch deutlicher zeigte als die grosse Blutcyste. Der ganze Balg liess sich leicht aus der Umgebung ausschälen, nur am äusseren Leistenring war er durch derbe bindegewebige Stränge, die ringartig um die Cystenwand herum liefen, mit der Fascie des Obliquus externus verwachsen. Die Cyste selbst hatte, wie sich nunmehr genau feststellen liess, zwischen Bauchhaut und letzterwähnter Fascie gelegen und sich mit und in dem Samenstrang tief in das Scrotum hinein erstreckt. Zu dem Vas deferens oder dem Hoden stand sie in keinerlei Beziehung.

Der Leistencanal war erweitert, für einen Daumen durchgängig, ein Bruch war jedoch nicht vorhanden. Er wurde nach der Bassini'schen Methode verengert, die Hautwunde vernäht und ein Jodoformgazestreifen mittelst Madelung'scher Einstülpungsnähte darüber befestigt.

Der Wundverlauf war normal, Patient wurde am 12. Mai (10 Tage nach der Operation) geheilt entlassen.

Die mikroskopische Untersuchung der Cystenwand, welche mein Mitassistent Dr. Bertrand ausführte, ergab, dass dieselbe aus derbem, fibrösem Gewebe bestand. Ein Epithelbelag fehlte an vielen Stellen, jedoch fand sich an einer Reihe von Schnitten deutliches, schlankes Cylinderepithel, theils gut erhalten, zusammenhängend, theils in loser Verbindung mit der Wand, theils ganz abgelöst. Der seröse Inhalt der kleinen Cysten war bei der Operation verloren gegangen und konnte nicht näher untersucht werden.

Wie in der Krankengeschichte erwähnt ist, konnten wir vor der Operation eine bestimmte Diagnose nicht stellen. Der untere, kugelige Theil der Geschwulst imponirte als Netzhernie, der obere

Digitized by Google

walzenförmige als unbekannte Complication derselben. Die Autopsie ergab jedoch, dass es sich um ein einheitliches Gebilde handelte, u. z. um eine mehrkammerige Cyste. Denn das Vorhandensein der kleineren Cysten mit serösem Inhalt, deren Wand in Bau und Epithelbekleidung genau mit derjenigen der grossen blutgefüllten Cyste übereinstimmte, berechtigt zu dem sicheren Schlusse, dass eine multiloculäre Cyste mit gleichmässigem, serösem Inhalt ursprünglich vorgelegen hat, und dass erst in Folge des vorausgegangenen Traumas ein Bluterguss in die eine Kammer und starke Ausdehnung derselben stattgefunden hat. Aus Mangel an Zeit musste damals (vor 3 Jahren) eine weitere Untersuchung des Falles unterbleiben. Erst im letzten Herbst konnte ich wieder diesem Gegenstand meine Aufmerksamkeit zuwenden. Der anatomischen Untersuchung zu Folge lag eine multiloculäre, mit Serum bezw. Blut gefüllte Cyste vor, welche mit Cylinderepithel ausgekleidet war, in ihrem unteren Theil innerhalb der Tunica vaginalis communis lag, sich nach oben zwischen Haut und Fascie ausbreitete und mit keinem Nachbarorgan in irgend welcher nachweisbaren Verbindung stand. Welcher Art konnte diese Geschwulst sein? Das Studium der einschlägigen Literatur spec. der Monographie Kocher's liess keinen analogen Fall auffinden, gab aber immerhin einige Anhaltspunkte. Bei Besprechung der Spermatocelen, speciell der nicht samenhaltigen Cysten, nehmen letzterer Autor und mit ihm Andere für eine Reihe von Cysten, „denen jede Verbindung mit den abführenden Samenwegen abgeht", und „die sich deshalb leicht aus ihrer Umgebung herausschälen lassen", die gerade in dieser Gegend so zahlreich vorhandenen Reste embryonaler Organe als Ausgangspunkte an. Ich habe oben schon erwähnt, dass als solche Organe für die intravaginalen Cysten die Morgagni'sche Hydatide, für die extravaginalen die Paradidymis in Betracht kommen. Unsere Cyste war extravaginal gelegen. Ich kam deshalb auf dem Wege der Exclusion zu der Ansicht, dass sie eine Cyste der Paradidymis sei. Freilich war der Sitz der Geschwulst, ihre eigenthümliche Form und enorme Ausdehnung bei den dürftigen Angaben in der mir zu Gebote stehenden Literatur über dieses Organ wohl geeignet berechtigte Zweifel über diese Auffassung aufkommen zu lassen. Dieselben wurden jedoch gehoben durch die von Englisch in seiner Arbeit berichteten Angaben von Pellacani und Broscha

Digitized by Google

über die Persistenz und Ausdehnung des Giraldès'schen Organs beim Menschen. Erst später kam mir der Vollbrecht'sche Aufsatz und mit ihm die vergleichend anatomischen Untersuchungen Adalbert von Czerny's zu Gesicht welche die Richtigkeit meines Deutungsversuches ganz sicher ergeben.

Anhangsweise will ich noch anführen, was Englisch aus differential-diagnostischen Gründen hervorhebt, dass auch Tuberculose und Syphilis des Samenstrangs unter Umständen Cysten vortäuschen können, nämlich, wenn Knoten seitlich aufsitzen, die bereits im Zerfall begriffen sind und Fluctuation geben. Hier wird die Anamnese und genaue Untersuchung und Beobachtung stets auf den rechten Weg führen. Dass auch Bubonen manchmal zur Verwechselung mit cystischen Tumoren Anlass gegeben haben, ist oben bereits erwähnt worden.

Ueberblicken wir zum Schluss das Gesagte, so müssen wir eingestehen, dass auch heutzutage völlige Klarheit über alle in der Schenkelbeuge vorkommenden und beschriebenen Cystenformen noch nicht herrscht. Freilich sind wir in den 30 Jahren, seit Verneuil seinen Artikel schrieb, ausserordentlich viel weiter gekommen in der Erkenntniss der Pathogenese dieser Geschwülste sowohl, als auch in ihrer Diagnose und Behandlung. Die Probepunktion, vor welcher der französische Forscher in der vorantiseptischen Zeit nicht genug warnen konnte, ist uns heutzutage ein unersetzliches und sicheres Hilfsmittel in der Diagnose geworden. Und wo auch diese im Stiche lässt, da sind wir nicht nur berechtigt, sondern in vielen Fällen sogar verpflichtet, einzuschneiden, und uns durch Autopsie über die Natur des vorliegenden Tumors zu instruiren, zumal, da für eine grosse Anzahl von Fällen die blutige Ausrottung die einzig richtige Therapie ist. Die früher allgemein übliche Punktion mit nachfolgender Jodinjection wird ja bei einfachen Hydrocelen, Spermatocelen und auch bei Hygromen oft zur definitiven Heilung genügen. Für alle complicirten Formen dagegen, besonders bei solchen, wo die klinische Diagnose nicht sicher steht, ist heutzutage einzig und allein die blutige Freilegung des Tumors indicirt. Ob man daran eine einfache Eröffnung der Cyste nach Art der Volkmann'schen Hydrocelen-Operation oder die partielle oder totale Exstirpation der Cyste anschliessen soll, das muss von Fall zu Fall entschieden werden.

Digitized by Google

Literatur-Uebersicht.

Verneuil, „Aine“ in Raige-Delorme et A. Dechambre „Dictionnaire encyklopédique des sciences médicales.“ Bd. II, p. 276. Paris 1865. — Gurlt, „Schenkelbeuge“ in Eulenburg's Realencyklopädie. Bd. IX, S. 561. — Orth, „Lehrbuch der spec. pathol. Anatomie.“ Bd. II, Lfg. 2 u 3. — Kocher, „Die Krankheiten der männlichen Geschlechtsorgane.“ Deutsche Chirurgie, Lfg. 50b. — Hoth, „Ueber Spermatocele.“ Inaug.-Diss. Würzbg. 1887. — Eve, „Cystic tumor of organ of Giraldès.“ Pathol. Trans. 39, p. 197 (1889). — Vautrin, „Considérations sur les kystes spermatiques de scrotum.“ Rev. de Chir. 1889, p. 1—20. — Poirier, „Pathogénie des kystes de l'épididyme.“ Rev. de Chir. 1890, p. 861. — Princeteau, „Kyste spermatique de l'épididyme.“ Ann. des malad. org. gén. ur. 1890, p 56. — Englisch, „Ueber Cysten am Vas deferens.“ Wiener klin. Wochenschr. 1891 No. 25 u. 26. Wiener klin. Rundschau 1891 No. 21. Wiener med. Jahrb. 1874, S. 127. — Duplay, „Hydrocèle enkystée de l'epididyme.“ Gaz. des hôp. 1892 No. 140. — Gross, „Kystes du corion spermatique et leur traitement.“ Sem. méd. 9 Dec. 1891. — Targett, „Cystic Dilatation of the vasa deferentia.“ Pathol. Trans. XLII, p. 221. — Gould, „A case of dermoid cyste of the spermatic cord simulating hernia.“ Lancet, 4. Nov. 1893. — Cachou, „Kystes du cordon et du canal du Nuck, leurs relations avec les hernies inguinales.“ Thèse p. l. d. No. 75 (Paris 1893). — Tillaux, „Kyste de l'épididyme et du cordon.“ Méd. moderne 1893 No. 9. — Denuce, „Des kystes séreux sous-épididymaires.“ Journ. de méd. de Bordeaux 1895 No. 1. — Vollbrecht, „Ueber Hydrocele bilocularis intraabdominalis.“ Langenb. Archiv. Bd. 52, S. 223. — Niemann, „Ueber den Proc. vaginal. beim weibl. Geschlecht und die Cysten der Inguinalgegend.“ Diss. Göttingen 1882. — Raschdorf, „Ueber Cysten im weibl. Leistenkanal und im Lab. maj.“ Diss. Greifswald 1884. — Lindner, „Ueber einen seltenen Tumor der Vulva.“ Berl. klin. Wochenschr. 1891 No. 23, S. 558. —

Digitized by Google

XV.

Zur Heilung grösserer Defecte der Tibia durch gestielte Haut-Periost-Knochenlappen.

Von

Prof. Dr. A. Freiherr von Eiselsberg

(Königsberg in Pr.).

(Mit 4 Figuren.)

Für die Heilung von Pseudarthrosen im Allgemeinen kann, soweit eine operative Behandlung überhaupt erforderlich ist, die Resection mit folgender Fixation beider angefrischten Knochen das typische Verfahren genannt werden. Zahlreiche diesbezügliche Mittheilungen der letzten Jahre beweisen, dass in verschiedener Weise diese Operation mit Erfolg ausgeführt werden kann (Nagelung, Naht, Verzapfung, schräge Anfrischung etc.[1]).

Bei ausgedehnten Defecten kann die nach der Resection auftretende Verkürzung so beträchtlich werden, dass selbst im Falle fester Heilung die nachträgliche Function viel zu wünschen übrig lässt. Dies gilt besonders für die untere Extremität. Und doch ist die feste Heilung mit selbst beträchtlicher Verkürzung noch weit der bleibenden Pseudarthrose vorzuziehen, da bei letzterer nur durch eine sehr gute Prothese überhaupt der Gang ermöglicht werden kann. v. Bergmann hat mit gutem Erfolge zwecks Heilung eines grösseren Tibiadefectes, der nach Exstirpation eines Sarcoms zurückgeblieben war, die Fibula entsprechend verkürzt.

[1]) Auf eine ausführliche Wiedergabe dieser einzelnen Methoden kann ich verzichten, da dieselben in den neuen Auflagen der chirurgischen Lehrbücher erwähnt sind. Des weiteren verweise ich besonders auch in Betreff der Literaturangaben auf die vortreffliche Abhandlung W. Müller's: „Ueber die heutigen Verfahren zur Pseudarthrosen-Heilung." Sammlung klin. Vorträge (145). 1896.

Digitized by Google

In Fällen von Pseudarthrose und Defect der Tibia allein kann die Fibula vicariirend hypertrophiren; indess ist dieser Ersatz meist recht unvollkommen, was durch die verschiedenen dabei unternommenen Operationsverfahren bewiesen wird.

Unter denselben ist zunächst die Verpflanzung der Fibula in den Tibiadefect zu erwähnen, welche von Hahn zuerst mit Erfolg ausgeführt wurde.

Weiter kommen die Verfahren in Betracht, bei welchen das Knochenmaterial vom Patienten selbst, aber von einer weit entfernt gelegenen Körperstelle (Seydel, Schede, Tillmanns), von einem andern Menschen (Mac-Ewen, Ollier, Volkmann und Poncet) oder endlich vom eben getödteten Thiere (Mac Ewen, Poncet, Tillmanns und W. Müller) stammt.

Endlich ist hier noch die Deckung des Defectes durch todtes Material (sterilisirte oder decalcinirte Knochen, Celluloid, Metall etc.) zu erwähnen. (Senn, Gluck, Péan, Giordano, le Dentu, Kümmell und Andere.)

Jedenfalls erscheint es zweckmässiger, wenn man die Deckung des Defectes ohne die absichtliche Verkürzung der Fibula oder Verpflanzung derselben in den Tibiadefect erzielen (sei es auch nur durch sagittale Abspaltung derselben in der Art, wie Wölfler bei Defect des Unterkiefers diesen durch Abspaltung der Clavicula ersetzte) vor allem aber die Einpflanzung eines fremden Materials vermeiden kann.

Einen wesentlichen Fortschritt stellte in der Behandlung der Pseudarthrose das von J. Wolff schon seit langem geplante, in neuerer Zeit mit Erfolg ausgeführte Verfahren der Verschiebung von Knochenläppchen, so wie besonders das W. Müller'sche Verfahren dar. Beide Methoden sind allerdings bloss bei Pseudarthrosen mit geringem Defect zur Anwendung gekommen. Wolff bildet entsprechend den beiden Fragmenten Knochen-Läppchen, welche mit Periost und Haut in Verbindung bleiben und durch Verziehung so weit verschoben werden, dass dadurch der Defect gedeckt erscheint. Diese Methode bewährte sich in mehreren Fällen sehr gut.

W. Müller, welchem wir durch seine Methode — analog der König'schen Rhinoplastik — einen wesentlichen Fortschritt in der Deckung der Schädeldefecte verdanken, (Müller-König-

Digitized by Google

sche Plastik), hat in letzter Zeit in seiner oben citirten Abhandlung zwei Fälle beschrieben, in welchen er allerdings nur relativ kurze Defecte der Tibia zur Heilung brachte.

In dem ersten Falle verpflanzte er nach Hahn die Fibula in die Tibia und verstärkte dann noch die Implantationsstelle durch Auflegen eines etwa 4 Ctm. langen Hautperiostknochenlappens, der der Tibia entnommen und dessen Spitze nach unten zu gedreht wurde. Im zweiten Falle wandte er folgendes sinnreiche Verfahren an: Zunächst wurde ein V-förmiger Lappen umschnitten, dessen Basis dem oberen, dessen Spitze dem unteren Fragmente der Pseudarthrose entsprach. Vom unteren Fragmente wurde entsprechend der Spitze des Lappens ein Stück Tibia abgemeisselt, das Periost mit der Haut in Verbindung gelassen, und nur einfach nach oben zu in den Defect verschoben, so dass aus dem V-förmigen Schnitt eine Y-förmige Naht wurde.

Die Bildung eines Hautperiostknochenlappens aus der Tibia mit Drehung des Stieles schien mir so einleuchtend, dass ich sie in 2 Fällen, in denen es sich nicht um einfache Pseudarthrose, sondern um grössere Tibiadefecte handelte, um so lieber anwandte, da dabei die Fibula unangetastet blieb.

Im ersten Falle handelte es sich um einen durch Exstirpation eines Sarkoms der Tibia zu Stande gekommenen Defect: Der 34jähr. Schornsteinfeger, der seit 3 Monaten an einer spontan entstandenen, rasch wachsenden, knotigen Verdickung der Tibia erkrankt war, liess sich deshalb im Mai 95 in die chirurgische Klinik in Utrecht aufnehmen. Der sonst gesunde, kräftige Mann zeigte, entsprechend dem unteren Drittel der Tibia, einen grobhöckerigen Tumor, der sich im Spatium interosseum bis nahe an die Fibula heran erstreckte. Der Tumor war fast überall knochenhart, nur an einigen Stellen weicher; auch machte es den Eindruck, als ob die Tibia in der Mitte des Tumors etwas federte; die Druckempfindlichkeit war nur gering. Die Beschwerden des Patienten bestanden in unsicherem Gang und raschem Ermüden beim Gehen. Der Tumor musste mit grösster Wahrscheinlichkeit als ein Osteosarkom aufgefasst werden (eine Jodcur blieb ohne Erfolg). Die mikroskopische Untersuchung einer in Bromaethylnarkose vorgenommenen Probeexcision ergab ein grosszelliges Rundzellensarkom; es wurde daher dem Patienten zunächst die Ablatio cruris vorgeschlagen, und erst als derselbe auf das eindringlichste bat, man möchte, wenn irgend möglich, die Amputation vermeiden, eine Resection in Aussicht genommen, jedoch nur unter der Bedingung, dass nöthigenfalls die Ablatio ausgeführt werden dürfte.

Am 27. Mai 95 wurde in Narkose unter Esmarch'scher Blutleere die erkrankte Tibia oben und unten im Gesunden resecirt, was unter Schonung

Digitized by Google

der grossen Gefässe vorn und hinten gelang (Fig. 1). Das durch Resection erhaltene Präparat zeigte die 12 Ctm. lange Tibia, welche vom Tumor eingenommen war und in ihrer Mitte, an der Stelle, an welcher die Corticalis fast ganz durch Tumorelemente ersetzt war, eine Spontanfractur aufwies; die mikroskopische Untersuchung ergab grosszelliges Rundzellensarkom. Nach Lösung des Esmarch'schen Schlauches wurde in den durch Entfernung des Tibiastückes entstandenen Defect ein Gazestreifen eingeführt und hierauf ein Compressionsverband angelegt. Die Wundheilung erfolgte reactionslos, so dass

Fig. 1.

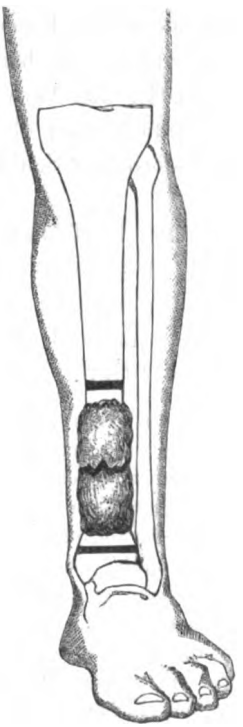

Fig. 2.

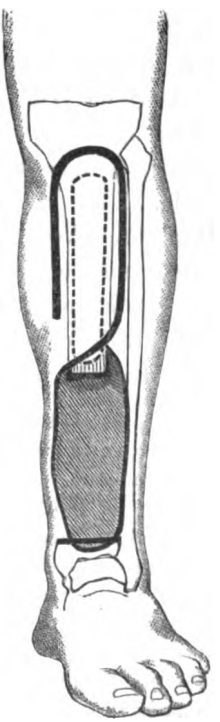

Fig. 3.

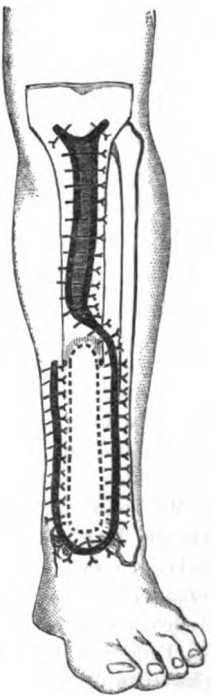

19 Tage später (15. Juni) der Versuch gemacht wurde, durch Implantation eines Hundeknochens (Femur eines eben getöteten kleinen Hundes) die fehlende Tibia zu ersetzen. Zu diesem Behufe wurde Patient narkotisirt, die eingezogene Narbe gespalten, die beiden Tibiastücke mittelst Löffels angefrischt und hierauf der Hundeknochen eingelegt. Die Heilung erfolgte bis auf eine kleine Fistel anscheinend reactionslos; diese Fistel jedoch wollte sich nicht schliessen, und immerfort entleerte sich, wenn auch nur ganz wenig, Secret. Als dasselbe nach 4 Monaten etwas übel roch und gleichzeitig die Untersuchung lehrte, dass

Digitized by Google

der Hundeknochen nur locker im Zellgewebe lag, wurde derselbe entfernt. Beide Enden desselben waren arrodirt, ähnlich wie die in lebenden Knochen eingetriebenen Elfenbeinstifte. Der Kranke hatte nunmehr, ebenso wie nach der ersten Operation, einen 12 Ctm. langen Defect der Tibia. Der Fuss begann, sich stark in Supination zu stellen. Mit Hülfe eines exact anliegenden Gipsverbandes war zwar das Gehen für kurze Zeit möglich, jedoch blieb immer ein Gefühl der Unsicherheit bestehen.

Zur definitiven Heilung des Defectes wurde am 22. November 95 in Narkose unter Esmarch'scher Blutleere zunächst die Narbe über dem Tibiadefect excidirt und die Tibia oben und unten angefrischt. Da bei der letzten Anfrischung von dem Malleolus der Tibia nur sehr wenig übrig geblieben war, wurde er ganz entfernt und der frei liegende, normal aussehende Talus ange-

Fig. 4.

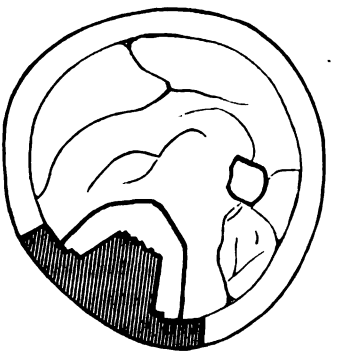

frischt[1]). Hierauf wurde aus der Tibia selbst ein Hautperiostknochenlappen geschnitten (s. Fig. 2), dessen Stiel am oberen Rande des Defectes lag und dessen Spitze bis knapp an die Tuberositas heranreichte. Der Hautlappen war etwa 14 Ctm. lang, der Stiel 4 Ctm. breit. Der Knochen wurde mittelst der Salzer'schen Circulärsäge eingeschnitten und bloss zum Schlusse behufs Mobilisirung einige Meisselschläge ausgeführt. Durch die Entnahme des Lappens war die Markhöhle der Tibia der ganzen Länge nach geöffnet (Fig. 4). Der Lappen wurde in seinem Stiele um 180° gedreht, ganz so wie dies bei der Rhinoplastik aus der Stirn gemacht wird und sein freier Rand exact in die Ränder des Defectes eingenäht (Fig. 3). Die Haut an der Stelle, von welcher der Lappen entnommen war, liess sich so zusammenziehen, dass nur eine etwa 1 Ctm. breite Wundfläche zurückblieb; nunmehr wurde der Schlauch gelöst, ein mässig comprimirender Verband angelegt (Gaze, Holzwolle, Gips) und der Patient mit stark elevirter Extremität gelagert.

Reactionsloser Verlauf: Als nach 4 Tagen behufs Inspection des Lappens ein Fenster in den Verband geschnitten war, zeigte sich alles in guter Ordnung.

[1]) In Figur 2 ist der Malleolus internus noch erhalten gezeichnet.

Digitized by Google

Einen Monat nach der Operation war das transplantirte Stück in toto und fest angeheilt und mit ihm der Tibiadefect zur Heilung gebracht. Der Patient konnte mit Hülfe eines leichten Stützapparates, den er später auch weglegte, umhergehen; die Bewegung im oberen Sprunggelenke war natürlich aufgehoben. Nach einem weiteren Monat hatte das transplantirte Knochenstück entschieden an Stärke zugenommen, ohne dass die Zeichen eines Localrecidivs vorhanden waren. Im März 96 entwickelte sich eine Metastase in mehreren Rippen des linken Rippenbogens. Der Befund an der Tibia war nach wie vor günstig. Patient ging so gut umher, dass er eine Anstellung als Krankenwärter fand. Die Stelle, woher der Lappen entnommen war, wollte lange Zeit hindurch nicht vernarben, und blieb daselbst eine feine Fistel zurück, die den Kranken im übrigen nicht belästigte; später wuchs sogar aus derselben ein Granulationspfropf hervor; als derselbe entfernt und mikroskopisch untersucht wurde, konnten keine auf Tumor verdächtigen Partien nachgewiesen werden. Inzwischen vergrösserte sich jedoch der metastatische Tumor der linken Thoraxwand, bis der Patient im November 96, also gerade ein Jahr nach der Autoplastik, unter Fieber, Kurzathmigkeit und Brustschmerzen erkrankte, so dass er in die interne Klinik von Professor Talma aufgenommen wurde. Da eine Probepunction negatives Resultat ergab, musste ein fester metastatischer Tumor angenommen werden. Der Tumor wuchs langsam, Fieber und Kurzathmigkeit hielten an. Am 1. März 97 wurden plötzlich grosse Quantitäten Blutes ausgehustet, worauf der Kranke verschied. — Die im pathologisch-anatomischen Institute in Utrecht ausgeführte Obduction ergab einen ausgedehnten Tumor der Lunge, welcher in der Grösse eines Mannskopfes den linken Unterlappen einnahm; ferner fand sich eine hühnereigrosse Metastase im unteren Sternum und eine solche der 7. und 8. linken Rippe. An der Operationsstelle wurde keinerlei Zeichen eines Recidivs nachgewiesen. Die linke Lungenvene enthielt einen Geschwulstthrombus, der bis in den linken Vorhof hineinragte. Die Verblutung war aus einem arrodirten Ast der linken Lungenarterie erfolgt.

Im zweiten Falle handelte es sich um einen Tibiadefect, der nach complicirter Fractur zu Stande gekommen war. Der achtjährige Knabe wurde am 31. Oktober 96 von der Dreschmaschine erfasst, so dass ihm der linke Unterschenkel am Uebergang vom mittleren in das untere Drittel complicirt gebrochen wurde. Bei der noch am selben Tage erfolgten Aufnahme in die chirurgische Klinik in Königsberg zeigte sich die Haut über dem unteren Drittel der Tibia stark gequetscht. In der Tiefe der mit Schmutz verunreinigten Weichtheilwunde lagen zahlreiche Stücke der zertrümmerten Tibia vor. Die Fibula schien nur einfach gebrochen zu sein. Die Wunde wurde sorgfältig von den Schmutzpartikelchen gereinigt und dabei noch einige kleine, ganz aus dem Zusammenhang gelöste Tibiasplitterchen entfernt und locker Jodoformgaze eingelegt.

Während der folgenden Tage schien der Verlauf befriedigend. Als sich jedoch nach einer Woche unter Zunahme der Secretion hohes Fieber (40°) und Schmerzhaftigkeit einstellte und der Kranke einen leicht benommenen Eindruck machte, wurde in Narkose die Wunde weit mit Haken auseinander gehalten

Digitized by Google

und dabei das Mark der in zahlreiche Stücke zerbrochenen Tibia vielfach von Eiter durchsetzt gefunden. Es hatte sich also eine eitrige Osteomyelitis der Knochenstücke entwickelt, welche die Entfernung derselben, sollte das Leben nicht schwer gefährdet werden, dringend nothwendig machte; ausserdem wurde noch das obere und untere mit Eiter durchsetzte Fragment der Tibia mit dem Löffel ausgeschabt. Nach diesem Debridement blieb ein ausgedehnter Knochendefect zurück, der entsprechend der vorderen Kante der Tibia gegen 8, an der hinteren 2 Ctm. betrug. Der Defect wurde locker mit Jodoformgaze ausgefüllt. 2 Tage nach diesem Eingriffe war das Fieber verschwunden und blieb dauernd fort. Die Wundhöhle füllte sich allmälig mit Granulationen, auch schien die Fibula sich zu consolidiren, was bei der Tibia mit Rücksicht auf die Grösse des Defectes ganz unmöglich war. Vielmehr stellte sich der Fuss stark in Varus-Stellung.

Nachdem Patient längere Zeit fieberfrei geblieben war, wurde $2\,^1/_2$ Monate nach dem Unglücksfalle durch eine Autoplastik aus der Tibia, ganz analog der im Fall I beschriebenen Methode, der Tibiadefect gedeckt. Die Länge des transplantirten Knochenstückes betrug 9 Ctm. Um die bestehende Tendenz zur Varusstellung zu vermeiden, wurde der Fuss im Sprunggelenke in die Mittelstellung gebracht und ein Gipsverband angelegt.

Der Verlauf war im ganzen reactionslos und nur durch eine am elften Tage eingetretene beträchtliche Temperatursteigerung gestört. Als Ursache derselben wurde ein etwa haselnussgrosser Abscess im untersten Wundwinkel, sowie ein unter dem Verband nach oben zu sich erstreckendes Erythem, welches jedoch nicht von der Wunde ausging und gleichzeitig an verschiedenen Stellen des Körpers sich zeigte, angesprochen. Die zu dieser Zeit vorgenommenen Culturversuche des Blutes fielen negativ aus. Nach dieser etwa drei Tage andauernden Störung des Allgemeinbefindens war der weitere Verlauf bis auf geringe abendliche Temperatursteigerungen normal. Die Wundheilung, sowie die Einheilung des transplantirten Knochenstückes erfolgte reactionslos, so dass der Patient nach 5 Wochen im Verband umhergehen konnte. Jetzt, 4 Monate nach der Operation, ist durch die Transplantation die Continuität der Tibia vollkommen wieder hergestellt und das transplantirte Stück entschieden stärker geworden. Eine Verkürzung ist nicht vorhanden; die (kurze Zeit nach der Operation beobachtete) Tendenz zur Varusstellung des Fusses war durch ein leiches Redressement im entgegengesetzten Sinne dauernd zu beheben.

Somit hat sich in zwei Fällen das von W. Müller für einfache Pseudrathrose und zur Ueberbrückung kleinerer Tibiadefecte angewandte Verfahren auch für die Deckung grösserer Tibiadefecte bestens bewährt, indem ein je 12 und 9 Ctm. langer Knochendefect dauernd zur Heilung gelangte. Besondere Erwähnung verdient, dass in beiden Fällen das transplantirte Knochenstück im Laufe der Monate, besonders nachdem Patient mehr umherging, stärker wurde. Im ersten Falle ist durch das Auftreten von

Digitized by Google

Metastasen in den Rippen und der Lunge ein Dauerresultat nicht erzielt worden, der bisherige günstige Verlauf im zweiten Falle berechtigt jedoch mit grosser Sicherheit zu dieser Hoffnung.

Sicherlich ist diese Methode jedweder Transplantation fremden, todten Materials vorzuziehen. Aber auch die Einpflanzung von Knochenmaterial, welches vom selben Menschen anderswoher entnommen worden ist, dürfte in Bezug auf seine Ausdehnung seine Grenze haben, und es ist zweifelhaft, ob das Resultat stets so gut sein wird, wie in einem Falle von Bramann (complicirte Humerusfractur mit Defect), in welchem ein 8 Ctm. langes, frei verpflanztes Stück Tibia (vom Patienten selbst entnommen) einheilte und damit den Defect deckte.

Endlich aber scheint es mir gerade für den Fall grösserer Tibiadefecte wünschenswerth, die Fibula intact zu lassen, so dass auch die so ingeniöse Methode Hahn's entschieden hinter die Autoplastik zu stellen ist, bei welcher eine Verletzung der Fibula vermieden wird.

Die Nothwendigkeit, bloss einen schmalen Ernährungsstiel zu belassen und diesen Stiel noch um 180° zu drehen, hat allerdings etwas Beunruhigendes an sich; doch liegen ja analoge Verhältnisse bei der Rhinoplastik vor, deren Berechtigung durch die zahlreichen Erfolge wohl hinreichend bewiesen ist. Diese Knochenoperationen, bei deren Ausführung man streng aseptisch verfahren muss, sollen in einem Augenblick gemacht werden, in welchem womöglich jedwede Eiterung fehlt oder im chronischen Zustande sich befindet.

Gerade in den vortrefflichen Resultaten, welche Bardenheuer durch Abspaltung der Knochen zum Ersatz eines fehlenden Nachbarknochens (Cramer, Thiel, Wildt, Stern) oder durch Ueberpflanzung des Knochens (Beyer) erzielte, scheint mir ein weiterer Beweis für die Brauchbarkeit der Autoplastik zur Deckung grösserer Knochendefecte zu liegen. Was die Verwerthbarkeit dieser Methode für Defecte anderer längerer Röhrenknochen anlangt, möchte ich mit Müller glauben, dass die gleiche Operation am Femur wegen der tiefen Lage desselben erhebliche, wenn auch nicht unüberwindliche Schwierigkeiten bieten würde, sodass daselbst die Resection mit irgend einer Nahtmethode vorzuziehen sein wird. An der oberen Extremität wird nur selten eine derartige Auto-

Digitized by Google

plastik in Betracht kommen. Die selbst beträchtliche Verkürzung des Humerus nach Resection wegen Pseudarthrose mit folgender Naht hat lange nicht dieselben Unannehmlichkeiten im Gefolge, wie die des Femur oder der Tibia. Des Weiteren lehrt die Erfahrung, dass ab und zu die Function trotz Pseudarthrose und ausgedehnten Defectes des Humerus eine so merkwürdig gute sein kann, dass überhaupt jedwede Operationsmethode überflüssig erscheint[1]).

Bei Pseudarthrosis des Vorderarms endlich wird auch die durch die Resection bedingte Verkürzung nicht so unangenehm sein, und es käme eine Autoplastik, falls eine einfache Hülse sich nicht als genügend erwiese, bloss bei grösseren Defecten eines der beiden Vorderarmknochen in Betracht.

Besonders hervorheben möchte ich noch die Vorzüge der Autoplastik gegenüber der Einpflanzung von grösseren oder kleineren Stücken eines frischen Knochens vom Thiere. In meinem ersten Falle war versucht worden, einen Hundeknochen einzupflanzen. Obwohl die Operation aseptisch ausgeführt worden und der Verlauf reactionslos war, wollte der Knochen nicht vollständig einheilen, und die zurückbleibende Fistel vereitelte den Erfolg. Ueber einen ganz ähnlichen Misserfolg hatte ich schon einmal Gelegenheit zu berichten:

In diesem noch in der Klinik Billroth beobachteten Falle war wegen eines ausgedehnten nach complicirter Fractur entstandenen Defectes der Tibia bei Erhaltung der Fibula ein Elfenbeinzapfen einzuheilen versucht worden, zunächst anscheinend mit Erfolg, doch blieb von vorn herein eine kleine Fistel zurück, die sich nicht schloss und schliesslich die Entfernung des Fremdkörpers erheischte.

Auch W. Müller berichtet in seiner Abhandlung über einen ähnlichen Misserfolg; ebenso musste auch in einem Falle, in welchem Gluck eine Einpflanzung vorgenommen hatte, später von Bergmann den Fremdkörper entfernen. Es wäre angesichts so vieler Misserfolge von besonderem Werthe, zu erfahren, wie lange in den

[1]) Ich verweise auf den von Prof. Billroth vorgestellten, von mir in der Wiener klinischen Wochenschrift beschriebenen, sowie auf den von Krause beobachteten Fall. Ferner konnte ich im Verein für wissenschaftliche Heilkunde in Königsberg (Dec. 1896) einen Jungen vorstellen, der trotz Fehlens von fast $^5/_6$ des ganzen Humerus eine leidlich gute Function seiner oberen Extremität besass, die sich bis Juli 97 wesentlich gebessert hatte.

Digitized by Google

von Péan[1]), Le Dentu[2]) und Giordano[3]) berichteten Fällen von Einheilung grösserer Fremdkörper als Stütze der Extremität der Erfolg anhielt.

Ungleich günstiger liegen die Verhältnisse, wenn an den eingeheilten Fremdkörper keine grossen Anforderungen gestellt werden, wie dies bei Schädeldefecten der Fall ist. Hier besitzen wir in der Heteroplastik (A. Fränkel's Celluloidplatte) eine werthvolle Operationsmethode, wenigstens für manche Fälle. Doch wird auch hier die Autoplastik mittels eines gestielten Hautperiostknochenlappens aus der Tabula externa (Müller-König) die Operation der Wahl bleiben.

Ich war im letzten Semester zwei Mal in der Lage, Schädeldefecte, die nach complicirter Fractur des Stirnbeins in Folge eines Hufschlages entstanden waren, secundär zu decken. Bei dem grösseren Defect gelang die Autoplastik nach Müller-König vollständig, im anderen Falle, wo die pulsirende Lücke etwa daumengross war, wurde die Nagelphalanx von einem eben wegen Polydactylie operirten jungen Burschen frisch verpflanzt; es erfolgte knöcherne Verheilung des Defectes.

Während die überpflanzten Tibiastücke, welche zu functioniren hatten, in beiden Fällen im Verlaufe der Monate stärker wurden, also durch die Function hypertrophirten, habe ich eine gleiche Beobachtung bei verschiedenen Plastiken am Schädel nach Müller-König's Methode nicht gemacht.

Jedenfalls möchte ich dies Verfahren der Autoplastik, welches als eine Erweiterung der Müller'schen Methode zu betrachten ist, für grössere Knochendefecte der Tibia empfehlen.

---

[1]) Des moyens prothetiques destinés à obtenir la réparation de parties osseuses (Gaz. de hopitaux 1894, 32).

[2]) Sur l'implantation de fragments volumineux d'os décalcifiés pour combler les pertes de substance du squelette (Gaz. des hopitaux. 1891, 40).

[3]) Sopra un nuovo metodo di conservazione degli arti nelle grave perdite ossee (Archivio di orthopaedia 1890, 5.)

Digitized by Google

XVI.

Bakteriologische Untersuchungen über Arthritis gonorrhoica.

Von

Dr. Walter Rindfleisch

in Stendal.

Die Entzündung der Gelenke bei vorhergegangener oder noch bestehender Gonorrhoe können wir mit dem gonorrhoischen Katarrh der Harnröhre, der weiblichen Sexualorgane oder der Bindehaut des Auges nur dann in Zusammenhang bringen, wenn wir den specifischen Erreger der Gonorrhoe, dem Gonococcus Neisser, auf seinem Wege von der katarrhalischen Schleimhaut durch das Blut bis in die Gelenke zu verfolgen im Stande sind. Es empfiehlt sich daher bei einer Darstellung unserer heutigen Anschauungen und der Mittheilung neuer Untersuchungen über die gonorrhoischen Gelenkentzündungen, soweit sie sich auf bacteriologische Forschungen beziehen, diesen Weg einzuschlagen. Die erste Frage ist, besteht die Gonorrhoe der Urethra, **wenn sie Erscheinungen in den Gelenken macht,** aus einer reinen Infection durch den Gonococcus, oder sind noch andere Mikroorganismen, insbesondere die für die Knochen- und Gelenkerkrankungen wichtigsten, nämlich die Staphylokokken, in der Schleimhaut zu finden?

Mit Rücksicht auf den metastatischen Character der gonorrhoischen Infection hat die Frage der Mischinfection das Hauptinteresse. Zahlreiche frühere Untersuchungen beschäftigten sich damit, die andern Arten von Mikroorganismen festzustellen, welche mit den Gonokokken zugleich im Urethralsecret auftreten.

Digitized by Google

Sehr bald, nachdem Neisser die Gonokokken als specifische Erreger der Gonorrhoe dargestellt hatte, führten weitere Untersuchungen dazu, die Characteristik der gonorrhoischen Infection möglichst präcise zu gestalten und die begleitenden Bacterien, welche im gonorrhoischen Secret nachgewiesen werden konnten, aus der Aetiologie des Trippers auszuscheiden. Bumm hat allein 5 Mikrokokken und Diplokokken beschrieben (citronengelbe, grauweisse, gelbweisse, milchweisse, rosafarbene Diplokokken). Sie sind im Vaginalsecret, bei Conjunctivitis, in der Luft und als zufällige Verunreinigung der Platten gefunden worden.

Eine weitere Veranlassung, die neben Gonokokken bei Katarrh der Urethra, des weiblichen Sexualapparates und der Bindehaut etc. in dem Secret erscheinenden Mikroorganismen zu studiren, war das Verlangen, die Katarrhe nicht gonorrhoischer Natur und ihre Beziehung zu andern Mikroorganismen näher kennen zu lernen. Bockhardt, Bumm, Giovannini, Lustgarten, Mannaberg, Steinschneider und Galewski, Petit und Wassermann, Fränkel, Hoppe, Immerwahr u. A. haben in den Secreten der betreffenden Organe (Harnröhre, Vagina, Cervix uteri, Conjunctiven) in der That noch einige andersartige Mikrokokken und Diplokokken gefunden und beschrieben. Einige von diesen sind als Erreger von leichten Schleimhautkatarrhen angesprochen worden, z. B. Kokken in 3 Fällen von Urethritis von Aubert (1884), kleinste Kokken von Bockhardt, von demselben sind auch Streptokokken im Befunde erwähnt; ebenso Legrain (Mikrococcus cereus albus) Rauzier und Brewes. Diese Mikroorganismen sind nicht pathogen; sie haben keine andere Bedeutung als die der gemeinen Saprophyten; die meisten derselben kommen auch unter normalen Verhältnissen gelegentlich in den vorderen Abschnitten der Harnröhre etc. vor.

Da sämmtliche Untersuchungen nicht speciell auf das Wesen der Mischinfection und auf ihre Bedeutung für die Allgemeinerkrankung gerichtet sind, so habe ich die Gelegenheit nicht vorübergehen lassen, aus Secreten der Harnröhre bei gleichzeitigen Gelenkerkrankungen, die neben den Gonokokken erscheinenden Mikroorganismen auch aus eigener Anschauung kennen zu lernen. Zu diesem Zweck untersuchte ich bei 10—15 Fällen mit gleichzeitiger Gelenkerkrankung das Trippersecret und benutzte zur Isolirung der Arten die mir für die Gonokokken-Untersuchungen

Digitized by Google

zur Verfügung stehenden Nährböden. Ich muss bei dieser Gelegenheit die Bedingungen aufzählen, welche die heutige bacteriologische Forschung für die Diagnose der Gonokokken stellt. Ausser der typischen Form und der Anordnung in Haufen ist wesentlich die Färbung; Gonokokken entfärben sich nach Gram. Die mikroskopische Untersuchung der fraglichen Objecte ist daher ebenso nothwendig wie bei allen andern bacteriologischen Untersuchungen; die Züchtung allein genügt nicht. Auf den gebräuchlichen Nährböden entwickeln sich die Gonokokken nicht, wohl aber die meisten Diplokokken, welche neben den Gonokokken in Frage kommen könnten. Zur Züchtung der Gonokokken haben Bumm Blutserum, Bockhardt und Wertheim Pepton-Agar mit Rinderblutserum, und Finger, Gnou und Schlagenhaufer mit Harn versetzte Pepton-Agar als specielle, für Gonokokken günstige Nährböden angegeben; der gebräuchlichste Nährboden ist jetzt wohl der Wertheim'sche. Ferner lassen sich die Gonokokken noch auf dem Pfeiffer'schen Blutagar züchten, zu welchen das Blut vom Menschen durch Schröpfköpfe oder Venaepunktion gewonnen werden kann. Ich habe zuerst das Wertheim'sche Pepton-Rinderblutserum, später aber ausschliesslich Menschenblut-Agar, analog dem Pfeiffer'schen Taubenblut-Agar, benutzt. Bei den ersten Untersuchungen, welche sich mit dem Nachweis der Gonokokken und ihres pathogenen Verhaltens gegen die Schleimhaut beschäftigten, musste schliesslich die gewonnene Reinkultur auf eine gesunde Harnröhre übertragen werden, um wiederum echte Gonorrhoe zu erzeugen. Da dieses von Bockhardt, Bumm, Wertheim, Finger und einigen Andern geschehen und dadurch die Pathogenität der Gonokokken bewiesen ist, bedarf es des gleichen Versuchs nicht mehr, zweifelhafte Fälle ausgenommen.

Bei meinen Untersuchungen über die begleitenden Mikroorganismen, welche mit den oben geschilderten Mitteln ausgeführt wurden, habe ich ausser 4—5 Arten von Stäbchen: 4 Arten von Kokken und 2 Arten Diplokokken zu Gesicht bekommen. Die Mikrokokken schwanken in ihrer Grösse von dem grössten Umfang bis zum kleinsten Kügelchen. Sie wachsen auf dem besonders präparirten Nährboden sehr gut, aber auch auf den gewöhnlich gebräuchlichen Nährböden, wie Agar, Bouillon u. s. w., die Gelatine theilweise verflüssigend.

Digitized by Google

Von den Diplokokken hatten die einen die Tendenz in der Bouillon-Kultur zu kurzen Ketten auszuwachsen und die Bouillon nicht zu trüben, die andern dagegen trübten sie und wuchsen in Haufen; erstere waren kleiner, letztere grösser. Wir dürfen wohl annehmen, dass hier dieselben schmarotzenden Organismen in Erscheinung getreten sind, welche von andern Autoren gesehen und beschrieben worden sind. Die eine Form unserer Diplokokken dürfte am ersten zur Reihe der Streptokokken zu rechnen sein. Sie sind zugleich auch die einzigen, welche zur Beobachtung kamen. Staphylococcus albus liess sich bei der Characteristik der übrigen Kokken, welche alle keinen Farbstoff producirten und theilweise auch die Gelatine verflüssigen, nicht mit Sicherheit ausschliessen. Staphlococcus aureus habe ich nicht gesehen.

Unter der grossen Zahl von Kulturen ist während dieser Untersuchungen die gelbe Farbe überhaupt höchstens einige Male angedeutet, die weisse, grau- und porzellanweisse und die bräunlichen Farben mit ihren Nuancen sind bei den Mikroorganismen der Urethra vorherrschend. Pathogen sind sie alle nicht.

Wir wissen heutzutage, dass die einzelnen Arten der Mikroorganismen im menschlichen Körper zu ihrer Ansiedelung bestimmte Regionen des Körpers vorziehen, in welchen die örtlichen Bedingungen ihrer Vegetation günstig sind. Die Staphylokokken gedeihen am besten in der Mundhöhle und im Darm, die Diphtheriebacillen und Streptokokken in der Nase und den Luftwegen; Bact. coli im Darm etc. — Deshalb müssen wir in analoger Weise auch für die Sexualorgane, insbesondere die der gesunden und der kranken Urethra, eine eigene Flora von Mikroorganismen anerkennen. Unter den betreffenden Mikroorganismen haben die Gonokokken als pathogene Parasiten die grösste Bedeutung, während alle übrigen begleitenden Bakterien dortselbst mehr weniger als unschädliche Saprophyten existiren. Nach meiner Anschauung wird die Gonorrhoe auch bei gleichzeitigen Gelenkerkrankungen ausschliesslich durch die Vegetation von Gonokokken in den hinten, nach der Blase zu gelegenen Abschnitten der Harnröhre unterhalten. Zahlreiche Befunde von Reinculturen von Gonokokken bei der Untersuchung von Secret aus der Tiefe der Harnröhre sprechen hierfür.

Es giebt Methoden, mit und ohne Instrumente das Secret der

Digitized by Google

hinteren Harnröhrenabschnitte zur Untersuchung zu bringen. Einer strengen bakterioskopischen Anforderung können aber diese nicht genügen, da sich die Berührung mit den Mikroorganismen der vorderen Harnröhrenabschnitte bei den Versuchen nicht vermeiden lässt.

Könnte man die Vegetationen im vorderen Drittel der Harnröhre durch Einführung eines glühenden Eisens zerstören, um den ausgeglühten Platindraht in die Tiefe der Harnröhre zu versenken, oder könnte man durch Urethrotomie Secret aus der Tiefe entnehmen, so würden sich mit einer an Sicherheit grenzenden Wahrscheinlichkeit die Befunde ungemischter Gonokokkenvegetationen bei Gonorrhoe vermehren.

Der hauptsächlich neben den Gonokokken oder auch allein in den Gelenken constatirte Mikroorganismus ist der Staphylokokkus. Es ist schon oben darauf hingewiesen worden, dass die Eingangspforte für dieses Bakterium nicht nothwendig, ja sogar sehr unwahrscheinlich die gonorrhoisch erkrankte Urethra ist. Kocher und Tavel erinnern bei ihren Erörterungen über Staphylomykose daran, wie ausserordentlich oft, zumal bei ausgewachsenen Individuen, eine Localisation der Staphylokokken in Muskeln oder Gelenken stattfindet, sowie dieselben nur in die Blutwege gelangen. Die Staphylokokken entwickeln sich nach diesen Autoren nicht besonders leicht auf Schleimhäuten; sie werden aber andererseits, wenn sie doch als Complication erscheinen, für den bösartigen Verlauf der Erkrankung verantwortlich gemacht. Allerdings sind bei den zur Section gekommenen Fällen, wie z. B. dem am besten untersuchten Fall von Finger, Ghon, Schlagenhaufer und mehreren Fällen, welche in Folge von Ophthalmoblennorrhoe zu gonorrhoischen Gelenkerkrankungen führten, gleichzeitig ausser den Gonokokken andere Mikroorganismen gefunden worden. Ferner fällt in diesen Fällen die Multiplicität der Gelenkerkrankungen auf, welche bisher nicht in gleichem Maasse (2, höchstens 3 Gelenke) bei den rein gonorrhoischen Gelenkentzündungen beobachtet wird.

In seinen Arbeiten über Desinfection hat R. Koch betont, dass selbst die sichersten Methoden zum Nachweise von Mikroorganismen der Verunreinigung durch Staphylokokken ausgesetzt sein können, weil diese sich in fast uncontrollirbarer Weise in das Experiment einschleichen können. Es ist demnach jeder Staphylokokkenbefund zunächst in dieser Beziehung zu controlliren. Wenn

Digitized by Google

z. B. bei 19 Fällen von Gonokokkenbefunden 2- oder 3mal Staphylokokken, wie bei den unten angeführten Fällen meiner Untersuchung, gefunden wurden, so stehe ich nicht an, diese wenigen Fälle als nach den oben erwähnten Gesichtspunkten verdächtig zu bezeichnen. Es sind aber ausser den Fällen von Mischinfectionen von Gonokokken mit Staphylokokken oder Streptokokken in den Gelenken auch sehr zahlreiche Befunde vorhanden, in denen bei Gonorrhoe in den gleichzeitig erkrankten Gelenken Staphylokokken allein gefunden wurden. Ihre Zahl ist allerdings so gross, dass wir an der Richtigkeit dieser Beobachtungen zunächst nicht zweifeln dürfen. Entweder haben in diesen Fällen beide Erkrankungen keinen Zusammenhang mit einander, oder die Betheiligung der Gelenke an dem gonorrhoischen Process — nehmen wir an durch die Toxine — ist als Disposition für eine noch folgende Staphylokokkenerkrankung anzusehen. Schliesslich können noch die zweierlei Mikroorganismen zugleich im Gelenk deponirt und zum Wachsthum gekommen sein und die Staphylokokken haben die in ihrer Existenz, wie wir ja wissen, bedeutend labileren Gonokokken überwuchert und erdrückt.

Klinisch sind die Fälle, in welchen die in grösserer Zahl erkrankten Gelenke zur Vereiterung kommen, als die schwerste Form der gonorrhoischen Gelenkentzündung anzusehen. Sie können einen letalen Ausgang nehmen, oder wenigstens die ungünstigste Prognose haben. In ihnen dürfen wir freilich mit einer an Sicherheit grenzenden Wahrscheinlichkeit die Mischinfection der Gonokokken mit Staphylokokken oder Streptokokken annehmen. Die Annahme wird durch die höheren Fiebergrade in diesen Fällen, welche der reinen Gonokokkeninfection zu fehlen scheinen, wesentlich unterstützt.

Ausser diesen Beobachtungen, welche zu einer einigermaassen befriedigenden Kritik der Mischinfection bei Gonorrhoe geeignet sind, interessiren uns noch die leider noch nicht zahlreichen pathologisch-anatomischen Befunde. Bockhardt untersuchte Schnittpräparate bei einem Paralytiker, welcher 10 Tage nach der Impfung mit Gonokokken-Reinkultur starb, Bumm bei Ophthalmoblennorrhoe, Touton, Jadassohn und Fabri an der Urethralgonorrhoe, Frisch im Rectum, Wertheim bei Salpingitis gonorrhoica und

Digitized by Google

Cystitis, schliesslich Finger, Ghon und Schlagenhaufer bei gonorrhoischer Urethritis, welche bei Weibern erzeugt war.

Nach ihren Befunden müssen wir annehmen, dass die Gonokokken besonders an der mit Cylinderepithel ausgekleideten Schleimhaut tief unter die Mucosa in das Bindegewebe einzudringen vermögen.

Besonderes Interesse für die Allgemeininfection haben noch die Beobachtungen von Bumm, die sich auf das Verhalten der Gonokokken während der gonorrhoischen Entzündung beziehen. Wir dürfen annehmen, dass in dem ersten Stadium der acuten Gonorrhoe nahezu sämmtliches Material von Leukocythen und Gonokokken auf die Oberfläche der Schleimhaut und von da nach aussen abgestossen wird. Nach 8 bis 14 Tagen etwa, beginnt aber eine erhebliche Aufnahme des in dem Bereich der Entzündung beweglichen Materials in den Kreislauf des Körpers. Die mit zahlreichen Gonokokken beladenen Leucocythen gerathen durch die Lymphwege in den Blutstrom. Dies ist auch, wie wir durch klinische Erfahrungen bestätigt finden, die nämliche Zeit, in welcher die Complicationen der gonorrhoischen Erkrankung auftreten können. Ausserdem geben aber noch andere Umstände, welche weiter unten noch besprochen werden sollen, den Anstoss zur Verbreitung des gonorrhoischen Virus.

Die Reinheit der specifischen localen Erkrankung bei Gonorrhoe und die geringe Bedeutung der im gonorrhoischen Sekret die Gonokokken begleitenden Bacterien beweisen, dass auch die Gelenkerkrankungen bei Tripper einen Typus rein gonorrhoischer Infection aufweisen werden. Wenn Staphylokokken etc. im Blut und in den Gelenken bei gleichzeitigem Tripper auftreten und beobachtet werden, so müssen diese — die Unanfechtbarkeit der Untersuchung vorausgesetzt — auf gleichzeitig bestehende infectiöse Processe an anderen Orten aufmerksam machen.

Bei den mit Gelenkerkrankungen behafteten Gonorrhoikern ist demnach die locale Erkrankung der Urethra in erster Linie auf die Existenz der Gonokokken in der erkrankten Schleimhaut ohne begleitende Bacterien zurückzuführen.

Wie verhalten sich nun die bacteriologischen Befunde des Blutes derartiger Kranker? Zunächst müssen wir der An-

Digitized by Google

schauung Rechnung tragen, dass schon durch die Resorption von chemischen Stoffen in die Blutbahn bei bacteriellen Entzündungen der Schleimhäute, also auch bei Gonorrhoe, allerlei krankhafte Symptome in den Gelenken auftreten können, welche nach einigen Autoren bis zu entzündlichen Ergüssen in das Gelenk sich zu steigern vermögen. (Guyon, Janet). Das sind die Metastasen durch Toxine. (Leyden).

Die Erscheinungen der gonorrhoischen Allgemeinerkrankung (Tripper- Gicht, Rheumatismus etc.) brauchen wir uns nicht nur durch die Aufnahme von Stoffwechselprodukten der Gonokokken und der saprophytischen Vegetation an Ort und Stelle, d. h. der Harnröhre zu denken, sondern wir können nach den neuesten Untersuchungen über die Immunität bei Cholera und Typhus von R. Pfeiffer die Auflösung der Bacterienleiber im Blut für die Intoxication verantwortlich machen. Die Aufnahme der Gonokokken in das Blut findet nach Bumm u. A. grade im Endstadium der gonorrhoischen Erkrankung in relativ grossem Massstabe statt. Gewiss hat auch diese Art der Fernwirkung des gonorrhoischen Processes für unsere Absicht, die metastatischen Entzündungen der Gelenke von bacteriologischen Gesichtspunkten aus klar zu legen, ein Interesse. Der Schwerpunkt aber in der Frage der gonorrhoischen Blutinfection liegt in dem mikroskopischen und kulturellen Nachweis von **lebenden** Gonokokken im Blute Tripperkranker.

Sämmtliche diesbezüglichen Beoachtungen sind bei Endocarditis rheumatischen resp. gonorrhoischen Ursprungs gemacht worden. Klinisch wurde die gonorrhoische Natur mancher Fälle von Endocarditis zuerst von Brandes (1854) behauptet. In den folgenden Jahrzehnten häuften sich ähnliche klinische Beobachtungen. Mit dem von Weichselbaum 1888 veröffentlichten Falle von Endocarditis bei Gonorrhoe, in welchem Streptokokken in den Auflagerungen der Herzklappen gefunden wurden, wird die Reihe von eingehenderen mikroskopischen und kulturellen Untersuchungen über die Art der verrucösen Endocarditis indessen erst eröffnet. Verschiedene Ansichten kamen zum Ausdruck. Die einen sahen in dem endocarditischen Process eine Mischinfection von Staphylokokken, Diplo- oder Streptokokken mit und ohne Gonokokken (Haab, Gebhard, Loeb, Weichselbaum, Ely), die andern

Digitized by Google

vindicirten den Gonokokken die Fähigkeit, auch allein auf dem Blutwege sich in den entfernteren Geweben anzusiedeln. (Pelizarri, Kipp, Raynand, van der Velden, Wille, Despagnet, Fränkel, Deutschmann, Bujwid, His, Winternitz und Flügge, Schindel, Golz, Curschmann u. A.)

Einen wesentlichen Fortschritt in der Erkenntniss brachten dann die Untersuchungen von Leyden 1893, welcher in den Auflagerungen verrucöser Endocarditis mikroskopisch eine reine Infection von Gonokokken konstatirte. Zu demselben Resultat kam Councilman und ferner Hewes, welch' letzterer bei 4 Patienten mit gonorrhoischem Rheumatismus Blutuntersuchungen machte und in einem seiner Fälle sogar die Gonokokken kulturell nachgewiesen hat. Der mikroskopisch und culturell am besten beobachtete Fall von Gonokokken in Reincultur bei Endo- und Myocarditis ist schliesslich von Finger, Ghon und Schlagenhaufer 1895 veröffentlicht worden. Im circulirenden Blut sind ausser in dem citirten Fall von Hewes (Massachusetts 1894) und in einem Fall von Thayer und Blummer (Bulletin of the John Hopkins Hospital 1896) bis jetzt keine Gonokokken nachgewiesen worden.

Das Vorgebrachte berechtigt uns ein Vorkommen des Gonokokkus auch ohne die Begleitung von Staphylokokken oder Streptokokken in den Blutwegen anzunehmen. Wenn auch nicht im Blute, so kann doch an geeigneten Stellen des Gefässsystems, wie den Herzklappen, eine Vegetation und damit die zerstörende Thätigkeit des Mikrooorganismus Platz greifen. Ueber die Zeit in welcher die Gonokokken bei den schweren gonorrhoischen Infectionen im Blut erscheinen, sind keine sicheren Angaben zu machen. Die schweren Allgemeinerkrankungen bei Gonorrhoe, welche eventuell zum Tode führen, pflegen verhältnissmässig schnell abzulaufen. Der Fall von Councilman z. B. kam zum letalen Ausgang in der 5. Woche nach der Tripperinfection.

Ueber die begleitenden Bacterien, welche ausser den Gonokokken auch im Blut bei Gonorrhoe erscheinen, müssen wir sagen, dass als Eingangspforte die gonorrhoisch entzündete Schleimhaut der Urethra mit der ihr eigenthümlichen Flora von Mikroorganismen erst in letzter Linie anzusprechen ist, im Gegentheile brauchen die Bacterien der Mischinfection, zu denen hauptsächlich die Staphylokokken und Streptokokken gehören, nicht gleichzeitig mit den

Digitized by Google

Gonokokken durch die Harnröhre einzutreten, sondern sie werden ebenso gut oder noch eher von andern Stellen in Nase, Mund und Tonsillen, dem Darm oder der Lungen-Oberfläche in das Blut gelangen.

Die bakteriologischen Untersuchungen über die Blutinfektion bei Gonorrhoe ergeben, dass bis jetzt 4 Arten gonorrhoischer Allgemeinerkrankungen zu unterscheiden sind, nämlich Fälle von Gonorrhoe, in denen

1. nur Gonokokken,
2. nur andere Mikroorganismen einer oder mehrerer Arten,
3. Gonokokken mit begleitenden Bakterien aus der Harnröhre,
4. Gonokokken mit begleitenden Bakterien aus anderen Regionen oder Organen,

im Blute erscheinen.

Die Möglichkeit einer derartigen diagnostischen Trennung bis zu einer gewissen Grenze ist nicht von der Hand zu weisen bei der mannigfaltigen Art und Weise, in welcher die gonorrhoische Erkrankung den ganzen Organismus des erkrankten Individuums in

Tabelle I.

No.	Name. Datum der Untersuchung	Alter	Tripper		Gelenkentzündung	
			chronisch	akut	chronisch	akut
			seit			
1.	G. 26. 11. 96.	26	—	Okt. 1895	—	Nov. 1895
2.	H. St.? 14. 12. 95.	—	—	—	—	—
3.	N. 14. 12. 95.	38	1886	—	—	Nov. 1895
4.	R. 29. 11. 95.	24	1890	Okt. 1895	—	Nov. 1895
5.	Ph. 8. 2. 96.	23	—	Jan. 1896	—	Jan. 1896
6.	O. H. 2. 2. 96.	29	1894	—	—	Jan. 1896
7.	A. T. 28. 1. 96.	—	Dez. 1895	—	—	Dez. 1895
8.	W. B.	21	Dez. 1895	Dez. 1895	—	Jan. 1896
9.	Kellner. 28. 1. 96.	—	—	—	—	—

Digitized by Google

Mitleidenschaft zieht; ich erinnere nur an die Haupterscheinungen, wie das Fieber, den Verlauf der Lokalisationen des Virus in den Gelenken, Sehnenscheiden und Schleimbeuteln, die Art der Recidive etc.

Einen praktischen Werth würde ein derartiges Verfahren in der Diagnostik vielleicht dadurch bekommen, dass namentlich die Prognose in den einzelnen Fällen mit grösserer Präcision und Sicherheit gestellt werden könnte.

Die nachstehende Tabelle über 30 Fälle von gonorrhoischer Gelenkentzündung, welche ich mit den modernen Mitteln der Bakteriologie mikroskopisch und kulturell untersucht habe, soll die Grundlage der folgenden Erörterungen über diese specifische Entzündung der Gelenke bilden. Der Untersuchung nach Punktion, in einigen Fällen auch nach Eröffnung des erkrankten Gelenks oder der Schleimbeutel, war stets die klinische Diagnose durch Herrn Professor Nasse vorausgegangen. Dadurch sind unter dem grossen Material von Gelenkentzündungen aller Art, welche im Laufe eines Jahres in die hiesige Poliklinik kommen, die auf ihre gonorrhoische Natur verdächtigsten ausgewählt worden.

Tabelle I.

Gelenkentzündung		Zeitangabe zwischen Tripperinfection und Eintritt der Gelenkaffection	Bacter. Befund	
Welches Gelenk	Punktionsergebniss	Wochen.	Gonokokken	andere Bacterien
l. Knie.	blutig, serös.	4	Gon.	—
Knie.	—	—	Gon.	—
Handgel.	—	—	—	—
Lisfrancschgel.	—	4	Gon.*	—
Fussgel. tib.	—	2	0	0
Handgel. r.	—	—	Gon.*	—
Handgel.	—	—	Gon.	—
Kniegel. l.	—	4	0	0
Ellenbog.	—	—	0	0

Digitized by Google

No.	Name. Datum der Untersuchung	Alter	Tripper seit chronisch	Tripper seit akut	Gelenkentzündung chronisch	Gelenkentzündung akut
10.	J. Sch. 11. 2. 96.	29	—	—	—	23. 1. 96
11.	F. M. 9. 2. 96.	27	—	31. 12. 95	—	8. 2. 96
12.	R. 2. 96.	26	chron.	—	—	—
13.	B. 3. 96.	36	1876	—	chron. G. Rheum.	Febr. 96
14.	M. 14. 3. 96.	23	—	Febr. 96	—	Febr. 96
15.	Friseur. 11. 3. 96.	—	—	—	—	—
16.	M. L. 9. 3. 96.	18	1893	—	—	1. 3. 96
17.	Kellnerin. 3. 96.	—	—	—	—	2. 3. 96
18.	P. 3. 96.	—	—	—	—	—
19.	W. 18. 4. 96.	23	—	Febr. 96	—	10. 4. 96
20.	I. M.	21	—	Febr. 96	—	April 96
21.	G. V.	27	—	15. 2. 96	—	15. 4. 96
22.	M. S.	28	—	1. 5. 96	—	10. 5. 96
23.	W. K. 14. 5. 96.	1 Mon.	Blenorrhoe		—	Mai 96
24.	L.	—	—	—	—	8. 7. 96
25.	F. Th. 1. 9. 96.	31	—	15. 8. 96	—	24. 8. 96
26.	M. Sch. 29. 6. 96.	20	—	18. 6. 96	—	22. 6. 96
27.	H. S. 10. 7. 96.	35	1883	—	—	6. 7. 96
28.	A. B. 23. 6. 96.	18	—	Juni 96	—	14. 6. 96
29.	H. 20. 11. 96.	23	1896	—	—	29. 10. 96
30. (s. 12)	R. 8. 1. 97.	26	Jan. 95	1. 1. 97	—	2. 1. 97

In den Fällen, welche zur bakteriologischen Untersuchung kamen, handelte es sich fast nur um akute Entzündungen der Gelenke, sei es, dass sie als erste Komplikation bei akuter oder chronischer Gonorrhoe, oder als recidivirende Exacerbation einer

Digitized by Google

Gelenkentzündung		Zeitangabe zwischen Tripperinfection und Eintritt der Gelenkaffection	Bacter. Befund	
Welches Gelenk	Punktionsergebniss	Wochen	Gonokokken	andere Bacterien
Handgel.	—	3	Gon.*	—
Fuss. r., beide Knie.	—	—	—	—
Sehnenscheiden.	—	—	0	0
l. Handgel.	—	—	Gon.*	—
Ellenbogengel.	dünner Eiter.	2	Gon.	—
Handgel.	—	—	Gon.	—
Mittelhand, Handwurzelknochen.	—	—	0	0
Sehnenscheiden.	—	—	0	0
Bursitis calcan.	—	—	Gon.	—
Fingersehnenscheide.	—	8	0	Staphylococc. alb.
Ellenbogengel.	—	8	Gon.	—
Bursitis calcan.	helle seröse Flüssigkeit.	8	Gon.*	—
l. Handgel.	—	2	Gon.	—
beide Kniegel.	—	—	0	Staphylococc. aur.
Handgel.	—	—	Gon.	Staphylococc. aur.
Handgel. r., tendo v. flex. IV. l. dig.	—	1	Gon.	—
Handgel. r., Handwurzelgel.	—	1	—	—
l. Handgel.	—	—	Gon.	—
l. Handgel.	—	2	—	Staphylococc. aur.
r. Ellenbogengel.	—	—	Gon.	Staphylococc. alb.
Bursitis infragenualis u. Sehnenscheiden an beiden Füssen.	—	1 Tag	Gon.*	—

chronisch gonorrh. Gelenkentzündung auftraten. Wir wollen auf diese Verhältnisse noch bei der näheren Besprechung weiter unten eingehen.

Trotz der verhältnissmässig starken Schwellungen der Gelenke

Digitized by Google

und ihrer ganzen Umgebung ist der Erguss im Gelenk meist nicht erheblich, ausgenommen die meisten Kniegelenkserkrankungen. In manchen Fällen muss die nur in der Kanüle der Spritze eingesogene Flüssigkeit zur Untersuchung genügen, und für die Sicherheit, dass die Nadel im Gelenk gewesen ist, das Gefühl entscheiden, welches das Aufstossen der Spitze der Nadel auf den Gelenkknorpel giebt. Nach den Untersuchungen von Finger etc. ist eben die Annahme berechtigt, dass bei gonorrhoischer Gelenkschwellung ganz besonders die Synovialmembran geschwollen ist.

Zur Untersuchung kamen Handgelenk (11), Knie (6), Ellenbogengelenk (4), Sehnenscheiden (4), Handwurzelgelenk (2), Bursitis calcanei (2), Fingergelenk (1), Tibiotarsalgelenk (1), Lisfranc (1). Bei einigen Fällen sind mehrere Gelenke resp. Gelenk und Sehnenscheiden zugleich untersucht worden. Auf die Methoden der Untersuchung bin ich oben schon kurz eingegangen. Die kleineren Gelenke sind bisher noch nicht so zahlreich zur Beobachtung gekommen, wie in unserm Material. Bis jetzt besteht die Anschauung, dass das Kniegelenk am häufigsten bei gonorrhoischen Gelenkentzündungen betheiligt ist. Je schärfer sich aber das klinische Bild von gonorrhoischer Gelenkentzündung jetzt zeichnen und als eine specifische Entzündung aus der Masse der rheumatischen Gelenkerkrankungen herausheben lässt, desto mehr wird vielleicht der Antheil der kleineren Gelenke der Hand und des Fusses zu Tage treten.

Die meisten bisherigen Untersuchungen gonorrhoisch erkrankter Gelenke beziehen sich auf die Beobachtung einzelner Fälle. Eine grössere Anzahl von Beobachtungen mit negativen Befunden hat Veranlassung gegeben, die Behauptung aufzustellen, dass die Entzündung der Gelenke bei Gonorrhoe auf toxischem Wege (Diathèse pseudonoué der Franzosen) zu Stande komme. Es ist auch nicht zu leugnen, dass nach Analogie der krankhaften Diathese bei Gicht und anderen Stoffwechsel- und Intoxicationskrankheiten die Lokalisation der bei Gonorrhoe producirten und in die Blutbahn eindringenden Gifte bakteriellen Ursprungs ist und die Rolle einer Vorbereitung für die spätere Ansiedlung der Bakterien selbst spielen kann.

Unter den bisher beobachteten Fällen von gonorrhoischen Gelenkentzündungen sind wiederholentlich, sowohl durch das

Digitized by Google

Mikroskop als die Kultur gut charakterisirte Gonokokken nachgewiesen worden. Von den Kulturen sind 3 Mal (Finger, Bordoni, Uffreduzzi, Colombini) Uebertragungen auf die menschliche Urethralschleimhaut mit positivem Erfolge ausgeführt worden.

Die Gelenkentzündungen, welche bei der bakteriologischen Untersuchung ein positives Ergebniss lieferten, sind im akuten Stadium untersucht worden. Auch die meisten anderen Fälle sind in mehr oder weniger akutem Stadium zur Beobachtung gekommen. Die Hälfte aller von mir untersuchten Gelenkentzündungen sind innerhalb von 1—8 Wochen nach frischer Tripper-Infektion, die andere Hälfte nach akutem Recidiv entstanden.

Die Schwellung der Gelenke und ihrer Umgebung ist im akuten und subakuten Stadium sehr stark. Das Handgelenk z. B. betheiligt bei seiner Erkrankung meist auch die Mittelhand bis zu den Fingeransätzen und nach aufwärts bis über das untere Viertel des Vorderarmes. Ebenso ist die Umgebung des Ellenbogengelenks weit über die Grenzen des Gelenks nach unten und oben hin durch ein starkes Oedem an dem krankhaften Process betheiligt. Es ist mir jedoch nicht gelungen aus diesem Oedem Mikroorganismen zu züchten. Der Erguss in die betroffenen Gelenke brauchte dabei, wie oben schon erwähnt, gar nicht erheblich zu sein.

Nach den Untersuchungen Finger's über die pathologisch-anatomischen Verhältnisse, welchen allerdings nur ein Fall zugrunde liegt, können wir annehmen, dass bei den durch die Gonokokken bedingten Gelenkentzündungen hauptsächlich die Synovialhaut geschwollen ist. Dabei findet eine starke Desquamation ihres Endothels statt, wie auch ich in meinen zahlreichen mikroskopischen Untersuchungen sehen konnte. Das Oedem der Gelenkcapsel aber und der ganzen Umgebung des kranken Gelenks beruht sehr wahrscheinlich, ähnlich wie die meisten Oedeme bei mikroparasitären Erkrankungen, auf einer Wirkung von Toxinen (Brieger) und ähnlichen Stoffen, welche durch ihre Stoffwechselproducte, die Vegetation der Gonokokken, vor allem aber durch das Zugrundegehen und die Auflösung der Bakterienleiber in dem Gelenke entstehen und von dort in die ganze Umgebung diffundiren, oder auf dem Wege der Säftebahnen sich verbreiten.

Die mikroskopischen Untersuchungen können zwar nicht allein maassgebend für die bakteriologische Diagnose werden, aber sie

Digitized by Google

sind immer nothwendig gewesen zur Feststellung und Controlle der Art der vorhandenen Mikroorganismen und haben einen weiteren Werth für die anatomische Betrachtung über die Art der Entzündung desjenigen Gelenks, welches nicht durch einen operativen Eingriff, oder durch die Section zur Autopsie kommt. Ausser auf die Gonokokken beziehen sie sich auf die An- oder Abwesenheit von Endothelzellen und Eiterkörperchen. Manche Gelenksäfte, so in 5 von mir beobachteten Fällen, enthalten fast ausschliesslich Endothelzellen, andere wieder vorwiegend Leukocythen resp. Eiterkörperchen.

Im Beginne der acuten Gelenkentzündung besteht eine sehr starke Desquamation des Endothels, erst in dem späteren Stadium tritt die Absonderung von Eiterkörperchen in den Vordergrund. Mit diesen Erscheinungen Hand in Hand geht der Befund der Gonokokken. Am zahlreichsten sind Gonokokken im Präparat und in der Cultur zu finden, wenn beide Arten von Zellen etwa in gleicher Menge vertreten sind. In solchen Fällen, in denen viel Gelenkflüssigkeit zur Untersuchung kommt, können allerdings manchmal 10 und mehr mikroskopische Präparate über diese Verhältnisse wenig Auskunft geben, wenn überhaupt der mikroskopische Nachweis von Gonokokken in diesen Flüssigkeiten gelingt; häufig ist hier der Befund negativ und doch gelingt es noch durch Verwerthung der ganzen Flüssigkeit zu einer Cultur den Nachweis der Gonokokken in ihr zu liefern. Dies ist ein — wenn auch nicht der einzige — Grund, die Combination der mikroskopischen und culturellen Untersuchung für nothwendig anzusehen. Die Gonokokken haben ausser ihrer Form noch die charakteristische Eigenschaft, in Häufchen angeordnet zu erscheinen und müssen in den Leibern der Zellen liegen. Das sind die Forderungen, welche heutzutage für die Diagnose auf Gonorrhoe bei der mikroskopischen Untersuchung blennorrhagischen Secretes aus der Urethra erfüllt sein müssen. Für die in Gelenkflüssigkeit zur Beobachtung kommenden Gonokokken können diese Vorschriften nicht mit gleicher Strenge geltend gemacht werden.

Die Gonokokken im Gelenkexsudat erscheinen in grosser Zahl einzeln oder zu zweien, die Häufchenbildungen dagegen sind verhältnissmässig selten zu sehen. Ferner ist auch die Zahl der Leukocythen, welche Gonokokken in sich aufgenommen haben,

Digitized by Google

gegen das gewohnte Bild bei urethraler Gonorrhoe äusserst gering; es können aber ausser den Eiterkörperchen auch Endothelzellen mit Gonokokken erfüllt beobachtet werden. Gewöhnlich sind sie freilich in diesen Zellen nur spärlich vertreten. Die Erklärung für dieses Phänomen wird in der Verbreitung der Gonokokken zu suchen sein. Da sie sich hauptsächlich in den oberflächlichen Schichten der Gewebe ansiedeln resp. vermehren und in der Synovialis und Gelenkcapsel festhaften, so erscheinen im Gelenkexsudat nur die Trümmer ihrer Vegetation unter dem Detritus der abgestossenen Endothelien und Eiterzellen. Die letzteren befinden sich in der Regel in dem Stadium der Degeneration; eine Beobachtung, auf welche Volkmann zuerst aufmerksam gemacht hat.

Die Erklärung des Befundes von Mikroorganismen in den Zellen ist bisher durch die bekannten Annahmen gegeben worden, dass die Zellen die Mikroorganismen durch die Aufnahme in ihren Protoplasmaleib vernichten, wenigstens unschädlich machen. Die umgekehrte Anschauung wäre die, dass die Mikroorganismen als Saprophyten im engsten Sinne des Wortes sich der nicht mehr vollständig lebenskräftigen Zellen bemächtigen. Auch auf diese Weise würde das Resultat der mikroskopischen Untersuchung das gleiche bleiben.

Wenn wir aber in den von uns untersuchten Flüssigkeiten eine unverhältnissmässig grosse Zahl von Leukocythen und anderen Zellen ohne Bakterien sehen und daneben eine grosse Zahl von Mikroorganismen frei suspendirt, so ist eigentlich nur eine Erklärung für diese Beobachtung möglich, nämlich: dass beide Arten von Organismen (Zellen und Bakterien) zur Zeit der Beobachtung nicht mehr in ein lebendiges Verhältniss zueinander treten konnten, d. h. sich im Stadium des Absterbens oder des Todes befanden. In der grösseren Zahl der untersuchten Gelenkflüssigkeiten haben wir diese Beobachtung machen können und wenn die obigen Ueberlegungen zu Recht bestehen, so dürfen wir schon aus dem mikroskopischen Bilde schliessen, dass wir mehr Detritus, der von den Gelenkwänden abgefallen ist, als lebendiges Material vor uns haben. Ein weiterer Schluss ist daraus noch zu machen, dass sich die Gonokokken in der Gelenkflüssigkeit nicht erheblich vermehren.

Somit reiht sich an die obigen Erörterungen die Frage nach

Digitized by Google

den Existenzbedingungen der Gonokokken innerhalb und ausserhalb der Gelenke, nach ihrem Wachsthum und Tod etc. Die Schwierigkeiten der kulturellen Darstellung der Gonokokken sind jedem, der sich mit der Züchtung derselben abgegeben hat, bekannt. Immerhin weisen die eigenthümlichen Bedingungen, welche die Gonokokken an ihre Existenz ausserhalb des Körpers binden, darauf hin, dass wohl auch besondere Bedingungen innerhalb des Körpers, insbesondere innerhalb der Gelenke zum Leben dieser Parasiten nothwendig sind.

Wachsen die Gonokokken in dem Gelenkwasser der entzündeten Gelenke?

Wir müssen diese Frage für die Gelenkflüssigkeiten, welche sich nicht mehr im Gelenk, sondern im Reagensglas befinden, bejahen. Ich habe mir diese Controlle nicht entgehen lassen und mehrfach auf Gelenkflüssigkeit Gonokokken wachsen lassen. Es empfiehlt sich sogar bei der gewöhnlich geringen Anzahl lebensfähiger Gonokokken bei relativ grosser Menge von Gelenkflüssigkeit, ähnlich wie bei Cholerauntersuchungen, eine gewisse Anreicherung der Bakterien dadurch zu bewirken, dass die zu untersuchende Gelenkflüssigkeit einen oder zwei Tage in einem Röhrchen Pepton-Agars stehen gelassen wird. Da sich aber Gonokokken auch auf Blut-Agar vermehren können, während sie sich nicht im Blut, wenigstens nicht ohne Anlehnung an ein gefügtes Gewebe, wie die Herzklappen, vermehren können, so ist durch das Wachsthum der Gonokokken auf Gelenkwasser ausserhalb der Gelenke nicht bewiesen, dass die Gonokokken auch im lebenden Gelenkwasser gedeihen können; vielmehr spricht das Resultat der mikroskopischen Untersuchung und das Vorkommen zahlreicher Involutionsformen in den Präparaten gegen eine Vermehrung im Exsudat entzündeter Gelenke. Wahrscheinlich gehen die im Exsudat suspendirten Gonokokken sehr schnell zu Grunde. Die Folge davon ist, dass auch bei bedeutenden Mengen von Exsudat im Gelenk die Zahl der lebensfähigen Mikroorganismen gering ist. Dadurch kann der negative Ausfall vieler Untersuchungen erklärt werden.

Wie lange können sich die Gonokokken in den Gelenken erhalten? Für alle Infektionskrankheiten, z. B. Typhus, Cholera, Influenza, Pneumonie, hat sich wenigstens annähernd ein Zeitraum

Digitized by Google

feststellen lassen, während dessen die Erreger der Krankheit im Organismus resp. dem erkrankten Organe, Lunge oder Darm verweilen. Für die Metastasen bei den eben genannten Krankheiten besteht freilich auch jetzt noch keine Zeitangabe. Auch für die Gonorrhoe der Urethra ist das Verschwinden der Gonokokken aus dem Sekret an eine, allerdings durch verschiedene Umstände variirende, Zeit gebunden. Jedenfalls ist die Existenz der Gonokokken im Gelenk nicht an das Exsudat, sondern an die Synovialhaut der Gelenke geknüpft. Die richtige Antwort auf die oben aufgeworfene Frage ist daher die: solange sich Gonokokken in den Geweben des Gelenks erhalten. Aus den Untersuchungen geht hervor, dass die positiven Ergebnisse in den meisten Fällen bei Gelenken erzielt wurden, welche nicht über eine Woche nach der Erkrankung zur Punction kamen. Wahrscheinlich aber nimmt die Vegetation der Gonokokken nach dem 4., 5. Tage sehr schnell ab; auch der Erguss resorbirt sich unter Umständen sehr rapide, und als Rest der Entzündung bleiben nur die wunden Flächen der Gelenkhaut übrig, welche sich aneinander legen, zusammenheilen und dabei die bei den gonorrhoischen Gelenkentzündungen am meisten gefürchtete Ankylose bewirken.

Bei den Recidiven der gonorrhoischen Gelenkentzündungen ist mir der Nachweis von Gonokokken 7 mal gelungen. Die Entwickelung des Recidivs im Gelenke bei recidivirender Gonorrhoe ist klinisch wegen ihres öfters beinahe synchronischen Zusammenfallens beider bekannt. Ob wir berechtigt sind, die vorhergehenden Entzündungen der Gelenke als eine günstige Vorbereitung für die Ansiedelung der specifischen Erreger anzusehen, muss zunächst dahingestellt bleiben; es lässt sich jedoch nicht leugnen, dass im Gegensatz zu jenen Infektionen, welche den erkrankten Organismus immunisiren, die gonorrhoische Erkrankung eher das Gegentheil zu bewirken scheint; vielleicht genügt sogar schon das Circuliren der erwähnten Toxine im Blute, um eine Exsudation in den früher befallenen Gelenken hervorzurufen. Bei chronischen Gelenkergüssen gonorrhoischer Natur sind Gonokokken bisher nicht nachgewiesen.

Digitized by Google

Literatur.

E. Arning, Vierteljahrsschr. f. Dermatol. u. Syph. 1883. — Aufrecht, Centralbl. f. Gyn. 1882. — Babes u. Sion, Archives des sciences med. 1896. No. 6. — Bergmann, Petersburger med. Wochenschrift. 1885. No. 35. — Bernier, Annal. dermat. et d. syph. 1877. I. 8. — M. Bockhardt, Vierteljahrsschr. f. Dermat. u. Syph. 1883. — Bonnet, Paris. 1845. Traité des mal. des articul. — Bordoni Uffreduzzi, Verhandl. des XI. int. med. Congr. 1894. — Brandes, Archiv. gen. Sept. 1854. — O. Bujwid, Medicyna. 1895. No. 4. Centralbl. f. Chir. 1895. No. 4. — Bumm, Die Mikroorganismen d. gon. Schleimhauterkr. Wiesbaden. 1885. — Bumm, Arch. f. Gyn. XXIII. — Ceppi, Rev. med. de la Suisse romande. 1887. 5. — Councilman, Americ. Journ. of the med. scienc. 1893. 257. — Curschmann, Berichte d. med. Ges. zu Leipzig. 1895. 28. 5. — Dembinski, Ueber die Metastasen des Gonococcus. — Deutschmann, Arthritis blennorrh. Graefe's Arch. XXXVI. — Dinkler, Arch. f. Dermat. u. Syph. XXVI. 1894. Ferréol, Lorain, Pidoux, Discussion d. Soc. méd. des hôp. 1866. — Finger, Ghon u. Schlagenhaufer, Arch. f. Dermat. u. Syph. XXVIII. 1894. — Finger, Wiener klin. Wochenschr. 1894. — Fournier, Annales d. dermatol. et syph. 1869. — Gebhardt, Berliner klin. Wochenschr. 1892. No. II. — Gläser, Jahrb. d. Hamb. Staatskrankenanst. Bd. III. 1894. — Guyon et Janet, Centralbl. f. Chir. 1889. 51. — Haab, Schweizer Correspondenzbl. 1889. — Haltenhoff, Gr. Arch. f. Augenheilkde. XIV. — Haslund, Vierteljahrsschr. f. Dermat. 1884. — H. F. Hewes, Massachusetts Gen. Hospital. med. int. 1894. — His, Berl. klin. Wochenschr. 1892. 40. — Hoffa, Fortschritt. d. Med. Bd. IV. 3. 1886. — Holst, Norsk. Magaz. f. Laeg. 1889. X. 3. — Holscher, Schmidt's Jahrb. 1845. Hannov. Annal. IV. 1844. 2. — Horwitz, Wien. klin. Wochenschr. 1893. 4. — Jacobi u. Goldmann, Beitr. z. klin. Chir. XII. 3. 1894. — Jacquet, Annales d. dermat. 1892. — Jadassohn, Deutsche med. Wochenschr. 1890. — Kammerer, Centralbl. f. Chirurgie. 1884. 4. — Kocher u. Tavel, Vorles. üb. chir. Infectionskrankheit. 1895. Leipzig. — Kral, Arch. f. Dermatol. 1894. XXVIII. — Lanz, Moskau. 1894. — Leistikow u. Löffler, Centralblatt f. Bakteriol. — Leyden, Deutsche med. Wochenschr. 1893. 38. — Luczny, Diss. 1891. — Thomas H. Manley, Med. D. of New York. 1894. — Michaelis, Zeitschr. f. klin. Med. XXIX. — Morel, Thèse d. Paris. 1878. — Albert Neisser, Centralbl. f. d. med. Wissensch. 1879. 28. — E. Neisser, Vortrg. a. d. med. Klinik. 1894. 22. I. — Nolen, Arch. f. klin. Med. 1883. 120. — Petrone, Rivista clin, 1883. 2. — Pick, Verhandl. d. deutsch. dermat. Ges. 1889. — Potain, L'Union. 1851. 12. — Prévost, Arch. méd. belg. 1895. — Quinquaud, Gaz. des hôp. 1875. — Resnikow, Centralbl. f. Gyn. 1894. 32. — Respighi e Bucci, Lo sperimentale. No. 22. — Ricco, La riforma med. VIII. 118. 1892. — Rollet u. Oppolzer, Allg. Wien. med. Ztg. 1859. — Sahli, Correspond. f. Schweiz. Aerzte. 1887. 16. — Schrötter u. Winkler, Ueber Reincult. d. Gon. Wien 1890. —

Digitized by Google

Smirnoff, Wratsch 1886. 31. — Sonnenburg, Berl. klin. Wochenschr. 1886. 34. — Steinschneider, Berl. klin. Wochenschr. 1890. — Steinschneider u. Schaffer, Berl. klin. Wochenschr. 1895. 45. — Stern, Münch. med. Wochenschr. 1892. — Struppi, Wien. med. Presse. 1883. 37. — Talamon, Rev. mens. d. méd. et d. chir. 1878. — Thayer a. Blumer, Bull. of. the John. Hopk. Hosp. 1896. — Therèse, Gaz. des hôpit. 1894. 38. — Touton, Arch. f. Dermat. 1892. 21. — Touton, Berl. klin. Wochenschrift. 1894. 21. — Ullmann, Zeitschr. f. Hyg. Bd. IV. — Volkmann, Die Krankheiten d. Gelenke. Pitha-Billr. II. 1869. — Weichselbaum, Ziegl. Beitr. z. path. Anat. 1888. IV. — Wertheim, Wien. klin. Wochenschrift. 1894. 24. — Wertheim, Deutsch. med. Wochenschr. 1891. 50. — Witzel, Die Gel.- u. Knochenentzündung. etc. Bonn 1890. — Winterberg, Festschrift d. deutsch. Aerzte in St. Francisco. 1894.

Gedruckt bei L. Schumacher in Berlin.

Digitized by Google

Digitized by Google

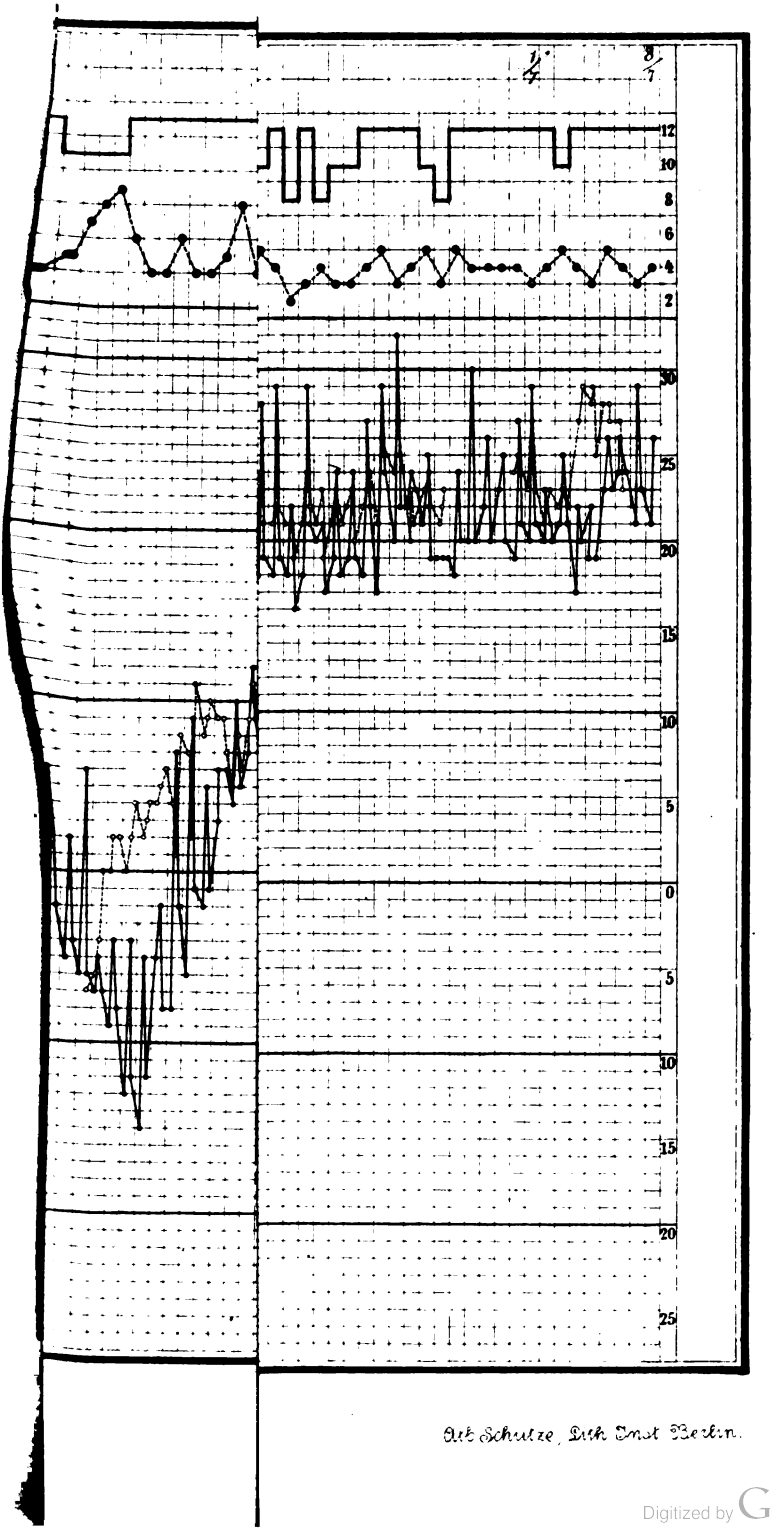

Alb. Schultze, Lith. Inst. Berlin.

Digitized by Google

Digitized by Google

Alf. Schultze, Lith. Inst. Berlin.

Digitized by Google

Digitized by Google



Alb. Schultze, Lith. Inst. Berlin.
Digitized by Google

Digitized by Google

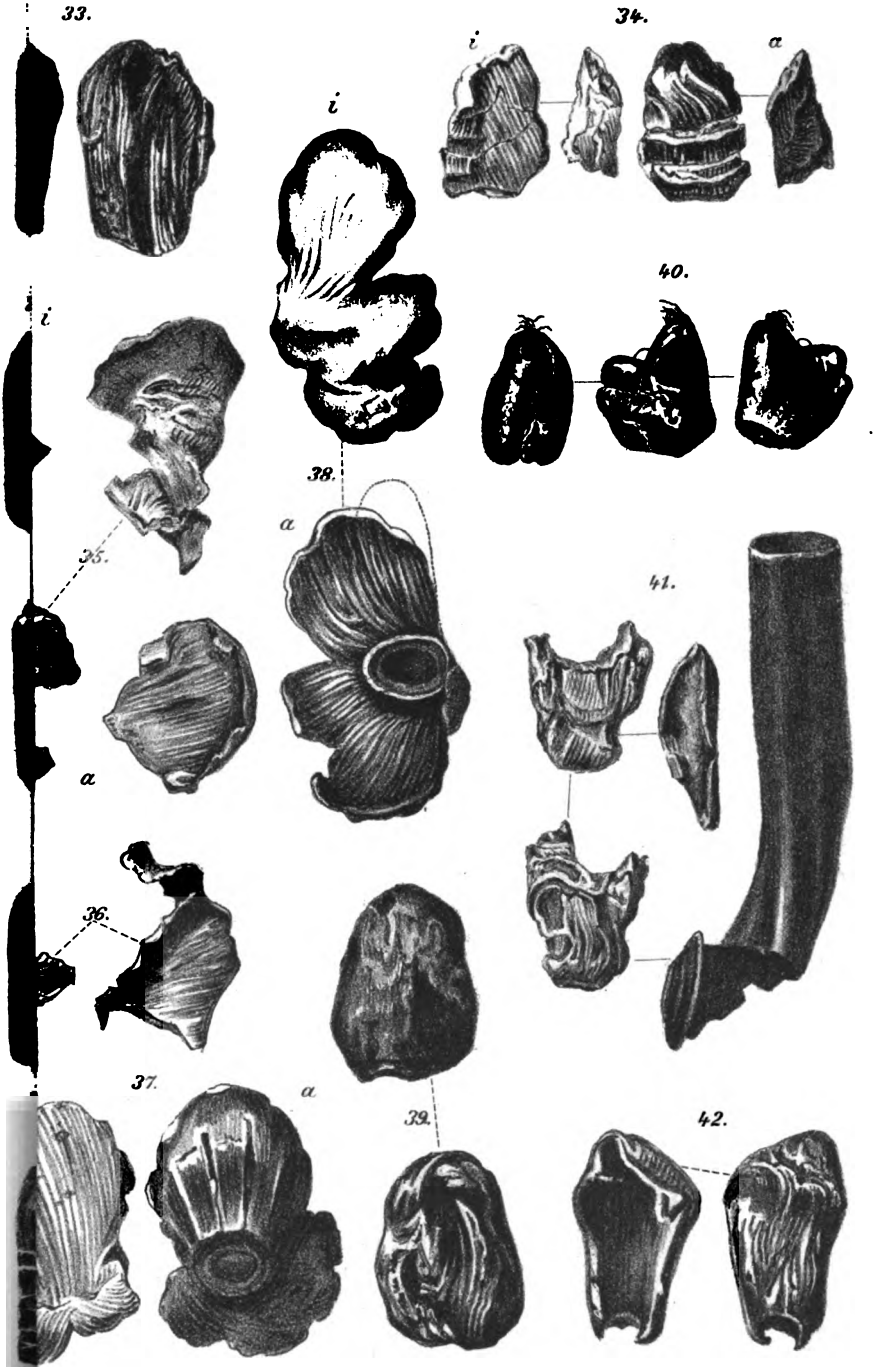

Alb. Schultze, Lith. Inst. Berlin.

Digitized by Google

Digitized by Google



Digitized by Google

Digitized by Google

ARCHIV

FÜR

KLINISCHE CHIRURGIE.

BEGRÜNDET

von

Dr. B. von LANGENBECK,

weil. Wirklichem Geh. Rath und Professor der Chirurgie.

HERAUSGEGEBEN

VON

Dr. E. v. BERGMANN, Prof. der Chirurgie in Berlin.

Dr. E. GURLT, Prof. der Chirurgie in Berlin.

Dr. C. GUSSENBAUER, Prof. der Chirurgie in Wien.

FÜNFUNDFÜNFZIGSTER BAND.

DRITTES HEFT.

Mit 2 Tafeln Abbildungen und anderen Figuren im Text.

BERLIN, 1897.

VERLAG VON AUGUST HIRSCHWALD.

N.W. Unter den Linden No. 68.

Digitized by Google

Digitized by Google

Inhalt.

		Seite
XVII.	Ueber malignes Lymphom. Von Professor Dr. F. Fischer.	467
XVIII.	Zur Narkotisirungs-Statistik. (Sechster Bericht 1895—96, 1896—97.) Von E. Gurlt	473
XIX.	Zur Operation complicirter Hasenscharten. Von Dr. Oscar Samter. (Mit 4 Figuren.)	520
XX.	Ueber Versuche zum Ersatz des Sphincter ani nach dem Gersuny'schen Princip. (Aus der Königsberger chirurgischen Klinik.) Von Dr. W. Prutz. (Mit einer Figur.)	528
XXI.	Ueber die Infection granulirender Wunden. Von Dr. med. W. Noetzel	543
XXII.	Resorption der Bacterien bei localer Infection. Von Dr. J. Halban.	549
XXIII.	Ueber allgemeine multiple Neurofibrome des peripherischen Nervensystems und Sympathicus. Unter Mittheilung eines von Professor Marchand in Marburg anatomisch untersuchten Falles. Von Professor Dr. O. von Büngner. (Hierzu Tafel XII und eine Textfigur.)	559
XXIV.	Ueber fibröse Ostitis mit Demonstration. Von Professor Dr. Küster. (Hierzu Tafel XIII.)	594
XXV.	Zur Frage der blutigen Reposition veralteter Luxationen in grossen Gelenken. (Aus der chirurg. Universitäts-Klinik des Herrn Geheimrath von Bergmann.) Von Dr. Hermann Engel	603
XXVI.	Ueber subcutane Naht der Kniescheibenbrüche. Von Dr. Heusner. (Mit 2 Figuren.)	635
XXVII.	Die operative Behandlung der Prostata-Hypertrophie. Von Professor Dr. Helferich. (Mit 4 Figuren.)	643
XXVIII.	Beiträge zur Frage der Riesenzellbildung um Fremdkörper unter dem Einflusse des Jodoform. (Aus dem städt. Krankenhospital zu Allerheiligen in Breslau.) Von Dr. Rudolf Meyer	676
XXIX.	Zur Pathologie der Aponeurose des Fusses und der Hand. Von Professor Dr. Ledderhose	694

Digitized by Google

Digitized by Google

XVII.

Ueber malignes Lymphom.

Von

Professor Dr. F. Fischer

in Strassburg[1]).

M. H.! In den letzten Jahren sind eine grosse Anzahl von Arbeiten über das maligne Lymphom erschienen, welche sich mit der Aetiologie dieser so räthselhaften Krankheit beschäftigen. Von den verschiedensten Seiten ist die Behauptung aufgestellt worden, das maligne Lymphom sei nicht als eine selbstständige Erkrankung der Lymphdrüsen aufzufassen, man müsse dasselbe vielmehr den Infectionskrankheiten zuzählen. — So sehen die Einen in dem malignen Lymphom eine besondere Form der Lymphdrüsentuberculose, die nur im klinischen Verlaufe von der gewöhnlichen Lymphdrüsentuberculose abweiche, während sich bei der pathologisch anatomischen bacteriologischen Untersuchung und durch Thierexperiment stets mit Sicherheit nachweisen lasse, dass man es mit einer richtigen Tuberculose zu thun habe. — Andere Autoren fanden bei ihren Untersuchungen in den Drüsentumoren, wie auch in dem Blute der Kranken andere Mikroorganismen, Staphylococcus, Streptococcus etc. und lehrten, gestützt auf diesen Befund und den, wenn auch nicht stets positiven Ausfall des Thierexperimentes, — der Vergrösserung fast sämmtlicher Lymphdrüsen, — dass das maligne Lymphom eine durch diese Mikroorganismen bedingte Krankheit sei. —

Ich kann davon Abstand nehmen, die verschiedenen Autoren hier aufzuzählen und ihre Untersuchungsresultate zu besprechen,

[1]) Vorgetragen am 4. Sitzungstage des XXVI. Congresses der Deutschen Gesellschaft für Chirurgie zu Berlin, 24. April 1897.

Digitized by Google

da ja in jüngster Zeit in Anschluss an Fälle von malignem Lymphom, welche in der Bruns'schen Klinik beobachtet wurden, von Dietrich eine sehr werthvolle Mittheilung publicirt wurde, in welcher eine vollständige Zusammenstellung und kritische Besprechung der betreffenden Arbeiten niedergelegt ist. — Im Anschluss an die Dietrich'sche Publication und seine Schlussfolgerungen, möchte ich hier in aller Kürze die Resultate meiner Untersuchungen und Beobachtungen mittheilen, die ich bei einer Anzahl von Kranken anstellen konnte, die an malignem Lymphom litten.

In der Strassburger chirurgischen Klinik wurde diese immerhin seltene Lymphdrüsenerkrankung bei 12 Kranken im Laufe der letzten 5 Jahre beobachtet, und wurde es mir möglich gemacht, durch die so bereitwillige Unterstützung des verstorbenen Prof. Lücke und des jetzigen Directors der Klinik des Herrn Professor Madelung die Kranken eingehend zu untersuchen und die Diagnose des malignen Lymphoms nach der Probeexstirpation von vergrösserten Lymphdrüsen und durch das Thierexperiment zu erhärten.

In allen 12 Fällen hatte die Erkrankung mit Schwellung der Halsdrüsen begonnen; ich beobachtete das maligne Lymphom 10 mal bei Männern (3 Erwachsene im Alter von 32, 36 und 43 Jahren, 7 Knaben im Alter von 4—15 Jahren) 2 mal bei Frauen im Alter von 17 und 27 Jahren. Was die Consistenz der vergrösserten Lymphdrüsen anbetrifft, so wurde die harte und weiche Form constatirt, es kam mit Ausnahme eines Falles in allen Combinationen beider Formen bei demselben Individuum vor, auch bei unsern Kranken konnte festgestellt werden, wie das ja schon mehrfach beschrieben ist, dass die zunächst weichen Drüsentumoren bei längerm Bestehen eine harte Consistenz annahmen und fasse ich somit die weiche Form, mit von Winiwarter, als das jugendliche Stadium der Drüsenerkrankung auf; die harte Form ist stets ein weiter vorgeschrittener Process der Entwicklung des malignen Lymphoms.

Es lehrt das schon der eben erwähnte Fall, bei welchem die während des Lebens tastbaren, vergrösserten, peripheren Drüsen sämmtlich harte Consistenz hatten. Selbst die während des Aufenthaltes in der Klinik erst palpabel gewordenen und anfangs nur kleinen Drüsen an der bis dahin verschont gewesenen Seite des Halses boten sofort die harte Beschaffenheit dar, wogegen die bei

Digitized by Google

der Autopsie gefundenen retroperitonealen Lymphdrüsen eine weiche Consistenz hatten, und auch die mikroskopische Untersuchung dieser zeigte das für die weiche Form charakteristische Bild, sehr grosser Zellreichthum und geringe Bindegewebsentwicklung.

Ausser der für die Diagnose unbedingt nöthigen mikroskopischen Untersuchung des Blutes, um Leukaemie auszuschliessen, wurde von allen Kranken mehrfach Blut unter den bekannten, nöthigen Cautelen abgeimpft und Nährböden damit beschickt. Diese Versuche fielen alle negativ aus, Agar, Gelatine, Blutserum und Bouillon blieben völlig steril, bis auf einen Fall, über den ich schon berichtet habe. Bei dem Patienten wurde recurrirendes Fieber beobachtet; in den Fieberanfällen waren die Impfversuche positiv, in in den fieberfreien Intervallen fielen sie negativ aus; ich halte diesen Befund für Secundärinfection.

Von den Kranken starben vier in der Klinik, bei keinem aber wurde beim Zählen der rothen und weissen Blutkörperchen mit dem Thoma'schen Apparate eine irgend wie erhebliche Vermehrung der Leucocyten constatirt, selbst kurze Zeit vor dem Exitus überwog die Zahl der rothen die der weissen Blutkörperchen ganz beträchtlich; wenn auch die Anzahl der Blutelemente geringer wurde, so entsprach dieser Befund dem zunehmenden Marasmus.

Aus dem so interessanten und wichtigen Sectionsresultate sei Folgendes hier erwähnt. In zwei Fällen bestand eine weit ausgebreitete Generalisirung des malignen Lymphoms, Metastasen wurden fast in allen Organen gefunden, ohne dass sonst aber wichtige Veränderungen constatirt werden konnten, die auf andere Erkrankungen zu beziehen waren. In zwei andern Fällen dagegen fanden sich neben Metastase des malignen Lymphoms noch die Zeichen der Tuberculose; Tuberculose der Lungen, des Darmes und der Mesenterialdrüsen in dem einen Falle und in dem andern Tuberculose der Lunge, Leber und Milz; bei beiden aber waren die tuberculösen Veränderungen noch wenig weit vorgeschritten und war die Tuberculose sicher erst kurze Zeit vor dem Tode zur Ausbildung gekommen. Es ist deshalb in diesen beiden Fällen, meiner Ansicht nach, die Tuberculose als Secundärinfection aufzufassen; es konnte der durch die Entwicklung des malignen Lymphoms schon so sehr geschwächte Körper dem Ansiedeln und den schäd-

Digitized by Google

lichen Einwirkungen der Tuberkelbacillen keinen Widerstand mehr entgegen setzen. —

Bei allen Kranken konnte ich, wie schon bemerkt, Probeexstirpation von den vergrösserten Lymphdrüsen machen, selbstverständlich unter streng aseptischen Cautelen und wurde dieses werthvolle Material zu folgenden Versuchen benutzt: Ein Theil der Drüsen wurde in kleine Stücke zerlegt und möglichst bald nach der Operation Thieren in die Peritonealhöhle implantirt. (Hund, Kaninchen, Schwein, Meerschwein und wurden zu jedem Versuche zwei Thiere verwendet.) Die Thiere überstanden sämmtlich den Eingriff und wurden erst nach Verlauf von 2—3 Monaten getödtet. Bei keinem der Thiere waren Zeichen der Tuberculose makroskopisch und mikroskopisch nachweisbar, bei keinem Thiere war Vergrösserung der Lymphdrüsen zu constatiren; auch fiel die während der Beobachtungszeit mehrfach vorgenommene, culturelle und tinctorielle Untersuchung des Blutes der Thiere stets negativ aus. Noch ganz besonders ist hervorzuheben, dass das Thierexperiment ebenfalls ein völlig negatives Resultat ergab, auch in den beiden Fällen, in welchen die Drüsen von Kranken stammten, bei denen neben dem malignen Lymphom noch Tuberculose innerer Organe bestand, wie dies ja durch die Autopsie nachgewiesen wurde. Die Thiere blieben frei von Tuberculose. Ich lege auf diesen Befund einen ganz besondern Nachdruck. da er den sichersten Beweis liefert, dass die Halsdrüsen der beiden Kranken frei von Tuberculose waren, und betone ich dies um so mehr, da die Lymphdrüse in dem einen Falle 4 Wochen, in dem andern Falle 14 Tage vor dem Tode exstirpirt wurden. —

Mit einem andern Theile der verkleinerten Drüse habe ich Impfversuche auf bekannten Nährböden vorgenommen und in keinem Falle konnte ich ein positives Resultat erzielen, Platten und Reagenzröhrchen blieben steril. —

Der Rest der Drüse wurde zum Zwecke der mikroskopischen Untersuchung in Sublimat, Alcohol, Formalin und Müller'scher Lösung gehärtet und zahlreiche Schnitte angefertigt; trotz aller Bemühungen und Anwendung der verschiedenen Färbemethoden ist es mir in keinem Falle gelungen, Mikroorganismen in den Drüsen mikroskopisch nachzuweisen; weder Tuberkelbacillen noch andere Organismen konnte ich in den Präparaten auffinden. —

Digitized by Google

Bei der histologischen Untersuchung der Drüsen bin ich im Wesentlichen zu denselben Resultaten gekommen, wie v. Winiwarter, Goldmann, Kanter, Dietrich und Andere. Gleichgiltig ob die zelligen Elemente der Drüsen mehr in den Vordergrund treten, — die weiche Form, — oder das bindegewebige Gerüst mehr ausgebildet ist, — die harte Form des malignen Lymphoms, — stets fand ich bei der Färbung mit dem Triacid-Gemisch Ehrlich's oder mit Heidenhain-Biondi'scher Flüssigkeit neben Lymphocyten die von Goldmann zuerst in den Drüsen beschriebenen eosinophilen Zellen, in einigen Fällen in reichlicher Menge, vereinzelte epitheloide Zellen, nur in wenig Drüsen Riesenzellen und ebenfalls nicht constant die Goldmann'schen Kugelzellen. —

Besonders wichtig sind bei diesem Befunde die eosinophilen Zellen, doch kann ich auf deren Nachweis kein besonders grosses Gewicht für die Diagnose des malignen Lymphoms legen; Kanter hat bekanntlich diese Zellform sowohl bei malignem Lymphom, als bei Lymphadenitis acuta in beträchtlicher Anzahl gefunden; ich traf in einem Falle, (es handelte sich um ein 16jähriges Mädchen) der klinisch zunächst nur als malignes Lymphom gedeutet werden konnte, bei der mikroskopischen Untersuchung der exstirpirten Drüsen die eosinophilen Zellen in reichlicher Menge neben Lymphocyten und spärlichen epitheloiden Zellen; bei sehr sorgfältigem Durchsuchen zahlreicher Präparate fand ich stets die Zellkerne und Zellen selbst gut gefärbt, Riesenzellen fehlten, es war aber nichts, was auf regressive Metamorphose hindeuten konnte, in der Drüse zu finden. Die Färbung durch Tuberkelbacillen und andere Mikroorganismen gab ein negatives Resultat. — Stücke von derselben Drüse wurden zwei Kaninchen in die Bauchhöhle implantirt und beide Thiere gingen nach Ablauf von 7 und 8 Wochen ein; bei deren Autopsie wurde typische Tuberculose gefunden, das Peritoneum parietale und viscerale war mit zahllosen Tuberkelknötchen übersäet, die Mesenterialdrüsen vergrössert und zum Theil käsig degenerirt, auf beiden Seiten des Zwerchfells, der Pleura costalis und pulmonalis zahlreiche miliare Knötchen; mikroskopisch liessen sich in diesen Knötchen die Charactere des Tuberkels, und reichliche Tuberkelbacillen nachweisen. Bei der Kranken war an eine Exstirpation bei der Multiplicität der Drüsenschwellung nicht zu denken gewesen und stellten sich einige Zeit später die Zeichen der Tuber-

Digitized by Google

culose ein, Spitzencatarrh, Tuberkelbacillen in Sputum und Erweichung und Aufbrechen der Halsdrüsennarbe, so dass auch bei der Kranken die Diagnose Tuberculose erhärtet wurde. — Ich habe diesen Fall etwas ausführlicher mitgetheilt, da ich glaube, mit vollem Rechte aus dieser Beobachtung schliessen zu müssen, dass in zweifelhaften Fällen für die Diagnose des malignen Lymphoms nicht allein die Probeexcision und die mikroskopische Untersuchung genügt, dass der immerhin wichtige Befund zahlreicher eosinophiler Zellen allein, noch keinen Schluss zulässt, sondern dass neben diesen Untersuchungen auch noch das Thierexperiment mit heranzuziehen ist und erst, wenn auch dieses letztere einen negativen Befund giebt, darf die Diagnose auf malignes Lymphom mit Sicherheit gestellt werden. In folgenden Sätzen möchte ich die Folgerungen aus meinen Untersuchungen zusammenfassen:

1. Das maligne Lymphom ist eine selbstständige, wohlcharacterisirte Erkrankung der Lymphdrüsen, dessen Aetiologie bisher noch nicht aufgedeckt ist.

2. In zweifelhaften Fällen ist für die Diagnose des malignen Lymphoms neben der Probeexcision und Untersuchung der Drüse noch das Thierexperiment nöthig.

3. Der Nachweis eosinophiler Zellen in Lymphdrüsentumoren kann nicht zur Diagnose des malignen Lymphoms verwerthet werden.

4. Gleichzeitig mit maligner Lymphomentwicklung kann Tuberculose anderer Organe und auch der Drüse beobachtet werden; die Tuberculose ist als Secundärinfection des geschwächten Organismus aufzufassen.

Digitized by Google

XVIII.

Zur Narkotisirungs-Statistik.

(Sechster Bericht 1895—96, 1896—97.)

Von

E. Gurlt[1]).

Da auf dem vorigjährigen Congress eine Berichterstattung über die Narkotisirungs-Statistik, wegen Ueberhäufung mit anderen Gegenständen nicht stattgefunden hat, liegen jetzt die Statistiken für die Jahre 1895—96 und 1896—97 vor. Von denselben umfasst die erstere 44, die letztere 48 Berichterstatter, darunter resp. 39 und 41 aus dem Deutschen Reiche und resp. 5 und 7 aus dem Auslande (Oesterreich, Russland, Schweden, Serbien). Einige Berichte sind uns auch von Nichtmitgliedern zugegangen; so in beiden Jahren von den Herren Zahnarzt Ritter in Berlin und Schopf in Wien, und im letzten Jahre von Herrn Treuberg in Nicolajeff. Wie in den früheren Berichten[2]) liegt auch für die beiden letzten ein von unserem Mitgliede Herrn von Fichte eingesandter Sammelbericht aus den Garnison-Lazarethen des XIV. (Königl. Württembergisches) Armee-Corps vor. Auch handelt es sich, wie in

---

[1]) Auszugsweise vorgetragen am 4. Sitzungstage des XXVI. Congresses der Deutschen Gesellschaft für Chirurgie zu Berlin, 24. April 1897, jedoch waren, da nachträglich noch einige Berichte hinzugekommen sind, die vorgetragenen Ziffern geringer, als die hier vorliegenden; auch haben sich die proportionalen Verhältnisse dadurch etwas geändert.

[2]) Vgl. v. Langenbeck's Archiv Bd. 42, S. 282; Bd. 45, S. 55; Bd. 46, S. 139; Bd. 48, S. 223 und Verhandlungen der Deutschen Gesellschaft für Chirurgie. 20. Congr. 1891 II, S. 46; 21. Congr. 1892, S. 308; 22. Congr. 1893, S. 8; 23 Congr. 1894, S. 11; 24. Congr. 1895, S. 460.

Digitized by Google

den früheren Berichten in den beiden gegenwärtigen[1]) grösstentheils um die Ergebnisse eines Jahres, jedoch sind von einigen Berichterstattern auch solche früherer Jahre, die noch nicht herangezogen worden, mitgetheilt worden. Grösstentheils sind den Berichten die früher versandten Fragen zu Grunde gelegt worden[2]).

Die Summe aller in den beiden letzten Berichten für 1895—96 und 1896—97 verzeichneten Narcosen beläuft sich auf resp. 29,596 und 32,009, zusammen 61,605, darunter 39,627 Chloroform-Narcosen (28 †), 14,092 Narcosen mit Aether (4 †), 5,064 mit Aether und Chloroform (1 †), 996 mit Billroth-Mischung (1 †), 1,826 mit

---

[1]) Die den 44 Berichten aus dem Berichtsjahre 1895—96 entnommenen Zahlen stammen aus den Kliniken, Polikliniken, Krankenhäusern, Privatkliniken, der Privatpraxis der folgenden 50 Herren her: Angerer, v. Bardeleben (R. Köhler, Koenig), Bardenheuer sen., Boeters, Borelius, Bose, Braun (Stetter und v. Eiselsberg), Braun (Göttingen), Bruns, Chwat, Credé, Czerny, Erbkam, v. Fichte, Fincke, Garrè, Görges, Göschel, Habs, Helferich, Herzog, Heuck, Klaussner, Kredel, Küster, C. Lauenstein, Lindner, Madelung, Moeller, Morian, W. Müller (Aachen), Neumeister, Obalinski, Rehn, Riedel, Ritter, v. Rosthorn, Schede (Kümmell, Sick), Schopf, Stelzner, Unruh, Wagner, Waitz, Zeller (Stuttgart).

Die 48 Berichte aus dem Jahre 1896—97 rühren her von folgenden 47 Herren: Angerer, Barth, Becker, Boeters (2), Borelius, Bose, Braun, Bruns, Chwat, Credé, Czerny, Erbkam, v. Fichte, Fincke, Felix Franke, Garrè, Göschel, Güterbock, Habs, Herzog, Jaeger, Jungengel, Karg, Klaussner, Koerte, Kümmell u. Sick, C. Lauenstein, Lennander, Lindner, Madelung, Moeller, Kurt Müller, W. Müller (2), Obalinski, Oberst, Patrzek, Petri, Riedel, Ritter, Schaberg, Schopf, Stelzner, Subbotie, Treuberg, Unruh, Zeller (Stuttgart).

[2]) 1. Angabe der Beobachtungszeit.

2. Angaben, welche Betäubungsmittel resp. deren Präparate (Chloroform, Aether, Mischungen derselben u. s. w.) und wie oft die einzelnen derselben angewendet worden sind.

3. Bezugsquellen derselben.

4. Angewendete Apparate u. s. w.

5. Angabe der Zeitdauer ungewöhnlich lange (1 Stunde und darüber) fortgesetzter Narkosen.

6. Verbrauch der Betäubungsmittel pro Minute, oder im Durchschnitt für jede Narkose, oder Maximalverbrauch bei ungewöhnlich lange dauernden Narkosen.

7. Angaben, ob und in welcher Zahl von gleichzeitigen Morphium- oder anderen Injectionen Gebrauch gemacht wurde.

8. Angabe, wie oft der Harn (vor der Narkose) Zucker bezw. Eiweiss enthielt (nach welcher Methode bestimmt? bei Zucker wie viel Procent?).

9. Uebele Zufälle bei und nach den Narkosen: a) Asphyxien (Behandlung derselben, Tracheotomie u. s. w.). b) Todesfälle (Ursachen, Sectionsergebnisse u. s. w.). c) Etwaige übele Nachwirkungen nach der Chloroform- und Aethernarkose (Spätcollaps, Lungenödem, Bronchitis, Pneumonie mit und ohne tödtlichem Ausgang).

Digitized by Google

Bromaethyl, keine mit Pental, zusammen auf 61,605 Narcosen 34 Todesfälle, oder 1 : 1811.

Fasst man das bisher seit 1891 in 6 Berichten enthaltene Gesammtmaterial von 330,429 Fällen mit 136 Todesfällen oder einer Mortalität von 1 : 2429 zusammen, so ergiebt sich, dass die Mortalität am ungünstigsten beim Pental war, nämlich 1 : 213, demnächst beim Chloroform 1:2,075, dann Billroth-Mischung 1:3,370, dann Aether 1 : 5,112, Bromäthyl 1 : 5,396, und am Günstigsten die gemischte Chloroform- und Aethernarkose 1 : 7,613, wie sich des Näheren aus den folgenden Tabellen ergiebt:

a. Chloroform-Narkosen.

1890—91	22 656	mit	6	†	=	1 : 3776
1891—92	72 593	mit	31	†	=	1 : 2341
1892—93	38 480	mit	9	†	=	1 : 4278
1893—94	33 038	mit	17	†	=	1 : 1946
1894—95	34 412	mit	25	†	=	1 : 1376
1895—96	19 377	mit	13	†	=	1 : 1482
1896—97	20 250	mit	15	†	=	1 : 1350
Sa.:	240 806	mit	116	†	=	1 : 2075

b. Aether-Narkosen:

1890—91	470	mit	—	†		
1891—92	7 968	mit	—	†		
1892—93	6 312	mit	—	†		
1893—94	11 669	mit	2	†	=	1 : 5834
1894—95	15 821	mit	5	†	=	1 : 3164
1895—96	7 141	mit	3	†	=	1 : 2380
1896—97	6 951	mit	1	†	=	1 : 6951
Sa.:	56 233	mit	11	†	=	1 : 5112

c. Gemischte Chloroform- und Aether-Narkosen.

1890—91	1 055	mit	—	†		
1891—92	1 854	mit	1	†	=	1 : 1854
1892—93	1 209	mit	—	†		
1893—94	3 896	mit	—	†		
1894—95	2 148	mit	—	†		
1895—96	1 565	mit	—	†		
1896—97	3 499	mit	1	†	=	1 : 3499
Sa.:	15 226	mit	2	†	=	1 : 7613

Digitized by Google

d. Narkose mit Billroth-Mischung (Chloroform, Aether, Alkohol).

1890—91	417 mit — †	
1891—92	2 044 mit — †	
1892—93	979 mit — †	
1893—94	750 mit 1 †	= 1 : 750
1894—95	1 554 mit — †	
1895—96	627 mit — †	
1896—97	369 mit 1 †	= 1 : 369
Sa.:	6 740 mit 2 †	= 1 : 3370

e. Bromäthyl-Narkosen.

1890—91	27 mit — †	
1891—92	2 433 mit 1 †	= 1 : 2433
1892—93	2 095 mit — †	
1893—94	2 986 mit 1 †	= 1 : 2986
1894—95	1 426 mit — †	
1895—96	886 mit — †	
1896—97	940 mit — †	
Sa.:	10 793 mit 2 †	= 1 : 5396

f. Pental-Narkosen.

1891—92	219 mit 1 †	= 1 : 219
1892—93	378 mit 2 †	= 1 : 189
1894—95	34 mit — †	
Sa.:	631 mit 3 †	= 1 : 213

Chloroform. Unter den verschiedenen Präparaten desselben ist das Pictet'sche[1]) in den beiden Berichtsjahren nicht sehr häufig zur Anwendung gekommen und zwar vorzugsweise im Auslande (Schweden und Russland); bestimmte Zahlen liegen für beide Jahre nur resp. 508 und 553 Anwendungen vor; von einigen Beobachtern (z. B. Anlage 28) wurde Chloroform Anschütz bevorzugt. — Asphyxieen wurden mit den verschiedenen Arten von Chloroform in ähnlicher Weise, wie in früheren Jahren beobachtet, ferner bedenkliche Zustände von Collapsus (Anlage 3), 2 Fälle von Glottiskrampf, welcher die Tracheotomie erforderte (Anlage 22), mehrere Fälle von Pneumonie (z. B. Anlage 5, 6), ferner 2mal eine

[1]) Ein Beobachter machte im Jahre 1896 die Bemerkung, dass der Gebrauch desselben von ihm ausgesetzt wurde, weil die chemische Untersuchung ergab, dass dasselbe eine geringe Menge Aethylidenchlorid enthalte.

Digitized by Google

deletäre Wirkung des Chloroforms auf die Nieren, bestehend in einer schweren parenchymatösen Degeneration derselben (Anlage 13), endlich auf 2 Spättodesfälle und 1 indirecter Todesfall (durch Aspirationspneumonie) nach Anwendung desselben (Anlage 19). — Die Zahl der dem Chloroform mit mehr oder weniger Bestimmtheit zuzuschreibenden Todesfälle betrug in den beiden Jahren resp. 13 und 17, also zusammen 30, und sind dieselben in den Anlagen (1, 4, 8—17, 18, 20, 21—28, 30, 31, 33, 36) grösstentheils näher beschrieben und der Mehrzahl nach auch mit den Sectionsresultaten angeführt. Es geht aus diesen Anführungen hervor, dass alle Lebensalter, vom Kindes- bis zum Greisenalter, sich darunter befanden und dass neben Herz- und anderen Brustaffectionen, welche den Tod einigermassen erklärlich machen, doch auch viele Fälle vorhanden waren, in denen der Tod durch die Section keine Aufklärung fand. — Die sonstigen Umstände bei der Anwendung des Chloroforms, namentlich seine Bezugsquellen, die Benutzung der zur Betäubung verwendeten Vorrichtungen und Methoden, die Zeitdauer seiner Anwendung und der Verbrauch an Material, sowie die gleichzeitige Benutzung von Morphium- und anderen Injectionen bieten nichts von dem in den früheren Berichten Erwähnten Abweichendes dar.

Dem Aether sind in den beiden letzten Jahren 4 Todesfälle (Anlage 5, 7, 16, 32), der Verbindung von Chloroform und Aether 1 Todesfall (Anlage 32) und der Billroth-Mischung ebenfalls 1 Todesfall (Anlage 35) zur Last zu legen. Auch über den Aether ist, gegenüber den früheren Berichten, nichts wesentlich Neues anzuführen, indem auch in den letzten Jahren eine Anzahl von Bronchitiden und Pneumonien, darunter einige tödtliche, beobachtet wurden, die auf dessen Anwendung zurückzuführen sind (Anlage 5, 11, 16, 28), namentlich bei Operationen, welche die Bauchhöhle betreffen (Anlage 16); es fanden sich auch Aether-Exantheme (Anlage 16), die gleichmässig bei Erwachsenen und Kindern, oft schon nach wenigen Zügen, sichtbar wurden; auch ein Aether-Zittern wurde beobachtet und dass bei Epileptikern durch die Aethernarkose reguläre epileptische Anfälle ausgelöst wurden (Anlage 11, 34).

Von den übrigen Anästhesieen, oder den verschiedenen Combinationen mehrerer Anaesthetica ist nichts Bemerkenswerthes an-

Digitized by Google

zuführen, ebensowenig über die mehrfach erwähnten localen Anästhesirungen, unter denen die Cocain- und die Schleich'sche Infiltrationsanästhesie durch einzelne Beobachter in einer Anzahl von Fällen benutzt wurde.

Anlagen.

1. von Bardeleben sen., (bis 24. 9. 95.), R. Koehler, (bis 1. 12. 95), Koenig sen. (seit 1. 12. 95). Chirurgische Klinik und der damit verbundenen Nebenabtheilung für äusserlich Kranke im Königlichen Charité-Krankenhause zu Berlin (Berichterstatter Stabsarzt Dr. Tilmann).

I. Chloroform. 1. 1. März 1895 bis 31. März 1896 666 Chloroformnarkosen.

2. Bis zum 15. 12. 1895 wurde das bisher im Gebrauch befindliche Pictet'sche Eischloroform angewandt, von da an bis zum Schluss des Berichts-Jahres Chloroform aus der Fabrik von Merck in Darmstadt.

3. Esmarch'sche Maske bis 1. 12. mit der Kirchhoff'schen Metallrinne, von da ab ohne dieselbe. Ausserdem der Junker'sche bez. Kappeler'sche Apparat in 24 Fällen.

4. Länger dauernde Narkosen kamen 147 und zwar 83, die 60—90 (Chloroformverbrauch 15—80 Cctm., im Durchschnitt pro Narkose 34,5 Cctm.), 44, die 90—120 (Verbrauch 20—80 Cctm., im Durchschnitt pro Narkose 59,4), 20, die 120—150 (Verbrauch 40—95 Cctm., im Durchschnitt pro Narkose 70 Cctm.) Minuten währten.

5. Für jede Narkose wurden durchschnittlich 22 Cctm. Chloroform verbraucht, in jeder Minute für alle Narkosen zusammengenommen 0,57 Cctm.; sondert man die über eine Stunde dauernden Narkosen aus, so sinkt diese Ziffer noch auf 0,54 Cctm. Im Berichtsjahr 1893/94 betrug der Chloroformverbrauch pro Minute 0,71, in dem 1894/95 dagegen 0,61 und in diesem nur 0,57. Dieses stete Sinken der erforderlichen Menge des Narkotiscums dürfte wohl auf die sorgfältige Handhabung der Tropfmethode zu beziehen sein.

6. Bei allen Männern und bei den meisten Frauen, nie jedoch bei Kindern wurden Morphiuminjectionen vor der Narkose gegeben.

7. Von üblen Zufällen würde zunächst aussergewöhnlich starke Excitation bei 15 Männern und 3 Frauen zu erwähnen sein, von denen bei 3 keine Morphiuminjection vorangegangen war. Erbrechen während der Narkose wurde bei 5 M. und 3 W. beobachtet, vorübergehendes Aussetzen des Pulses in 9 Fällen (6 M. 3 W.), 4 leichte und 6 schwere (1 W., 5 M.). Asphyxien kamen zur Beobachtung. Hervorziehen der Zunge, bez. Herunterdrücken der Epiglottis, Herzmassage hatte in allen Fällen den Erfolg, dass die bedrohlichen Erscheinungen schwanden. Ein Todesfall in der Chloroformnarkose wurde beobachtet:

Ein 36 Jahre alter kräftiger Arbeiter wurde mit einer complicirten Fractur des linken Unterschenkels aufgenommen und eine Stunde nachher nach vor-

Digitized by Google

heriger Morphiuminjection mit Chloroform betäubt behufs Einrichtung der Fractur. Schon nach wenig Athemzügen erfolgte ein ausserordentlich heftiges Excitationsstadium, das 2 Minuten anhielt. Nachdem dann $^1/_2$ Minute ruhige Athmung stattgefunden hatte, wurde plötzlich, nach Verbrauch von 6 Cctm. Chloroform, der Puls schlecht und verschwand rasch völlig, trotz sofortigen Weglassens der Chloroforms. Livides Aussehen, Pupillen weit. Sofort wurde, nachdem festgestellt war, dass die Athemwege frei waren, mit Herzmassage begonnen und eine anscheinende Besserung erzielt, indem nach 5 Minuten sich die Lippen rötheten, die Pupillen eng wurden, einige spontane Athemzüge erfolgten und der Radialpuls fühlbar wurde. Trotzdem die Wiederbelebungsversuche nicht ausgesetzt wurden, trat nach kaum einer Minute der vorherige Zustand wieder ein, der sich nicht mehr besserte, so dass nach einer Stunde der Tod als eingetreten festgestellt wurde. Leider konnte die Obduction nicht stattfinden, da die Leiche zunächst gerichtlich mit Beschlag belegt war und dann beerdigt wurde, ehe der Klinik die Freigabe mitgetheilt war. — Der Verlauf lässt wohl keinen Zweifel aufkommen, dass es sich um einen typischen Chloroformtod gehandelt hat.

II. Bromaethyl. Für kurz dauernde Operationen wurde in 49 Fällen (24 M., 25 W.) die Bromaethylnarkose angewandt. Die Art der Anwendung war dieselbe wie in früheren Berichten beschrieben. 2 mal genügten 5, 14 mal 10 Cctm.; sonst wurden 15 Cctm. verbraucht. Die Dauer der Narkose betrug bis zu 15 Minuten. Nach der Narkose sofortiges Erwachen ohne Nebenerscheinungen. Irgend welche bedrohlichen Zustände wurden nicht beobachtet.

III. Aether. 1. 2. 209 Aethernarkosen in der Zeit vom 1. März 1895 bis 31. März 1896. Nur bei 81 Kranken genügte der Aether allein, um ausreichende Narkose zu erzielen; es waren dies meist Frauen und Kinder, sowie schwächliche Männer die bald einschliefen. Sonst wurde auch in diesem Jahre die Schwierigkeit empfunden, dass es lange dauert, bis bei Aetheranwendung eine ausreichende Narkose erzielt ist. Dem wurde dadurch abgeholfen, dass die Narkose mit Chloroform in 7, mit Bromaethyl in 97 Fällen eingeleitet und dann mit Aether fortgesetzt wurde. Andererseits wurde in 24 Fällen von Aether zu Chloroform übergegangen, weil keine vollständige Muskelerschlaffung zu erzielen war, oder wegen zu heftigen Hustens oder zu starken Aetherzitterns und zwar bei Urethrotomien, Herniotomien, Laparotomien, Plastik bei Hypospadie etc. Es hatte dann auch den Anschein, als ob nach dem Uebergang von Aether zu Chloroform die Narkosen grösstentheils ganz besonders ruhig verliefen.

3. Aether sulfur. von J. C. Riedel in Berlin.

4. Julliard'sche Maske. Meist Portionen von je 30 Cctm.

5. 24 Narkosen währten über eine Stunde. 7 von diesen über $1^1/_2$ bis zu 2 Stunden.

6. Das Quantum des verbrauchten Aethers war ein ausserordentlich verschiedenes. Aus einer dem Originalbericht beigefügten Tabelle ergiebt sich, dass der Verbrauch variirt von 30 Cctm. in 5—50 Min. bei 14 Fällen bis zu

Digitized by Google

333 Cctm. in 45 Min. bei 2 Fällen. Der durchschnittliche Verbrauch betrug für jede Narkose 117 Cctm., in jeder Minute 4,4 Cctm. (im vorigen Jahre auch 4,4 Cctm.).

7. Morphiuminjectionen wurden bei allen Männern und den meisten Frauen vorausgeschickt.

8. Ueble Zufälle bei der Narkose: Ausser den schon erwähnten unangenehmen Erscheinungen wurde 2 mal Erbrechen, 6 mal aussergewöhnlich starke Schleimabsonderung und 3 mal profuser Schweiss beobachtet. Catarrhe und Pneumonien oder Aufregungszustände kamen nicht zur Beobachtung.

Schliesslich sei noch erwähnt, dass im Berichtsjahr auf der Klinik Versuche mit dem in der Elkan'schen Fabrik hergestellten comprimirten Sauerstoff in der Richtung gemacht wurden, ob nach der Narkose die Einathmung von reinem Sauerstoff das Erwachen beschleunige. In den etwa 20 beobachteten Chloroform- und Aethernarkosen konnte ein sichtlicher Erfolg des Sauerstoffs auf die Wiederbelebung nicht festgestellt werden.

2. Bardenheuer. Chirurgische Abtheilung des Bürgerhospitals in Köln a. Rh. 1. 1. März 1895 bis 1. März 1896.

2. Narkosen mit Chloroform 797, mit Aether 408, mit Chloroform und Aether 376, mit Bromaethyl 12, zusammen 1593.

3. a) Chloroform: Schering's Chloralchloroform. b) Aether: Schering. Vereinigte Mannheimer Fabriken. Derselbe wird mit Kaliumhydrat entwässert, im dunklen Raum in dunkle zu 150,0 graduirte Glasgefässe abgefüllt und gegen Luft und Licht in einem Kasten geschützt bis zum Gebrauch aufbewahrt. c) Bromaethyl von Merck.

4. a) Chloroform pro Stunde 30,0—40,0 (tropfenweise Gabe). b) Aether pro Stunde ca. 100,0. c) Maximalverbrauch von Aether bei einer Narkose von $3^1/_2$ Std. 420,0.

5. a) Morphium 0,01 in 911 Fällen; seit dem letzten halben Jahr bekommen die Patienten vor der Narkose eine Morphiuminjection, werden mit Chloroform und alsdann mit Aether weiter narkotisiert. b) Campher und Aether in 29 Fällen; c) Kochsalzlösung in 18 Fällen.

8. a) Zucker in 9 Fällen. b) Eiweiss in 45 Fällen (Kochprobe).

9. a) Asphyxie 3 Fälle (künstliche Athmung, Campher-Aetherinjectionen). b) Todesfälle 0. c) Ueble Nachwirkungen nach der Narcose: Bronchitis in 1 Fall, Bronchopneumonie in 5 Fällen, darunter 1 Todesfall, Pulsus irregularis in 4 Fällen, Alles nach Aethernarkose.

3. Bose, Chirurgische Klinik in Giessen (Berichterstatter Oberarzt Prof. Dr. Poppert).

1. 15. März 1895 bis 15. April 1896.

2. 890 Chloroformnarkosen.

3. Ausschliesslich das Chloroform mit der Marke E. H.

4. 208 Narkosen dauerten länger wie 1 Stunde, darunter 5 Narkosen von je 3 Stunden und 2 Narkosen von je $3^1/_2$ Stunden Dauer.

5. Morphiumeinspritzungen in der Dosis von 0,01 bis 0,02 wurden in 25 Fällen, vorwiegend bei Potatoren, ausgeführt.

Digitized by Google

6. Von üblen Zufällen wurden beobachtet: a) 1 Asphyxie, die 10 Minuten nach Beginn der Narkose auftrat. Der Kranke war vorher sehr aufgeregt und hatte viel Chloroform gebraucht. Die Asphyxie dauerte $1^1/_2$ Min. und wurde durch künstliche Athmung gehoben. b) 1 Spätcollaps; 13jähriger Junge, Auskratzung wegen tuberculöser Knochenerkrankung. Nach Beendigung der Narkose, die nur eine $^1/_2$ Stunde gedauert hatte, traten 2 mal Brechbewegungen ein, wobei der Kranke sehr blass ausssah, aber deutlichen Cornealreflex zeigte. Plötzlich, etwa 20 Min. nach Schluss der Narkose, wurde der Kranke leichenblass, die Pupillen erweiterten sich ad maximum, die Athmung hörte auf, auch der Puls war nicht zu fühlen. Nach Einleitung der künstlichen Respiration kam der Kranke nach etwa 2 Minuten zu sich. c) Nach einer bei einem 22 jährigen kräftigen Menschen gemachten Thoraxresection, die $1^1/_4$ Stunde dauerte und mit keinem erheblichen Blutverlust verknüpft war, stellte sich ein mehrere Stunden anhaltender Collapszustand ein, der sich durch kaum fühlbaren Puls, auffallende Blässe des Gesichts auszeichnet und der mit häufigen und quälenden Würgbewegungen einhergeht. Der Collaps ist anscheinend die Folge der bestehenden hochgradigen Brechneigung, welche noch die folgenden Tage, wenn auch in verringertem Grade, andauert.

4. Braun, v. Eiselsberg, i. V. Stetter. Chirurgische Universitätsklinik und Poliklinik zu Königsberg i. Pr. (Berichterstatter Assistenzarzt Dr. Kranz).

1. 1. März 1895 bis 1. April 1896.

2. Es sind aufgezeichnet 1565 Narkosen nämlich a) nur mit Chloroform 1365, davon klinisch 772 (mit einem Todesfall). Poliklinisch 593. b) mit Billroth'scher Mischung 76. c) mit Chloroform und Morphium 108. d) mit Bromaethyl 16.

3. Das verwendete Chloroform war Marke E. H. aus der Fabrik Cotta bei Dresden.

4. Für Chloroform Esmarch'sche Maske und Tropfflasche, in der letzten Zeit der Kappeler'sche Apparat mit der Modification, dass durch einen Metallkatheter die Chloroform-Luftmischung in den Mund oder die Nase geblasen wurde. Letzterer hat sich bei Operationen am Kopfe sehr bewährt. Für Bromaethyl die Maske von Gleich.

5. Eine Stunde und länger dauerten 176 Operationen über 200 Min. 4.

6. Im Allgemeinen lässt sich sagen, dass bei Anwendung der Billroth'schen Mischung quantitativ etwas mehr verbraucht wurde, als bei Chloroform allein. Bromaethyl (erst 2 Monate verwendet) wurde für kurz dauernde Operationen (5—10 Minuten) mit gutem Erfolge verwendet. Es wurde mit 15 Gr. begonnen, selten wurden weitere 15 Gr. hinzugefügt: Folgeerscheinungen wurden nicht beobachtet. Das Verhältniss der Zeitdauer der Narkose zur Menge des Narkoticums wurde aus den 960 klinischen Narkosen, über die allein genauere Aufzeichnungen vorliegen, wie folgt berechnet:

Digitized by Google

	Chloroform		Billroth'sche Mischung
	ohne Morphium	mit Morphium	
Durchschnittliche Dauer . . .	46,5 Min.	44,6 Min.	58,4 Min.
Durchschn. gebrauchte Menge .	30,8 gr.	37,6 gr.	52,3 gr.
Verbrauch in einer Minute . .	0,66 gr. (max. 2,3 / min. 0,2)	0,87 gr. (max. 2,0 / min. 0,16)	0,9 gr. (max. 1,7 / min. 0,18)
Längste Narkose	240 Min. 110 gr.	110 Min. 120 gr.	150 Min. 140 gr.
Kürzeste Narkose	5 Min. 2 gr.	10 Min. 3 gr.	15 Min. 10 gr.
Grösster Verbrauch	200 gr. 210 Min.	120 gr. 110 Min.	160 gr. 150 Min.
Geringster Verbrauch	2 gr. 10 Min.	3 gr. 10 Min.	10 gr. 15 Min.

7. Morphiumeinspritzungen (0,01—0,025 Gr.: 10—15 Minuten vor Beginn der Narkose) wurden in 108 Fällen notirt, vorzugsweise bei Potatoren angewendet.

8. Ueble Zufälle: a) Privatpatientin mit Defectus palati duri lueticus wird nach 15 Min. (10 Gr. Chloroform) asphyctisch. Radialpuls nicht fühlbar. Nach einigen Minuten künstlicher Athmung und Injection von 1 Gr. Ol. camphor. kehrt Athmung und Herzthätigkeit wieder. Die Narkose wird ausgesetzt. Patientin ist noch 30 Minuten bewusstlos.

b) 20jähriger, blasser Mann mit Hernia inguinalis duplex. Bei der Radicaloperation der rechten Hernie setzt die Athmung und später Puls aus (ca. 30 Minuten nach Beginn : 35 Gr. Chloroform). Nach einigen künstlichen Athembewegungen erholt sich Patient rasch. Weiterer Verlauf ohne Störung; Dauer 60 Minuten; Verbrauch 50 Gr.

c) Exitus letalis. 30jähriger, äusserst blasser Mann, der seit ca. 4 Jahren an tuberculöser Gonitis und Abscessen am Oberschenkel leidet und seit 1 Jahr in Krankenhäusern bettlägerig gewesen ist. Resectio genu und Evidement der Abscesse am 31. 1. 96. Im Beginn der Narkose (Chloroform) starke Excitation, später Erbrechen. Nach 75 Minuten wird plötzliah das Gesicht farblos, der Puls ist nicht mehr zn fühlen: äusserst langsame Athmung. 45 Minuten werden künstliche Palpitationen der Herzgegend nach König fortgesetzt; beim zeitweisen Aufhören derselben macht Patient zwei bis vier Athemzüge. Der Puls ist während der ganzen Zeit nicht zu fühlen. Die Pupillen, Anfangs eng, werden allmälig weiter. Infusion von Kochsalzlösung in eine Vene (800 Cctm.) Nach 45 Minuten sind schon Todtenflecke am Rücken sichtbar.

Section: Ziemlich kräftig entwickelter Körper mit blassen Hautdecken.

Digitized by Google

Subcutanes Fett ziemlich reichlich. Muskulatur dunkelroth, transparent. — Zwerchfellstand beiderseits 4. Rippe. Die linke Pleurahöhle obliterirt, der vordere Rand der linken Lunge retrahirt, daher das Herz weit freiliegend. Rechte Lunge bis auf einen kleinen Adhäsionszipfel am Unterlappen frei. Im Herzbeutel etwa ein Esslöffel klarer Flüssigkeit. Herz gross, von normaler Gestalt. Fettmantel reichlich. Der rechte Ventrikel fühlt sich schlaff an, der linke etwas fester. Im linken Herzen nur flüssiges Blut, ebenso rechts reichlich ungeronnenes Blut. Der rechte Ventrikel weit, Muskel ziemlich schlaff, hellbräunlich roth, kaum deutlich getrübt. Die Klappen der Pulmonalis intact. Hinterer und linker Tricupidalzipfel etwas verwachsen. Linker Ventrikel ebenfalls weit, Musculatur auffallend schlaff, bräunlich. An den Schliessungslinien der Aortenklappen ganz kleine, stecknadelkopfgrosse, graue Körnchen. Mitralostium für zwei Finger knapp durchgängig. An den Schliessungslinien beider Mitralklappen ein 0,5 Ctm. hoher Belag leicht röthlich grauer Knötchen und Körnchen. Dieselben sind grösstentheils sehr derb und sitzen den Klappen fest auf, andere Körnchen lassen sich mit einiger Gewalt vom Klappengewebe abheben. Das linke Segel scheint im Höhendurchmesser geschrumpft, auch das rechte etwas derb. Die Mitralsehnenfäden derb, weisslich verdickt. Dicke der linken Ventrikelwand $1^1/_4$ Ctm. Linke Lunge schwammig weich; ihr Gewebe blutreich, mässig ödematös. Schleimhaut der Bronchien leicht geröthet, ohne weitere Veränderungen. An der Spitze dieser Lunge ganz vereinzelte, stecknadelkopfgrosse Knötchen im Parenchym. An der Pleura der rechten Lunge spärliche, vascularisirte Bindegewebszöttchen. Auch das Gewebe dieser Lunge überall lufthaltig und blutreich. Schädeldach dick. Diploe reichlich. Mässig starker Hydrops meningeus. Ueber der Mitte des Centralsinus eine etwa kirschengrosse Depression in Folge einer Flüssigkeitsansammlung im Subarachnoidealraum, am Uebergang des vorderen in die hintere Centralwindung. Die Pia leicht injicirt, im Umfange des linken Sulcus Rolandi leichte fibröse Verdickung der Arachnoida. Die basalen Arterien zart. Das Balkendach etwas emporgehoben. In beiden Seitenventrikeln einige Cctm. wasserklarer, seröser Flüssigkeit, auch der 3. und 4. Ventrikel ist etwas weit, enthält klare Flüssigkeit. Hirnsubstanz feucht. Nieren und Prostata weisen einige verkäste Tuberkel auf; Milz ziemlich stark vergrössert (15 : 10 : 4 Ctm.) Alte tuberculöse Abscesse in den Weichtheilen des Oberschenkels und Tuberculose des linken Kniegelenks.

Anatomische Diagnose: Gonitis tuberculosa sinistra. Käseknoten in den Nieren und Prostata. Endocarditis mitralis verrucosa chronica. Dilatirtes, schlaffes Herz. Hyperämie der Lungen. Vereinzelte miliare Tuberkel der Lungen. Milztumor. Gastroenteritis follicularis. Leichte Struma parenchymatosa. Leichter Hydrops menigeus.

5. Bruns, Chirurgische Universitätsklinik in Tübingen (Berichterstatter Privatdocent Dr. Hofmeister, 1. Assistenzarzt).

1. 1. 3. 95 bis 29. 2. 96.

2. Aethernarkosen 485, Chloroformnarkosen 152, Bromaethylnarkosen 155. In zahlreichen Fällen wurde durch locale Anaesthesie mit Aether anaestheticus

Digitized by Google

König oder Aethylchlorid, insbesondere aber durch die Schleich'sche Infilhationsanaesthesie die allgemeine Narkose entbehrlich gemacht.

3. Aether und Chloroform von Bonz und Sohn in Böblingen. Ersterer war seit einem Jahr als „Aether purissimus pro narkosi" in Flaschen à 170 Gr. geliefert. Für die Aufbewahrung und Verwendung gelten die im vorjährigen Bericht erwähnten Vorschriften.

4. Für Aether Julliard'sche Maske, für Chloroform Schimmelbusch'sche Maske, für Bromaethyl dieselbe mit Impermeabel überzogen.

6. Durchschnittsdauer für Aethernarkosen 50, für Chloroformnarkosen 42, für Bromaethylnarkosen 9 Minuten. Längste Dauer einer Aethernarkose 180 Min. mit 175 Cctm. Aether, längste Chloroformnarkose 100 Min. mit bei 35 bezw. 60 Cctm. Chloroform.

6. Der Durchschnittsverbrauch pro Narkose betrug a) bei Aether 130 Cctm. pro Minute 2,6 Cctm.; b) bei Chloroform 20 Cctm.; pro Minute 0,5 Cctm. c) bei Bromaethyhl 13,5 Cctm.; pro Minute 1,5 Cctm. Grösste verbrauchte Aethermenge 450 Cctm. in 110 Min.; Maximum des Chloroformverbrauchs 80 Cctm. in 80 Min. Mit Bromaethyl wurde nie über 30 Cctm. gegangen.

7. Morphiuminjectionen bis zur Höhe von 4 Ctg. kamen in Anwendung bei Aethernarkosen 33 mal, bei Chloroform 17 mal. Schwere Asphyxien wurden nicht beobachtet.

Zu künstlicher Athmung für kurze Zeit war Veranlassung gegeben bei Chloroformnarkosen 4 mal, bei Aethernarkosen 2 mal. Unter letzteren Fällen war einmal die Asphyxie, welche momentan sehr bedrohlich aussah, bedingt durch das vom Narcotiseur nicht sofort bemerkte Zurücksinken der Zunge. Nach Beseitigung des mechanischen Hindernisses und einigen künstlichen Athembewegungen kehrte die spontane Respiration wieder.

In einem Falle von Bromaethylnarkose im Ambulatorium kam es zum Verschluss des Larynx durch erbrochene Massen. Die Patientin erbrach unglaubliche Quantitäten, trotz der Versicherung, dass sie nur früh Morgens Kaffee getrunken habe. Durch Ausräumung des obturirenden Pfropfes mit dem Finger bei hängendem Kopf wurde die Respiration wieder frei.

b) Todesfall. In diesem Jahre haben wir leider einen Todesfall auf dem Operationstisch nach Aethernarkose zu verzeichnen. 57 jähriger Mann mit seit 36 Stunden eingeklemmter Inguinalhernie. Herniotomie in Aethernarkose. Resection eines 60 Ctm. langen gangränösen Darmstücks; aus dem zuführenden Ende entleeren sich enorme Massen dünner Jauche. Herauslagerung beider Darmenden wegen nicht scharfer Abgrenzung der Gangrän am zuführenden Ende. Dauer der Narkose 70 Minuten. Verbrauch 300 Cctm. Aether. In der zweiten Hälfte der Narkose stärkere Cyanose und Schleimrasseln. Nach Anlegung des Verbandes, ca. 20 Min. nach Sistirung der Aetherzufuhr, nimmt die Cyanose bei dem noch nicht erwachten Patienten in bedrohlicher Weise zu, die Athmung wird oberflächlich. Künstliche Athmung ohne Erfolg. Tracheotomie, Versuch mit einem Katheter zu aspiriren ergiebt kein Hinderniss in den oberen Luftwegen. Der Puls hört einige Minuten nach der Athmung auf. Exitus.

Digitized by Google

Section: Herz gut. Lungen stark gebläht. Reichlich zähe, missfarbige Secretion in groben und feinen Bronchien. Es bestand bei dem Patienten eine zweiffellos alte, keine wesentlichen Symptome machende Bronchitis sicca. Das zähe Secret, durch die frische Absonderung gelockert und gequollen führte zu einer Ueberfüllung der Bronchien, welche zusammen mit dem schweren Eingriff bei dem schon vorher etwas collabirten Patienten den Exitus veranlasste. Kann man auch nach Lage des Falles den eingetretenen Exitus nicht ausschliesslich der Aethernarkose zur Last legen, ihre Mitwirkung bei dem unglücklichen Ausgang muss zugestanden werden.

Spättodesfälle, welche mit der Narkose in Zusammenhang zu bringen wären, sind weder bei Aether noch bei Chloroform vorgekommen. Desgleichen haben wir in diesem Jahr keine Aetherpneumonie zu verzeichnen. Ein Fall von Bronchitis muss hier Erwähnung finden, schon deshalb weil er beweist, dass es falsch ist, für jede postoperative Bronchitis ohne Weiteres den etwa benutzten Aether anzuschuldigen.

Es handelte sich um einen 49 jährigen Mann mit multipeln interstitiellen Lipomen des Nackens und Halses. Die Geschwülste waren zu ausgedehnt, um in einer Sitzung entfernt zu werden. Nach der ersten Operation in Aethernarkose entwickelte sich eine schwere Bronchitis, welche aber in Heilung überging. Bei der zweiten Operation nach mehreren Wochen wurde deshalb Chloroform benutzt. Es folgte eine noch schwerere Bronchitis, als das erste Mal. Nach der 3. Operation, bei welcher wieder Aethernarkose angewandt wurde, kam Patient mit einer leichten Bronchitis weg.

Ferner folgte eine fieberhafte Bronchitis der Aethernarkose noch in einem Fall, bei einem 53 jährigen Bierbrauer nach Radicaloperation einer Hernie.

6. Czerny, Chirurgische Klinik in Heidelberg (Berichterstatter Assistenzarzt Dr. Marwedel). 1. Stationäre Klinik.

1. 1. März 1895 bis 1. März 1896.

2. Im Ganzen an Narkosen ausgeführt 1294, und zwar reine Chloroformnarkosen 524, reiner Aether 51, Morphium-Chloroform 651, Morphium-Aether 13, Chloroform-Aether 14, Morphium-Chloroform-Aether 16, Bromaethyl 3. Ferner locale Anaesthesie mit Cocaïn 22.

9. Directe Todesfälle im Anschluss an die Narkose kamen nicht zur Beobachtung. Dagegen erlebten wir 2 mal eine Synkope, 2 mal kurz dauernden Respirationsstillstand bei Morphium-Chloroformnarkose, 1 mal Synkope bei reiner Chloroformnarkose. In allen Fällen gelang es, durch Aussetzen der Narkose und künstliche Athmung mit Herzmassage die drohende Gefahr wieder zu beseitigen. Ausserdem sahen wir in 2 Fällen nach der Narkose Pneumonie auftreten und zwar beide Male nach Anwendung von Chloroform, ohne Aether. Im ersten Fall handelte es sich um eine Sectio alta in Trendelenburg'scher Beckenhochlagerung; die Lungenentzündung entwickelte sich am 2. Tage nach der Operation, ging aber nach 3 Tagen wieder zurück. Der zweite Fall verlief leider tödtlich; er betraf einen 55 jährigen Patienten mit Hernia epigastrica, der schon vor der Operation an chron. Bronchitis und Emphysem gelitten hatte.

Digitized by Google

Im Allgemeinen ergiebt eine vergleichende Betrachtung der oben niedergelegten Ziffern mit unseren früheren Berichten eine weitere Abnahme in der Zahl unserer Aethernarkosen (51 gegen 161 im Vorjahr), die nur bei Herzfehlern ohne Lungenerscheinungen, bei starker Anaemie oder bei eintretender Herzschwäche vorgenommen wurde. Dagegen wurde ein ausgedehnterer Gebrauch gemacht von der Chloroformnarkose mit vorausgehender subcutaner Morphiuminjection. Diese combinierte Morphium-Chloroform-Narkose kam in 651 Fällen, also in über der Hälfte der Fälle (gegen 273 im Vorjahr) in Anwendung, vor allen Dingen bei fast allen Laparotomieen sowie bei allen länger dauernden und eingreifenderen Operationen. In der That lässt sich dadurch, zumal in Verbindung mit der Tropfmethode, eine angenehme und ruhige Narkose mit entschieden abgeschwächtem Excitationsstadium und verringertem Chloroformconsum erzielen. Meist wurde das Morphium 5—10 Minuten vor Beginn der Chloroformirung gegeben, in der Menge von $^3/_4$ bis höchstens 1 Centigramm. Eine üble Wirkung während oder nach der Narkose, die mit Sicherheit dem Morphium hätte zugeschrieben werden können, wurde nicht bemerkt.

Was die mit localer Cocaïnanaesthesie ausgeführten Operationen betrifft, so handelte es sich meist um kleine Eingriffe, bei denen das Cocaïn in 1—2 proc. Lösung subcutan in der Dosis von 2—4 Cctm. injicirt wurde, ohne jemals bedrohliche Erscheinungen hervorzurufen.

2. Chirurgische Ambulanz (Berichterstatter Prof. Dr. Jordan).

1. 1. 3. 95 bis 1. 3. 96 103 Narkosen und zwar 65 mit Chloroform, 27 mit Aether, 1 mit Chloroform - Aether, 10 mit Bromäthyl. Sämmtliche Narkosen verliefen ohne jegliche Störung. Unter Berücksichtigung der Zahl der vorgenommenen operativen Eingriffe (1670) erscheint die Menge der Narkosen sehr gering; letztere wurden vom Juni 1895 ab wesentlich eingeschränkt durch die Anwendung der localen Aenasthesie mit Cocaïn.

Das Cocaïn. muriat. wurde in 2 proc. Lösung jeweils subcutan injicirt und zwar derart, dass bei Geschwulstexstirpationen die ganze Peripherie, bei Incisionen die beiden Seiten der Incisionslinie mit der Flüssigkeit angefüllt wurden. Als Injectionsspritze diente entweder die gewöhnliche 1 Gr. haltende Pravaz'sche Spritze oder eine solche von doppeltem Inhalt (2 Gr). In der Regel wurden 4 Cgr., in maximo 8 Cgr. injicirt. Folgeerscheinungen, die auf eine Intoxiation hätten bezogen werden können, traten in keinem Falle auf. — Die Resultate waren im Allgemeinen ausserordentlich günstige, in zahlreichen Fällen wurde vollständige Schmerzlosigkeit bis zur Beendigung des Eingriffs erzielt, in vielen Fällen die Empfindlichkeit so weit herabgesetzt, dass sich die Operation ohne Sträuben der Patienten ausführen liess; nur bei wenigen Kranken, besonders solchen, die sehr ängstlich und aufgeregt waren, versagte das Mittel. — Die Anaesthesie erstreckte sich meistens auf einen Zeitraum von über 5 Minuten (bis 15 u. 20 Minuten). Folgende Operationen wurden mit Cocaïnanaesthesie gemacht: 7 Lymphomexstirpationen, 6 Incisionen, 4 Thermocauterisationen, 7 Incis. et Excochleat., 5 Ganglionexstirpationen (Handrücken), 6 Epitheliomexstirpationen (Epith. labii infer. malae, 1 palpebrae) 1 Exstirp. enchondromat. phalang., 1 Exstirp. atheromatis, 2 Exstirp. bei

Digitized by Google

Lupus antibrachii, 1 Exstirp. von Cornua cutan., 1 Exstirp. von Condyl. acuminat. penis, 6 Excis. unguis incarnat., 4 Sequestrotomieen, 1 Exarticulat. digiti, 2 secund. Sehnennähte, 2 Fremdkörperextractionen, 1 Phimosenoperation, 1 Extract. dentium.

7. Göschel, Chirurgische Abtheilung des Städtischen Krankenhauses in Nürnberg.

1. 1. März 1895 bis 1. März 1896.

2. In 358 Fällen Chloroform, in 26 Fällen Aether.

3. Für Chloroform „Verein chemischer Fabriken zu Mannheim", für Aether „Droguenhandlung von Grundherr u. Härtel in Nürnberg".

4. Chloroformmaske nach Esmarch, deren Ueberzug bei jeder Narkose erneuert und durch eine 2—4fache Schicht von Verbandgaze gebildet wird; daneben werden gestrickte Wollmasken verwendet, die jeweils gewaschen und sterilisirt werden. Das Chloroform wird stets tropfenweise verabfolgt. — Aethermaske nach Julliard. Die Narkose wurde in der Weise ausgeführt, dass Anfangs ca. 15 Grm. und dann jeweils 10 Grm. aufgegossen wurden. Der Beginn der Narkose gestaltete sich dadurch für den Patienten angenehmer.

5. Langdauernde Narkosen: Von 65—195 Minuten, durchschnittlich 92 Minuten, währten 74 Narkosen, nämlich 69 mit Chloroform und 5 mit Aether.

6. Verbrauch: a) Chloroform: 1) In der Minute 0,49 Ctm., und zwar bei Narkosen unter 1 Stunde 0,53 Cctm, darüber 0,43 Cctm.; 2) durchschnittlich für 1 Narkose 20,80 Cctm., und zwar bei Narkosen unter 1 Stunde 16,52 Cctm., darüber 40,71 Cctm.; 3) Maximalverbrauch: 80 Cctm. in 70 Min. — b) Aether: In der Minute 2,49 Cctm., und zwar bei Narkosen unter 1 Stunde 3,05 Cctm., darüber 1,45 Cctm.; 2) durchschnittlich für 1 Narkose 121 Cctm., und zwar bei Narkosen unter 1 Stunde 119 Cctm., darüber 126 Cctm.; 3) Maximalverbrauch: 200 Cctm. in 80 Minuten.

7. Morphiuminjectionen wurden von 0,008—0,02 Grm. in 27 Fällen gegeben.

9. Ueble Zufälle: a) Asphyxie kam 3mal bei Chloroform vor; das einemal betraf es einen kachektischen jungen Mann mit Carcinom der Epiglottis, das anderemal einen aufgeregten, bleichen jungen Menschen, dem nach schwerer Quetschung ein Finger amputirt wurde. Unter künstlicher Athmung und Injection von Campheröl trat wieder regelmässige Athmung ein und der Puls hob sich. Ausserdem wurde 3mal bei Chloroform und 1mal bei Aether der Puls so klein, dass die Narkose unterbrochen werden musste. In den ersten 3 Fällen waren es schwer tuberculöse Patienten, im letzteren eine schwere Verletzung durch Sturz vom Bau (Beckenbruch). Unter Anwendung von Campherinjectionen ging der üble Zufall vorüber. — b) Ein Todesfall kam bei Aether vor. Es handelte sich um einen Patienten mit Perforationsperitonitis nach Perityphlitis, der uns in letzter Stunde zur Operation überwiesen wurde. Der Puls war fast fadenförmig und kaum zählbar, die Athmung oberflächlich und beschleunigt. Dabei bestand häufiges Erbrechen und gespannter Leib. Während die Operation dem Ende zuging, trat unter Aussetzen des Pulses und der Athmung Erbrechen ein; es wurde die Tracheotomie gemacht und aus der Trachea Aspirationsflüssigkeit ausgewischt, aber auch bei künst-

Digitized by Google

licher Athmung kehrte der Puls nicht mehr wieder. Bei der Section wurden die Bronchien frei von Aspirationsmengen gefunden, auch sonst waren keine Anzeichen eines Erstickungstodes vorhanden. — c) Ueble Nachwirkungen: Erbrechen trat etwa in $^1/_3$ aller Fälle auf, sowohl bei Chloroform wie Aether. Erkrankungen der Luftwege nach Aetheranwendung kamen nicht vor.

Anmerkung. In zwei Fällen wurde die Narkose mit Chloroform begonnen und wegen Anämie in einem Falle, wegen Kleinheit des Pulses im anderen Falle mit Aether fortgesetzt.

8. Helferich, Chirurgische Universitätsklinik und Poliklinik zu Greifswald.

1. 1. April 1895 bis 31. März 1896.

2. Betäubungsmittel waren Aether (spec. Gew. 0,722) und Chloroform (Bonz). Unter den 885 in Narkose ausgeführten klinischen Operationen wurde Aether 495 und Chloroform 390 mal zur Betäubung verwendet. Zur Aethernarkose wurde meist die Julliard'sche Maske benutzt, in einigen Fällen auch die Grossmann'sche Schüttelmaske. Das Chloroform wurde vermittelst der Esmarch'schen Maske applicirt.

7. Mit Morphium combinirte Chloroformnarkosen fanden 14 statt.

9. An üblen Zufällen ereignete sich erstens einer bei einem 3jährigen Mädchen, das einen starken Blutverlust durch Zerquetschung des linken Unterschenkels erlitten hatte. Es trat bei ihm während der Aethernarkose Asphyxie ein. Diese wurde, ebenso wie zwei andere bei Chloroformnarkose eingetretene Asphyxien, durch künstliche Athmung und Herzmassage erfolgreich bekämpft. In Folge einer Chloroformnarkose ereignete sich auch ein Todesfall:

Patient K., 44 Jahre alt, wurde wegen rechtsseitigem Parotistumor operirt. Wegen der vorhandenen Erkrankung der linken Lungenspitze, sowie der dicht am Munde localisirten Operation wird Chloroform zur Narkose verwandt. Das Excitationsstadium ist heftig aber kurz, der Puls ist von vorn herein schwach und langsam. Bei Trennung des Tumors von der Umgebung der Vena jugularis tritt plötzlich ein Stillstand der Athmung und Erlöschen des Pulses, sowie starke Cyanose ein. Die jetzt mittelweiten Pupillen sollen nach Angabe des Narcositeurs bis zum letzten Augenblick eng gewesen sein. Sofort wird künstliche Athmung und Herzmassage, Tieflagerung des Kopfes gemacht und eine Spritze Camphoräther gegeben. Nach einigen tief seufzenden Athemzügen und etwa 3 Minuten langer künstlicher Athmung lässt die Cyanose etwas nach, der Puls kehrt, wenn auch äusserst schwach, langsam und unregelmässig wieder, ebenso wie die schwache Respiration. Es sind bisher 25 Cctm. Chloroform verwendet bei $^1/_2$ stündlicher Dauer der Operation. Chloroform wird nicht weiter gegeben. Die Operation ist nach weiteren 10 Minuten beendigt. Patient bleibt reactionslos, der Puls bleibt schwach, wird etwas schneller, die Athmung bleibt stertorös. — Beim Transport aus dem Operationssaal tritt starke Cyanose im Gesicht ein und heftige Athemnoth, die nach Reinigung des Mundes von Speichel mit Kornzange und Tupfer wieder vergeht. — Lagerung im Bett mit tiefliegendem Kopf, warme Einwickelungen der Extremitäten. 1 Spritze Camphoräther. — Die Athmung ist costal und diaphragmal, laut schnarchend und etwas beschleunigt, 25—28 in der Minute. Das Inspirium ist kurz und heftig mit inspiratorischen Einziehungen der untersten Intercostalräume. Die Pupillen

Digitized by Google

sind weit, Cornealreflexe nicht vorhanden. Die Lider sinken gehoben wieder über die Augen herab, jedoch nicht zum völligen Lidschlusse. — Der Puls ist klein, bald schneller, bald langsamer, vollkommen unregelmässig in der Spannung, 90—120 Schläge in der Minute. Dieser Zustand bleibt von 12 Uhr Mittags bis $6^1/_4$ Uhr Abends. Jetzt wird die Athmung allmälig langsamer, der Puls erlischt und schliesslich hört die Athmung auf. Exitus.

Die Section ergab als Diagnose: Myocarditis parenchymatosa, Endocarditis chron. retrahens valvul. mitralis. Phthisis chron. fibr. lob. sup. pulm. utriusque. Pleuritis adhaer. chron. fibr. Ulcus tuberc. laryngis prope sanatum. Hyperplasia lienis recens. Nephritis chron. interst. Gastritis, Bronchitis, Atrophia fusca hepatis. Oedema piae matris partialis. Neoplasma malignum parotidis, Laryngitis chron. tuberculosa sanata. Vagi und Phrenici unverletzt.

Ferner wurden in der Poliklinik in demselben Zeitraume mit denselben Narcoticis und derselben Applicationsmethode 110 Chloroform-, 1 Aether- und 1 Bromoformnarkose ohne jeden Unfall gemacht.

9. Heuck, Chirurgische Abtheilung des Allgem. städtischen Krankenhauses in Mannheim. Bericht über ausgeführte Narkosen.

1. 1. März 1895 bis 1. März 1896.

2. Chloroformnarkosen 260, Chloroformäthernarkosen 31, Aethernarkosen 28, Chloroformmorphiumnarkosen 4, in Summa 323.

3. Chloralchloroform und Aether aus denselben Bezugsquellen wie früher.

4. Apparate ebenfalls wie früher. Tropfmethode für Chloroform.

9. Zu beklagen ist ein Todesfall bei einer Chloroformnarkose und Tropfmethode am 16. 3. 95. Derselbe betrifft einen 44 Jahre alten Arbeiter, bei dem ein luxirter Semilunarknorpel des rechten Beines exstirpirt werden sollte.

Herz nicht nachweisbar verändert, Lungen und Urinbefund normal.

Gleich im Beginne der Narkose starke Excitation, nach ca. 6 Minuten plötzlich allgemeine Muskelerschlaffung bei noch gutem Puls und regelmässiger Athmung. Chloroform sofort weggelassen. $^1/_2$ Minute später Aussetzen des Pulses, lividblasse Gesichtsfarbe, Aufhören der Athmung; Alles bevor mit der Operation begonnen, resp. auch das Operationsfeld vorbereitet worden war.

Herzmassage, künstliche Athmung, Camphorölinjectionen bewirken nach ca. 10 Minuten wieder eine derart regelmässige Athmung, dass ich den Kranken gerettet glaubte, aber der Puls kehrte nicht wieder und die Athmung liess wieder nach. Eine intravenöse Kochsalzinfusion hatte keinen nennenswerthen Erfolg. Noch 2 Stunden lang wurden Herzmassage und künstliche Athmung fortgesetzt, weil immer noch einzelne spontane Athemzüge erfolgten. Dann liessen auch diese nach und nach $2^1/_2$ Stunden wurden die Bemühungen, den Kranken in's Leben zurückzurufen, aufgegeben.

Section. Innere Organe normal bis auf das Herz, dessen Musculatur auffallend dünn, schlaff und überall mit zarten gelblichen Streifen durchsetzt erscheint. Herzklappen ohne Veränderung.

Mikroskopisch: fast in jeder Muskelfaser reichliche Fetttröpfchen nebst stellenweise undeutlicher Querstreifung.

Alkoholismus wahrscheinlich, aber nicht sicher.

Digitized by Google

10. Kredel, Kinderheilanstalt und Privatklinik zu Hannover.

1. 1. April 1895 bis 1. April 1896.

2. Ueber 600 Narkosen, etwa zur Hälfte mit Chloroform und Aether.

9. Im December 1895 erlebte ich folgenden Chloroform-Todesfall. Ein 11jähriger, gesund aussehender Knabe, war wegen einer schweren Zerquetschung des Mittelfingers aufgenommen, bei der Aufnahme war er chloroformirt worden, ohne dass irgend ein bedrohlicher Zufall beobachtet wäre. Da sich eine ausgedehnte Hautgangrän entwickelte, so wurde 14 Tage nach der Aufnahme die Exarticulation der beiden vorderen Phalangen vorgenommen. Marke: Chloroform puriss. aus den Salzwerken von Georg Egestorff hier. Tropfmethode. Schimmelbusch'sche Maske. Verbrauch nicht ganz 10 Grm. Nachdem die Exarticulation so eben beendet war, setzte im Anschluss an einen Brechanfall der Puls aus, die Luftwege waren frei und die Athmung dauerte Anfangs ungestört fort. Obwohl vom ersten Augenblicke an unaufhörlich künstliche Herzbewegung vorgenommen wurde, annähernd eine Stunde lang, hat das Herz nicht ein einziges Mal wieder geschlagen; die Anfangs regelmässige tiefe Athmung hörte nach Verlauf einer Viertelstunde allmälig auf.

Die gerichtliche Section ergab ein ganz normales Herz, Trachea und Lungen frei von abnormem Inhalt, einige verkäste Bronchialdrüsen und eine frische miliare Tuberculose der linken Pleurahöhle ohne Erguss, einige miliare Tuberkel in Leber und Nieren.

Asphyxien habe ich im verflossenen Jahre bei Chloroformnarkose eine sehr schwere gesehen bei einem 72jährigen Manne mit Lungenemphysem und Atheromatose, welcher Zwecks Exstirpation eines Carcinoms der Wange narkotisirt werden musste. Ebenso eine schwere Asphyxie bei Aethernarkose einer 50jährigen Frau, welche gleich zu Beginn der Narkose so collabirte, dass ich die ganze Operation (Amputatio mammae, Ausräumung der Achselhöhle etc.) ohne Narkose zu Ende führen musste.

11. Madelung, Strassburger chirurgische Universitätsklinik.

1. 1. März 1895 bis 29. Februar 1896.

2. 1013 Narkosen, 148 mal mit Aether allein, 154 mal mit Chloroform allein, 711 mal mit Aether und Chloroform (in derselben Weise wie früher).

3. Aether von der Firma Böhringer in Mannheim, Chloroform von Merck in Darmstadt (Ph. G. III).

4. In den ersten Monaten der Beobachtungszeit wurde bei Aether-Anwendung die Wanscher'sche Maske gebraucht, später wurde der Aether ebenso wie das Chloroform auf die Esmarch'sche Maske geträufelt.

5. Die längste Narkose dauerte $3^1/_2$ Stunden. 36 Patienten waren 1 Stunde und darüber narkotisirt.

7. 74mal wurde $^1/_2$ Stunde vor der Narkose Morphium (meist 0,01) subcutan injicirt.

9. a) 5 Asphyxieen beobachtet: Bei einer Mastdarmfistelspaltung (bei der nur Aether zur Narkose verwandt war), bei einer Urethrotomie, einer Sarcomexstirpation am Femur, einer Lymphdrüsenexstirpation am Halse, sowie einer Tracheotomie bei Struma maligna. In den letzten 5 Fällen war Aether

Digitized by Google

und Chloroform verwendet. Der Tracheotomirte hatte vor der Narkose Opium erhalten. Gegen die Asphyxieen wurde künstliche Athmung (Arm-Heben und Senken, rhythmische Compression des Thorax, rhythmische Zungentractionen) und Peitschen mit nassen Tüchern angewandt. Ein Mal trat im Beginn der Narkose ein epileptischer Anfall bei einem 23jährigen Manne auf, der an Epilepsie litt.

b) Einen Todesfall, der während der Narkose eintrat, führe ich ursächlich auf die Chloroformnarkose zurück.

13 1/2jähriges, kräftiges Mädchen — Tuberkulose des Jochbeines. — Bei Vornahme der Fistelspaltungen und Auslöffelung, circa 10 Minuten nach Beginn der normal verlaufenden Narkose, Stocken der Athmung, Cyanose; Puls klein. Auf Tieflagerung des Kopfes und Zungentractionen kommt die Athmung wieder in Gang. Die Operation wird fortgesetzt, ohne dass weiter Chloroform gegeben wird. Dann wieder Sistiren der Athmung; Puls nicht fühlbar. Bei neuer Kopftieflegung und künstlicher Respiration noch einige Male spontane Athemzüge. Einstündige Wiederbelebungsversuche (künstliche Athmung, Herzmassage u. s. w.) nutzlos. — Die Section ergiebt keinen weiteren Aufschluss über die Todesursache.

c) Uebele Nachwirkungen nach der Narkose. Zwei tödtlich verlaufende Pneumonien bringe ich mit der Narkose in ursächliche Beziehung.

Ein 6 Monate altes, kräftiges, von Bronchialkatarrh freies Kind, operirt wegen Labium fissum in Aethernarkose, misst 4 Stunden post oper. im Rectum 39,6°. Tod 40 Stunden p. op. Sectionsbefund: Pneumonie.

Ein 66jähriger, marastischer Mann mit rechtsseitiger Stimmbandlähmung wird in Morphium-Aether-Chloroformnarkose der Lithotomia suprapubica unterworfen. Im unmittelbaren Anschluss an die Operation Trachealrasseln, Fieber, Sinken des Pulses, Tod 2 1/2 Tage post oper. — Section: Bis in die kleinen Bronchien beider Lungen hinein schleimig-eitrige Flüssigkeit. Linke Lunge theilweise adhärent. Ein hühnereigrosser Herd und ein kleinerer Herd „grauröther Hepatisation" um einen Bronchus herum.

12. Müller, W. (Aachen). A. Luisenhospital.

1. 1. März 1895 bis 29. Februar 1896.

2. Im Ganzen 529 Narkosen, darunter 288 mit Chloroform, 215 mit Aether, 26 mit Aether, dann Chloroform.

4. Gewöhnliche Chloroform- (Gaze-), grosse Aethermaske.

5. 23 Narkosen dauerten über eine Stunde.

6. Der Maximalverbrauch war in 5 Monaten (März bis Juli) 14,53 Ccm. Chloroform und 82,90 Ccm. Aether im Durchschnitt für eine Narkose, ferner in maximo 50 Ccm. Chloroform, 600 Ccm. Aether.

7. Bei 99 Chloroform-, bei 68 Aether- und bei 6 gemischten Narkosen fanden Morphium-Injectionen statt.

8. Vom 1. Mai 1895 ab fand sich bei 16 Patienten Albuminurie vor der Narkose (Kochen und Salpetersäurezusatz), ferner bei 1 Patienten Zucker bis 2 1/2 pCt. (Fehling und Gährungsprobe). In keinem dieser Fälle wurden nachtheilige Folgen der Narkose beobachtet.

Digitized by Google

9. 4mal wurden vorübergehende Chloroformzufälle während der Narkose beobachtet, 2 mal Synkope, 2 mal Asphyxie, dabei 1 Todesfall in Synkope und zwar bei einer 68jährigen Pat. mit Carcinom des Ductus cysticus und der Gallenblase, Lebermetastasen und atrophischem Herzen. Plötzlicher Eintritt der Herzlähmung im Beginn einer sehr vorsichtig eingeleiteten Tropfennarkose, bei welcher kaum 10 Gr. verbraucht waren. Zur Operation war noch nicht geschritten worden.

Die übrigen Zufälle wurden durch künstliche Athmung und Herzmassage (Drücken mit schnellem Tempo) beseitigt. Spätwirkungen wurden mit Sicherheit nicht beobachtet.

B. Privatklinik.

1. Die gleiche Beobachtungszeit.

2. 130 Narkosen, davon 104 mit Chloroform, 26 mit Aether, 7 gemischte (erst Aether, dann Chloroform).

5. 11 Narkosen länger als 1 Stunde.

6. Der Maximalverbrauch war 65 Grm. Chloroform und 250 Grm. Aether.

7. Bei 33 Narkosen (20 Chloroform, 13 Aether) wurden vorher Morphiuminjectionen gemacht.

8. Es fand sich 2mal Albuminurie (Amyloid nach langer Fisteleiterung), die Narkosen wurden gut vertragen.

9. Uebele Zufälle wurden nicht beobachtet, auch Nachwirkungen nicht.

13. Schede, später Kümmell und Sick, Chirurgische Abtheilung des Neuen allgemeinen Krankenhauses zu Hamburg-Eppendorf. (Berichterstatter Dr. Graff und Dr. Goebel.)

1. 4. März 1895 bis 19. März 1896.

2. a) Chloroformnarcosen 1869, durchschnittliche Dauer: 42 Min., Verbrauch pro Narcose: 39 Ccm. und pro Minute 0,9 Ccm. b) Aethernarcosen 69, durchschnittl. Dauer: 52 Min., Verbrauch pro Narcose: 159 Ccm. und pro Minute 3 Ccm. c) Chloroform-Aethernarcosen 113, durchschnittliche Dauer: 79 Min. d) Bromaethylnarcosen 68, durchschnittliche Dauer: 12 Min., Verbrauch pro Narcose: 32 Ccm. und pro Minute 2,7 Ccm.

3. Chloroform Marke E. H. von E. Heuer, Cotta bei Dresden. Aether pro narcosi von Merck-Darmstadt. Bromaethyl: C. A. Kahlbaum-Berlin.

4. Chloroformmaske nach Schimmelbusch und Kocher und nach Juncker (von Sesemann modificirt); Aethermasken nach Julliard und Czerny.

5. Eine Stunde und mehr dauernde Narcosen: 536. Die durchschnittliche Dauer war 85 Minuten. Sehr viele gemischte Narcosen waren hierunter. Durchschnittlicher Chloroformgebrauch 0,7 Ccm. pro Minute.

6. Ueber 3 Stunden dauernde Narkosen fanden 10 statt, von 180 bis 230 Minuten und einem Verbrauch von je 10—130 Ccm. Chloroform und 130 bis 380 Ccm. Aether.

7. Morphiuminjectionen lässt Herr Dr. Kümmell bei allen irgend wie des Potatoriums Verdächtigen machen, während sie sonst nur bei sehr starken Potatoren und bei Operationen am Kehlkopf, im Munde etc. gemacht werden. Andere Injectionen: Campher, Aether nach Bedarf.

8. Von üblen Zufällen ist zu berichten:

Digitized by Google

a) 1. Eine Asphyxie bei einer Laparotomie, nachdem die Frau 40 Ccm. Chloroform bekommen hatte. Es wurde bei der, im ganzen 107 Minuten dauernden, Operation noch 190 Ccm. Aether gebraucht.

2. Aehnlich schlechter Puls etc. nach 45 Minuten bei einer Frau, die dann noch 60 Ccm. Aether (im Ganzen 93 Minuten Narkose) erhielt.

3. Athemstillstand nach 10 Min. bei einem Manne (erhielt 15 Chloroform.)

4. Chloroform-Athmungsasphyxie bei einem Kind.

5. Bei einer Frau nach 20 Ccm. Chloroform in 20 Minuten. Verschwinden von Puls und Athmung. Herzmassage. Dann noch 80 Ccm. Aether in 20 Minuten.

6. Athemstillstand nach 40 Ccm. Chloroform, in 20 Minuten gegeben bei einem Manne. Erhielt noch 120 Ccm. Aether in 40 Minuten.

7. Athemstillstand bei einem Manne nach 60 Chloroform, erhielt im ganzen noch 150 Ccm. Aether in 65 Minuten.

8. Athemstillstand bei einer Frau, die in 50 Minuten erst 18 Chloroform, dann 60 Ccm. Aether erhielt.

9. Zweimalige Asphyxie bei einem 10jährigen Knaben, der in 50 Minuten 40 Ccm. Chloroform erhielt, und schon sehr oft narcotisirt war.

10. Athemstillstand bei einem 3jährigen Knaben nach 3 Ccm. Chloroform, derselbe erhielt dann noch 60 Ccm. Aether in 60 Minuten, war schon öfter narcotisirt.

11. Athemstillstand bei einem 7jährigen Mädchen nach Morphium 0,004 und Chloroform (Uranoplastik).

12. Athemstillstand bei einem Manne (Morphiumchloroformnarkose).

13. Bei einem jungen Mädchen, die 25 Ccm. Chloroform in 40 Minuten erhielt, schwerer Herzcollaps (Verbrennung!).

14. 1 Todesfall in Chloroformnarkose.

Es handelte sich um einen 58jährigen anämischen und abgemagerten Mann mit allgemeiner Arteriosklerose, Lungenemphysem, Bronchitis und chronischer Nephritis, der wegen einer Bauchdeckengeschwulst operirt werden sollte. Wegen der bestehenden Bronchitis war Aether contraindicirt und wurde daher tropfenweise Chloroform angewandt nach vorangegangener Injection von 0,01 Morphium. Nach 10 Minuten, nach einem Verbrauch von nicht 10 Ccm. Chloroform, Herzcollaps, dann Athmungsstillstand und trotz Herzmassage, künstlicher Athmung, Sauerstoff etc. Exitus letalis. Die Athmung erschien am Beginn noch einmal wieder, verschwand aber schnell, trotz Stundenlang fortgesetzter Bemühung. Die anatomische Diagnase nach der Autopsie lautete: Hypertrophia cordis. Emphysema pulmonum. Atrophia granularis renum. Atheromatosis aortae. Abscessus inveteratus pariet. ant. abdom. ex corpore alieno intestini jejuni perforati.

Erwähnt sei noch, dass in 2 Fällen das Chloroform ausserdem noch als Todesursache angegeben werden muss, wegen der deletären Wirkung, die es auf die Nieren ausgeübt hat.

Frau Gr., 53 Jahre, ausgedehntes Uteruscarcinom. Operation nach Schuchardt, dann beendet durch Laparotomie. Dauer der Operation 230 Minuten, 130 Ccm. Chloroform. Nach der Operation vollkommene Anurie, (vor der Operation war der Urin normal), Exitus letalis nach 52 Stunden. Die

Digitized by Google

Section ergab eine schwere parenchymatöse Degeneration der Nieren, die sich mikroskopisch als ausgedehnte Kernnekrose der Rindensubstanz und Markkegel erwies. Dieser Fall ist vollkommen einwandsfrei dafür, dass die schwere Nierenschädigung durch das Chloroform hervorgerufen ist.

Im zweiten Falle handelte es sich um einen 38 Jahre alten Mann, der Potator und früher luetisch war, der mehrfach ausserordentlich heftige Schmerzattaquen gehabt hatte, die als Gallensteinkoliken gedeutet waren. Bei der Laparotomie ergab sich aber als Ursache eine chronische Pankreatitis mit Steinbildung. Nach der Operation (Dauer 120 Minuten, 105 Ccm Chloroform) starker Eiweissgehalt im Urin. Nach 36 Stunden im Coma Exitus letalis. Die Section ergab dieselben schweren Nierenveränderungen. (Beide Fälle werden ausführlicher publicirt werden.)

14. Stelzner, Stadtkrankenhaus in Dresden.

1. 1. März 1895 bis 29. Februar 1896.

2. 632 Narkosen, 587 Aethernarkosen (nur Aether), 20 combinirte Morphium-Aethernarkosen, 12 Chloroformnarkosen, 13 combinirte Morphium-Chloroformnarkosen.

9. Die Aethernarkosen sind ohne Todesfall und ohne jede üble Nachwirkung verlaufen. Eine einzige schnell vorübergehende Asphyxie während der Narkose bei einem Kinde war auf Nachlässigkeit des Narkotiseurs zu schieben. Unter den 12 reinen Chloroformnarkosen ist leider 1 Todesfall vorgekommen. Er betraf ein junges Mädchen, bei welchem eine einfache centrale Struma operirt werden sollte, und die während der Operation plötzlich starb. Die Section ergab keinen Grund für den Tod.

15. Unruh, Stadtkrankenhaus in Wismar.

1. 1. März 1895 bis 29. Februar 1896.

2. 142 Chloroformnarkosen.

3. Chloralchloroform von Schering Berlin.

4. Tropfglas und aseptische Mullmaske nach Schimmelbusch.

5. 11 Narkosen dauerten 1 Stunde, 17 länger bis zu 3 Stunden.

6. Verbrauch pro Minute durchschnittlich 1 Gramm.

7. 3 mal wurden vorher Morphiuminjectionen gemacht.

8. 1 mal enthielt der Harn 5 pCt. Zucker (mit dem Gährungs-Saccharometer bestimmt).

9. Uebele Zufälle. a) Asphyxien 2, 1 im Anfang der Narkose künstliche Athmung; 1 nach 5 Minuten ganz plötzlich. Beide mit künstlicher Athmung behandelt und wiederhergestellt. (15 Gr. verbraucht).

b) Todesfall. 1 20jähriger sehr schlecht genährter wandernder Bäckergeselle mit Zungenabscess. Operation am hängenden Kopf. 5 Minuten nach vollendeter Incision, 20 Minuten nach Beginn der Narkose (30 Gr. verbraucht) beim Aufheben des Kopfes plötzlicher Herzstillstand. Künstliche Athmung, Faradisation des N. phrenicus, Tracheotomie ohne Erfolg. Die Section ergab, dass weder Blut noch Eiter in die Trachea eingeflossen war. Nirgends Ekchymosen. Starke Anfüllung des rechten Herzens mit flüssigem dunkelrothen Blut. Sehr schlechter Ernährungszustand. Das Chloroform wurde genau untersucht und einwandfrei befunden.

Digitized by Google

c) Ueble Nachwirkungen wurden nicht beobachtet.

16. Wagner, Knappschaftslazareth Königshütte (O.-S.)

1. 15. März 1895 bis 15. März 1896.

2. 618 Narkosen.

I. Chloroformnarkosen 196. a) An Personen von 10 bis 68 Jahren 130. b) An Kindern von 14 Tagen bis 10 Jahr 66.

4. Zur Anwendung kam nur Schering'sches Chloralchloroform in Originalverpackuug, welches aus braunen Tropfgläsern auf die Schimmelbusch'sche Maske getropft wurde.

5. 20 Narkosen von mehr als einstündiger Dauer.

In 7 Fällen wurde die mit Aether begonnene Narkose mit Chloroform weitergeführt. (Siehe weiter unten.)

Die 66 Narkosen an Kindern vertheilen sich auf die Altersstufen wie folgt: Unter einem halben Jahr waren 13 Kinder, bis zu einem Jahre 8, bis zu zwei Jahren 9, bis zu drei Jahren 4, von vier bis zu sechs Jahren 17, von sechs bis zu zehn Jahren 15.

7. Morphium vor Beginn der Narkose wurde nur den als hochgradige Potatoren bekannten Personen, während der Narkose nur dann verabreicht, wenn das Excitationsstadium auffallend anhaltend und heftig war und demgemäss der Chloroformverbrauch ein sehr reichlicher zu werden versprach.

9. Asphyktische Umstände bedrohlicher Natur wurden bei Erwachsenen in keinem Falle beobachtet, bei Kindern dagegen in 4 Fällen verbunden zum Theil mit hochgradiger Cyanose. Das Fortlassen des Chloroforms und die eingeleitete künstliche Athmung hatte guten Erfolg. In einem Fall brauchte nach Wiedereintritt normaler Athmung die Operation nicht abgebrochen werden, es wurde statt Chloroform Aether genommen und in guter Narkose die Operation beendet.

Exitus trat ein in einem Falle bei Beginn der Narkose.

Es handelte sich um den 33 Jahre alten Puddler vn der Königs-Hütte Sch., welcher seit Jahren als Lungenphithisiker bekannt war sich aber eines leidlich guten Ernährungszustandes bei verhältnissmässig geringen subjectiven Beschwerden erfreute. Auf beiden Lungen intra vitam für Phthise typischer Befund. Wegen der Lungenerkrankung wird bei der am Pat. vorzunehmenden Spaltung einer Mastdarmfistel und grossem periproctitischen Abscess Chloroform zur Narkose verwendet.

Während zuerst Athmung und Puls gut waren, fängt nach einigen Minuten der letztere an unregelmässig zu werden, bleibt aber leidlich voll. Das Excitationsstadium tritt ziemlich spät und heftig auf. Auf der scheinbaren Höhe desselben setzt der Puls plötzlich aus, um nicht wiederzukehren, die bis dahin gute Athmung wird oberflächlich und beide kehren, trotz sofort eingeleiteter künstlicher Athmung, die $^3/_4$ Stunden fortgesetzt wird, nicht zurück. Die Operation hatte noch nicht begonnen. Chloroformverbrauch 15 Gr.

Sectionsbefund: (Kurzer Auszug.) Tuberculose beider Lungen. Die linke Lunge ist durch disseminirte peribronchitische Herde zu etwa $^2/_3$ ihres Volumens, die rechte zur Hälfte functionsunfähig. Beide Nieren zeigen an der Oberfläche ausgedehnte eingezogene Narben. Schrumpfniere. Herz in allen

Digitized by Google

Theilen stark erweitert, ausserordentlich schlaff, Muskel grauroth und weich. Myodegeneratio cordis chronica. Pericardiale Schwielen.

II. Aethernarkosen: 422. a) An Personen von 10 bis 75 Jahren 326. b) An Kindern von 2 Monaten bis 10 Jahr 96.

Der Aether wurde auf die Julliard'sche Maske in Mengen von 20—30 Gr. gegossen. Nach den ersten Zügen wurde um den Rand der Maske ein Handtuch gelegt, einmal um möglichsten Luftabschluss zu erzielen, dann auch um die Verdunstung des Aethers nach aussen zu verhüten.

5. Bei 40 Narkosen handelte es sich um eine mehr als einstündige Dauer; die längste Narkose dauerte $2^3/_4$ Stunden.

In 2 Fällen bei Erwachsenen wurde wegen erheblicher Schleimsecretion und fortgesetztem Hustenreiz bei absolut intacten Lungen, in 3 Fällen wegen Aetherzittern, welches die auszuführende Operation erschwerte und sogar unmöglich machte, Aether mit Chloroform vertauscht und eine gute Narkose erzielt. Bei Kindern war nur in 2 Fällen von übergrosser Schleimsecretion Dies nothwendig.

Die 96 Narkosen an Kindern vertheilen sich wie folgt auf das Alter derselben. Unter einem halben Jahre alt waren 5 Kinder, bis zu einem Jahre 6, bis zu zwei Jahren 11, bis zu drei Jahren 11, von vier bis zu sechs Jahren 38, von sieben bis zu zehn Jahren 25.

7. Morphium wurde nur äusserst selten und unter denselben Voraussetzungen, wie schon oben erwähnt, zu Hülfe genommen.

Aetherexantheme traten häufig auf und gleichmässig bei Erwachsenen und Kindern, oft schon sichtbar nach wenigen Zügen Aethers.

6. Der Verbrauch des Aethers war je nach der Dauor der Narkose ein verschiedener. Durchschnittlich schliefen die Patienten fest nach einem Verbrauch von 40—50 Gr. Bei lange dauernden Operationen wurden bis zu 300 Gr. verbraucht.

8. Lungenerkrankungen nach vorausgegangener Aethernarkose kamen in 2 Fällen vor. Beide Mal handelte es sich um Laparotomieen bei Frauen von 40 und 48 Jahren.

Fall I. Resection des carcinomatösen Pylorus und Herstellung einer Anastomose mittels Murphyknopf zwischen Magen und Jejunum. Dauer der Operation $1^1/_4$ Stunde. Am 2. Tage hohes Fieber, keinerlei Symptome für Peritonitis, nur klagt Pat. über Schmerzen beim Husten im Bauch und in der rechten Seite. Am 3. Tag Pneumonie des rechten Unterlappens deutlich nachweisbar, am 4. Tag Exitus. Die Section bestätigte die klinische Diagnose bezügl. der Pneumonie. Es bestand keine Peritonitis, die Darm- und Magennähte hatten gehalten, der Murphyknopf war gut durchgängig, die Verklebung der Darmserosa um ihn herum innig.

Fall II. Herstellung einer Anastomose mittels Murphyknopf zwischen Magen und Duodenum bei Sanduhrmagen und stricturirendem Carcinom auf dem Boden eines alten, fest mit Pankreas verwachsenem Ulcus ventriculi. Dauer der Narkose $1^1/_2$ Stunde. Exitus am Abend des 3. Tages an Pneumonie. Die Section bestätigte die klinische Diagnose (Pneumonie des linken Unterlappens.) Keine Spur von Peritonitis.

Digitized by Google

Man ist geneigt diese Fälle dem Aether zur Last zu legen und deswegen haben wir auch in späteren derartigen Fällen dem Chloroform den Vorzug gegeben. Da hatten wir aber in einem Falle eine ähnliche Folgeerscheinung. Bei einer 36jährigen elenden Lehrerin wurde wegen inoperabelem Pylorus-carcinom in Chloroformnarkose die Gastroenterostomie mit Murphyknopf gemacht. Es ging ihr vorzüglich bis am 8. Tage eine Pneumonie eintrat, an der sie am 12. Tage starb. Section nicht gestattet. Selbst wenn hier mit Aether narkotisirt wäre, wäre man weder geneigt noch berechtigt gewesen die Pneumonie, weil zwischen ihrem Auftreten und der Narkose 8 Tage gelegen haben, dem Aether zur Last zu legen.

Nach solchen Vorkommnissen muss man doch zweifelhaft werden, ob man jene obigen beiden Fälle dem Aether zur Last legen darf und ob man die Entstehung der Pneumonien nach Bauchoperationen nicht vielmehr anderen Umständen zuzuschreiben hat, auf die auch schon von anderen Seiten aufmerksam gemacht wurde.

17. Dr. Zeller, dirigirender Hospital-Arzt in Stuttgart.

1. 1. März 1895 bis 1. Mai 1895.

2. Ausschliesslich Chloroform im Ganzen 435 Fälle.

3. Deutsches Fabrikat, nur in ca. 10 Fällen Chloroform-Anschütz.

4. Schimmelbusch'sche Maske, einigemal ein Taschentuch.

5. Ueber 1 Stunde dauerten 72 Narkosen, ohne dass die lange Dauer als solche einen Nachtheil gehabt hätte. Die längste Dauer — 3 Std. — beanspruchte eine schwierige Pylorusresection.

6. Der Verbrauch war im Durchschnitt für eine Narkose 22,9 Gr. Der grösste Verbrauch war 75 Gr. bei einer 2 Std. 20 Min. dauernden Exstirpatio uteri vaginalis.

7. Morphiuminjectionen (à 0,02 Gr.) kamen nur 2 mal in Anwendung.

8. Asphyxieen wurden nicht beobachtet, dagegen kamen leider 2 Todesfälle vor, von denen jedoch nur einer auf die Giftwirkung des Chloroform zu setzen ist.

Im 1. Fall handelte es sich um einen 29 j. Phthisiker mit grossem rechtsseitigem Empyem. Ziemlich starke Excitation, Beruhigung nach 5 Min., nachdem 10 Gr. Chloroform verbraucht waren. Pat. wurde auf die linke Seite gelegt, um das Operationsfeld zu desinficiren. — der Cornealreflex war noch nicht erloschen — als er ganz plötzlich weite Pupillen bekam, noch einige Male schwer athmete und dann das Herz still stand. Alle Versuche (künstliche Athmung, Punktion des Empyems, Tracheotomie) erfolglos. — Der Fall gehört wohl zu der Zahl jener plötzlichen Todesfälle, wie sie bei Empyemen bisweilen vorkommen, besonders beim Umdrehen des Körpers und ist nicht auf die Chloroformwirkung zu setzen. Der Vollständigkeit halber sei er aber hier angeführt.

2. Fall: 47jähriger Arbeiter. Sarkom der Fossa supraclavicul. Starke Adipositas, Potator, hochgradige Aufregung aus Furcht vor der Operation. Starke Excitation, kaum auf dem Tisch zu halten, nach 4—5 Min. Aussetzen des schwachen Pulses, weite Pupillen, die Athmung geht noch kurze Zeit weiter. Die Pupillen werden vorübergehend wieder enger, dann wieder weiter.

Digitized by Google

Künstliche Athmung, 5 Min. nach Beginn der Asphyxie Tracheotomie, Electrisiren mit Einstechen einer Nadel in das Herz. Alles vergebens. Bemühungen werden 50 Min. fortgesetzt. Das Chloroform war 12 Gr. — Die Section ergab wie meist keinen Aufschluss. Die Muskulatur des Herzens war kräftig, nicht fettig degenerirt.

18. Angerer, Chirurgische Klinik in München.

1. 1. April 1896 bis 31. März 1897.

2. 767 Narkosen, davon mit Aether 650, mit Chloroform 108, gemischte Narkosen 9.

3. Die Bezugsquellen von Aether und Chloroform sind die gleichen wie in den Vorjahren; ebenso wurden beide Präparate noch einem besonderen Reinigungsprocess vor ihrer Verwendung unterzogen.

4. Für Aether: Julliard'sche Maske. Für Chloroform: Esmarch'sche Maske, unter ausschliesslicher Befolgung der Tropfmethode.

5. Dauer über eine Stunde bei 86 Aether-, 16 Chloroform- und 5 gemischten Narkosen.

6. Durchschnittsverbrauch bei Aether- 150, bei Chloroformnarkosen 30 Ccm.

7. Morphiuminjectionen in allen Fällen, wo es sich um Operationen im Gesicht, Munde oder ein Potatorium handelt.

Von localer Anaesthesie durch Aetherspray, Cocaïninjectionen und insbesondere von der Schleich'schen Infiltrations-Anaesthesie wurde immer mehr und mehr Gebrauch gemacht und zwar in zufriedenstellender Weise.

9. a) Asphyxien nicht beobachtet, weder bei Aether- noch bei Chloroformnarkosen; auch Bronchitiden kamen im abgelaufenen Jahre nach Aethernarkosen nicht zur Beobachtung.

b) Ein Todesfall bei Chloroform. Es handelte sich um einen 19jährigen Kellner, der angeblich seit zwei Monaten Urinbeschwerden hat; der Kranke war im August 1895 wegen einer Phlegmone des Scrotums und Perinaeums, angeblich durch Stoss entstanden, in ärztlicher Behandlung. Wiederholt sind kleine Steinchen mit dem Urin abgegangen. Aufnahme des Kranken in die Chirurg. Klinik 17. Juni 1896. Die Blasenuntersuchung ergab einen fixirten Stein von ziemlicher Länge und wurde der Verdacht auf einen Fremdkörper ausgesprochen. Der Kranke selbst macht diesbezüglich keine Angaben.

Operation 22. Juni 1896: Der Kranke ist im Operationssaal selbst sehr ruhig, hat jedoch im Krankenzimmer grosse Angst gezeigt und war sehr erregt.

Beim Eintritt des Toleranzstadiums, als eben der Hautschnitt gemacht wurde, Stillstand der Athmung, Verschwinden des Pulses, Leichenblässe des Gesichtes; aus der Hautschnittwunde kommen nur wenige Tropfen dunkeln Blutes. Künstliche Athmung, eine Stunde lang fortgesetzt, Herzmassage etc. blieben erfolglos.

Das benutzte Chloroform wurde chemisch untersucht und es ergab die Untersuchung die Abwesenheit von freien Säuren, von Chlorwasserstoff, von freiem Chlor, von gechlorten Aethyl- und Amylverbindungen; das Chloroform entsprach in allen Punkten vollkommen den Anforderungen.

Digitized by Google

Die Obduction der Leiche, die Professor Bollinger 6 Stunden post mortem vornahm, ergab keine Erklärung für den Eintritt des Todes und lasse ich den Sektionsbefund in extenso folgen.

Sectionsbericht. Länge 155; Körpergewicht 45. Gewichte. Gehirn 1490; L. Lunge 200; R. Lunge 240; Herz 240; Leber 1410; Milz 185; beide Nieren 280. Augen: braun. Haare: braun. Haut: weiss. Todtenstarre gelöst. — Mittelgrosser männlicher Körper. Todtenflecke vorhanden. An den Seitentheilen des Rumpfes zeigen sich bis über Fünfmarkstückgrosse Stellen mit eingetrocknetem Blut. Beide Corneae klar, die Pupillen stark erweitert. Beim Einschneiden der Haut zeigt sich das Fettpolster ziemlich gering, Musculatur sehr blass. Zwerchfellstand R. IV. J. K. R., L. V. Rippe. Leber liegt 2 Fingerbreit vor. Das grosse Netz durch eine Spange mit der Blase ungefähr in deren Mittellinie verwachsen, im übrigen die Baucheingeweide in gehöriger Lage. Der Herzbeutel liegt handgross vor. Die beiden Pleurahöhlen leer, die Lungen mit Ausnahme der R. Spitze, die leicht verwachsen ist, sind frei, im Herzbeutel findet sich ca. 1 Theelöffel voll serösen Inhalts; im l. Vorhof, ebenso im r. Vorhof und r. Ventrikel ziemlich reichlich flüssiges Blut, in dem l. Ventrikel zeigt sich beim Aufschneiden mehr.

Organe der Respiration. L. Lunge klein, Pleura etwas gleichmässig verdickt. Die Schnittfläche des Oberlappens braunroth mit etwas vermehrtem Saftgehalt und leicht vermindertem Luftgehalt. Blutgehalt gering. — Der Unterlappen etwas dunkler, weniger lufthaltig, in den Bronchien und Gefässen nichts Besonderes. R. Lunge im ganzen wie die linke, nur zeigt sich an der Spitze ein wallnussgrosser, aus hanfkorngrossen und grösseren käsigen Herden, sowie fibrösem Bindegewebe bestehender Herd. Bronchien und Gefässe normal.

Organe der Circulation. Das Herz im Ganzen ziemlich schlaff, nicht vergrössert. Epicard an den meisten Stellen, namentlich auch über dem l. und r. Vorhof getrübt und verdickt, die Coronargefässe nicht geschlängelt. Das epicardiale Fett nicht sehr reichlich. Auf der Schnittfläche des Herzens eine geringe Zahl punktförmiger Ecchymosen. Das Endocard beiderseits ebenso wie die Klappen gehörig, die Musculatur rechterseits gering entwickelt; die Papillarmuskeln abgeplattet, Fettauflagerungen nicht besonders reichlich. — Im l. Vorhof Epicard gleichmässig verdickt, die Mitralis an den Rändern etwas dicker als normal. Der l. Ventrikel weit, die Papillarmusculatur sehr klein; die Aortenklappen sind zart. Die Coronargefässe in ihren Wandungen nicht verdickt. Die Muskulatur des l. Ventrikels im Ganzen auch gering entwickelt.

Maasse des Herzens. L. Ventrikelhöhe 7,3; l. Ventrikeldicke 1,0; Aortenumfang 6,2; Mitralis 9,5; r. Ventrikelhöhe 8,5; r. Ventrikeldicke 0,1-0,2; Pulmonalumfang 6,6; Tricuspidalis 12. Auf der Schnittfläche des Herzens zeigen sich einzelne etwas hellere aber verwaschene Partien. Sonst zeigt sich auf den Schnittflächen nichts Besonderes.

Die Milz gross, mit etwas gespannter Kapsel. Auf der Schnittfläche die Pulpa dunkelbraunroth, etwas vorspringend; dortselbst zeigen sich zahlreiche, nicht prominente weisse Flecken, die offenbar den Malpighi'schen Körperchen entprechen. Das Gerüst undeutlich.

Digitized by Google

Verdauungstractus. Die Magenschleimhaut ist blass, ziemlich gefaltet, sonst zeigt sie ebenso wie die Darmschleimhaut nichts Besonderes.

Die Leber von entsprechender Grösse, ziemlich dunkelbrauner Farbe und glatter Oberfläche. Die Schnittfläche mit verwaschener Zeichnung, fettarm; in der Gallenblase nichts Besonderes.

Harnapparat. Die Blase ist kinderfaustgross. Aus dem durchschnittenen Anfangsstück der Urethra ragt ca. daumenbreit ein Stück Holz, das nahezu einem halben Bleistift entspricht, hervor. Dasselbe ragt nach oben bis zum Blasenscheitel und ist innerhalb der Blase von steinigen Massen umgeben. Ferner zeigt sich in der Blase ein zweites ca. 10,2 Ctm. langes, anscheinend der anderen Hälfte des Bleistiftes entsprechend, welches von l. u. nach r. o. schief durch die Blase hindurchgeht. Dieses Stück ist durch Auflagerung steiniger Massen bis zur Fingerdicke vermehrt. Die eine Spitze desselben ragt ca. 2 Ctm. in eine Ausbuchtung der Blasenwand hinein, welche nach aussen und oben vom Trigonum gelegen ist. Die andere in einen weiteren Kanal, der in der Richtung nach r. und o. geht. — Die Blasenschleimhaut ist mit reichlichen Eintiefungen und Furchen versehen und zeigt noch mehrere tiefe, von strahligen Eintiefungen umgebene Ausbuchtungen. In der Fortsetzung des erwähnten Kanals in der Richtung nach r. o. gelangt man ca. 6 Ctm. von der Blase entfernt auf einen schon äusserlich wahrnehmbaren und bereits an der intakten Leiche durchfühlbaren Körper, der schwieligen Massen entspricht. Diese derbe gegen die Blase hin sich fortsetzende schwielige Masse ist von dem erwähnten Kanal durchzogen. Letzterer ist erfüllt von eitrigen Massen und eingeschmolzenem Gewebe. Die Wand der Blase ist am Eingang in den Kanal mit derber, schmutziggrün verfärbter Schleimhaut bekleidet. Nach aussen zu geht die Schleimhaut in eine eitrig erweichte Auskleidung des Kanals über. Im Ganzen ist die Schleimhaut der Blase ziemlich geröthet, die Wand der Blase im Ganzen stark verdickt. Auch die Serosa der Blase und ebenso deren gegen das Rectum gerichteter Theil mit bindegeweblichen Massen bedeckt.

Die beiden Nieren glatt, auf der Schnittfläche die Marksubstanz sehr dunkel, Rinde von normaler Zeichnung, nicht verbreitert. Nierenbecken mit Spuren von Injection der Gefässe.

Nervensystem. Am Gehirn und seinen Häuten vollkommen negativer Befund, nur ist die ganze Hirnsubstanz sehr anämisch, Längsblutleiter leer.

19. Barth, Chirurgisches Stadtlazareth Danzig. (Berichterstatter Dr. Lampe, I. Assistent.)

1. 25. September 1896 bis 28. Februar 1897.

2. Chloroform-Narkosen 409, Aether-Narkosen 57, Combinirte Chloroform-Aether-Narkosen 4.

3. Chloral-Chloroform Schering. Aether puriss.

4. Für Chloroform: Vom 25. September 1896 bis 31. Januar 1897 Junker'scher Apparat. Vom 1.—28. Februar 1897 Tropfmethode, Schimmelbusch'sche Maske. Für Aether: Julliard'sche Maske.

5. Durchschnittsdauer sämmtlicher Narkosen für a) Chloroform 31 Min.,

Digitized by Google

b) Aether 27 Min., ad a) 49 Chloroform-Narkosen währten 1 Stunde und darüber, 4 über 2 Stunden. Längste Dauer 165 Minuten auf 150 Gr. (Junker.) ad b) 1 Aether-Narkose währte über 1 Stunde. (100 Min. auf 500 Gr.)

6) Durchschnittlich wurde verbraucht: Chloroform pro Narkose 40 Gr. (Junker), pro Minute 1,2 Gr. Chloroform pro Narkose 18 Gr. (Tropfmethode), pro Minute 0,61 Gr. Aether pro Narkose 114 Gr., pro Minute 4,6 Gr.

7. Injectionen von Morph. hydrochlor. 0,01—0,02 wurden angewandt bei Operationen am Kopf und bei Potatoren in 59 Fällen von Chloroform-Narkose, 4 Fälle von Aether-Narkose.

9. Von üblen Zufällen sind zu verzeichnen: a) Asphyxien: 4 leichte und 1 schwere bei Chloroform-Narkose. Behebung durch künstliche Athmung. — b) Todesfälle während oder unmittelbar nach der Narkose sind nicht vorgekommen.

Dagegen sind 2 Spät-Todesfälle durch Chloroform zu verzeichnen.

a) Direkter Chloroform-Tod. E. G., 43 Jahre alt, früher stets gesund gewesen, leidet seit Jahresfrist an Unterleibs-Beschwerden; ausserhalb der Menses, keine Blutungen. Abnahme des Körpergewichtes. Bisher hat keine ärztliche Behandlung stattgefunden. — Stat. praes. Etwas blasse Frau, mittlerer Ernährungszustand. Herz, Lunge, Leber, Nieren ohne nachweisbare Veränderungen. Intramurales Myom der vorderen Uteruswand von fast Faustgrösse. Die Diagnose wurde am 12. Januar in Chloroform-Narkose (30 Min. mit 30 Gr. Chlorof. [Junker]) gestellt. — Am 13. Januar fühlt sich Pat. noch etwas angegriffen durch die Narkose. — Am 14. Januar: Abdominelle Total-Exstirpation des Uterus. Tamponade mit Jodoformgaze. Dauer der Chloroform-Narkose 120 Minuten mit 100 Gr. Chlorof. (Junker). — 14. Januar Abends: Pat. hat nach der Operation einige Male erbrochen. Allgemeinbefinden verhältnissmässig gut. — 15. Januar. Puls frequent. Blässe des Gesichts. Leib weich, Abgehen von Flatus. — 16. Januar. Puls klein, frequent. Apathie. Oligurie. Entfernung der Tamponnade. Abends Somnolenz. Puls kaum fühlbar. — 17. Januar. Comatöser Zustand; tiefe Blässe, kalter Schweiss; Puls nicht fühlbar. Mittags: Exitus letalis.

Sections-Ergebniss: Befund des Operationsgebietes und der Peritonealhöhle einwandsfrei. Herz braun, atrophisch. Hochgradige fettige Degeneration des Herzens (daneben Fragmentatio cordis), der Leber und der Nieren. Die Veränderungen sind am ausgeprägtesten an der Leber, darnach Herz, Niere. (Untersuchung frisch an Abstrich resp. Zupfpräparaten, ferner an gehärteten (Flemming) Präparaten.

b) Indirekter Chloroform-Tod. M. N., 50 Jahre alt. Am 6. Januar 1897: Cholecysticotomie in Chloroform-Narkose. Pat. hat vor der Operation abgeführt, am Morgen der Operation eine halbe Tasse Thee getrunken. Während der Narkose Erbrechen flüssiger Massen; sofortiges Seitwärtsdrehen des Kopfes, Auswischen des Rachens. 7. Januar: Abendtemperatur 38,7. — 8. Januar: Morgens 37,0. Abends 39,2. Athmung frequent, Puls klein. Unter zunehmendem Fieber, Eyspnoe, Benommenheit, tritt am 11. Januar der Exitus letalis ein.

Digitized by Google

Sections-Ergebniss: Operationsgebiet und Peritonealhöhle frei von Eiterung. Im rechten Unterlappen ein grösserer, im linken ein kleinerer pneumonischer Herd. Die Pneumonie erweist sich mikroskopisch als typische Aspirations-Pneumonie. Bei Färbung nach Gram zahlreiche Stäbchen und Kokken in dem Exsudat der Alveolen.

20. Boeters, Städtisches Krankenhaus zu Görlitz.

1. 1. Januar 1896 bis 9. März 1897.
2. 185 Chloroform-Narkosen.
3. Adlerapotheke zu Görlitz.
4. Einfache Maske und Tropfflasche.
5. Bis zu 1 Stunde = 145, $1^1/_2$ = 21, 2 = 11, $2^1/_2$ = 4, 3 = 2, Ueber 3 = 2. In Summe = 185 Narkosen.
6. Gesammtdauer der Narkose = 8532 Minuten
   Gesammt-Chlorof.-Verbrauch = 3943 Ccm. } 0,46 Ccm. pro Min.

Durchschnittsdauer einer Narkose = 46,12 Minuten. Durchschnittschloroform-Verbrauch = 21,3 Ccm. Maximal-Verbrauch bei einer Narkose = 62 Ccm. Bei einer 200 Minuten dauernden Mastdarmresektion eines Carc. recti bei einem 51jährig. Manne. Maximaldauer einer Narkose 230 Min. = 3 Stunden 50 Min. bei Exstirpation carcinomatöser Inguinaldrüsen beiderseits. Recidiv nach Carc. penis bei einem 47jährigen Manne.

7. Morphium-Injection: Bei 108 Narkosen.

9. Ueble Zufälle: 47jähriger Mann, Exstirpation carcinomatöser Inguinaldrüsen. Aussetzen des Pulses und der Athmung kurz nach Beginn der Narkose. Herzmassage und Campherinjection beseitigen den Collaps; die Herzaktion und Athmung kehren nach kurzer Zeit zurück und bleiben, wenn auch schwach, ohne Störung bis zum Ende der Operation.

51jähriger Mann Gastrostomie wegen Carc. oesophagi. Patient ist sehr schwach und abgemagert. Nach etwa 10 Minuten Aussetzen der Herzaktion und Athmung, letztere stellen sich durch Herzmassage bald wieder ein und erleiden bis zum Schluss der Operation keine weitere Störung.

14jähriger Knabe, Amputatio digit. II. sin. Collaps gleich zu Anfang der Narkose nach nur geringem Chloroformverbrauch. Herzmassage beseitigt den Zustand in kurzer Zeit.

37jährige Frau, Resektion des Mastdarmes. Kurz nach Beginn der Narkose Aussetzen des Pulses und der Athmung. Beide stellen sich durch Herzmassage in kurzer Zeit wieder ein.

55jähriger Mann, Empyema. Patient in Folge langer Krankheitsdauer sehr schwach und heruntergekommen, sehr schlechte Herzthätigkeit. Wegen der durch das Empyem bedingten hochgradigen Dyspnoë wurde die Operation mit Rippenresection unternommen. Nach 15 Minuten Dauer der Narkose setzen Puls und Athmung aus, kehren durch lange fortgesetzte Herzmassage und Campherinjectionen auf kurze Zeit wieder, doch tritt schliesslich der Exitus ein, mehr die Folge des operativen Eingriffs bei der bestehenden Schwäche, wie als Wirkung des Chloroforms. Obduction ergab nichts Wesentliches.

21. Boeters, Privatanstalt zu Görlitz.

1. 1. März 1896 bis 28. Februar 1897.

Digitized by Google

2. 568 Chloroformnarkosen, 14836 Ccm.

3. Löwenapotheke Görlitz. Marke E. H.

4. Einfache Maske, Tropfflasche.

5. Bis zu 1 Stunde: 434, bis zu $1^1/_2$ Stunde: 62, bis zu 2 Stunden: 30, bis zu $2^1/_2$ Stunden 22, bis zu 3 Stunden 10, über 3 Stunden 10 Narkosen, in Summa 568 Narkosen.

6. Gesammtdauer der 568 Narkosen: 28130 Minuten, Gesammtchloroformverbrauch: 14836 Cbctm. (0,53 Cbctm. pro Minute), Durchschnittsdauer einer Narkose: 49,5 Minuten, Durchschnittschloroformverbrauch bei einer Narkose: 26,1 Cbctm., Maximalverbrauch bei einer Narkose: = 140 Cbctm. bei einer $2^3/_4$ Stunden dauernden Pseudarthrosenoperation des rechten Vorderarmes eines 30jährigen Mannes. Maximaldauer einer Narkose: 270 Minuten = $4^1/_2$ Stunden bei 1) einer Darmresection wegen Carc. coli et coeci, 56jähr. Mann, Chloroformverbrauch 85 Cbctm.; 2) einer Magenresection wegen Carc. ventricul., 52jähr. Frau, Chloroformverbrauch 70 Cbctm.; 3) einer Nephrectomie wegen Nierentumors, 27jähr. Mann, Chloroformverbrauch 120 Cbctm.

7. Morphiuminjectionen wurden in 201 Fällen vorausgeschickt.

8. Eiweiss enthielt der Harn in 22 Fällen vor der Narkose. Untersuchungsmethode: Kochprobe + Salpetersäure. Auf Zucker wurde nicht untersucht.

9. Ueble Zufälle: 49jähr. Mann., 5 Min. Dauer, 2 Cbctm. Chloroform, Amputatio femoris wegen Caries genu, Arrosion der Art. poplit., starke Blutungen. Gleich im Beginn der Narkose nach Gebrauch von 2 Cbctm. Chloroform Herzsyncope, mit trotz aller angewendeten Mittel (künstliche Athmung, Herzmassage, Faradisation der N. phrenici) letalem Ausgang. — 43jähr. Frau, 20 Min. Dauer, 15 Cbctm. Chloroform. Untersuchung: Im Beginne der Narkose leichte Asphyxie, nach 2 Min. durch Herzmassage behoben. — 35jähr. Mann, 40 Min. Dauer, 20 Cbctm. Chloroform, Exstirpation eines Tumors der Wade. Im Beginne der Narkose plötzlich Syncope, nach $^1/_2$ Min. Herzmassage beseitigt. — 57jähr. Mann, 10 Min. Dauer, 10 Cbctm. Chloroform, Taxis eines incarc. Bruchs. Gegen Ende der Narkose leichte Asphyxie, nach Fortlassen des Chloroforms sofort beseitigt.

22. Bose, Chirurg. Klinik in Giessen (Berichterst. Prof. Dr. Poppert).

1. Ende April 1896 bis Ende März 1897.

2. 646 Chloroformnarkosen und 128 Aethernarkosen.

3. Chloroform mit der Marke E. H. und Aether wurden von E. Merck in Darmstadt bezogen.

4. Von den Chloroformnarkosen dauerten 197 und von den Aethernarkosen 50 eine Stunde und länger.

7. In etwa $^1/_3$ der Fälle wurde der Narkose eine Morphiumeinspritzung vorausgeschickt.

9. An üblen Zufällen wurden beim Chloroform beobachtet eine kurz dauernde Asphyxie bei tiefer Narkose, die durch künstliche Respiration rasch gehoben wurde, ferner 2 Fälle von Glottiskrampf, die sich in Halbnarkose ereigneten und die die Tracheotomie nöthig machten, da das Vorziehen des Kiefers und der Zunge erfolglos blieben. — Todesfälle während oder nach der Narkose sind nicht vorgekommen.

Digitized by Google

23. Braun, Chirurgische Universitätsklinik und Poliklinik zu Göttingen (Berichterstatter Assistenzarzt Dr. Pels Leusden).

1. April 1896 bis 31. März 1897.

2. 1040 klinische, 167 poliklinische Narkosen. Von 963 klinischen wurden genauere Aufzeichnungen gemacht. Von letzteren waren a) nur mit Chloroform 783 = 81,3 pCt.; b) mit Chloroform und Morphium 179 = 18,6 pCt.; c) nur mit Aether 1.

3. Chloroform und Aether von E. Merck in Darmstadt bezogen.

4. a) Für Chloroform die Esmarch'sche Maske und Tropfflasche; b) für Aether die Julliard'sche Maske für das ganze Gesicht.

5. Eine Stunde und darüber dauerten 236 Narkosen (alle mit Chloroform) = 24,5 pCt. Die längste Narkose dauerte 170 Minuten, 0,015 Morphium, 95 Cbctm. Chloroform. Mann, 36 Jahre: Resectio genu wegen Tuberculose mit ausgedehnten Senkungsabscessen.

6. Im Durchschnitt wurden für jede Narkose 22 Cbctm. Chloroform und pro Minute Narkose 0,542 Cbcm. verbraucht. Dauer der Narkosen im Durchschnitt 40,9 Minuten. — Einmal waren trotz subcutaner Morphiuminjection zu einer 115 Minuten dauernden Narkose 105 Cbctm. Chloroform nöthig bei einer 46 Jahre alten Frau mit ausgedehntem Zungencarcinom, einmal bei einem 59jährigen Manne zur Exstirpation eines Rectumcarcinoms ebenfalls 105 Cbctm. Chloroform (0,01 Morphium, 155 Minnten Dauer).

7. In 179 Fällen (18,6 pCt.) wurde $^1/_4$—$^1/_2$ Stunde vor Beginn der Narkose eine Injection von 0,0075—0,015 Morphium gemacht und zwar nach den allgemein üblichen und daher hier nicht genau zu detaillirenden Grundsätzen. Wenn trotzdem der Verbrauch an Chloroform (0,571 Cbctm. pro Min.) bei diesen Narkosen noch etwas höher als der sonstige Durchschnitt war (0,542), so liegt Das wohl an dem Alter, Geschlecht und der Krankheit der betreffenden Personen und bedeutet doch eine erhebliche Ersparniss.

9. a) Ueble Zufälle kamen nur ganz vereinzelt vor und wurden durch die gebräuchlichen Mittel rasch behoben. b) Ein Todesfall: Mädchen, 13 Jahre, Tod am 23. 9. 96. Subcutane und Muskeltuberculose am rechten Vorderarm, linken Oberschenkel und linker Wade. Exstirpation. Dauer der Narkose 25 Minuten. Chloroformverbrauch 35 Cbctm. (!) Das Mädchen reagirt, als es vom Operationstisch fortgebracht wird; im Krankensaal wird es plötzlich blau, der Puls wird sehr schlecht, hört nach Kurzem ganz auf, ebenso die Athmung. Es werden eine volle Stunde lang Wiederbelebungsversuche (künstliche Athmung, Klopfen der Herzgegend, Reizung der Phrenici) gemacht ohne irgend welchen Erfolg. Zu erwähnen ist, dass bei einer am 11. 6. 96. an derselben Patientin vorgenommenen Operation ebenfalls Asphyxie eingetreten war, die jedoch durch künstliche Athmung bald beseittigt wurde, so dass die Operation in Narkose beendigt werden konnte.

Sectionsprotokoll im Auszuge (Section 24 St. post mort., Dr. Ophüls).

Mässig gut genährte, weibliche Leiche. Am l. Unterarm, rechten Ober- und Unterschenkel je eine frische, durch Nähte verschlossene Operationswunde. Im Peritoneum parietale der vorderen Bauchwand, im Netz und besonders dicht im Douglas'schen Raum verstreute, theils graue, theils verkäste Knötchen,

Digitized by Google

offenbar von einem in die Peritonealhöhle durchgebrochenen verkästen Knoten des Ileocoecalstranges aus entstanden. Tuberculose einiger Lymphknoten im Mesenterium und Mediastinum anticum. Thymus noch gut erhalten, enthält einzelne käsige Knötchen. Ausser einer geringfügigen gelblichen Fleckung im Septum des rechten Ventrikels am Herzen nichts Abnormes. Arteria pulmonalis frei. Unter der Pleura und im Parenchym beider Lungen verstreut einzelne theils graue, theils gelbliche Knötchen, ausserdem ein etwas grösserer, käsiger, peribronchitischer Herd im rechten Oberlappen. Luftwege ohne fremdartigen Inhalt. Ausgedehnte Verwachsungen in der Umgebung der Milz und zwischen Leber und Zwerchfell. In letzteren zahlreiche, confluirende, käsige Einlagerungen. Milz vergrössert, Hyperplasie des lymphatischen Gewebes derselben, keine Tuberkel enthaltend. Letztere auch nicht in der Leber. Im Darm nichts von Tuberculose, jedoch starke Hyperplasie der solitären Follikel und derjenigen der Peyer'schen Plaques. Aorta eng, elastisch, zeigt Verfettung der Intima in der Nähe der Abgangsstelle der Intercostalarterien. In den Nieren einzelne Tuberkel, sowie Kalkinfarcte an den Papillenspitze. Aus dem mikroskopischen Befund (Dr. Ophüls) muss das Folgende erwähnt werden, da gleichartige Veränderungen in letzter Zeit wiederholt bei sogenannten protrahirten Chloroformtoden beschrieben sind: Albuminöse Trübung und fleckweise Verfettung der Herzmusculatur. Die Muskeln sehen wie fein bestäubt aus. In der Nierenrinde leichte Verfettung der Epithelien der Schaltstücke und der aufsteigenden Schleifenschenkel. Dass dies in unserem Falle nicht durch die Chloroformwirkung erklärt werden kann, ist selbstverständlich: Es ist vielmehr hier auf einen gewissen anämischen Zustand zurückzuführen, auf den ja auch schon die fleckige Verfettung der Aortenintima hinweist.

24. Czerny, Chirurgische Universitätsklinik Heidelberg (Berichterstatter Dr. v. Beck).

1. 1. März 1896 bis 1. März 1897.

2. 1433 Narkosen und zwar mit Chloroform 770; Morphium, Chloroform 591; Chloroform, Aether 11; Aether 16; Morphium, Chloroform, Aether 15; Morphium, Aether 9; Bromäthyl 21.

4. Die Chloroformnarkose war vorzugsweise Tropfnarkose.

9. Unter den Chloroformnarkosen waren 2 Fälle von Synkope zu verzeichnen, die eine wurde durch künstliche Athmung behoben; bei der zweiten trat Exitus letalis ein. — Bei der ersteren handelte es sich um ein 18jähriges anämisches Mädchen mit grossem Glutealabscess. Die Synkope trat im Beginne der Operation auf, nach einigen Athemzügen Chloroform. Es war Tropfnarkose verwendet worden, aber es war an einem heissen, schwülen Sommertage und die Luft des Operationssaales war durch mehrere vorhergehende Aether- und Chloroformnarkosen an demselben Morgen durch die Dämpfe der genannten Narcotica genügend imprägnirt worden. Nach einigen Minuten künstlicher Athmung und Herzmassage kehrte Puls und Athmung wieder zurück und konnte die Operation zu Ende geführt werden.

Bei dem tödtlich verlaufenen Fall von Synkope handelte es sich um einen kachektischen 55jährigen Mann mit Sarkom der linken Niere. Bei der versuchten Exstirpation der Niere und zwar bei der Herauslösung des Nieren-

Digitized by Google

tumors aus seiner Capsel und Hervorziehen der Geschwulst vor die Wunde blieb plötzlich der Puls aus, während die Athmung noch etwas weiter ging. Trotz künstlicher Respiration, Campherinjection, Herzmassage, schliesslich noch Tracheotomie, wurde eine Wiederbelebung nicht mehr erzielt. Chloroformverbrauch betrug 12 Grm. Die Obduction ergab Angiosarcom der linken Niere mit Durchbruch und Geschwulstthrombenbildung in der Vena renalis und Vena cava, multiple Metastasen in der Leber und vor Allem im Herzmuskel, Endo- und Pericard, genügend disponirende Momente zu einer Synkope bei einer so eingreifenden Operation, auch ohne Hauptschuld des Chloroforms, um so mehr, da durch das gewaltsame Hervorziehen eines Nierentumors jedesmal Shock entsteht.

Neben den Narkosen wurden zu operativen Eingriffen auch Lokalanaesthesie angewandt und zwar endermatisch in Gestalt von 1 proc. Cocainlösung und in Menge von 2—4 Cbctm. Die Zahl solcher Lokalanästhesien betrug 77, darunter 13 Laparotomien (5 Gastroenterostomien, 5 Gastrostomien, 1 Probelaparotomie, 1 Wurmfortsatzresection und 1 Herniolaparotomie). Einzelne Tracheotomien, Strumectomien, Nasenplastiken wurden ebenfalls mit Lokalanästhesie ausgeführt. Intoxicationserscheinungen wurden nie wahrgenommen.

25. Erbkam. Städtisches Krankenhaus zu Grünberg in Schlesien.

1. 20. März 1896 bis 10. März 1897.

2. Bei sämmtlichen Narkosen wurde ausschliesslich Chloroform angewendet und zwar in 28 einfachen und 15 gemischten Narkosen, bei den letzteren wurde $^1/_4$ Stunde vorher eine Lösung von Morphium-Atropin im Verhältniss von 1 : 0,1 eingespritzt.

4. Beim Narkotisiren wurde die gewöhnliche Esmarch'sche Maske verwendet.

5. Ein tödtlich verlaufener Fall (Nekrose am Daumen) betraf einen 52jährigen Mann, der, nachdem er 5 Minuten lang 20 Gr. Chloroform verbraucht hatte an Herzlähmung verstarb. Gerichtliche Section: Herzerweiterung und Verfettung.

26. Garrè. Chirurg. Klinik zu Rostock.

1. 1. Mai 1896 bis 28. Februar 1897.

2. Aethernarkosen 353 (davon m. Morphiuminject. 1), Chloroformnarkosen 236 (mit Morphium 26), Gemischte Aether und Chloroform-Narkosen 63 (mit Morphium 3) zusammen 652 Narkosen.

4. Die Aethernarkosen sind mit Julliard'scher Maske ausgeführt. Bezugsquellen des Aethers wie früher. Der Aetherverbrauch berechnet sich für $^1/_2$ stündige Narkose durchschnittlich auf 100 Cctm.

5. 34 Narkosen dauerten über eine Stunde; bei 6 Narkosen mit zweistündiger Dauer, ohne den geringsten Zwischenfall ist z. B. ein Aetherverbrauch von 200, 210, 240. 200, 220, 200 Cctm. verzeichnet.

8. Ueble Zwischenfälle während der Narkose sind keine vorgekommen; nach der Narkose ist einmal eine starke Bronchitis aufgetreten und zwar nach kurzer Narkose. Mehrmals liess starkes Trachealrasseln und Schäumen den Uebergang zum Chloroform angezeigt erscheinen.

Digitized by Google

4. Die Chloroformnarkosen sind mit Esmarch'scher Maske ausgeführt. Bezugsquellen des Chloroforms wie früher. Chloroformverbrauch per $^1/_2$ Stunde durchschnittlich 15 Cctm.

5. — 24 Narkosen dauerten über 1 Stunde.

9. — Von üblen Zufällen sind 2 Asphyxien mit aussetzendem Puls zu verzeichnen.; zweimal trat naeh einer Chloroformnarkose schwere Bronchitis auf. Ferner ist ein Todesfall zu verzeichnen.

56 jähriper kräftiger Arbeiter. seit $^1/_2$ Jahr an einem Cancroid des Nasenrückens leidend. Die Untersuchung ergab an den inneren Organen keine Besonderheiten, Lungenbefund normal. Herzdämpfung innerhalb der normalen Grenzen. Herztöne sehr leise, aber rein. Puls klein, langsam, regelmässig. Pat. verweigert die ihm vorgeschlagene Exstirpation des Cancroids in Lokalanästhesie. 12. 8. 96. Operation in Chloroformnarkose. Puls vor derselben nicht beschleunigt, regelmässig. Es wird tropfenweise Chloroform aufgegossen. Sehr bald Eintritt der Excitation. Um die Narkose, da Patient Potator ist, möglichst abzukürzen, Beschleunigung der Operation. Von Beginn der letzteren an erhält Pat. kein Chloroform mehr. Puls wird schon vom ersten Hautschnitt ab sehr frequent und klein. Beim Anlegen der Naht reagirt Pat. bereits, sodass ihm Kopf und Hände gehalten werden müssen, stöhnt laut. Plötzlich setzt die Athmung aus. Delirium cordis. Sofort wird künstliche Athmung angewandt, mehrere Aetherinjeciionen werden gemacht. Pat. athmet Anfangs in grösseren Pausen noch ca. 12 mal. Darauf Stillstand der Athmung und des Herzschlages, Pupillen erweitern sich maximal, reagiren nicht mehr. Die eine Stunde lang fortgesetzte künstliche Athmung bleibt erfolglos. Dauer der Narkose 6—7 Minuten. Verbrauch 7 Cctm. Chloroform.

Auszug aus dem Sectionsprotokoll:

Muskulatur des Thorax und der Bauchwand ist sehr stark entwickelt, wenig feucht, von etwas livider Färbung. Das Zwerchfell steht rechts am oberen Rande der 4. Rippe, links um Weniges tiefer. Die Lungen retrahiren sich in geringem Grade. In den Pleurahöhlen keine Flüssigkeit. Die linke Lunge ist an der Spitze und den hintern untern Abschnitten des Unterlappens mit der parietalen Pleura verwachsen, lässt sich aber leicht und ohne Substanzverlust aus der Pleurahöhle emporheben. Im Mediastinum antic. eine eine 1 Ctm. dicke, bis 3 Ctm. breite, i. g. graugelblich gefärbte, an atrophisches Fettgewebe erinnernde Gewebsmasse, die auf dem Durchschnitt ohne scharfe Abgrenzung gegen das gelbgraue Gewebe auch blassröthliche Partien enthält, die einen undeutlich lappigen Bau besitzen und den Rest von Thymusgewebe darstellen. Das Herz ist in beiden Ventrikeln äusserst schlaff, nicht gross, das subperikardiale Fettgewebe mässig stark entwickelt. Im Herzbeutel ca. 10 Cctm. klare, schwach gelblich seröse Flüssigkeit. Bei der Eröffnung des Herzens fliesst nur dunkles dünnes Blut ab, auch zwischen den Trabekeln und Chordae tendineae finden sich keine Fibrin- oder Cruorgerinnsel. Das rechte Herz ist weit, seine Muskulatur blass. Auf dem ca. 3 mm dicken Querschnitt der Ventrikelwand erscheint die grauröthliche Muskelsubstanz von gelblichem subperikardialen Fettgewebe reichlich durchsetzt. Die Klappenapparate sind dünn und durchsichtig, das Endokard nirgends verdickt. Die Muskulatur des

Digitized by Google

linken Ventrikels ca. 1 Ctm. dick, von etwas dunklerer Farbe und etwas streifig bräunlich. Die Aortenklappen, namentlich des Nodulus der hintern Klappe, sind verdickt und mit älteren kleinsten papillären Excrescenzen bedeckt. Oberhalb des Klappenansatzes ist die Intima der Aorta in Flecken- und Streifenform heller gefärbt und diese Stellen in geringem Grade prominent. Auch in der linken Coronararterie findet sich eine intensiv hellgefärbte, undurchsichtige, etwas verdickte Stelle der Wandung von etwa Linsengröss. Lungen gleichmässig lufthaltig und blutreich. In den untern hintern Abschnitten ist der Farbenton durch Hypostase etwas dunkler und bläulichroth, in den vordern und obern Abschnitten hellroth. Die Schleimhaut der Bronchien etwas geröthet, nicht geschwollen. Die Lappen der Thyreoidea sind nicht vergrössert. Milz gross, von grau-violetter Farbe, auf dem Durchschnitt von dunkler bläulichrother Farbe, mässig fester Consistenz. Die Malpighischen Körper sind sehr deutlich. Unter der linken Nierenkapsel einzelne Sterne injicirter Venen sichtbar. Das Gewebe schneidet sich derbe, ist gleichmässig venös hyperämisch. Namentlich die Marksubstanz dunkelbraun violett gefärbt. Die rechte Niere zeigt das gleiche Verhalten. Schleimhaut des Darms stark hyperämisch. Pankreas ist blutreich, grobkörnig von anscheinend normaler Beschaffenheit. Leber, etwas über 3 Pfd. schwer, ist stumpfrandig von braunrother Farbe. Das Einschneiden in das derbe Gewebe ist mit einem leicht knirschenden Geräusch verbunden. Ihr Bau ist deutlich grob acinös, das Gewebe von mittlerem Blutgehalt.

Diagnose: Hyperämie der Lungen und Bronchialschleimhaut, äusserst schlaffes Herz, Induration der Leber. Stauungshyperämie in Milz, Pankreas, Darm und Nieren. Blut allenthalben dünnflüssig. Beginnende Atheromatose der Aorta und der linken Kranzarterie. Thymusrest (?) im Mediastinum antic., Schwellung der Mesenterialdrüsen.

27. Göschel, Chirurgische Abtheilung des städtischen Krankenhauses zu Nürnberg.

1. 1. März 1896 bis 1. März 1897.

2. In 335 Fällen wurde bei 326 Narkosen Choroform, bei 5 Narkosen Aether gewählt, in 4 Fällen die Narkose mit Chloroform begonnen, mit Aether fortgesetzt.

3. Für Chloroform „Verein chemischer Fabriken zu Mannheim", für Aether Droguenhandlung von Grundherr u. Härdel in Nürnberg.

4. Chloroformmaske nach Esmarch mit einem gestrickten wollenen Ueberzug. Tropfmethode. Aethermaske nach Julliard, asphyxirende Methode. 1 Aethernarkose wurde (nach vorausgegangener subcut. Injection von 0,01 Morph.) mit Esmarch'schen Chloroformmaske und der Tropfmethode ausgeführt.

5. 42 Chloroform-Narkosen dauerten über 1 Stunde (von 65—150 Min.), im Durchschnitt 97 Minuten.

6. Verbrauch: a) Chloroform: 1. pro Minute 0,46 Cctm. (bei Narkosen unter 1 Stunde 0,52 Cctm., bei Narkosen über 1 Stunde 0,36 Cctm.) 2. für 1 Narkose durchschnittlich 19,32 Cctm. (bei Narkosen unter 1 Stunde 15,10 Cctm., bei Narkosen über 1 Stunde 34,45 Cctm.) 3. Maximalverbrauch 90 Cctm. in 60 Minuten.

b) Aether: (von den 5 reinen Aethernarkosen dauerte keine länger als

Digitized by Google

1 Stunde.) 1. pro Minute 2,54 Cctm. 2. für eine Narkose im Durchschnitt 132 Cctm. 3. Maximalverbrauch 170 Cctm. in 60 Minuten.

7. Morphiuminjectionen (0,008—0,02 Gr.) in 40 Fällen.

9. Ueble Zufälle. a) Asphyxien traten 3 mal ein (Chloroformnarkosen) und zwar bei einem 19jährigen. schwächlichen und bleichen Arbeiter, bei dem die Herniotomie gemacht wurde, bei einem 17jährigen, sehr anämischen und durch Fieber erschöpften Dienstknecht mit traumatischer Kniegelenkseiterung, ferner bei einem kräftigen jungen Mann ohne nachweisbare Ursache. Die Asphyxien waren nur von kurzer Dauer und wurden durch künstliche Athmung beseitigt. Im letzten Falle war der Puls während der Asphyxie gut, in den ersten beiden überhaupt nicht zu fühlen. Er zeigte sich erst wieder nach subcut. Injection von Kampheröl (im 2. Fall wurden ausserdem nach 200 Cctm. physiol. Kochsalzlösung injicirt.)

In 4 Fällen musste wegen Kleinheit des Pulses und auffallender Gesichtsblässe die Chloroformnarkose unterbrochen und die Narkose mit Aether fortgesetzt werden. wonach jene Erscheinungen zurückgingen.

b) Ein Todesfall kam bei Chloroformnarkose vor. Die betreff. 15jähr. Pat. war nach $^1/_2$ stündiger Narkose, in welcher 12 Cctm. Chloroform verbraucht wurden, nahezu erwacht und erhielt wegen noch vorzunehmender Extraction einer Zahnwurzel noch einige Tropfen Chloroform, als plötzlicher Tod eintrat.

c) Ueble Nachwirkungen: Erbrechen trat etwa in $^1/_2$ aller Fälle auf. Ernste Erkrankungen, welche als Folge der Narkose aufzufassen wären, kamen nicht vor.

Anmerkung: Die Gesammtzahl der Narkosen auf der chirurgischen Abtheilung des hiesigen Krankenhauses ist in Folge häufiger Anwendung der Infiltrations-Anästhesie nach Schleich in der oben angegebenen Beobachtungszeit bedeutend vermindert.

28. Jungengel, Chirurg. Abtheilung im allg. Krankenhause zu Bamberg.

1. 14. November 1894 bis 15. April 1897 = (29 Monate).

2. 4 Narkosen mit Bromaethyl (Merck), 27 Narkosen mit Chloroform Pictet, 31 Narkosen mit Chloroform E. H. von Gehe in Dresden, 881 Narkosen mit Chloroform Anschütz (Salicylidchloroform), zusammen 943 Narkosen.

4. Es wurde ausschliesslich die mit weitmaschiger Gaze überzogene Maske Schimmelbusch's verwendet. Narkotisirt wurde mittelst der Tropfmethode unter genauer Befolgung der dem Chlorof. Anschütz beigegebenen Witzel'schen Vorschriften. Nach wenigen Versuchen mit dem früher im Krankenhause üblichen Chloroform E. H., wurde zu Chloroform Anschütz übergegangen. Ab und zu wurde des Versuchs halber Chloroform Pictet verwendet. Wegen seiner besseren Verpackung und der dadurch erreichten Eliminirung des Einflusses von Luft und Licht wurde Chloroform Anschütz dann ausschliesslich angewandt.

5. 66 Narkosen dauerten über eine Stunde. Das Maximum der für eine Narkose verwendeten Zeit betrug 2 Stunden. Als Ende der Narkose wurde das Aufwachen des Kranken angesehen. Diese 66 Narkosen beanspruchten zusammen 86 Stunden 35 Min. bei einem Verbrauch von 4783 Gramm Chloro-

Digitized by Google

form. Es entfallen also auf eine Narkose dieser Art ca. $72^1/_2$ Gr. Chloroform und $78^2/_3$ Minuten.

6. Im Ganzen wurden verbraucht 27895 Gr. Chloroform in einer Zeit von 23886 Minuten. Es entfallen auf eine Narkose im Mittel $29^5/_9$ Gr. Chloroform und $25^1/_3$ Minuten Zeit. Der Verbrauch pro Minute stellt sich daher auf etwas über 1 Gr.

7. Morphiuminjectionen werden in einer Dosis von 0,01—0,02 in 119 Fällen gegeben. In einem Fall (eitriges Pleuraexsudat) wurde vor der Narkose Campher subcut. injicirt.

9. Zucker wurde nie beobachtet. Frische Albuminerie nach Narkosen kamen nur vereinzelt und nur für wenige Tage vor. Erbrechen wurde nach der Narkose in 160 Fällen notirt. Mehr oder weniger starke Collapserscheinungen kamen in 12 Fällen vor.

1. 38jähriger Bierbrauer. Incision eines Abscesses am linken Oberschenkel. Dauer 20 Minuten Chloroform Anschütz 25 Gr. Vorübergehende Ohnmacht nach der Narkose — durch Tieflegen des Oberkörpers beseitigt.

2. 4 Jahre alter Junge. Caput obstipum. Exstirpation des erkrankten Muskels. Dauer 15 Min. Verbrauch 20 Gr. Chlor. Ansch. Mehrere Minuten andauernde Pulslosigkeit nach der Operation. Subcutane Campherinjection mit Erfolg.

3. Gastwirthsfrau 37 Jahre. Struma. Exstirpation Dauer 2 Stunden; Verbrauch 100 Gr. Chlor. Ansch. Vorübergehende Pulslosigkeit p. op. — Campherinjectionen.

4. 27 Jahre alter Tagelöhner. Ausschabung vereiterter tuberc. Halslymphdrüsen. Dauer 30 Minuten, Verbrauch 25 Gr. Chlorof. Ansch. Asphyxie gegen Ende der Narkose, mittelst künstlicher Athmung rasch beseitigt.

5. 3 Jahre altes Braugehilfenkind. Diphtherie. Tracheotom. infer. Dauer 15 Min., Verbrauch 5 Gr. Chlorof. Anschütz. Mässsiger Collaps p. oper. Campher mit raschem Erfolg.

6. 14 Jahre alter Lehrling. Hernia inguin. incarc. Herniotomie. Dauer 60 Min. Verbrauch 20 Gr. Chlorof. Ansch. Gegen Ende der Operation Asphyxie auf künstliche Athmung weichend.

7. 25 Jahre alter Oekonom. Struma parenchym von enormem Umfang. Exstirpation Dauer 2 Stunden: 100 Gr. Chlorof. Anschütz. Exitus letalis nach 2 Tagen an Bronchitis und Abknickung der Trachea. Der Exitus dürfte wohl nicht auf Rechnung der Narkose zu setzen sein.

8. 12 Jahre alter Junge. Aeusserst consumirt. Vereiterte complicirte Fractur. Amputatio humeri. Dauer 30 Minuten; 50 Gr. Chloroform. Starker Collaps p. oper. Herzmassage, dann künstliche Athmung, Lavements von heissem Wein; Aethereinspritzungen. Erfolg nach ca. $^1/_2$ Stunde.

9. 51 Jahre alter Gärtner. Stark collabirt. Gangraena ilei durch Volvulus verursacht. Resection von 65 Ctm. Dünndarm, Naht mit Murphyknopf. Dauer 60 Min. Verbrauch 43 Gr. Chlorof. Ansch. Exitus 6 Stunden p. op. Auch dieser Todesfall dürfte der Narkose nur zum kleinen Theile zuzuschreiben sein.

Digitized by Google

10. Lateinschüler 10 Jahre alt. Luxation der Halswirbelsäule. Vor dem Repositionsmanöver Asphyxie durch künstliche Athmung beseitigt. Reposition glatt. Dauer 10 Min.; 7 Gr. Chlorof. Anschütz. Keine Nachwehen.

11. 4 Jahre alte Fabrikarbeiterstochter. Lymphomata colli tub. Exstirpation. Naht. Dauer 20 Minuten. 15 Gr. Chlorof. Anschütz. Das sehr elende Kind collabirte post oper. Subcutane Campherinjectionen, Einläufe von heissem Wein mit Erfolg.

12. 45 Jahre alter Fläschner. Carcinoma laryngis recidiv. Heftige Suffocationserscheinungen. Tracheotomie bei halber Narkose intendirt. Pat. starb beim Hautschnitt nach Einathmung von ca. 5—8 Gr. Chloroform durch Herzstillstand. Herzmassage; Tracheotomie dabei rasch ausgeführt. Aspiration fördert eine geringe Quantität Schleim. Campherinjectionen, Alles ohne Erfolg.

Section ergab ausser dem ulcerirten Carcinom beider Seiten des Larynx keinen anatomischen Grund für den Exitus. Wenn derselbe auch durch die Narkose beschleunigt sein mag, so wird man den Fall nicht als reinen Chloroformtod auffassen können.

Kranke mit Herzklappenfehlern kamen 4 mal zur Operation. Die Narkosen verliefen ohne jede Störung.

In 88 Fällen wurden ausgedehnte Zahnextractionen in Chloroformnarkose vorgenommen. Sie wurden sämmtlich am hängenden Kopf ausgeführt und verliefen ohne Zwischenfälle.

29. Koerte, Chirurgische Abtheilung des städtischen Krankenhauses am Urban in Berlin.

1. 1. März 1895 bis 28. Februar 1897.

2. Von den in dieser Zeit vorgenommenen 1667 Narkosen fielen auf: Aether 1223 (= 73,36 pCt.), Aether-Chloroform 180 (= 10,8 pCt.), Chloroform 264 (= 15,8 pCt.).

3. Bezugsquellen für Aether purissimus Ph. G. Schering'sche Fabrik Berlin, für Chloroform E. H. Chemische Fabrik Ernst Heuer, Cotta, Sachsen.

4. Für Aether die Julliard'sche, für Chloroform die Esmarch'sche Maske und die Tropfmethode mit gewöhnlichem Tropfglas.

5. Von den eine Stunde und darüber dauernden 240 Narkosen (= 14,4pCt. aller Narkosen) waren Aethernarkosen 123 mit 79,15Min. durchschnittlicher Dauer; Aether-Chloroform-Narkosen 74 mit 85,34 Min., Chloroformnarkosen 44 mit 80,45 Min. durchschnittlicher Dauer; die längstdauernde Narkose währte bei Aether 175 Min., bei Aether-Chloroform 190 Min., bei Chloroform 135 Min.

6. Der Maximalverbrauch an Aether betrug 400 Cbctm. bei einer 95 Min. dauernden Narkose. Aether-Chloroform 550 Cbctm. Aether 190 Min., 3 Cbctm. Chloroform, Chloroform 80 Cbctm. bei 135 Min. Dauer. Es fallen auf die 1. Stunde und darüber dauernden Narkosen pro Minute Aether 2,61 Cbctm., Aether-Chloroform 1,99 Cbctm. und 0,18 Cbctm. Chloroform, Chloroform 0,34 Cbctm.

7. Bei Männern wurde im Allgemeinen, soweit nicht besondere Contra-

Digitized by Google

indicationen vorlagen, regelmässig 1/4 Stunde vor Beginn der Narkose 0,01 bis 0,015 Morphium gegeben.

9. a) Asphyxieen kamen bei Aether vor: 2mal eine solche, welche zum Aussetzen der Narkose nöthigte, 1mal sehr starke Schleimsecretion, 1mal Glottiskrampf. Behandlung: Auswischen, Hervorziehen der Zunge, Herzstösse. Bei Chloroform: 5 ernstere Störungen der Athmung; Behandlung: Freimachung der Luftwege, künstliche Athmung.

a) Störungen der Herzthätigkeit bei Chloroform 2mal Aussetzen des Pulses für mehrere Minuten; Behandlung: Herzstösse.

b) Todesfälle, welche allein oder vorwiegend auf das Narcoticum zu schieben waren, sind nicht vorgekommen. Es starben bei oder unmittelbar nach der Narcose 3 Kranke, welche vorher schon in sehr elendem Zustande waren.

1. Aether 110 Cbctm. Sept. Peritonit. Untersuchung in Narkose. Nach 3 Min. Erbrechen und Collaps während die Maske nicht vorgehalten ist. (Tracheotomie) Aussaugen der Luftröhre (Schleim). Kochsalzinfusion, Herzstösse.

2. Chloroform 8 Cbctm. Empyem, Thoraxphlegmone, schwere Sepsis. Puls von Anfang an von geringer Spannung. Plötzliches Aussetzen, Exitus.

3. Aether 100 Cbctm. Ueberfahrung. Abl. femoris, Tod durch Wundshock. Das Narcoticum war in diesen Fällen nicht als Ursache des Todes anzusehen.

c) Ueble Nachwirkungen: 2 Bronchitiden, 6 Pneumonieen nach der Aethernarcose.

No.	Alter.	Krankheit.	Eingriff.	Aethermenge.	Dauer.	Complication.
1.	21 Jahre.	Appendicitis.	Exstirp. d. A.	210 ccm	70 Min.	Bronchitis.
2.	53 „	Carcin. pylor.	Gastroenterostomie.	200 „	40 „	„ a. 2. Tage †
3.	19 „	Ileus.	Laparotomie.	50 „	60 „	Pneumonie a. folg. Tage.
4.	26 „	Hernia incarc.	Herniotomie.	150 „	60 „	Pneumonie a. 3. Tage.
5.	21 „	Appendicitis (sehr elend. Ind.)	Exstirpat. des Proc.	—	—	Pneumonie a. folg. Tage.
6.	28 „	Innere Einklemmung.	Laparotomie.	60 „	45 „	Pneumonie a. 3. Tage.
7.	31 „	Cystoma ovarii.	Laparotomie.	60 „	15 „	Pneumonie a. 2. Tage.
8.	26 „	Retrocoecal-Abscess.	Eröffnung.	110 „	95 „	Pneumonie a. 2. Tage.

Ausserdem traten 2 mal nach Gastrostomie und Herniotomie, operirt mit Cocaininfiltration und Morphium tödtliche Pneumonieen bei den schon sehr decrepiden Kranken ein.

Digitized by Google

Der Aether musste während der Narkose vertauscht werden mit Chloroform a) weil die Aether-Betäubung zu langsam eintrat in 34. b) wegen starken Hustenreizes in 6, c) wegen Trachealrasselns und starker Schleimresection in 16, d) wegen Muskelkrämpfen und Zittern in 6 Fällen.

30. Kümmell u. Sick, Chirurgische Abtheilung des Allgemeinen Krankenhauses zu Hamburg-Eppendorf. (Berichterstatter Secundärarzt Dr. Graff.)

1. 20. März 1896 bis 15. März 1897.

2. a) Chloroformnarkosen 1371. Dauer derselben 58 733 Minuten mit 42 386 Cbctm. Chloroformverbrauch. Durchschnittsdauer der Narkose 43 Minuten mit 31 Cbctm. Chloroform d. h. pro Minute 0,72 Cbctm. Chloroform.

b) Aethernarkosen 62. Dauer 3026 Minuten mit 11 045 Cbctm. Aetherverbrauch, durchschnittliche Dauer der Narkose 49 Minuten mit 178 Cbctm. Aether oder 3,65 Cbctm. Aether pro Minute.

c) Gemischte Chloroform-Aether-Narkosen 82, Dauer 5276 Minuten mit 1724 Chloroform und 9820 Aether, durchschnittliche Dauer der Narkose 66 Minuten mit 21,5 Cbctm. Chloroform und 123 Cbctm. Aether.

d) Bromaethernarkosen 97. Dauer 836 Minuten mit 2162 Cbctm. Brom-Aether. Durchschnittsdauer der Narkose 10,6 Minuten mit 27,4 Cbctm. Brom-Aether.

3) Bezugsquellen: Chloroform Marke E H von Ernst Heuer, Cotta bei Dresden, Aether von E. Merck, Darmstadt, Bromäther von Kahlbaum, Berlin.

4. Apparate: Für Chloroform-Maske nach Kocher modificirt, für Aether Maske nach Julliard und Czerny.

5. Narkosen über 1 Stunde fanden292 statt, die längste 150 Minuten, davon waren 251 Chloroform, 36 Aether und 15 Chloroform-Aethernarkosen, mit einem Verbrauch von 0,66 Chloroform und 3,0 Cbctm. Aether pro Minute.

6. Morphiuminjectionen wurden bei Männern sehr häufig, $^1/_4$ bis $^1/_2$ Std. vor der Narkose gemacht, (meistens eine Morphium-Atropin-Chloralhydratmischung), desgleichen zuweilen bei ängstlichen Frauen. Bei anämischen Personen oder sonst irgend wie geschwächten und des Alkoholismus verdächtigen Individuen wurde vor der Narkose Cognac gegeben.

7. Sämmtliche Narkotisirungsmittel werden im Eisschrank aufbewahrt und jeden Tag frisch in Tropfgläser mit 40 Cbctm. Inhalt gefüllt. Reste werden zu anderen Narkosen nicht verwandt. Chloroform wird tropfenweis gegeben.

9. Von üblen Zufällen ist zu berichten von 2 mittelschweren Asphyxien und 4 Herzcollapsen, die durch künstliche Athmung und Herzmassage beseitigt wurden.

Ausserdem kamen 3 Todesfälle während der Chloroformnarkose vor.

Fall I. Kräftiger Seemann von 34 Jahren mit veralteter Schulterluxation. Ein Repositionsversuch unter Chloroform 20,0 Cbctm. in 15 Minuten war vor 3 Tagen vergeblich gewesen. Die Narkose war leicht und ohne irgend welche Zufälle. Bei der zweiten Narkose trat nach wenigen Minuten und 9 Cbctm. Chloroform im Anschluss an das ziemlich starke Excitationsstadium plötzliche, blitzschnelle Syncope und Exitus letalis ein. Section negativer Befund.

Digitized by Google

Fall II. 20jähriges Mädchen mit Morbus Basedowii. Beim Beginne der Strumectomie nach 25 Minuten und 20 Cbctm. Chloroform Herzsynkope und Exitus letalis. Section: Pleuritis adhaesiva chronica. Infiltratio recens tuberculosa apicis sin. Hypertrophia et dilatatio cordis. Struma magna tracheam comprimens.

Fall III. Sehr fetter, 29jähriger Bierbrauer mit einer grossen, seit 36Stunden incarcerirten Inguinalhernie. Da die Anamnese auf Pericarditis hinwies und Potatorium zugegeben wurde, wird die Herniotomie unter Schleich-scher Localanästhesie versucht. Als dieselbe nicht gelingt, wird 0,01 Morphium injicirt und Cognac gegeben, dann Chloroform; sehr starkes Excitationsstadium und häufiges Erwachen aus der Narkose. Nach 40 Minuten und einem Chloroformverbrauch von 75 Cbctm., als die Operation bis auf die Naht der Hautwunde beendet war, hört die Athmung auf, dann gleich darauf auch der Puls und alle Belebungsversuche waren vergeblich. Section: Pleuritis adhäsiva dupl. Obliteratio pericardii totalis. Degeneratio adiposa myocardii et hepatis.

In den letzten Monaten wurden mehrfach auch Operationen unter Schleich'scher Localanästhesie ausgeführt, die sich zuweilen gut bewährte, mehrfach aber auch vollkommen versagte, so dass noch nachträglich Narkose eingeleitet werden musste.

31. C. Lauenstein im Diakonissenhause Bethesda zu Hamburg-Borgfelde.

1. 1. März 1896 bis 1. März 1897.

2. Gesammtzahl der Narkosen 301, davon Chloroform- 288, Chloroform-Aether-Narkosen 13.

4. Chloralchloroform, Tropfmethode, langsam beginnend. Bei der Chloroform-Aethernarkose: Einleitung der Narcose mit Chloroform, Fortsetzung mit Aether.

5. Eine Stunde und darüber dauerten 13 Narkosen, durchschnittlich 77 Minuten.

6. Verbraucht bei den einfachen Narkosen durchschnittlich für die Narkose 11,75 Grm., durchschnittlich in einer Minute 0,5 Chloroform. Bei den gemischten Narkosen durchschnittlich für die Narkose 10Grm. Chloroform und 86,5 Grm. Aether. (Durchschnittsdauer der gemischten Narkose = 55 Min.)

7. Subcutane Morphiumeinspritzung 2mal.

9. Es kam 1 Todesfall vor, nach einem Verbrauch von 2 Gr. Chloroform in 4 Min ($^1/_2$ Stunde künstliche Athmung) bei einer sehr geschwächten älteren Patientin mit doppelseitiger Cystenniere. 2mal trat Asphyxie ein, die durch künstliche Athmung einmal nach 5, einmal nach 1 Stunde gehoben wurde.

Nach einer Chloroform-Aethernarkose wurde heftige Bronchitis beobachtet.

32. Madelung, Strassburger chirurgische Universitätsklinik.

1. 1. März 1896 bis 28. Februar 1897.

2. 1067 Narkosen, mit Chloroform allein 12, mit Aether allein 13, mit Aether-Chloroform 1042.

3. Chloroform und Aether von der Firma Merck in Darmstadt bezogen. (Chloroform-Marke Pl. G. III.)

Digitized by Google

4. Esmarch's Maske.

5. Ueber eine Stunde dauerten 38 Narkosen, über zwei Stunden 2.

7. Morphium (meist 0,01) 40mal $^1/_2$ Stunde vor Beginn der Narkose subcutan injicirt.

9) Während der Narkose wurden a) 9 Aphyxieen beobachtet. Dieselben gingen bei der eingeleiteten künstlichen Athmung schnell vorüber. b) 2 Todesfälle. 1. Kind von $^3/_4$ Jahren, das während der Exstirpation eines grossen Angiom der Thoraxwandung nur Aether bekommen hatte, wurde asphyctisch, erholte sich bei künstlicher Athmung, wurde kurze Zeit darauf, ohne dass von Neuem Aether verbraucht war, wieder asphyctisch und starb. Die Section gab keinen Aufschluss.

2. Ein 42jähr. Rebmann, Potator, — er sollte nach Aussage seiner Begleiter, wie Jedermann im Dorfe, seit 4 Wochen, während der Weinernte täglich 6-8 Liter „Neuen verkoschtet" haben — hatte sich am 23. October 1896 Abends durch Fall auf den Rand eines Traubenzobers die Harnröhre zerrissen. Als am 28. October Urethrotomia externa gemacht werden sollte, trat bei ihm, nachdem er 25 Cbctm. Aether und 8 Cbctm. Chloroform erhalten hatte, sehr starke Excitation ein. Er richtete sich auf, fiel im nächsten Augenblick zurück — Herztod. — Auch hier war die Section ergebnisslos.

Ueble Zufälle nach der Narkose. Im Besonderen während des Winters 1896/97 traten schwere Bronchitiden und Pneumonieen sehr häufig bei Kranken der chirurgischen Klinik auf, sowohl bei Nichtoperirten als bei Operirten.

Es erschien uns nicht statthaft die bei einigen Operirten in den ersten 24 Stunden p. op. sich entwickelnden derartigen Krankheiten auf die Narkose zu beziehen.

In zahlreichen Fällen wurden kleine, aber auch grössere Operationen während des Winters 1896/97 mit Schleich'scher Infiltrationsanästhesie gemacht. Ueble Zufälle sahen wir hierbei nicht.

33. W. Müller, Luisenhospital zu Aachen.

1. 1. März 1896 bis 1. März 1897.

2. 528 Narkosen, davon mit Chloroform 130, mit Aether 358, mit Aether und Chloroform 40. 43 Narkosen dauerten über eine Stunde.

5. 7. Morphiuminjectionen bei Chloroform- 43, bei Aethernarkosen 122.

8. Eiweiss 8mal, Zucker 2mal nachzuweisen.

9. 2 Fälle von Syncope, 1 nach 10 Minuten beseitigt, 1 tödtlich verlaufend: 12jähriger Knabe mit einem weit vorgeschrittenen Sarcom des Oberkiefers. Trotz vorsichtiger Tropfennarkose trat der Tod im Beginne der Narkose ein. Patient hatte 0,01 Morphium bekommen. Es waren übrigens wahrscheinlich intrathoracische Metastasen vorhanden. Die Section war leider von den Angehörigen verweigert worden.

34. Patrzek, Knappschaftslazareth zu Königshütte, O./Schl.

1. 1. März 1896 bis 28. Februar 1897.

2. 495 Narkosen und zwar 266 Chloroform-, 223 Aether- und 6 gemischte Narkosen.

Digitized by Google

A. Chloroform: Angewendet bei 98 männl., 55 weibl. Individuen und 113 Kindern unter 10 Jahren.

3. Schering'sches Chloralchloroform,

4. welches tropfenweise auf die Schimmelbusch'sche Maske geträufelt wurde.

5. Eine grosse Menge von Operationen, z. B. Trepanationen, Plastiken, Entfernung von Halsdrüsentumoren, Magen- und Darmoperationen dauerten länger als eine Stunde.

7. Morphium wurde vor der Narkose 11 männl. und 5 weibl. Individuen verabfolgt; bei den Männern handelte es sich in der Regel um Potatoren.

9. a) Todesfälle in Folge Chloroformnarkose kamen nicht vor; b) Asphyxien wurden 3 beobachtet: bei einem 33jährigen Manne, einem 15jährigen Mädchen, das vorher 0,0075 Morphium subcutan erhalten hatte und einem 2jährigen Kinde. Alle 3 wurden durch künstliche Athmung und Herzmassage wieder zum Bewusstsein gebracht. Das Mädchen wurde dann weiter mit Aether narkotisirt.

B. Aether: Angewendet bei 169 männl., 36 weibl. Individuen und 18 Kindern unter 10 Jahren.

3. Der gewöhnliche Schwefeläther aus der Apotheke,

4. welcher in Mengen von 20—30 Grm. auf die Julliard'sche Maske gegossen wurde. Nach den ersten Zügen wurde durch ein um den Maskenrand gelegtes Handtuch möglichster Luftabschluss erstrebt.

5. Verschiedene Operationen dauerten gleichfalls länger als eine Stunde;

7. Morphium wurde vor der Narkose 18 männl. und 4 weibl. Individuen verabfolgt.

8. a) Todesfälle in Folge von Aethernarkose kamen nicht vor; b) eine schwere Asphyxie wurde beobachtet bei einer 42jährigen Frau, die allerdings vorher Morphium erhalten hatte. Künstliche Athmung, Herzmassage und der faradische Strom brachten sie wieder zum Bewusstsein.

Aetherzittern und Aetherexanthem traten häufig auf, manchmal schon nach den ersten Zügen; ebenso wurde öfters vermehrte Schleimabsonderung beobachtet.

Bei 2 als Epileptikern bekannten männlichen Individuen wurden durch die Aethernarkose reguläre epileptische Anfälle ausgelöst.

Gemischte Narkosen wurden 6 ausgeführt: a) von Chloroform wurde 3mal zu Aether übergegangen. Dabei handelte es sich das einemal um einen 40 Jahre alten Potator, bei dem durch Chloroform keine Narkose erreichbar war. b) 3mal wurde von Aether zu Chloroform übergegangen: α) bei einem $1^3/_4$ Jahre alten Kinde, bei dem so enorme Schleimabsonderung auftrat, dass Asphyxie drohte. β) bei einer Frau, bei der wegen Magencarcinom die Laparotomie gemacht werden sollte. Es stellte sich so starker Husten ein, dass zu Chloroform gegriffen werden musste je bei einem Manne, bei dem eine Lappentransplantation an der Ferse ausgeführt werden sollte. Wegen sehr heftigen Zitterns der Beine musste Chloroform genommen werden.

35. Schopf, Franz, Chirurg. Abtheilung des k. k. Kaiserin Elisabeth-Spitales in Wien. (Berichterstatter Secundärarzt Dr. Josef Fiebiger).

Digitized by Google

1. Januar 1896 bis 1. Januar 1897.

2. 390 Narkosen und zwar 367 Narkosen mit Chloroform (Billroth'sche Mischung), 17 mit Aether, 1 zum Theil mit Aether, zum Theil mit Chloroform. Davon wurden 170 Chloroform- und 13 Aethernarkosen an Weibern vollzogen.

3. Sämmtliche Betäubungsmittel aus der Spitalsapotheke des Wiener Gremiums, welche sie von der Firma G. R. Fritz in Wien bezieht.

4. Für Chloroform fast ausschliesslich die Esmarch'sche Maske mit Tricotstoff überspannt, Austropfen aus einem einfachen graduirten, braunen Tropffläschchen mit 100 Ccm. Inhalt. — In 4 Fällen wurde der Apparat der Firma Krohne und Sesemann in London angewendet. Derselbe zeichnet sich durch Eleganz und die Möglichkeit eines sehr ökonomischen Chloroformverbrauches aus; seine Nachtheile aber liegen, bei seiner Complicirtheit, in einem leichten Versagen des Apparates, andererseits darin, dass beide Hände vollauf beschäftigt sind und der Narkotiseur daher bei plötzlichen Zufällen, wie Erbrechen, eine vermehrte Assistenz benöthigt. Ueberdies sind ihm bei rascheren Bewegungen die langen Schläuche hinderlich. Aus diesen Gründen kehrte man wieder zum einfachen Esmarch'schen Korb zurück.

Mit Vortheil wurde bei Operationen in der Nähe der Respirationsöffnungen die von Schopf construirte Maske angewendet. Dieselbe besteht aus einem Gehäuse aus Aluminium mit einem Drahtnetzdach, auf welches einige Lagen von Gaze für die Durchträufelung mit Chloroform befestigt werden. Die Hülse kann stets gut gereinigt werden und erlaubt ein Operiren in ihrer Nähe, ohne dass man eine Berührung zu scheuen braucht. Einmal wurde die Narkose mit Hülfe der Trendelenburg'schen Canüle ausgeführt. Es handelt sich um die Exstirpation eines Carcinoma linguae et epiglottidis. Nach gewöhnlicher Narkose wurde die Tracheotomie gemacht und weiter durch die eingeführte Trendelenburg'sche Canüle narkotisirt. Nach der Operation wurde Patient plötzlich asphyctisch und hochgradigst cyanotisch; es war nämlich die Canüle bei ihrer Kürze und bei der Dicke des Fettpolsters durch den Transport aus der Wunde geschlüpft. Es wurde daher eine lange Hartgummicanüle eingeführt, welche zur Tamponnade mit Gaze umwickelt wurde. Patient starb nach 8 Tagen an einer lobulären Aspirationspneumonie. — Zur Aethernarkose wurde immer die Marconi'sche Maske benutzt.

5. Von den 390 Narkosen dauerten 170 über 1 Stunde, 37 über 2 Stunden, 7 über 3 Stunden und 1 über 4 Stunden (4 Stunden 25 Minuten). Bei der letzteren handelte es sich um die Exstirpation eines perityphlitischen Tumors bei einem 17jährigen Burschen. Operation in Chloroformnarkose am 10. Oktober 1896. Schnitt parallel zum Poupart'schen Band. Bedeutende Verwachsungen des hühnereigrossen Tumors mit der Umgebung. Derselbe steht in fixer Verbindung mit dem Process. vermiform. und ist an das untere Ileum angewachsen, Exstirpation des unteren Ileums und des Anfangstheiles des Colon ascendens. Naht des Lumens des Colon ascendens. Einpflanzung des Ileumendes in einen Schlitz des Colon ascendens. Chloroformverbrauch 100 Ccm. Patient ist nach der Operation sehr anämisch, der Zustand bessert sich nach Kochsalzinfusion. Die Bauchwunde heilt per primam, jedoch nach 14 Tagen bildet sich eine Kothfistel, nach einem Monat schliesst sich auch diese Heilung.

Digitized by Google

6. Bei den ausgeführten 367 Chloroformnarkosen wurden im Ganzen 20386 Ccm. der Mischung verbraucht. Die Zeitensumme betrug 417 Stunden 15 Minuten. Somit kommt auf 1 Stunde durchschnittlich ein Verbrauch von 48 Ccm. Chloroform. Die Aethernarkosen erforderten 4090 Ccm., Zeit 21 Stunden 25 Min., daher kommt auf 1 Stunde ein Verbrauch von 190 Ccm.

7. Von der Combination von Morphiuminjection mit Chloroformnarkose wurde in 2 Fällen Gebrauch gemacht.

8. Zufälle kamen folgende vor: Erbrechen während der Narkose 90mal, Asphyxie 7mal. Zweimal musste dabei die Tracheotomie gemacht werden.

a) 20jähriger Patient mit Lymphadenitis inguinalis. Kräftezustand mittel, Herz- und Lungenbefund normal. Operation in Chloroformnarkose. Nach halbstündiger Narkose und einem Verbrauch von 42 Ccm. tiefe Asphyxie. Künstliche Athmung erfolglos. Tracheotomie und künstliche Athmung. Daraufhin Schwinden der Asphyxie. Anstandslose Beendigung der Operation. Heilung.

b) 72jährige Patientin mit Struma maligna. Bald nach Beginn der Narkose tiefe Cyanose und Asphyxie. Tracheotomie, künstliche Athmung. Schwinden der Cyanose. — Unter den 390 Narkosen war auch ein Todesfall zu verzeichnen:

47jähriger Patient mit einer Analfistel. Kräftezustand schlecht. Infiltrationserscheinungen über beiden Lungenspitzen. Am Herzen leise Geräusche. Operation am 25. Oktober 1896 in Narkose mit Billroth'scher Mischung. Spaltung der Fistel und Ausschneidung der Narbe. Während der Operation Abgang von dünnem Stuhl. Nach 40 Minuten Narkose plötzlich Brechbewegungen. Patient wird aufgesetzt. Nach Sistirung wird Patient wieder zurückgelegt. Dabei wird er plötzlich enorm blass, Pulslosigkeit und Pupillenerweiterung stellt sich ein. Die Athmung wird arhythmisch. Sofortige Unterbrechung der Operation und Narkose. Einleitung der künstlichen Athmung, Vorziehen der Zunge, Tieflagern des Kopfes, Aetherinjectionen, Faradisation des Phrenicus. Tod in Synkope. Verbrauch an Chloroform 45 Ccm. Dauer 40 Minuten.

Obduction im Hörsaal für gerichtliche Medicin: Cor adiposum, Tuberculosis pulmonis utriusque, Nephritis interstitialis chronica. Ulcera tuberculosa intestini crassi. Fistula ani tuberculosa operata. Die chemische Prüfung des Chloroforms ergab die vollständige Reinheit desselben. Es ist also dieser Fall nicht als reiner Chloroformtod anzusehen, vielmehr ist wahrscheinlich auch hier die Ursache des Exitus in dem geschwächten Organismus zu suchen.

36. Subbotic, Allgemeines Landeskrankenhaus in Belgrad (Serbien).

1. 1. Mai 1889 bis Ende 1896.

2. Im Ganzen 1327 Narkosen notirt, darunter mit reinem Chloroform (Schering's Chloral-Chloroform) in 1257 Fällen, 40mal folgte der Chloroformnarkose Anwendung von Aether.

4. Die Esmarch'sche Maske, auf welche aus einem graduirten Tropffläschchen aus braunem Glas tropfenweise aufgegossen wurde.

5. 6. Die längste Narkose 195 Minuten mit Verbrauch von zuerst 100 Gr. reinen Chloroform und hierauf 170,0 reinen Aether. Der grösste Verbrauch

Digitized by Google

von Chloroform bei einer Narkose betrug 275,0 Gr. Durchschnittlich verbrauchte man pro Narkose 37,0 Chloroform. Der durchschnittliche Verbrauch von Chloroform stellt sich pro Minute auf 0,77 Gr.

7. In 30 Fällen der Chloroformirung eine Morphiuminjection vorausgeschickt.

9. Uebele Zufälle wurden nur bei reinen Chloroformnarkosen beobachtet und zwar Asphyxien, welche künstliche Athmung nothwendig machten 5 mal (3 davon bei Lithotomien) die alle günstig verliefen. In 1 Falle erfolgte während der Narkose der Tod. Es handelte sich um einen kräftigen Bauern von 30 Jahren, dem eine Amputatio humeri gemacht werden sollte, der drei Monate vorher durch ein Trauma den ganzen Vorderarm und das untere Drittel des Oberarmes verloren hatte. In 12 Minuten bei 25,0 Chloroformverbrauch nach ziemlicher Excitation trat Anaesthesie ein. 8 Minuten später, man hatte noch 15,0 Chloroform verbraucht, und war eben beim Ligiren der Gefässe, wurde der Kranke plötzlich blass, der Herzschlag und der Puls waren nicht mehr nachweisbar, die Athmung wurde aussetzend. Man machte sofort künstliche Athmung, rhythmische Tractionen der Zunge, Faradisation des Phrenicus, rhythmische Compressionen der Herzgegend, applicirte energisch in kaltes Wasser getauchte Handtücher auf den Thorax. Von Zeit zu Zeit machte der Kranke einen Athemzug. Man machte, nachdem so 10 Minuten verstrichen waren und die Haut am Thorax, wo mit dem feuchten Handtuch geklopft wurde, sich gar nicht röthete, die Tracheotomie, Puls und Herzschlag waren nicht zu fühlen. 30 Minuten nach Beginn der alarmirenden Erscheinungen erfolgte der letzte spontane Athemzug. Nachdem die oben angeführten Wiederbelebungsversuche noch weitere 50 Minuten ausgeführt wurden, jedoch gänzlich erfolglos blieben, stellte man dieselben ein.

Bei der Obduction fand man Hyperaemie der Meningen. Hypophysis gross. Tonsillen und Zunge normal, ebenso die Luftwege und Lungen. Thymus besteht aus 2 Zeigefingerdicken, je 15 Cmtr. langen Lappen. Linkes Herz contrahirt, das rechte schlaff, voll dunklen, flüssigen Blutes. Das Myocard und die Klappen normal. Nirgends Chloroformgeruch. Arterien normal. Leber gross, blutreich. Milz auf das 4fache vergrössert, blutreich. Ihre Kapsel derb. Im Magen und Darm nichts Abnormes. Die Folikel und die Lymphdrüsen normal, ebenso die Nieren.

Digitized by Google

XIX.

Zur Operation complicirter Hasenscharten.

Von

Dr. Oscar Samter,

Privatdocent zu Königsberg in Pr.[1]).

(Mit 4 Figuren.)

Als Mitte der 80er Jahre Richard von Volkmann die Anregung dazu gab auf statistischem Wege genaueres über die späteren Schicksale der operirten Hasenschartenkinder zu ermitteln, um so über das Wie und hauptsächlich das Wann der Operation ins Klare zu kommen, stellte es sich durch eine Reihe entsprechender Veröffentlichungen heraus, dass dieser rechnerischen Behandlung der Aufgabe grosse Schwierigkeiten entgegenstehen. Ob die frühzeitige Operation im Stande sei die durch das Uebel gesetzten Schädlichkeiten zu vermindern, unbeeinflusst zu lassen oder gar zu steigern war auf statistischem Wege zu entscheiden nur möglich, wenn man genaueres über die Schicksale der nicht operirten Hasenschartenkinder wusste. Eine derartige einwandfreie Erhebung fehlte indessen und unter solchen Umständen liess die genannte Frage sich nicht mit genügender Sicherheit beantworten. Da sich die durch das Uebel gesetzte Gefahr nicht genauer bestimmen liess, so liess sich auch das Risico, resp. der Gewinn, der frühen Operation nicht richtig abschätzen. Neben dieser Frage sind jedoch auch manche Punkte, welche die technische Ausführung der Operation betreffen, bisher nicht endgültig erledigt worden. Hierbei sind zunächst die schwersten Fälle einseitiger complicirter Hasenscharten zu nennen. Ich verstehe hierunter diejenigen durchgehenden Lippen-

[1]) Auszugsweise vorgetragen am 4. Sitzungstage des XXVI. Congresses der Deutschen Gesellschaft für Chirurgie zu Berlin, 24. April 1897.

Digitized by Google

Kiefer-Gaumenspalten einer Seite, die nicht nur ungewöhnlich breit sind, sondern zugleich solche, in denen der Zwischenkiefer sehr stark schief nach vorn prominirt, auf der gesunden Seite ganz fest mit dem Alveolarfortsatz verwachsen ist, die Spalträuder des Alveolarbogens weit von einander (bis zu 2 Ctm.) entfernt sind, die Backenknochen in sehr verschiedenem Niveau liegen, die Nasenspitze stark nach der gesunden Seite hin abgewichen, der Nasenflügel flach ausgespannt und der Oberlippentheil der betroffenen Seite schmal und kurz ist, so dass es nicht gelingt mittelst zweier Pincetten oder mittelst Händedruckes die Spalträuder versuchsweise bis zur vollständigen gegenseitigen Berührung aneinander zu bringen. In diesen schwersten Fällen hat die starke Prominenz des Zwischenkiefers der Vereinigung nicht selten Schwierigkeiten bereitet, und wie diese zu heben, darüber gehen die Ansichten der einzelnen Operateure auseinander, ja, es haben bei manchen Autoren die Ansichten zu verschiedenen Zeiten gewechselt. Dass man in solchen Fällen die Weichtheile (Lippe und Wange) von ihrer knöchernen Unterlage, d. h. Alveolarbogen und Backenknochen auf beiden Seiten weithin ablösen muss, ist wohl meist acceptirt. Indessen genügt das Verfahren für die allerschwersten Fälle noch nicht. V. von Bruns glaubte zwar 1859[1]) damit auskommen zu können, kam jedoch später hiervon ab und gab 1876, wie uns Müller[2]) berichtet, selbst ein Operationsverfahren zur Zurücklagerung des Zwischenkiefers in solchen Fällen an: mit einer starken Cooper'schen Scheere wird der Processus alveolaris des Zwischenkiefers an seiner Basis, also an der Seite, wo er nach hinten zu in den harten Gaumen übergeht, in horizontaler Richtung eingeschnitten. Der Schnitt geht von der Spalte im Kiefer bis ungefähr zur Gegend des inneren Schneidezahnes der anderen Seite; in sagittaler Richtung geht er also durch die ganze Dicke des Alveolarfortsatzes, so dass dieser nur durch seinen Zusammenhang mit der anderen Seite des Alveolarfortsatzes mit dem Kiefer in Berührung ist. Nun wird durch Aufsetzen des Gaumens auf die Vorderfläche des Alveolarbogens dieser nach rückwärts gedrängt". Auch König empfahl in seinem Lehrbuche[3]) für die uns interessiren-

[1]) Handbuch der practischen Chirurgie. Tübingen 1859.
[2]) Müller, Beiträge zur klinischen Chirurgie. Tübingen 1886 II, 2.
[3]) Berlin, 1. Auflage. 1881.

Digitized by Google

den Fälle schwerster Art ausschliesslich die Loslösung der Weichtheile. Später jedoch änderte er sein Verhalten, wie es aus einer Arbeit von E. Fahrenbach[1]) hervorgeht: „In den letzten Jahren (cfr. Seite 80) wurde von König aber nur in ganz hochgradigen Fällen eine Verlagerung des prominirenden Zwischenkiefers in folgender Weise ausgeführt; es wurde der Alveolarfortsatz des Zwischenkiefers $1^1/_2$ Ctm. vom Spaltrande entfernt in verticalsagittaler Richtung oder auch schräg von vorn aussen nach hinten innen mit Meissel oder starkem Messer bis auf eine schmale Brücke, resp. bis zur Schleimhaut durchtrennt. Das so getrennte spaltwärtsliegende Stück wurde dann zurückgedrängt. — Im Ganzen wurde so in 14 Fällen die Verlagerung des prominirenden Zwischenkieferstückes gemacht.“ — Aus der Bonner Klinik berichtete Eigenbrodt[2]): „Mehrfach wurde in den Krankengeschichten die Prominenz des schiefgestellten Zwischenkiefers als ein, den Verschluss der Lippenspalte sehr erschwerender Factor, hervorgehoben. Einige Male wurde auch operativ gegen dieses Hinderniss vorgegangen. Meistens wurde eine partielle Resection des Zwischenkiefers ausgeführt, d. h. die vorspringende Kante, soweit sie hinderlich war, mit Meissel oder Messer weggenommen, wobei freilich ein Zahn geopfert wird. In einzelnen Fällen ist auch eine Incision des Vomers und ein gewaltsames Zurückdrängen des Zwischenkiefers als operatives Verfahren angegeben.“ Wie in der Kieler und Heidelberger Klinik gegen den Knochen vorgegangen wird, ist seiner Zeit auf diesen Congressen (1884 und 1885) berichtet worden. Alle diese Knochenoperationen sind bei einseitigen complicirten Hasenscharten keine geringen Eingriffe, da es sich hierbei nicht allein um Lösung des Zwischenkiefers im Bereich des Vomers (wie bei den doppelseitigen Spalten) handelt, sondern auch im Bereich des Alveolarbogens und harten Gaumens der gesunden Seite. Wenn nun Müller (cfr. l. c.) aus seinen statistischen Zusammenstellungen den Schluss zieht (cfr. Seite 258, 272) „die blutige Zurücklagerung des Zwischenkiefers bei der einseitigen Lippen-Kiefer-Gaumenspalte giebt keine höhere Mortalität, als die Operation der Lippenspalte ohne dieselbe. Sie ist deshalb zu empfehlen, weil sie die Operation

[1]) Die Hasenscharten aus der Göttinger chirurgischen Klinik. Deutsche Zeitschrift für Chirurgie. Bd. 44, Heft 1 u. 2.

[2]) Berliner klin. Wochenschrift 1887, No. 6.

Digitized by Google

bedeutend erleichtert", so sei darauf hingewiesen, dass die angeführten Gründe durchaus nicht beweiskräftig sind. Bei den nach der Operation mit Reposition Gestorbenen fand er eine Mortalität von 30,8 pCt., bei den ohne Reposition des Zwischenkiefers operirten Patienten eine solche von 34,8 pCt. Indessen ganz abgesehen davon, dass unter den Gestorbenen der zweiten Categorie 9 Fälle verzeichnet sind, bei denen der Tod länger als ein Jahr nach der Operation eintrat, während in der ersten Categorie das nur einmal vermerkt ist, hat Müller vor allem dabei nicht berücksichtigt, dass die Knochenoperation von V. von Bruns erst seit dem Jahre 1876 gemacht wurde, also in der antiseptischen Zeit, während in der andern Categorie (d. h. der ohne Reposition Operirten) sämmtliche Fälle vom Jahre 1843 bis zum Beginn der 70er Jahre in die vorantiseptische Zeit fallen. Da der Einfluss, den die antiseptische resp. aseptische Wundbehandlung auch bei Hasenschartenoperationen auf Heilungsverlauf und Mortalität ausgeübt hat, gewiss nicht gering zu veranschlagen ist, ist die Schlussfolgerung Müller's durchaus nicht berechtigt.

Statt der Operation am Zwischenkiefer wird in einer ganzen Reihe von Kliniken, welche ich nicht aufzähle, die Ablösung der Weichtheile in diesen schwersten Fällen mit seitlichen Entspannungsschnitten durch die Backe verbunden. Was ich von solchen Fällen in späterer Zeit gesehen habe, erwies sich wegen der Narbe und der eigenthümlichen Form der Nase resp. des Nasenflügels, nicht als gut in kosmetischer Hinsicht gelungen.

Meine Erfahrungen in den letzten 6 Jahren beziehen sich bei einem kleinen Material (es handelt sich um 22 Fälle) auf 5 hochgradige, einseitige, complicirte Hasenscharten, welche sämmtlich die oben genannten Kennzeichen hatten. Ich habe einen[1]) derselben vor der Operation von der Seite her photographirt (Fig. 1), und erlaube mir das Bild, zu natürlichen Dimensionen vergrössert, hier zu demonstriren, um den Abstand der beiden Spaltränder besonders in der Richtung von vorn nach hinten darzuthun. Den ersten meiner Fälle operirte ich auf die Empfehlung König's noch im ersten Lebensmonat, da es sich um ein ungewöhnlich kräftiges Kind handelte und begnügte mich, demselben Autor folgend, mit der Loslösung der Weichtheile auf beiden Seiten. Die Vereinigung misslang vollständig.

[1]) Derselbe wurde geheilt.

Digitized by Google

Einige Wochen später löste ich den Zwischenkiefer auf blutigem Wege, um später die Naht noch einmal zu versuchen. Das Kind aber starb 4 Wochen nach dem zweiten Eingriff am Ende des dritten Lebensmonats, wie die Section zeigte an Darmkatarrh mit marantischer Sinusthrombose. In einem zweitem Falle war das betreffende Kind 5 Monate alt, als ich die Loslösung des Zwischenkiefers zunächst machte. Darauf fieberte das Kind 14 Tage hoch unter bedrohlichen Allgemeinerscheinungen, sodass die Eltern in eine Weiterführung der Operation nicht willigten. In den nächsten 3 Fällen verfuhr ich anders. Sind die Weichtheile und die Nasenflügel von ihrer Unterlage gelöst, so bleiben sie an dem knorpeligen

Fig. 1.

Nasengerüst noch gewissermassen aufgehangen, und da in den hochgradigsten Fällen der in Frage stehenden Categorie die Nasenspitze stark nach der gesunden Seite abgewichen ist, so leistet sie dabei der Vereinigung des Spaltes Widerstand. Dieses fällt um so mehr ins Gewicht, als die der Entspannung dienenden Nähte am besten durch die knorpeligen Theile gelegt werden. Ich führte nun mit der Scheere, als ich die Loslösung der Lippe am Frenulum begann, einen Schnitt direct nach oben und etwas nach vorn in der Richtung, welche Fig. 2 zeigt, bis zum Nasenrücken, also zwischen Oberlippe und Zwischenkiefer durch die Nasen-

Digitized by Google

scheidewand, worauf sich die Nasenspitze leicht nach der kranken Seite hinüberlegen liess und eine genügende Entspannung erzielt wurde. Die Blutung war eine geringe und liess sich durch Compression mittelst zweier Finger leicht stillen. Ich bemerke hierbei, dass ich im Allgemeinen bei Hasenschartenoperationen mich der von Julius Wolff empfohlenen methodischen Compressionen bediene. Die Entspannungsnaht, welche mit feinem Silberdraht ausgeführt wurde, ging auf der einen Seite durch den freien Rand des losgelösten Nasenflügels, auf der andern Seite durch den obersten Punkt des angefrischten medialen

Fig. 2.

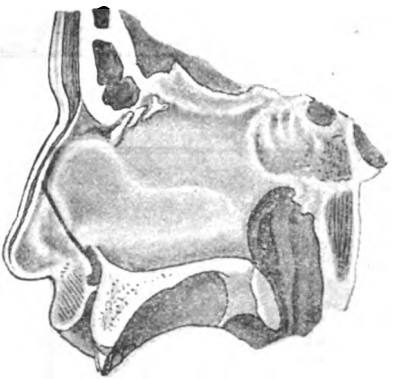

Spaltenrandes und gleichzeitig durch das beweglich gemachte vordere Ende des Septum cartilagineum. (Es ist ersichtlich, dass ein solches Vorgehen nebenbei gegen den Schiefstand der Nasenspitze auch in kosmetischer Hinsicht mehr leistet, als die übrigen Methoden, welche die Rücklagerung des Zwischenkiefers zum Zweck haben.) Fig. 3 zeigt in natürlichen Dimensionen ein Kind unmittelbar nach erfolgter Heilung. Es ist an demselben noch ersichtlich, in welch' verschiedenem Niveau die Wangen beiderseits lagen. Das Lippenroth zeigt einen deutlichen Kniff an der Stelle des früheren Spaltes. Ich bin absichtlich auf den Ausgleich der Lippenrothlinie weniger bedacht gewesen und habe mich damit begnügt, das Mirault'sche Läppchen nicht grösser zu bilden, als es bei der Anfrischung des lateralen Spaltrandes herauskam. Meines Erachtens wird man bei den schwierigsten Fällen, in denen

Digitized by Google

der laterale Rest der Oberlippe besonders schmal und kurz ist, gut daran thun, wenn man die zu vereinigenden Lippentheile nicht noch besonders weiter spaltet. Ein Jahr später machte ich bei demselben Kinde eine Nachoperation mittelst eines kleinen Quer-

Fig. 3.

Fig. 4.

schnittes über der eingekniffenen Stelle, der in der Längsrichtung vereinigt wurde. Das Resultat sehen Sie in Fig. 4[1]).

Alle 3 Fälle der Kinder sind gut geheilt; eines der Kinder ist jedoch 2 Monate nach der Operation unter Krämpfen gestorben.

Ich kann mir nicht einfallen lassen, aus den wenigen Fällen

[1]) Ich lege auf die Photographieen keinen übergrossen Werth, da die Spannung der Weichtheile, welche in solchen Fällen zu überwinden sind, sich nicht im Bilde wiedergeben lassen.

Digitized by Google

eine Regel herleiten zu wollen; immerhin darf ich darauf hinweisen, dass die 3 geheilten Fälle zu den schwersten ihrer Art gehören. Auch ist das Verfahren sicher schonender, als diejenigen, welche die Rücklagerung des Zwischenkiefers erstreben, da in letzterem Falle verhältnissmässig compacte Theile des Gesichtsschädels (Alveolarbogen und vorderer Theil des harten Gaumens, sowie Vomer) innerhalb der Mundhöhle durchtrennt werden, während auf der andern Seite nur der dünne Knorpel der Nasenscheidewand innerhalb des Vestibulum der Nasenhöhle durchtrennt wird. Ob das geschilderte Verfahren mit dazu beitragen kann, die Gesammtmortalität der Hasenschartenkinder herunterzudrücken, muss die Zukunft lehren. Freilich bietet die bisherige Art statistischer Untersuchungen über diesen Gegenstand, wie ich schon oben erwähnte, wenig Aussicht auf Erfolg. Die Ansichten der einzelnen Operateure stehen sich hier schroff gegenüber. Während die einen in der complicirten Hasenscharte einen Zustand sehen, welcher in der deletärsten Weise auf das Leben des Kindes einwirkt, demnach jede complicirte Hasenscharte so früh wie möglich operiren[1]) und eine recht hohe Mortalitätsziffer verzeichnen, schlagen die Anderen die Schädlichkeit die durch die Operation der complicirten Hasenscharten gesetzt wird, sehr hoch an, wählen die Kinder für die Operation nach Alter und Constitution aus und haben eine geringere Mortalität für das 1. Lebensjahr darnach aufzuweisen. Hier ist eine Klärung nur zu erwarten, wenn eine Enquête über das Schicksal der nicht operirten Hasenschartenkinder angestellt würde. Es sei mir der Vorschlag gestattet, dass die deutsche Gesellschaft für Chirurgie eine solche Enquête unternähme. Ferner müsste der einzelne Fall genauer, als es bisher geschah, beobachtet werden. Die Bestimmung des Körpergewichtes, des Hämoglobingehaltes des Blutes und der Temperatur vor und nach der Operation dürften manchen Aufschluss darüber geben, welchen Einfluss die Operation an sich auf den kindlichen Organismus in seinen verschiedenen Altersperioden hat, Der Gegenstand ist der Mühe wohl werth, da er für alle Zeiten ein Object chirurgischer Hülfe bleiben wird.

[1]) Diesen Autoren bin ich bisher gefolgt, wenn die Kinder besonders kräftig waren.

Digitized by Google

XX.

(Aus der Königsberger chirurgischen Klinik.)

Ueber Versuche zum Ersatz des Sphincter ani nach dem Gersuny'schen Princip.

Von

Dr. W. Pratz,

Secundärarzt der Klinik[1]).

(Mit einer Figur.)

Ein ausserordentlich lästiger, ja quälender Defect, der den Kranken, bei denen, sei es wegen Carcinom oder Strictur, die Amputation oder totale Exstirpation des Mastdarms ausgeführt werden musste, nach diesen Operationen zurückbleibt, ist die Incontinenz in Folge Ausfalls des Verschlussmechanismus. Für die hochsitzenden Carcinome und Stricturen ist ja mit der Continuitätsresection ein Verfahren gegeben, alles Krankhafte ohne Schädigung des Sphincter zu entfernen. Voraussetzung dabei ist freilich die primäre Heilung der circulären Naht. Bleibt diese aus, und das ist ja leider oft genug der Fall, dann sind diese Kranken beinahe noch ungünstiger daran, als die, bei denen von vorn herein auf die Erhaltung des Sphincter verzichtet und in irgend einer Weise ein Ersatz für ihn erstrebt wurde. Die Erfolge scheinen gerade bei der Resection sensu strictiori theilweise so wenig befriedigende gewesen zu sein, dass einzelne Operateure auch bei geeigneten Fällen von vornherein auf sie verzichten.

Die ersten Versuche, auf operativem Wege einen Ersatz für den Sphincter ani zu schaffen, wurden gemacht bald nachdem man angefangen hatte, die sacralen und parasacralen Methoden

[1]) Auszugsweise vorgetragen am 4. Sitzungstage des XXVI. Congresses der Deutschen Gesellschaft für Chirurgie zu Berlin, 24. April 1897.

Digitized by Google

auszubilden. Die Schwierigkeiten, die sich der Erzielung eines einigermaassen sufficienten Verschlussmechanismus an künstlichen Oeffnungen im Verlauf des Magendarmcanals entgegenstellen, sind gerade hier vielleicht am grössten. Für die Magenfistel ist ja jetzt in der Witzel'schen Schrägfistel, besonders in Combination mit dem v. Hacker'schen Verfahren, eine allen Anforderungen gerecht werdende Methode gegeben. Freilich liegen hier die Verhältnisse aus durchsichtigen Gründen viel günstiger, da es sich um eine Eingangspforte handelt. Die für den Sphincterersatz beim Anus praeternaturalis inguinalis und dem in der Linea alba gelegenen angegebenen Methoden von Sonnenburg[1]) und Lauenstein[2]), wie der Vorschlag Gleich's[3]), das Colon descendens durch eine Trepanationsöffnung der linken Darmbeinschaufel und eine stumpf angelegte Lücke des M. iliacus zu führen (Anus iliacus), sind zu selten ausgeführt, als dass ein Urtheil über ihre Brauchbarkeit möglich wäre.

Unter den Methoden zum Ersatz des Sphincter ani lassen sich nach dem eingeschlagenen Weg wohl zwei Arten unterscheiden: diejenigen Verfahren, die durch künstliche Bildung einer Knickung, Drehung oder dergl. ein nur durch einen bestimmten Druck zu überwindendes Ausgangshinderniss schaffen wollten, und die, welche durch Durchleitung des Darmstumpfes durch Muskellücken einen dem Sphincter ähnlicheren Verschluss zu erreichen suchten. Einige Vorschläge combiniren beide Verfahren.

Zu den ersteren ist zunächst zu rechnen der von Hochenegg[4]) angegebene Anus sacralis, der eine Knickung des Darms um den Kreuzbeinstumpf bewirkt. Weiter ein vereinzelt gebliebener, in dem endlichen Resultat überhaupt verunglückter Versuch von Delorme[5]), der 1888 zur Verkleinerung der Darmöffnung eine der Emmet'schen

---

[1]) Sonnenburg, Die Colotomie in der Behandlung der Mastdarmcarcinome. Berliner klin. Wochenschrift 1886, No. 49.

[2]) Lauenstein, Zur Frage der Anlegung und Function des künstlichen Afters. Centralblatt f. Chirurgie 1894, No. 15.

[3]) Gleich, Ueber die Anlegung des künstlichen Afters. Verhandlungen der Gesellschaft deutscher Naturforscher und Aerzte 1894. II, 2, S. 109, 1895.

[4]) Hochenegg, Die sacrale Methode der Exstirpation von Mastdarmcarcinomen nach Professor Kraske. Wiener klin. Wochenschrift 1888, No. 11 bis 16. — Derselbe, Beiträge zur Chirurgie des Rectums und der Beckenorgane. Ibid. 1889, No. 26—30.

[5]) Delorme, Opération complémentaire de l'ablation de l'extrémité inférieure du rectum. — Congrès français de chirurgie 1888. — Revue de chirurgie VIII, 314 1888.

Digitized by Google

Colporrhaphie ähnliche Operation machte. Ebenfalls nur in einem Fall ausgeführt hat Billroth[1]) die Herumführung des Darmendes um den Kreuzbeinstumpf nach oben, so dass es Uförmig gebogen war. Hier wurde vollständige Continenz erzielt.

Im Jahre 1893 übertrug Gersuny[2]) ein von ihm schon 1889 für die Urethra[3]) angegebenes und mit vollem Erfolg ausgeführtes Verfahren auf den Sphincterersatz am Mastdarm: die Drehung des Darmrohrs. Schliesslich wäre noch zu erwähnen, dass Albert[4]) einmal — und zwar ohne Erfolg — eine circuläre Faltung, eine Duplicatur des Mastdarms durch Naht versuchte.

Die Durchleitung des Mastdarmstumpfes durch Muskellücken zur Bildung eines echten Sphincter ist wohl zuerst experimentell versucht durch Baylon und Föderl[5]) in der Billroth'schen Klinik 1892. In Anlehnung an die Versuche Girard's zur Sphincterplastik bei der Magenfistel durch Kreuzung von Theilen beider Recti stellten sie einen Muskelring um den Darmstumpf aus Theilen der Glutaeen her. Der Verschluss war sufficient, gleichzeitig führte er aber auch zu einer chronischen Kothstauung, die sich durch starke Erweiterung des Rectum documentirte. Willems[6]) empfahl 1893 auf Grund von Versuchen an der Leiche die Durchführung des Rectumstumpfs ebenfalls durch den Glutaeus, und zwar je nach der Höhe der Amputation dicht am untern Rande des Muskels oder höher, dicht am rechten Kreuzbeinrande. Aehnlich ist die sog. Rectostomia glutaealis von Witzel, während Rydygier — ebenfalls nur nach Leichenversuchen, — die Durchleitung des Stumpfs durch Pyriformis und Glutaeus vorschlug.

Während ein Theil der genannten Methoden lediglich vorgeschlagen ist, sind die anderen nur ein oder einige wenige Male geübt worden. Am häufigsten — der absoluten Zahl nach auch noch selten genug — ist das Princip von Gersuny angewandt

---

[1]) S. Föderl, Beitr. zur Chirurgie des Rectum und des Uterus. Wiener klin. Wochenschrift 1894, No. 14, 15 und 17.

[2]) Gersuny, Eine Sphincterplastik am Darm. Centralblatt für Chirurgie 1893, No. 26.

[3]) Gersuny, Eine neue Operation zur Heilung der Incontinentia urinae. Centralblatt f. Chir. 1889, No. 25.

[4]) In der Discussion über den Vortrag Gleich's l. c.

[5]) Föderl l. c.

[6]) Willems, Ein Vorschlag zur Herstellung des Sphincter nach Mastdarmexstirpation. Centralblatt f. Chirurgie 1893, No. 19.

Digitized by Google

worden. Gersuny selbst berichtete in seiner ersten Mittheilung über zwei erfolgreiche Fälle, einmal hat Billroth[1]) das Verfahren geübt. Thomas[2]) theilte 1894 einen guten Erfolg desselben mit bei einem Fall von Incontinentia alvi bei Sphincterschwäche, nicht Sphincterdefect, die im Puerperium aufgetreten war. Nur beiläufig erwähnt sind einige gute Resultate von Albert[3]) und Gussenbauer[4]), ausführlicher ist eine Mittheilung von Hochenegg[5]), der eine nach sacraler Mastdarmamputation entstandene grosse sacrale Hernie durch erneute Amputation mit Drehung des Darmstumpfs unter Erzielung von Continenz heilte. Ganz kürzlich sind noch sechs Fälle von Gersuny veröffentlicht[6]), die bezüglich des functionellen Erfolges alle gut ausgefallen sind.

Die Combination der Drehung mit der Durchleitung des Darmstumpfes durch Muskellücken ist empfohlen von Rydygier und von Gleich für seinen Anus iliacus.

Im Folgenden sei kurz berichtet über die Erfahrungen, die im Lauf des letzten Jahres in der Klinik des Herrn Professor von Eiselsberg bei der Anwendung des Gersuny'schen Princips gemacht worden sind, und die zu einer Empfehlung des Verfahrens berechtigen. Es wurde systematisch angewandt, und zwar, bis auf einen Fall, in Verbindung mit der Anlegung des Anus sacralis nach Hochenegg, bei allen Fällen von Amputation des Mastdarms und, soweit möglich, bei totaler Exstirpation. Hier ergiebt sich eine Grenze für die Anwendbarkeit: bei bis auf die Flexur sich erstreckenden Carcinomen kann, nachdem man den Darmstumpf nach Möglichkeit mobilisirt und die Kreuzbeinresection bis zur höchsten erlaubten Grenze ausgedehnt hat, der Darmstumpf so kurz sein, dass eine Drehung nicht möglich ist. Denn dazu ist ein gewisser Spielraum nöthig. Lässt sich der Darm so wie so nur mit einer gewissen Spannung bis unter den Rand des Kreuz-

---

[1]) S. Föderl l. c.

[2]) Thomas, Eine Sphincterplastik am Mastdarm zur Heilung einer Incontinentia alvi. Archiv f. klin. Chir. 47. Bd., S. 340. 1894.

[3]) Discussion über den Vortrag Gleich's l. c.

[4]) Funke, Erfahrungen über die operative Behandlung des Rectumcarcinoms. Zeitschrift f. Heilkunde XVIII, 1. 1897.

[5]) Hochenegg, Chirurgisch-casuistische Mittheilungen aus der Praxis und dem Spitale. I. Ueber sacrale Hernien. Wiener klin. Wochenschr. 1896, No. 47.

[6]) Sternberg, Ueber den Rectovaginalschnitt bei Mastdarmoperationen. Centralblatt f. Chirurgie 1897, No. 11.

Digitized by Google

beinstumpfes führen, so kann diese durch die hinzukommende Drehung bis zu einer die Ernährung ernstlich gefährdenden Höhe gesteigert werden. Andererseits ist aber die Drehung noch in Fällen ausführbar, in denen die Vereinigung des oberen Stumpfes mit dem etwa erhaltenen Sphinctertheil wegen Grösse des Defectes unmöglich ist.

Im gegebenen Fall kann man sich auch vor die Frage gestellt sehen, ob man allein zur Ermöglichung der Drehung das bis dahin unverletzte Bauchfell eröffnen soll oder nicht, wenn die Amputation dicht unter der Umschlagsstelle gemacht ist. Dann hat der Darm nicht die zur Drehung nöthige Beweglichkeit, erhält sie aber sofort, wenn man das Bauchfell eröffnet und ihn weiter herunterzieht. Ich möchte das für erlaubt halten. Die Eröffnung des Douglas ist entschieden viel weniger gefährlich, wie die Eröffnung der oberen und mittleren Bauchhöhle. Es ist das vielleicht in localen Verhältnissen begründet: eine etwa eintretende Peritonitis bleibt hier viel eher beschränkt. Nichts wird bei Magen- und Darmoperationen mehr gefürchtet als der Eintritt von Koth in die Bauchhöhle. Das kann bei Rectumexstirpationen reichlich ebenso leicht vorkommen. Und doch folgt keine allgemeine Peritonitis. Wohl treten Symptome auf, die nicht anders denn als peritonitische zu deuten sind; der Process bleibt aber local und verläuft günstig, was, wenn der Kothcintritt in die „grosse“ Bauchhöhle stattgefunden hat, nie oder fast nie geschieht. Die Eröffnung des Bauchfells zum Herunterziehen des Darmes ist, die nöthige Vorsicht vorausgesetzt, fast ungefährlich, andererseits ist in dem in Rede stehenden Fall der Gewinn so gross, dass er den Eingriff wohl rechtfertigt.

Einem immerhin möglichen Einwand möchte ich von vorn herein begegnen, nämlich dem, dass in unseren Fällen das gute functionelle Resultat mehr der Knickung des Darms um den Kreuzbeinstumpf, als der Drehung zu danken sei. Es ist ja richtig, dass die annähernd rechtwinklige Beugung, die der Darmstumpf bei der Anlegung des Anus sacralis erfährt, schon an und für sich ein gewisses Ausgangshinderniss für den Koth setzt. Sie allein bringt aber keine völlige Continenz. In den beiden ersten Fällen von Gersuny war der Erfolg der Drehung bei gewöhnlicher Einnähung des Darmes an der alten Stelle des Afters ein vollkommener. Zudem kann man gelegentlich bei der Operation selbst die un-

Digitized by Google

mittelbare Wirkung der eben ausgeführten Drehung beobachten. So kam es in einigen von unseren Fällen vor, dass die Kranken gerade während dieses Operationsactes pressten. War dann der (mit 4 Klemmen gefasste) Darm um den Kreuzbeinstumpf herumgeführt, so erfolgte bei jeder Contraction der Bauchmuskeln Austritt von etwas Schleim. Führte man nun die mit wenigen Handgriffen zu vollendende Drehung aus, so wölbte sich beim Pressen die Schleimhaut in Falten vor, es trat aber kein Tropfen mehr aus.

Es soll andererseits nicht geleugnet werden, dass die Verbindung der Drehung mit dem Anus sacralis eine noch sicherere Continenz zu erzielen im Stande ist, als erstere allein. Das würde nur noch ein Grund mehr sein für die Anwendung der Hochenegg'schen Methode. Die von Hochenegg hervorgehobenen Vortheile derselben dürfen im Ganzen anerkannt werden, und sein Satz, dass immer, wenn überhaupt der Sphincter wegfällt, der Anus sacralis angelegt werden soll, wenigstens für die Fälle, in denen die sacrale Voroperation unentbehrlich ist, die nicht parasacral oder mit temporärer Kreuzbeinresection (Gussenbauer) oder, nach Gersuny, rectovaginal zu operiren sind. Ob diese letztere Methode den sacralen Weg bei der Frau vielleicht überhaupt entbehrlich machen kann, und wie weit die temporäre Kreuzbeinresection bei sehr grossen, ganz hoch hinauf reichenden Carcinomen zu verwerthen sein wird, darüber sind Erfahrungen erst noch sammeln. Die in allerjüngster Zeit hier mit der Gussenbauer'schen Methode gemachten Versuche scheinen zu Gunsten derselben zu sprechen.

Ist also bei Fällen, wie die erwähnten, die beschriebene Art der Versorgung des Darmstumpfes von vorn herein angezeigt, so wird sie sich als secundäre Operation empfehlen bei jenen Fällen von Continuitätsresection, bei denen durch Aufgehen der circulären Naht eine Kothfistel oder ein Anus praeternaturalis entstanden ist. Es ist wohl ziemlich allgemein anerkannt, dass die Schliessung dieser Fisteln durch Anfrischung und Naht oder durch mehr minder complicirte Lappenplastiken grossen Schwierigkeiten begegnet. Ueberschreitet die Fistel eine gewisse Grösse, so sind die Patienten immer incontinent, denn der Koth, der am erhaltenen Sphincter ein Hinderniss findet, weicht durch die Fistel aus. Einmal mag man ja hier bei nicht zu grossem Defect den secundären Ver-

Digitized by Google

schluss durch eine der üblichen Methoden zu versuchen. Misslingt der Versuch aber, dann ist dem Kranken besser gedient, wenn der Sphincter, der bei bestehender Fistel ja doch werthlos ist, aufgegeben und der Anus sacralis bezw. parasacralis mit Drehung angelegt wird. Vielleicht allerdings könnte man bei Fällen, in denen die Circulärnaht dicht über dem Sphincter gelegen war, durch Durchtrennung des Darms in der Höhe der Fistel und Invagination des oberen Endes durch das kurze untere (nach Excision der Schleimhaut aus diesem) den normalen fast gleichwerthige Verhältnisse herstellen. Ich weiss nicht, ob in dieser Art schon vorgegangen ist. Bedingung für die Ausführbarkeit dieser secundären Invagination wäre eben, dass die Fistel dicht über dem Sphincter liegt. Je längere Zeit seit der Resection verflossen, desto eher dürfte der Eingriff möglich sein, nachdem sich der Darm den neuen Verhältnissen mehr angepasst hat.

Die Einzelheiten der Ausführung der Gersuny'schen Operation dürften sich am einfachsten aus einer kurzen Schilderung der Technik ergeben.

Es wird stets in linker Seitenlage operirt, der Steiss ist auf die Tischkante gelagert. Die Wahl des Hautschnittes, ob median oder mehr nach links, ist relativ nebensächlich. Wird überhaupt sacral operirt, so wird zunächst das Steissbein enucleirt. Vom Kreuzbein wird so wenig wie möglich weggenommen, je nachdem schräg oder quer. Zeigt der Verlauf der Operation, dass der Raum nicht genügt, so wird noch ein Stück entfernt. Die Kreuzbeinresection ist schliesslich doch kein so gleichgültiger Eingriff, dass man sie weiter ausdehnen dürfte, als unbedingt nothwendig ist. Die Auslösung des Darms bis über den Tumor geschieht nach den gewöhnlichen Regeln, stumpf und vor Massenligaturen. Muss das Bauchfell eröffnet werden, so wird es sofort tamponnirt und so bald als möglich definitiv genäht. Auf ausgedehnte Entfernung des Fettgewebes, in dem die Lymphdrüsen liegen, wird Bedacht genommen. Nachdem der Darm quer durchtrennt, wird er vorn, hinten und an beiden Seiten dicht am Schnittrande mit Hakenschiebern gefasst. Er muss sich ohne jede Spannung um den Kreuzbeinstumpf herumführen lassen, so dass der freie Rand 1—$1^1/_2$ Ctm. über das Niveau der Wunde hinausragt. Nun wird er mittels der Schieber von links über oben nach rechts ge-

Digitized by Google

dreht, gewöhnlich um 180°. Bestimmte Vorschriften für den Grad der Drehung lassen sich nicht geben. Bringt bei verhältnissmässig kurzem Darmstumpf die Drehung eine erhebliche Spannung mit sich, so wird man sich ev. mit 120° oder weniger begnügen müssen; in solchen Fällen kann die Eröffnung des Bauchfells lediglich zur Ermöglichung der Drehung in Frage kommen. In anderen Fällen kann man bis 200° oder auch 240° gehen. Es empfiehlt sich hier die Beachtung der ursprünglichen Gersuny'schen Vorschrift, dass man so weit drehen soll, bis der eingeführte Finger einen deutlichen Widerstand zu überwinden hat. Nun wird der Darm dicht unter dem Kreuzbeinstumpf circulär mit den Weichtheilen vernäht, und zwar in zwei Etagen. Die erste vereinigt die Darmwand etwa 1—1½ Ctm. über dem Schnittrand des Darms mit der oberflächlichen Fascie; hier werden die Nähte zweckmässig so angelegt, dass sowohl der Darm, wie die Fascie parallel dem Schnittrande gefasst werden. Die zweite Etage vereinigt dann äussere Haut und Darmwand in gewöhnlicher Weise. Hierbei ist es natürlich wichtig, das richtige Verhältniss zwischen dem Umfang des Darms und der Grösse der mit ihm zu vereinigenden Fascien- bezw. Hautpartie zu finden. Diese darf nicht zu klein sein, um spätere Stricturen zu vermeiden, und nicht zu gross, dass nicht etwa die Darmöffnung durch allseitigen Zug zum Klaffen gebracht werde. Ein genauer Maassstab lässt sich hier nicht angeben. Als ungefährer Anhalt kann dienen, dass nach Vollendung der Naht auch die Schleimhaut des mit der äusseren Haut vernähten Darmrandes bis unmittelbar an die Nahtlinie heran eine deutliche Faltung zeigt und nicht gespannt ist. Unter dem Darm wird durch einige Nähte das periproctale Gewebe vereinigt, in der Absicht, dem Darm, der oben dem Kreuzbein anliegt, auch hier eine Stütze zu geben. In dem letztoperirten Fall wurde darauf gesehen, das periproctale Bindegewebe und insbesondere den Levator ani nach Spaltung in der Mittellinie in zwei zusammenhängenden Lappen abzupräpariren und nach den Seiten zu schlagen. Hierbei muss man sich namentlich nach unten dicht an den Darm halten, vorausgesetzt natürlich, dass der Tumor nicht etwa die Darmwand überschreitet. Diese beiden Lappen wurden dann unter dem Darm mit einander vereinigt und bildeten ein breites, stützendes Polster. Dieses Vorgehen, namentlich die sorgfältige Erhaltung des Levator, ist vielleicht empfehlenswerth.

Digitized by Google

Weniger weil man, was ja denkbar wäre, versuchen könnte, aus dem Levator eine Art Sphincter zu bilden, als eben zur Stütze für den Darmstumpf, der nach unten zu am wenigsten geschützt ist. Bis zu einem gewissen Grade könnte diese Maassnahme auch der Entstehung einer sacralen Hernie vorbeugen.

Die Wundhöhle wird ganz locker mit Jodoformgaze tamponnirt, die Hauträndер werden nur durch wenige Nähte vereinigt. Ein Darmrohr wird nicht eingelegt. Der aus sterilem Mull und Holzfaserkissen bestehende Verband wird oberflächlich gewechselt, sobald er durchfeuchtet ist. Die Kranken werden auf die Seite gelagert — und zwar, da in linker Seitenlage operirt ist, am Operationstage zunächst auf die rechte Seite. Bei Lagewechsel ist der Kranke in der ersten Woche stets zu unterstützen. Opium wird nicht gegeben. Tritt Stuhlgang nicht vorher spontan ein, so wird er am 6. bis 7. Tage durch Ol. Ricini herbeigeführt. Die Tampons werden zwischen dem 6. und 10. bis 12. Tage allmälig entfernt.

Das Verhalten des gedrehten Darms und seine Function als Sphincter gestalten sich nun etwa folgendermaassen: in der Analöffnung zeigt sich beim Verbandwechsel etwas Schleim, der von der durch die Naht immer etwas evertirten Schleimhaut stammt. Der vorsichtig eingeführte Finger fühlt in den ersten Tagen an der ganzen Peripherie des Darms dicke Schleimhautfalten. Dem zurückgezogenen Finger folgt gewöhnlich ein Quantum Schleim, das über der Drehung gelegen hat. Dies ist in den ersten Tagen das einzige Zeichen für einen gewissen Grad von Continenz, da die Kothentleerung eben noch sistirt. Die ersten, durch Abführmittel erzielten, gewöhnlich dünnbreiigen Stühle gehen nicht anders ab, als sonst beim Anus praeternaturalis. Allmälig entwickelt sich dann eine immer vollkommenere Continenz, die freilich durch eine sorgfältige Regelung der Diät unterstützt werden muss. Für diarrhoischen Stuhl sind die Kranken doch nicht vollkommen continent. In einem Fall freilich aus der Privatpraxis des Herrn Professor von Eiselsberg ist der Erfolg ein so vollkommener, dass der Patient für flüssigen Stuhl und für Flatus auch ohne Pelotte stets continent ist. Er ist jetzt etwas über ein Jahr seit der Operation recidivfrei und im Stande, seinen beruflichen und gesellschaftlichen Verpflichtungen eben so nachzugehen, wie früher, ohne die mindeste Belästigung fürchten zu müssen.

Digitized by Google

Inzwischen vollziehen sich an der Configuration des gedrehten Darms gewisse Aenderungen. Sie lassen sich bis zu einem gewissen Grade direct beobachten, wenn, wie es gelegentlich vorgekommen ist, ein geringer Prolaps der Schleimhaut entsteht. In einem derartigen Fall war bereits in der zweiten Woche statt der anfänglichen allseitigen Faltung der Schleimhaut eine grosse, leicht spiralig laufende Falte zu sehen, die, in diesem Fall von der hinteren Peripherie aufsteigend, die äussere Oeffnung fest tamponnirte. Mit dem Finger liess es sich gut verfolgen, wie durch diesen mächtigen Wulst das Lumen des untersten Darmendes ebenfalls einen spiraligen Verlauf erhielt. Diese Falte ist auch noch nach Monaten fühlbar, wenn auch weniger deutlich. Durch einen Zwischenfall besonderer Art sind wir in den Besitz eines Präparates gelangt, das die Verhältnisse am Darm fünf Wochen nach der Drehung um nur ca. 120° zeigt. Es stammt von einer 50jährigen Frau, bei der die Operation secundär ausgeführt wurde; dieselbe beging im Zustande krankhafter psychischer Depression Selbstmord. Die Abbildung zeigt, dass thatsächlich in der Hauptsache eine einzige mächtige Falte, über der einige kleinere sich befinden, annähernd quer durch das Lumen zieht. Ihr unteres Ende liegt hier rechts vorn (es ist der von hinten aufgeschnittene Darm abgebildet). Am geschlossenen Darm drang der Finger zunächst in den links gelegenen (durch dunkeln Schatten ausgezeichneten) Blindsack, erst nach Ueberwindung der Falte, ganz an der rechten Wand, durch eine beinahe spaltförmige Enge, weiter hinauf. Ueber der Falte, an der vorderen Peripherie, findet sich eine durch narbige Einziehung gebildete kleine Mulde. Die Abbildung zeigt auch, dass eine Erweiterung des Darms weiter oben nicht bestand.

Es wurde oben hervorgehoben, dass das operative Resultat durch eine sorgfältige Regelung der Diät unterstützt werden muss. Ist diese erreicht, so genügt der Verschluss allen billigen Ansprüchen. Völlig gleichwerthig dem Sphincter ist er ja nicht; das kann man auch nicht verlangen. Wenigstens möchte ich den oben erwähnten Fall, in dem die Verhältnisse thatsächlich so lagen, als einen über den Durchschnitt günstigen Erfolg ansehen. Weniger aus dieser Ueberlegung, als um der Entstehung eines Vorfalls vorzubeugen, erhalten die Kranken stets eine Pelotte. In einigen Fällen trat ein mässiger Vorfall ziemlich bald ein. Es mag das damit zu-

Digitized by Google

sammenhängen, dass bei der Vernähung des Darms mit Fascie und Haut von letzteren im Verhältniss zum Umfang des Darms etwas zu viel genommen wurde. Eine Pelotte hilft dem ab. Jedenfalls ist es besser, als wenn sich später eine Strictur entwickelt.

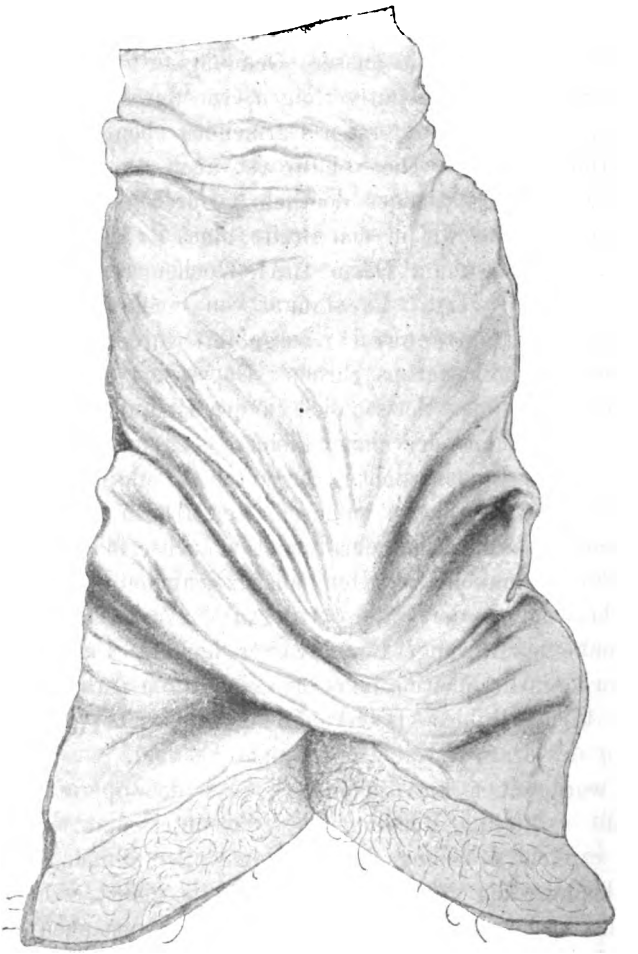

Wie der gedrehte Darm sich verhält, wenn etwa die Naht nicht hält, vermag ich nicht anzugeben. Ein Aufgehen der Naht ist in keinem Fall beobachtet worden, abgesehen von Lösung einiger

Digitized by Google

Nähte der oberflächlichen Etage, zwischen Darm und Haut, die ohne Einfluss auf das Endresultat war.

Im letzten Jahr sind 16 Mastdarmcarcinome (11 Männer zwischen 37 und 61, 5 Frauen zwischen 34 und 61 Jahren) in Behandlung gekommen und ein grosses Ulcus rodens ad anum (65jähr. Mann). Davon sind 16 Fälle operirt. Todesfälle sind nicht vorgekommen, eben so wenig schwere Eiterungen. Ein elender Mann, der ein kleines hochsitzendes, nicht circuläres Carcinom ohne Stenosenerscheinungen hatte, wurde nicht operirt, da die Probeexcision aus einem gleichzeitig vorhandenen, fast faustgrossen Tumor der rechten Scapula ergab, dass dieser eine Metastase eines Adenocarcinoms war.

Drei Mal ist die Continuitätsresection mit sacraler Voroperation gemacht worden (3 Männer). Ein Mal ist die Mastdarmnaht per primam geheilt. Dieser Kranke ist bereits nach einem halben Jahr an Recidiv gestorben. Bei den beiden andern entstanden kleine hintere Fisteln. Bei dem einen Kranken, der jetzt mit bleistiftdicker Fistel neun Monate recidivfrei ist, wurde ein vergeblicher secundärer Deckungsversuch gemacht; bei dem anderen ist fast neun Monate nach der Operation die Fistel nach Ausstossung einiger Seidenfäden spontan zugeheilt. Ein so später spontaner Schluss einer sacralen Kothfistel dürfte nicht gerade häufig sein. Auch dieser Kranke ist recidivfrei und thut ($^3/_4$ Jahr p. op.) wieder Dienst als Landbriefträger.

Bei den drei letztoperirten Fällen, sämmtlich Frauen, ist die neuerdings wieder von Gussenbauer[1]) warm empfohlene temporäre Kreuzbeinresection, die in der Ausführung sich nahe an den älteren Vorschlag Heineke's[2]) anlehnt, ausgeführt worden. Es ist seit diesen Operationen zu kurze Zeit verflossen, als dass sich ein abschliessendes Urtheil abgeben liesse. Bemerkt sei nur, dass die Aufklappung des Kreuzbeins nach medianer Durchsägung ausgezeichnet Platz schafft. Knochennekrosen sind nicht beobachtet worden.

In zwei Fällen wurde sacral das ganze Rectum mit ausgiebiger Eröffnung des Peritoneums exstirpirt (ein Mann, eine Frau). Hier trat das erwähnte Hinderniss ein, dass nach höchst möglicher

---

[1]) Funke l. c.

[2]) Heineke, Ein Vorschlag zur Exstirpation hochgelegener Mastdarmcarcinome. Münchener med. Wochenschrift 1888.

Digitized by Google

Resection des Kreuzbeins der Darm sich nicht so weit vor den Kreuzbeinstumpf führen liess, dass die Drehung ausgeführt werden konnte. Es wurde in der gewöhnlichrn Weise der Anus sacralis angelegt. Die Continenz war recht unvollkommen.

Sechs Mal ist nach der Amputation primär der Anus sacralis mit Drehung angelegt worden (5 Männer, 1 Frau). Ein Mal (Frau) wurde nur das Steissbein enucleirt, ein Mal das Kreuzbein schräg, vier Mal quer resecirt. Die Frau ist nach ca. 10 Monaten gestorben, wahrscheinlich an Recidiv. Von den Männern ist einer verschollen, einer kam 7 Monate nach der Operation mit einem inoperabeln Recidiv in der Narbe wieder. Der Darm war frei, es hatte sich ein mässiger Prolaps entwickelt. Die Pelotte war in der letzten Zeit nicht mehr getragen worden, da sie auf die Geschwulst gedrückt hatte. Diese sass unterhalb des Darms in der Narbe; möglich, dass da eine Implantation stattgefunden hatte. Die Continenz war in diesem Fall mangelhaft. Die übrigen drei Kranken sind seit 6 bis 12 Monaten recidivfrei. Der eine, bereits erwähnte, ist absolut continent, die beiden anderen sind es unter gewöhnlichen Verhältnissen auch so weit, dass sie völlig arbeitsfähig sind, nur bei etwa auftretendem Durchfall ist der Verschluss nicht sufficient.

Zweimal wurde secundär zur Heilung bestehender Incontinenz operirt. Der erste Fall betraf eine Frau, bei der 7 Wochen vorher ein grosses Rectumcarcinom sacral exstirpirt war, wobei der Darm an der Stelle des früheren Afters eingenäht war. Die Kranke war vollkommen incontinent. Der Erfolg war hier ein recht befriedigender. Es ist dies die Patientin, die Suicidium beging, und von der das beschriebene Präparat stammt. Im anderen Fall handelte es sich um einen 65jährigen Mann mit einem zweimannshandgrossen Ulcus rodens ad anum, das auf den Darm und den Knochen übergegriffen hatte. Bei der Excision fiel der Sphincter fort, das Steissbein und das unterste Kreuzbeinende mussten entfernt werden. Zur Deckung des sehr grossen Defects wurden zwei gestielte Lappen aus der Haut der Nates herangezogen. Die Nähte schnitten jedoch durch, die Lappen zogen sich zurück, und es bestand wieder ein Defect, der sich sehr langsam verkleinerte. Nach $6^1/_2$ Wochen wurde nach Entfernung noch eines kleinen Stückes vom Kreuzbein

Digitized by Google

(um Platz für die Drehung zu schaffen) der Darm frei gemacht und der Anus sacralis mit Drehung angelegt. Hier wurde links der Darm auf eine kleine Strecke an den Rand des Glutaeus maximus genäht. Es mussten wieder zwei Lappen verschoben werden, um Haut an Schleimhaut zu bringen. Abermals zogen sich die Lappen, wenigstens theilweise, wieder zurück. Der Defect schloss sich sehr langsam durch Granulation. Dies vereitelte das functionelle Resultat. Durch die Narbenschrumpfung wurde die neue Analöffnung immer mehr zum Klaffen gebracht, bis sie schliesslich im Verlauf von 4 Monaten gut fünfmarkstückgross geworden war. Zugleich entwickelte sich ein ziemlich starker Prolaps. Schliesslich wurde der Kranke mit einer grossen, nach Gypsabdruck gearbeiteten Pelotte, die auch den Vorfall gut zurückhielt, in befriedigendem Zustand entlassen. Er ist seit der ersten Operation $^3/_4$ Jahr recidivfrei.

In einem Fall ist nun noch die Drehung nach Gersuny mit einem anderen Verfahren, nämlich der Invagination, combinirt worden. Es war ein nicht sehr grosses Carcinom bei einem 40jährigen Mann, das zwar dicht über dem Sphincter begann, aber doch noch dessen Erhaltung gestattete, wenn auch die Durchtrennung unterhalb des Tumors eigentlich schon im Bereich des Sphincter stattfand. Er wurde in der hinteren Mittellinie gespalten, der nur etwa $1^1/_2$ Ctm hohe Schleimhautring exstirpirt, der Darm in üblicher Weise um 180° gedreht, nun aber nicht unter dem Knochenstumpf eingenäht, sondern in die alte Analöffnung, so dass sein Schnittrand gerade bis aussen an den Analrand reichte. Dann wurde der Sphincter um ihn genäht. Die vom ersten Tage an vollkommene Continenz wurde Ende der ersten Woche nur ganz vorübergehend gestört durch eine kleine hintere Fistel, die sich nach wenigen Tagen spontan schloss. Jetzt, sechs Monate nach der Operation, ist der Kranke recidivfrei und bietet vor Allem in Bezug auf Continenz, Verhalten der Defäcation u. s. w. von den normalen in nichts abweichende Verhältnisse, nur der Sphincter ani ist schwächer, als er bei dem grossen, sehr kräftigen Mann wohl eigentlich sein sollte.

Am Schlusse meiner Ausführungen resümire ich auf Grund der berichteten 9 Fälle, denen sich einige ebenfalls günstige Er-

Digitized by Google

fahrungen des Herrn Professor von Eiselsberg aus der Utrechter Klinik anschliessen, dahin, dass das Gersuny'sche Verfahren für den Ersatz des Sphincter ani entschieden zu empfehlen ist. Es ist die einfachste und bisher beste aller hierfür angegebenen Methoden. Bei allen Fällen von Amputatio bezw. Exstirpatio recti ist es primär auszuführen, und zwar, wenn nach Kraske operirt wird, zweckmässig in Verbindung mit dem Anus sacralis. In derselben Combination als secundäre Operation angewandt ist es geeignet, die durch Kothfisteln oder Anus praeternaturalis nach functionell misslungener Resectio recti oder durch aus anderen Gründen herrührenden Sphincterdefect verschuldete Incontinenz zu beseitigen.

Digitized by Google

XXI.

Ueber die Infection granulirender Wunden.

Von

Dr. med. W. Noetzel,

Assistenzarzt an der chirurgischen Klinik in Bonn[1]).

M. H.! Nur ganz kurz möchte ich Ihnen die Resultate meiner Untersuchungen über die Infection granulirender Wunden mittheilen, indem ich mir die genaue Wiedergabe derselben an anderem Orte vorbehalte. — Ich will gleich voraus bemerken, dass ich mir wohl bewusst bin, dass dieselben nur den theoretischen Werth einer experimentellen Nachprüfung dieser Frage haben, da ja in der Praxis längst die Erfahrung, dass die Granulationsflächen wenig oder garnicht für die Bacterieninfection empfänglich sind, Gemeingut der Chirurgen geworden ist. Dazu kommt noch, dass ich auch die hauptsächlich für den Chirurgen in Betracht kommenden Infectionen nicht zum Gegenstand meiner Experimente machen konnte, da sie bekantlich dem Thierversuch nicht mit der erforderlichen Sicherheit zugänglich sind. Die Fragestellung musste einfach lauten: Erfolgt durch die intacte Granulationsdecke hindurch eine Aufnahme

1) von Bacterien
2) von Stoffwechelproducten derselben, Toxinen, in den Körper.

Zur Lösung des ersten Punktes der Frage benutzte ich als sicheren Bacteriaemie-Erreger den Milzbrandbacillus; zur Lösung des zweiten Punktes als sicheren Toxinaemie-Erreger den Tetanus-

[1]) Vortrag, gehalten am 4. Sitzungstage des XXVI. Congresses der Deutschen Gesellschaft für Chirurgie zu Berlin, 24. April 1897.

Digitized by Google

bacillus, Organismen, die beide ja im Allgemeinen nicht so sehr in der Praxis für die Wundinfection in Frage kommen. Diesen Fehler theilen meine Untersuchungen mit denen Schimmelbusch's, wie auch Davaine's und Nissen's über die Infection frischer Wunden. Trotzdem erschien mir diese Untersuchung umsomehr gerechtfertigt, als die Literatur über diesen Gegenstand einmal Versuche mit sicheren Reinculturen noch fast gar nicht aufweist, andererseits trotz dieser Spärlichkeit schroffe Widersprüche enthält. Sie datirt meines Wissens von dem berühmten Experiment Billroth's, der einem Hunde grosse Granulationsflächen des Rückens längere Zeit hindurch mit Jauche-getränkten Verbandstoffen verband, ohne dass der Hund irgendwie reagirte, während derselbe Hund nach subcutaner bezw. intravenöser Injection derselben Jauche septicämisch erkrankte. Gegen die Verallgemeinerung dieses Resultates hatten sich bereits auf Grund von Versuchen über die Resorption chemischer Stoffe von Granulationsflächen aus die Franzosen Démarquay, Roux und Bonnet gewandt, als im Jahre 1880 auf Anregung von Maass umfassende Untersuchungen von Hack ebenfalls mit chemischen Stoffen angestellt wurden. Dieselben ergaben das überraschende Resultat, dass das Resorptionsvermögen der Granulationsflächen im Allgemeinen ein sehr grosses, für manche Stoffe grösser als dasjenige gleich ausgedehnter frischer Wunden ist. Die Thatsache aber, dass es für verschiedene Stoffe, sowie auch für verschiedene Applicationsformen eines Stoffes verschieden gross ist, dass ferner einige Stoffe, z. B. Apomorphin, überhaupt nicht resorbirt wurden, scheint genügend darauf hinzuweisen, dass hier Diffusionsvorgänge, vielleicht auch chemische Processe sogar complicirterer Art sich abspielen, die für die Resorption der Infectionserreger nicht in Betracht kommen. Seit wir diese als körperliche Elemente kennen, konnten daher die Hack'schen Versuche von vornherein höchstens für die Frage der Toxinresorption noch in Betracht kommen. Neuerdings, als ich bereits mit meinen Untersuchungen beschäftigt war, ist eine Arbeit von Afanassieff in Moskau über diesen Gegenstand erschienen, der mit Reinculturen virulenter Bacterien arbeitete und dessen Resultate zum Theil mit den meinigen übereinstimmen.

Als Versuchsthiere benutzte ich anfangs Kaninchen und Meerschweinchen, überzeugte mich aber bald, dass grössere Versuchs-

Digitized by Google

thiere nöthig waren und experimentirte dann an Schafen. Hunde, an welchen Thieren Billroth und Hack ihre Versuche ausgeführt hatten, konnte ich nicht gebrauchen, da sie für keine Bacterieninfection genügend sicher empfänglich sind. Die Granulationswunden wurden in der Weise erzielt, dass entweder tiefe Wunden des Rückens angelegt und mit aseptischer Gaze tamponnirt, oder dass oberflächliche, bei den Schafen Thaler- und Handtellergrosse Hautdefecte gemacht und ebenfalls mit steriler Gaze verbunden wurden. Die Granulationen waren dann auch nach längerer Zeit in Folge des geringen Reizes der aseptischen Stoffe meist zart, immer aber rein, steril und für bacteriologische Untersuchungen brauchbar. Als Impfmaterial benutzte ich frische Agar-Reinculturen von Milzbrand, die aus angetrockneten Sporen oder aus den Organen eben an Milzbrand verendeter Thiere angelegt und 24 Std. im Brutschrank gehalten worden waren; in den letzten Versuchsreihen impfte ich, um sicher sporenfreies Material zu haben, direct mit dem Milzsaft eben verendeter Thiere. Alle diese Versuche ergaben nun, dass durch die intacten Granulationen hindurch eine Aufnahme der Milzbrandbacillen ins Blut nicht stattfindet, während die mit demselben Material auf frische Wunden geimpften gleichartigen Controllthiere jedesmal in 24—48 Stunden erlagen. Kleine Verletzungen der Granulationen boten aber jedesmal frische Eingangspforten, und solche Thiere erlagen ebenfalls, meist etwas später, was durch die Kleinheit dieser Infectionspforten leicht erklärt wird. Auf die Abhängigkeit des Verlaufs der Infection von der Grösse der Eingangspforte sowohl wie von dem Sporen- und Bacillenreichthum des Materiales ist gerade bei Milzbrand neuerdings erst wieder von Sobernheim hingewiesen worden. War mit sporenhaltigem Material geimpft worden, so ereignete es sich auch, dass, wenn das Thier bereits die Infection seit 5—6 Tagen überstanden hatte, im Anschluss an einen Verbandwechsel noch die Infection erfolgte. Offenbar waren hierbei kleine Verletzungen (bei den kleinen Thieren schwer zu vermeiden) der Granulationen eingetreten, durch welche die etwa noch in der Umgebung der Wunde befindlichen Sporen eindringen konnten. Die Bacillen selbst liessen sich bereits nach 3—4 Tagen nicht mehr auf der Wunde nachweisen. Bei den grossen Wunden der Schafe aber gelang es leichter, Verletzungen der Granulationen zu vermeiden, und um

Digitized by Google

auch sicher sporenfreies Material zu haben, verfuhr ich hier so, dass ich die ganzen Thaler- bezw. Handtellergrossen Granulationsflächen mit der frischen Schnittfläche der Milz eines eben an Milzbrand verendeten Meerschweinchens bestrich. Die mikroskopische Untersuchung hatte vorher gezeigt, dass die Milz von Bacterien wimmelte. Diese Thiere blieben alle am Leben, während ein ebenso grosses Controllschaf, dem eine nur ca. 10 Pfennigstückgrosse frische Wunde in derselben Weise inficirt worden war, bereits nach 30 Stunden typischem Milzbrand erlag.

Die Versuche mit Tetanus wurden in der Weise ausgeführt, dass eine tiefe Wunde ganz mit virulenter Tetanusbouilloncultur übergossen und dann möglichst luftdicht verbunden wurde, um den anaëroben Tetanusbacillen das Wachsthum zu ermöglichen. Doch sind in einer solchen Bouilloncultur, wie ich sie benutzte, auch bereits so reichlich fertige Toxine enthalten, dass selbst wenn die Bacillen keine Existenzbedingungen fanden, die Infection von frischen Wunden aus erfolgte. Von den Granulationsflächen wurde nichts resorbirt, die Thiere blieben am Leben. Schliesslich wurde noch ein Versuch mit Aufbringen von Tusche auf die Granulationsfläche gemacht. Auch hier erfolgte keine Resorption. Nach 2 Tagen hatte sich die Wunde von der schwarz gefärbten obersten Schicht gereinigt. Mikroskopisch liessen sich nur oberflächlich und in ganz geringer Tiefe spärliche in Leukocyten eingeschlossene Farbstoffkörnchen nachweisen, die offenbar durch die Wanderung der Zellen etwas tiefer gelangt waren, eine Beobachtung, die bereits Billroth bei seinem Versuch mit Carminfärbung einer granulirenden Wunde gemacht hatte.

M. H.! Ich muss noch der Vollständigkeit wegen hier auf eine Behauptung Afanassieffs eingehen, obgleich dieselbe streng genommen nicht die chirurgische Bedeutung der Granulationen betrifft. Afanassieff giebt nämlich an, dass er durch die Impfung auf granulirende Wunden eine Immunität gegen die nachfolgende Impfung mit denselben Bacterien auf frische Wunden erzielt habe. Von vornherein war eine solche Wirkung unwahrscheinlich, nachdem nachgewiesen war, dass weder Bacterien noch Toxine resorbirt werden, es also nicht verständlich war, wodurch die Immunität bewirkt würde. In der That ergaben meine Versuche das Gegentheil, alle meine Versuchsthiere, welche die Impfung auf Granu-

Digitized by Google

lationsflächen überstanden hatten, erlagen einer neuen Impfung auf frische Wunden ebenso schnell wie die Controllthiere. Auch eine Abschwächung der Virulenz der von den inficirten Granulationen wieder abgeimpften Culturen, welche Afanassieff als Vaccine zur Immunisirung mit Erfolg benutzt haben will, kann ich nicht bestätigen. Des Näheren will ich hierauf wie auf die Erklärung dieses Widerspruches in meiner späteren ausführlichen Publication eingehen.

Um nun zum Schluss auf die Frage zu kommen, wodurch der Impfschutz der Granulationen bewirkt wird, so möchte ich mich hier der Erklärung Billroth's anschliessen, der den mechanischen Schutz des vor die geöffneten Lymphbahnen vorgebauten Granulationslagers für das Wesentliche hielt. Dasselbe wäre dann in seiner Wirkung mit einem intacten Epithel zu vergleichen und verhindert die Infectionserreger am Eindringen. Eine zweite Frage ist dann die, ob und wie die Infectionserreger vernichtet werden. Dies kann offenbar von Zufälligkeiten abhängen, wird z. B. die Wunde unverbunden gelassen, so fallen die Bacterien mit dem oberflächlichen Exsudat der Austrocknung und Abstossung mit dem Schorf anheim. Erfolgt, wie ich es einigemale beobachtete, eine secundäre Infection mit ubiquitären Organismen, so können sie von diesen überwuchert werden. Afanassieff hat die Vernichtung der Bacterien besonders berücksichtigt und für die Hauptwirkung der Granulationen gehalten, er schreibt dem Granulationssaft eine bactericide Wirkung zu. Untersuchungen, die ich über diesen Punkt angestellt habe, sollen später ausführlich berichtet werden. Eine bactericide Wirkung des Granulationssaftes kommt vor Allem nicht allen Bacterien gegenüber in Frage, da es ja bekanntlich genügend Bacterienarten giebt, die sich auf den Granulationen üppig vermehren und, ohne dem Organismus zu schaden, ein (sit venia verbo) saprophytenartiges Dasein führen. Da der Granulationssaft aber ein leukocytenreiches Exsudat vorstellt, so waren auch andererseits gewisse bactericide Wirkungen desselben von vornherein nicht unwahrscheinlich, da solche nach den Untersuchungen von Buchner und Hahn leukocytenreichen Exsudaten in erhöhtem Grade zukommen. Die Phagocytose, die genügend auf inficirten, granulirenden Wunden zu beobachten ist, hält auch Afanassieff für untergeordnet. Ich glaube dass auch die Wirkung des Granulationssaftes im Wesentlichen eine

Digitized by Google

mechanische ist, durch die Exsudation nach aussen werden die Infectionserreger mechanisch weggeschwemmt und schliesslich von der Wunde entfernt, bei offener Wunde durch die eingetrockneten Borken, die abfallen, bei verbundener Wunde durch das Verbandmaterial.

Wahrscheinlich vereinigen sich alle die ebengenannten Factoren, der Schutzwall der Granulationen, die mechanische Wirkung der Exsudation nach aussen, die bactericide Wirkung des Exsudates und schliesslich in untergeordneter Weise auch die Phagocytose, unter denen ich aber die mechanischen für die wichtigeren halte, zu einer gemeinsamen Schutzvorrichtung, deren hohe Wirksamkeit leicht erklärlich ist, wenn man bedenkt, dass ja die Granulation bereits eine Reaction der Gewebe auf einen äusseren Reiz vorstellt. Durch die Granulationen sind also auch schon die Schutz- und Abwehrvorrichtungen entfaltet. Und sind diese wie die Granulationen selbst auch in meinen Versuchen bei dem nur geringen Reiz, den aseptische Verbandstoffe ausüben, nur in mässigem Grade und bei weitem nicht so stark entwickelt, wie nach Bacterieninfection oder anderen Schädlichkeiten, wie sie die chirurgische Praxis kennt, so genügen sie doch, wie die Versuche lehren, um eingeführte Infectionserreger sowohl als deren Stoffwechselproducte sicher zurückzuhalten, wenn nur diese Granulationsdecke intact ist. Wenn ich dagegen einem Thiere, das bereits seit 12 Tagen die Infection von einer Granulationswunde aus überstanden hatte, durch Abreiben der Granulationen einen noch so kleinen frischen Defect in der alten Wunde beibrachte und diesen in derselben Weise impfte wie vorher, so erlag dieses Thier ebenso prompt der Infection wie die Controllthiere, ein überzeugender Beweis, dass auch eine locale Immunität durch die erfolglose Impfung nicht erzielt worden ist.

Digitized by Google

XXII.

Resorption der Bacterien bei localer Infection.

Von

Dr. Josef Halban

in Wien[1]).

M. H.! Ich erlaube mir, Ihnen im Folgenden die Resultate einer grossen Untersuchungsreihe mitzutheilen, die ausführlich in den Sitzungsberichten der kaiserl. Akademie der Wissenschaften in Wien erscheinen.

Es handelt sich um die bisher offene Frage, was eigentlich mit den Bacterien geschieht, wenn sie nach einer localen Infection in die Lymphdrüsen resorbirt werden, was das Schicksal der Bacterien einerseits ist, wie andrerseits die Lymphdrüsen auf die Infection reagiren.

Es handelte sich weiter um die Frage, nach welcher Zeit post infectionem die Bacterien in den Lymphdrüsen erscheinen und wann der Uebertritt ins Blut und die inneren Organe erfolgt.

Es ist diese Frage für den Chirurgen von Interesse, da es sich ja darum handelt, ob und wie lange eine Infection als rein locale betrachtet werden kann und ob und wie lange eine chirurgische Behandlung der localen Infection oder die Amputation einer Extremität Aussicht gewährt, das Weiterschreiten der Bacterien zu verhindern, was ja gewiss bei tödtlichen Bacterien von grosser Wichtigkeit ist.

Was nun zunächst die Zeit betrifft, nach welcher man die Bacterien in den regionären Lymphdrüsen nachweisen kann, so hat

[1]) Vorgetragen am 4. Sitzungstage des XXVI. Congresses der Deutschen Gesellschaft für Chirurgie zu Berlin, 24. April 1897.

Digitized by Google

sich vor Allem ergeben, dass schon der **Art** der Infection als solcher eine grosse Bedeutung für die Geschwindigkeit der Resorption zukommt.

Wenn ich also die Resultate, die ich mit dem Staphylococcus aureus gewann, als Beispiel anführen soll, so hat sich ergeben, dass dieses Bacterium bei der subcutanen Injection fast unmittelbar, wenige Minuten nach der Infection schon in den regionären Drüsen in ziemlich grosser Zahl nachweisbar ist. Im Gegensatz hierzu ist es auffallend, dass der Staphylococcus bei der Stichinfection, die ich in der Weise vornahm, dass ich eine mit dem betreffenden Bacterium inficirte Nadel durch den ganzen Querschnitt der Extremität durchstiess, also die ganze Muskulatur dabei inficirte, erst nach 1 Stunde in den Drüsen nachweisbar war, während alle Versuche, ihn früher daselbst zu finden, fehlschlugen. Noch viel später — erst nach 4 Stunden — war er in den Drüsen zu finden, wenn ich die Reinkultur einfach im subcutanen Raume verrieben habe. Ich will hervorheben, dass ich bei allen Versuchen natürlich die äusseren Verhältnisse als constant zu erhalten trachtete, indem ich immer mit der gleichen Menge der Bacterien — soweit dies eben bei Bacterien möglich ist — arbeitete, und indem ich die Infectionen stets an derselben Stelle der Extremität vernahm, so dass die Distanz zwischen Infectionsstelle und Lymphdrüse immer die gleiche war.

Die Unterschiede, die sich bei den verschiedenen Infectionsarten ergeben haben, sind offenbar auf die rein mechanischen Verhältnisse, die dabei mitspielen, zurückzuführen.

Bei der subcutanen Injection haben wir, abgesehen von dem Druck, unter dem sie stattfindet und den ich so gering als möglich zu machen trachtete, eine Aufschwemmung, eine sehr feine Vertheilung der Bacterien in einer Flüssigkeit, sodass bei der raschen Resorption der Flüssigkeit die Bacterien auch in die Lymphstomata eindringen. Beim Stich fehlt die Aufschwemmung, die Resorption ist aber verhältnissmässig rasch durch die Mitbetheiligung der Muskulatur, von von welcher aus, wie bekannt, die Resorption bald stattfindet, wahrscheinlich wegen der hierbei mitspielenden natürlichen Massage bei der Bewegung.

Alle diese begünstigenden Einflüsse fehlen bei der rein subcutanen Verreibung, wo die mehr oder weniger trockene Reinkultur, wie sie vom Agar gewonnen wurde, in die subcutane Hauttasche

Digitized by Google

gebracht wurde, und wo die Kultur erst allmälig im Serum vertheilt werden muss, bis sie resorbirt werden kann.

Gerade der grosse Unterschied zwischen subcutaner Injection und subcutaner Verreibung scheint chirurgisch von einigem Interesse zu sein, indem dadurch ein Fingerzeig gegeben zu sein scheint, dass die trockene Asepsis der feuchten vorzuziehen sei, da bei der letzteren immer eine gewisse Menge von Flüssigkeit in die Wunden gebracht und gelassen wird, so dass die eventuell vorhandenen Bacterien darin aufgeschwemmt und mit der Flüssigkeit viel leichter und viel rascher zur Resorption gelangen, als bei rein trockener Behandlung der Wunde.

Es hat sich bei meinen Untersuchungen aber noch weiter das sehr interessante Factum ergeben, dass durchaus nicht alle Bacterienarten in gleich rascher Zeit in den Lymphdrüsen zum Vorschein kommen, sondern es haben sich da ganz auffallende Unterschiede zwischen den einzelnen Bacterienarten ergeben.

Wenn ich, um einen Vergleich durchführen zu können, dieselbe Art der Infection betrachte, z. B. die Stichinfection, so hat sich gezeigt, dass der Microc. prodigios. schon wenige Augenblicke nach dem Stiche in den regionären Drüsen nachweisbar ist, der Staphylococcus erst nach 1 Stunde, der Milzbrandbacillus erst nach $2^1/_2$ Stunden.

Die Erklärung hierfür ist nicht leicht. Es kommen vor Allem 2 Möglichkeiten in Betracht. Erstens ist es möglich, dass die Bacterien am Orte der Infection selbst in verschieden energischer Weise zurückgehalten werden, so dass die Resorption als solche eine verschieden rasche ist. Die 2. Möglichkeit ist aber die, dass die Bacterien wohl alle in ziemlich gleicher Zeit in die Lymphdrüsen resorbirt werden, dass sie aber von den bactericiden Substanzen der Lymphdrüsen in verschieden energischer Weise vernichtet werden, so zwar, dass diejenigen Bacterienarten, welche weniger oder garnicht beeinflusst werden, sehr rasch nachweisbar sind, diejenigen aber, welche energisch vernichtet werden, erst dann nachweisbar werden, wenn sie in Folge des fortgesetzten Nachschubes vom Orte der Infection die Oberhand gewonnen haben.

Die Momente, welche für die 1. Möglichkeit herangezogen werden könnten, wie z. B. die verschiedene Eigenbeweglichkeit, die verschiedene Beeinflussung des Lymphstromes durch die Bac-

Digitized by Google

teriengifte, vor Allem die so naheliegende Annahme, dass die Grösse der Bacterien eine rein mechanische Rolle bei ihrem Eindringen in die Lymphstomata spielen könnte — alle diese Momente haben sich mir als unhaltbar erwiesen — so dass wir schon dadurch eher zu der 2. Annahme gedrängt werden.

Es fragt sich nun, haben wir überhaupt Anhaltspunkte dafür, dass in den Lymphdrüsen bactericide Schutzkörper vorhanden sind?

Nach dem heutigen Stande der Lehre kommen als Schutzkörper des Organismus den Bacterien gegenüber hauptsächlich 2 Momente in Betracht. Das erste wäre die Phagocytose nach der Theorie von Metschnikoff, nach welcher die Zellen und besonders die weissen Zellen die Bacterien in sich aufnehmen und abtödten.

Das zweite Moment, das aber bei den Schutzkörpern des Organismus in Betracht kommen muss, sind die Alexine im Sinne Buchner's, jene stark bactericiden Substanzen, welche sich im Serum und in der Lymphe vorfinden, welche aber auch, wie heute allgemein und mit Recht angenommen wird, nur als Ausschwemmungsproducte der weissen Zellen zu betrachten sind, so dass den weissen Zellen auf jeden Fall eine Hauptrolle im Kampfe des Organismus gegen die Bacterien zukommt.

Nun haben wir aber gerade in den Lymphdrüsen eine so enorm concentrirte Anhäufung von weissen Zellen, welche — man muss schon sagen — auf die zweckmässigste Weise in die Resorptionsbahnen eingeschaltet sind, so dass die Drüsen nicht nur mechanisch die Bacterien aufhalten, sondern auch durch die vitale Thätigkeit ihrer Zellen — sei es nun durch Phagocytose oder die Abscheidung von Alexinen oder durch eine Combination beider im Stande sind, die Bacterien zu vernichten.

Es hat sich nun bei meinen Untersuchungen — ich will zwar keinen allgemeinen Schluss daraus ziehen, aber es hat sich bei allen Bacterien, mit denen ich gearbeitet habe, immer und immer das höchst interessante Factum gezeigt, dass die pathogenen Bacterien viel später in den Drüsen erst nachweisbar sind, als die nicht pathogenen und zwar um so später, je pathogener sie waren, so dass es den Anschein hat, als ob die pathogenen Bacterien in den Lymphdrüsen energischer

Digitized by Google

vernichtet werden, als die nicht pathogenen und erst zum Vorschein kommen, waren sie durch die fortgesetzte Resorption von der Infectionsstelle die Oberhand gewonnen haben.

M. H., ich werde mir gleich erlauben, auf dieses Factum zurückzukommen, ich will mich zunächst einem anderen, ebenfalls interessanten Punkte zuwenden.

Es handelt sich um die Frage, was mit den Bacterien geschieht, nachdem sie in den Lymphdrüsen erschienen sind.

Es hat sich nun in meinen Versuchen ohne Ausnahme folgendes typische Verhalten gezeigt.

Die Bacterien erscheinen zunächst in geringer Zahl in den Drüsen, sie nehmen ziemlich rasch an Zahl zu, erreichen ein Maximum, um nach erreichtem Maximum wieder abzunehmen und schliesslich ganz zu verschwinden.

Das spielt sich aber in sehr kurzer Zeit ab, höchstens 1—2 Stunden, nachdem die Bacterien in den Drüsen erschienen waren, sind sie auch schon wieder aus ihnen verschwunden. Es folgt nun ein Stadium der Latenz, in welchem durch 5—7 Stunden absolut gar keine oder in seltenen Fällen ausserordentlich wenige 30—60 Bacterien in den regionären Drüsen zu finden sind. Nach diesem Stadium der Lateuz treten aber die Bacterien wieder auf, nehmen an Zahl zu und verschwinden ebenso wieder nach einem erreichten Maximum, um einem neuen Stadium der Latenz Platz zu machen. Dieses Verhalten kann sich mehrere Male wiederholen und der schliessliche Ausgang hängt dann davon ab, ob die Bacterien pathogen oder nichtpathogen sind. Die nichtpathogenen verschwinden schliesslich dauernd, die pathogenen aber vermehren sich und führen eventuell zum Tode des Thieres.

Dieses cyclische Kommen und Verschwinden der Bacterien in den Drüsen stellt uns den wechselnden Kampf der Bacterien mit den bactericiden Elementen der Drüsen dar.

Durch die fortgesetzte Resorption vom Orte der Infection bekommen die Bacterien zeitweilig die Oberhand und dann sind sie eben nachweisbar.

Wenn wir nun dieses cyclische Kommen und Verschwinden der Bacterien graphisch darstellen, wobei die Abscisse, wie immer, die Zeit, die Ordinate aber die Menge der Bacterien in dem be-

Digitized by Google

treffenden Momente darstellt, so bekommen wir Curven, deren Bau ausserordentlich an die Temperaturcurven erinnert, die wir bei septischen Erkrankungen zu sehen gewohnt sind.

Und nachdem mir meine späteren Versuche gezeigt haben, dass eine Congruenz in dem Verhalten der inneren Organe mit dem der Lymphdrüsen besteht, so scheint mir mit diesem cyclischen Kommen und Verschwinden der Bacterien in den Organen die experimentelle Basis für das Verständnis der so merkwürdigen Fieberverhältnisse bei den septischen Erkrankungen gegeben.

Das rasche Ansteigen der Temperatur, der Schüttelfrost und das rasche Abfallen der Temperatur zur Normalen einerseits, die Remissionen andrerseits illustriren uns nur die Stadien, in denen die Bacterien entweder die Oberhand im Organismus haben oder von dem Organismus, resp. von den bactericiden Schutzkörpern bewältigt werden.

Es wurde früher erwähnt, dass die pathogenen Bacterien viel später in den Drüsen erst nachweisbar werden, als die nichtpathogenen.

Es hat sich nun später auch gezeigt, dass die pathogenen bei diesem cyclischen Kommen und Verschwinden in den Drüsen auch viel rascher verschwinden als die nichtpathogenen und dass sie stets in viel geringerer Zahl in den Drüsen nachweisbar sind, als die nichtpathogenen, obgleich mit gleichen Mengen inficirt wurde.

All das scheint eben darauf hinzuweisen, dass die pathogenen Bacterien die Entfaltung der Schutzorgane des Organismus in viel energischerer Weise provociren und daher in viel grösserem Maasse in den Drüsen vernichtet werden, als die nichtpathogenen.

Die Drüse antwortet auf die Infection mit einer sehr bald einsetzenden Vermehrung der lymphoiden Substanz. Nach 10tägiger localer Infection mit dem Staphyloc. aureus z. B. ist das Volumen der regionären Drüse auf das 20—25fache vergrössert, ohne dass aber irgend welche anderen wesentlichen Veränderungen ausser der Zunahme der lymphoiden Substanz mikroskopisch zu constatiren sind. Sehr interessant ist hierbei der Umstand, dass, trotzdem local ein Abscess mit unzählbaren Kokken besteht, in der Drüse entweder gar keine oder nur sehr spärliche (200) Staphylokokken zu finden sind.

Die durch die hochgradige Zunahme der lymphoiden

Digitized by Google

Substanz bedingte Vermehrung der bactericiden Elemente genügt eben, um selbst bedeutende Massen von Bacterien zu vernichten.

Auf jeden Fall stellen uns also die Lymphdrüsen ganz enorme Schutzorgane dar, welche den Uebertritt der Bacterien in das Blut und in die inneren Organe zu verhindern im Stande sind.

Die Untersuchungen, die ich an den inneren Organen vorgenommen habe, ergeben dies auch mit Sicherheit, indem stets die pathogenen Bacterien erst viele Stunden, nachdem sie bereits in den Lymphdrüsen erschienen waren, in den inneren Organen zum Vorschein kamen. Das gilt aber nur für die pathogenen, die nichtpathogenen hingegen, die, wie ich gezeigt habe, in den Lymphdrüsen nur in geringem Maasse beeinflusst werden, passiren in Folge dessen auch sehr rasch die Drüsen und können sich daher schon wenige Minuten nach der Infection in den inneren Organen vorfinden. Das setzt den Werth der Lymphdrüsen als Schutzorgane nicht herab, da sie ja glücklicherweise dort, wo es wichtig ist, d. i. bei den pathogenen Bacterien, eine ganz hervorragende bactericide Wirksamkeit entfalten.

Ich komme nun zu einem chirurgisch wichtigen Punkte, nämlich zu der Frage, ob die Lymphdrüsen auch dann ihre Schutzkraft dem Körper zu Gute kommen lassen, wenn es sich um die Infection von frischen blutenden Wunden handelt, oder ob ihre Thätigkeit dabei irrelevant wird, weil vielleicht die Bacterien direct in die eröffneten Blutgefässe eindringen und so der Körper sehr rasch in toto inficirt wird.

Es ist ja allgemein bekannt, dass Schimmelbusch allein und in Gemeinschaft mit Ricker auf Grund von zahlreichen Versuchen zu der Ueberzeugung gelangt ist, dass bei der Infection von blutenden Wunden die Bacterien sofort in die Blutbahn übergeführt werden und unmittelbar nach der Infection in die inneren Organe abgelagert werden, so dass sie eigentlich zu dem deprimirenden Resultate gelangten, dass wir der Infection einer blutenden Wunde z. B. mit einem tötlichen Bacterium vollkommen machtlos gegenüberstehen, da unmittelbar nach der Infection der ganze Organismus bereits inficirt ist.

Ich bin auf Grund von zahlreichen Versuchen zu der Ueberzeugung gelangt, das die Ansicht von Schimmelbusch nicht haltbar ist.

Digitized by Google

Wenn man die Verhältnisse, die bei einer derartigen Infection vorliegen, betrachtet, so ergiebt sich schon a priori, dass die Theorie von Schimmelbusch unwahrscheinlich ist. Die bei der Verletzung eröffneten Arterien kommen nicht in Betracht, da sie peripheriewärts ziehen, also in der raschen Zeit die Bacterien nicht in die inneren Organe gebracht haben können. Es kommen vornehmlich die Capillaren und Venen in Betracht. Die eröffneten Capillaren halten aber die Bacterien gewiss zurück, die Bacterien sind durchaus nicht im Stande die Capillaren so rasch zu passiren, dafür geben ja gerade die inneren Organe das beste Beispiel.

Es sind also vor allem die Venen zu berücksichtigen. Wenn aber eine Vene zerschnitten oder zerrissen wird, so strömt ja das Blut nach aussen, arbeitet also dem Eindringen der Bacterien gerade entgegen. Ausserdem ist zu bedenken, dass das Blut nur aus dem peripheren Antheile kommt, während im centralen Antheile der Vene, welcher berufen wäre, die Bacterien in die inneren Organe zu führen, die Circulation im Momente der Durchtrennung überhaupt sistirt, so dass schon a priori nicht recht zu erkennen ist, wie Bacterien in die inneren Organe weitergeschwemmt werden sollen.

Ich will ja nicht leugnen, dass für seltene Ausnahmsfälle die Möglichkeit vorliegt, z. B. wenn mit einer inficirten Nadel eine Vene angestochen wird. Da können schon Bacterien sofort in die Blutbahn weitergeschwemmt werden, aber es erscheint schon a priori höchst unwahrscheinlich, dies für alle Fälle, wie es Schimmelbusch gethan hat, anzunehmen.

Das Resultat meiner Untersuchungen geht dahin, dass in Wirklichkeit auch bei der Infection blutender Wunden die Resorption auf dem Wege der Lymphbahn und nicht auf dem Wege der Blutbahn stattfindet.

Man findet die Bacterien stets früher in den Lymphdrüsen, als in den inneren Organen, aber es können eben, wie ich schon erwähnt habe, die nicht pathogenen Bacterien ausserordentlich rasch in den inneren Organen zu finden sein, da sie ja in den Lymphdrüsen fast gar nicht beeinflusst werden und dieselben sehr rasch passiren.

Und wenn man die Versuche von Sch. und R. genau prüft,

Digitized by Google

so findet man die interessante Thatsache, dass es den Autoren auch nur bei nichtpathogenen Bacterien gelungen ist, dieselben rasch in den inneren Organen zu finden. Bei den pathogenen, speciell auch beim Milzbrand ist es ihnen niemals gelungen, die Bacterien vor mehreren Stunden in den inneren Organen zu finden.

Merkwürdigerweise haben sie aber dieses Factum ganz übersehen, sie haben auch die Lymphbahnen garnicht oder zu wenig untersucht und sind daher zu den falschen Schlussfolgerungen gekommen.

Um mir vollkommene Sicherheit über die Richtigkeit meiner Ansicht zu geben, habe ich einige sehr einfache, aber wie ich glaube klarsprechende Versuche gemacht.

Wie ich schon erwähnte, ist es mir nicht gelungen, den Milzbrandbacillus vor $2^1/_2$ Std. nach einer blutigen Infection in den Drüsen zu finden.

Ich habe nun Kaninchen blutige Wunden beigebracht und dieselben mit 1 ganzen Oese einer virulenten Milzbrandreinkultur inficirt. Die Controllthiere starben an Milzbrand nach 24—30 Std. Ich habe nun meinen Versuchsthieren nach 2—$2^1/_2$ Std., also zu einer Zeit, wo ich annehmen konnte, dass noch keine lebensfähigen Bacillen in den Drüsen zu finden sind, wo also nach meiner Auffassung die Infection eine rein locale war, die inficirten Extremitäten im Schultergelenk enucleirt und alle Thiere — ich habe den Versuch 5 mal wiederholt — sind am Leben geblieben.

Angesichts dieser Thatsache ist es wohl unmöglich mit Sch. anzunehmen, dass bei blutenden Wunden die Bacterien sofort in die Blutbahn und in die inneren Organe eindringen, weil sonst die Kaninchen gewiss zu Grunde gegangen wären.

Es fragt sich, was resultirt aus den Resultaten beim Kaninchen für den Menschen?

Nun, es ist gar keine Frage, dass die Verhältnisse beim Menschen noch bedeutend günstiger liegen, als mir meine Resultate beim Kaninchen ergaben und zwar aus folgendem einfachen Grunde.

Ich habe beim Kaninchen, um drastische Resultate zu bekommen, die Infection stets mit einer Oese einer Reincultur vorgenommen. Nun spielt aber die Quantität des Virus den bactericiden Schutzkörpern gegenüber eine ganz ausserordentliche Rolle.

Digitized by Google

Infectionen aber mit solchen Quantitäten, die einer ganzen Oese entsprechen, kommen beim Menschen wohl nur in Ausnahmsfällen vor.

Dann ist aber zu bedenken, dass, wenn man das Körpergewicht in Betracht zieht, 1 Oese beim Kaninchen 100—150 Oesen beim Menschen entsprechen würden und solche gradezu unheimliche Quantitäten kommen ja gar niemals beim Menschen in Betracht, sondern nur viel kleinere Bruchtheile, so dass wohl die Resultate, die ich für das Kaninchen gewonnen, in viel günstigerem Sinne noch auf den Menschen anzuwenden sind.

Digitized by Google

XXIII.

Ueber allgemeine multiple Neurofibrome des peripherischen Nervensystems und Sympathicus.

Unter Mittheilung eines von Professor Marchand in Marburg anatomisch untersuchten Falles.

Von

Professor Dr. O. von Büngner,

Director des Landkrankenhauses in Hanau.

(Hierzu Tafel XII und eine Textfigur.)

Die an und in dem Verlaufe von Nerven vorkommenden Neubildungen gehören, wenn sie auch in der Häufigkeitsscala der Tumoren gegen andere Geschwulstformen zurückstehen, zweifellos zu den interessantesten Geschwülsten, und dies sowohl in anatomischer, als auch in symptomatologisch-diagnostischer und in therapeutischer Beziehung.

Bekanntlich hatte man, unseren sonstigen Gepflogenheiten in der Geschwulstlehre entsprechend, zunächst versucht, auch die Nervengeschwülste nach pathologisch-anatomischen Gesichtspunkten zu classificiren und demzufolge wahre und falsche Neurome unterschieden. Allein bald zeigte es sich, dass eine solche Eintheilung den Bedürfnissen der Klinik nicht entsprach, theils weil die Nervengeschwülste in Folge ihrer Localisation eine Sonderstellung einnehmen, theils weil es fraglich erscheint, ob wahre, zumal myelinische Neurome am peripherischen Nervensystem überhaupt vorkommen, theils endlich weil anatomisch sehr verschiedenartige Nervengeschwülste absolut gleiche klinische Bilder liefern können. So drängte sich die Nothwendigkeit einer Eintheilung der Neurome

[1]) Vorgetragen am 4. Sitzungstage des XXVI. Congresses der Deutschen Gesellschaft für Chirurgie zu Berlin, 24. April 1897.

Digitized by Google

nach der klinischen Erscheinungsweise gewissermassen von selbst auf. Aber erst Courvoisier[1]), war es vorbehalten, diesen Standpunkt zur Geltung zu bringen und durch seine ausgezeichnete hauptsächlich chirurgische Monographie über diesen Gegenstand in der That eine Lücke in der klinischen Litteratur auszufüllen. Courvoisier's Eintheilung der Neurome in 1) Trennungs- oder Stumpfneurome, 2) Tubercula dolorosa, 3) Stammneurome und 4) Rankenneurome hat sich denn auch als zweckmässig durchaus bewährt und ist deshalb von den späteren Autoren auf diesem Gebiet beibehalten worden.

Ich möchte mir nun erlauben, heute die Aufmerksamkeit auf die dritte Gruppe dieser Geschwülste, auf die sog. Stammneurome, und zwar auf diejenige Art derselben zu lenken, welche man mit Kölliker[2]) u. a. als allgemein multiple bezeichnet.

Einen exquisiten Fall dieser Art hatte ich während der letzten Jahre zu beobachten Gelegenheit. Um des besonderen Interesses willen, welches derselbe beansprucht, dürfte es sich empfehlen, zuvörderst eine genauere Schilderung desselben in klinischer und pathologisch-anatomischer Beziehung zu geben und darauf das Characteristische dieser Geschwülste im Allgemeinen an der Hand unseres und der in der Litteratur niedergelegten Fälle zu erläutern.

A. Klinischer Bericht.

(Krankengeschichte.)

Frau Sussmann, 36 Jahre alt, aus Rückingen, entstammt einer gesunden Familie und war selbst bisher gesund. Vor Jahresfrist, im April 1889, machte sie einen normalen Partus mit normalem Wochenbett durch; das Kind lebt und ist gesund. Vor einigen Monaten empfand Patientin zum ersten Mal Schmerzen im rechten Oberschenkel und bemerkte am äusseren Umfang desselben eine kleine Geschwulst, die sich allmälig vergrösserte. Am 12. März 1890 Aufnahme ins Hanauer Landkrankenhaus.

---

[1]) L. H. Courvoisier, Die Neurome. Klinische Monographie. Basel, Benno Schwabe. 1886. 183 S.

[2]) Th. Kölliker, Die Verletzungen und chirurgischen Erkrankungen der peripherischen Nerven. Deutsche Chirurgie, Lief. 24b. Stuttgart, F. Enke. 1890. Kölliker stellt in übersichtlicher Weise die singulären Stammneurome den multiplen als zwei grosse Gruppen gegenüber und unterscheidet unter letzteren wiederum local multiple, regionär multiple, symmetrisch multiple, allgemein multiple und multiple syphilitische Neurome.

Digitized by Google

Ziemlich kräftige brünette Frau mit leicht bräunlicher Hautfarbe. Irgendwelche Erscheinungen einer Elephantiasis neuromatodes, wie Hautfibrome, Hautlappenbildungen, Naevi oder Pigmentflecke fehlen. Die Brustwirbelsäule zeigt eine sinistroconvexe Skoliose mittleren Grades, während die Hals- und Lendenwirbelsäule kompensatorisch nach rechts ausgekrümmt sind. Innere Organe gesund. An der lateralen Seite des rechten Oberschenkels in dessen mittlerem Drittel findet sich eine weder spontan, noch auf Druck schmerzhafte taubeneigrosse Geschwulst von fester Consistenz, welche unter der Haut und auf der Unterlage in seitlicher Richtung verschieblich ist. Dabei klagt Pat. über heftige intermittirende, gegen das Knie hin ausstrahlende Schmerzen an der äusseren Seite des Oberschenkels. — Diagnose: Nervengeschwulst im Verlauf des N. cutaneus femoris ext. — Nach der von meinem Vorgänger am Krankenhause, Dr. Middeldorpf vorgenommenen Exstirpation der Geschwulst, welche sich bei mikroskopischer Untersuchung als ein Neurofibrom erwies — (ob die leicht ausschälbare Geschwulst auch makroskopisch kenntlich mit einem Nerven zusammenhing, ist aus der Krankengeschichte nicht ersichtlich) —, trat vorläufig vollkommene Heilung ein und Patientin, die nunmehr schmerzlos war, erholte sich zusehends.

Ganz allmälig aber, nach und nach, entwickelten sich bei der Patientin im Verlauf der Hautnerven des rechten Oberschenkels, zunächst in geringer Anzahl, abermals Nervenknoten, welche von lästigen klinischen Symptomen, paroxysmenweise auftretenden tonischen Convulsionen und intensiven ausstrahlenden Schmerzen begleitet waren. Auch diese Geschwülste, welche sehr langsam wuchsen, zum Theil wohl auch längere Zeit als Dauergeschwülste stationär blieben, wurden im Laufe der nächsten Jahre von Middeldorpf exstirpirt, und zwar jedesmal mit dem Effekt, dass durch die Operation ein mehr oder minder langer schmerzfreier Intervall geschaffen wurde. Ausser den Geschwülsten am Oberschenkel war noch ein Neurofibrom am Nacken zur Entwickelung gekommen, welches ebenfalls entfernt wurde, nachdem es vollkommen symptomlos bis zu Hühnereigrösse angewachsen war.

Bald nachdem ich im Sommer 1895 das Krankenhaus und damit die Patientin übernommen hatte, konnte ich bei ihr im Bereiche des rechten Oberschenkels entlang dem Verlauf der oberflächlichen und tieferen Nervenstränge massenhafte erbsen- bis überwallnussgrosse Geschwulstknoten nachweisen, welche reihenförmig mit kurzen Unterbrechungen, wie Ganglien, in die Nerven eingeschaltet schienen. Dass alle diese Geschwülste thatsächlich den Nerven angehörten, obschon sie weder spontan, noch auf Druck schmerzhaft waren, musste theils schon aus dem Charakter der Primärgeschwulst und der früher exstirpirten Tumoren gefolgert werden, theils ergab es sich aus der erwähnten anatomischen Localisation und daraus, dass die Geschwülste in characteristischer Weise nur eine seitliche, nicht auch eine Längsverschiebung gestatteten, endlich aus den begleitenden, mittlerweile wieder aufgetretenen und immer heftiger werdenden Sensibilitäts- und Motilitätsstörungen, die sich in neuerlichen Schmerzparoxysmen und tonischen Muskelkrämpfen äusserten. In Folge der letzteren und längerer will-

Digitized by Google

kürlicher Anspannung der Beugemuskulatur des Oberschenkels war es allmälig zu einer Flexionscontractur des rechten Kniegelenks gekommen. Bemerkenswerth war indessen, dass die heftigen intermittirenden Schmerzen nicht im ganzen Gebiet der Geschwulstverbreitung auftraten, sondern zunächst nur auf die Vorder- und Innenseite des Oberschenkels lokalisirt waren, um von hier, augenscheinlich auf der Bahn des N. saphenus major und des N. cutaneus surae intern., gegen die innere Wadengegend und den inneren Fussrand hin auszustrahlen. Man konnte demnach hoffen, durch eine ausgiebige Exstirpation der hier gelegenen Nerven des Oberschenkels wenigstens das lästigste klinische Symptom, die unerträglichen Schmerzen, zu beseitigen, wenn es nicht gelang, eventuell durch wiederholte Operation der Geschwulstbildung selbst noch Einhalt zu thun. Allerdings war dazu ein radikaleres Vorgehen, als die bisher geübten Eingriffe, erforderlich, d. h. nicht bloss die Exstirpation der einzelnen Geschwulstknoten an sich, sondern nur die Entfernung der erkrankten Nervenstränge in toto liess den gewünschten Erfolg erwarten. In dieser Erwägung legte ich mir am 7. Juli 1895 von einem dem ganzen Verlauf des rechten Sartorius folgenden Schnitte aus und nach Zurückpräpariren der Haut nach beiden Seiten die wesentlich betheiligten, mit zahlreichen Neuromen besetzten Nervenstränge am vorderen und inneren Umfange des Oberschenkels vom Poupart'schen Bande bis unterhalb des Kniegelenks frei, indem ich sie einerseits von ihren Durchtrittsstellen durch die Fascia lata nach Spaltung derselben aufwärts bis an den Stamm der Cruralis, andererseits bis in ihre feinsten Endverzweigungen hinein continuirlich im Zusammenhang verfolgte. Auf diese Weise erhielt ich einen dreigetheilten Nervenstrang, nämlich die drei Hauptäste des rechten N. cruralis mit sämmtlichen Verzweigungen, welche im Ganzen als einheitliches Präparat exstirpirt wurden, d. h. es entfielen der N. cutaneus femoris internus und medius ganz, der N. saphenus major wenigstens in ganzer Länge des Oberschenkels. Alle diese Nerven zeigten sich sowohl in ihren Stämmen, als auch in ihren Verästelungen mit sehr zahlreichen, meist länglichrunden spindel- oder eiförmigen Anschwellungen von verschiedener Länge und Dicke besetzt. Zwischen den Anschwellungen, welche sich an den Stämmen bis zu 2—3 Ctm. lang und 1 Ctm. dick, an den feinsten Verzweigungen meist nur getreidekorngross erwiesen, waren nur noch kurze Strecken unveränderter Nervenfäden sichtbar (vergl. den anatomischen Befund).

Nach der Operation, während welcher die Narkose noch dazu benutzt wurde, das Kniegelenk gerade zu strecken und das Bein nach Nahtvereinigung der grossen Wunde auf eine T-Schiene zu lagern, hörten die Schmerzen uud Krampfzustände im rechten Oberschenkel, wie mit einem Schlage auf, und Patientin erholte sich trotz der weit vorgeschrittenen Erkrankung von Neuem. Allein die Freude über den Erfolg sollte nicht lange dauern. Schon nach einigen Monaten nämlich traten auch am anderen (linken) Oberschenkel im Verlauf der Nerven Geschwulstknoten in Erscheinung, und ein halbes Jahr später, im Januar 1896, hatten wir hier genau dasselbe Bild, also den gleichen anatomischen Befund und die

Digitized by Google

gleichen klinischen Erscheinungen vor uns, wie ehedem auf der anderen Seite. Da kein Zweifel darüber bestehen konnte, dass es hier zur Entwickelung neuer Neurofibrome gekommen war, schritt ich am 13. Januar 1896 hier zur gleichen Operation, wie vorher am rechten Oberschenkel, und excidirte ebenfalls die präparando isolirten, in Vielzahl mit Knoten übersäeten Nervenketten an der Vorder- und Innenseite des Oberschenkels möglichst im Zusammenhange. Das Präparat der ausgeschälten Hautnerven liess abermals sehr deutlich erkennen, dass sich in den Verlauf derselben sehr zahlreiche, im Ganzen hirsekorn- bis über bohnengrosse spindelförmige Anschwellungen einschoben. Mikroskopisch kennzeichneten sich dieselben wiederum als reine Neurofibrome (s. den anatom. Befund). Auch hier musste das Bein in Folge allmälig entstandener Beugungscontractur des l. Kniegelenks in Narkose gestreckt und geschient werden.

Da sich eine Blasenlähmung eingestellt hatte und der unwillkürlich abträufelnde Urin trotz aller Vorsichtsmaassregeln beständig den Verband durchnässte, wurde dieses Mal die Nachbehandlung erschwert und die Wundheilung etwas verzögert, indem die Ränder der in weitem Umfange abgehobenen Haut an einigen Stellen, wo in Folge von Hautröthung die vorzeitige Entfernung der Suturen nothwendig wurde, etwas auseinanderwichen und per secundam zusammenheilen mussten. Indessen gelang es auch jetzt, durch den operativen Eingriff zuvörderst einen vollständigen Nachlass der Muskelkrämpfe und Schmerzen zu erzielen.

Leider jedoch war dieses Mal der freie Intervall ein weit kürzerer, denn schon einen Monat später, um Mitte Februar 1896, setzten die mehrerwähnten klinischen Symptome mit erneuter Heftigkeit ein. Es kam wiederum zu paroxysmenweise auftretenden, mit heftigen Schmerzen verbundenen tonischen Convulsionen, und zwar in der ganzen Ausdehnung beider unteren Extremitäten, welche sich in Folge dessen in fast sämmtlichen Gelenken in Contractur stellten und zum Ausgleich der letzteren neuerdings auf Schienen festgestellt werden mussten, was wesentliche Erleichterung brachte. Immerhin blieben lebhaftere Schmerzen im rechten Kniegelenk bestehen.

Noch einmal, am 10. April 1896, schritt ich zu einem operativen Eingriff, denn die Schmerzen im rechten Kniegelenk hatten so beträchtlich zugenommen, dass der Versuch gerechtfertigt schien, dieselben auf operativem Wege zu beseitigen. Ich machte deshalb die Arthrektomie des r. Kniegelenks, fand das Gelenk reichlich von Fett durchsetzt und, soweit Nervenstränge zu Gesicht kamen, diese knotig verdickt. Excision des ganzen synovialen und subsynovialen Gewebes mit allen erkrankten Nerven, Naht, Verband, Schiene. Der Wundverlauf gestaltete sich normal, und noch einmal hatte ich die Freude, dass die Schmerzen nachliessen. Jeder Versuch, die unteren Extremitäten ohne fixirende Verbände zu lassen, musste allerdings aufgegeben werden, da sich dann sofort Contracturen und zugleich Schmerzen einstellten.

Von etwa diesem Zeitpunkt ab — **und das ist das Bemerkenswertheste im ganzen Krankheitsbilde — lässt sich nun in rascher Folge die Entwickelung von Nervenknoten am ganzen Körper beobachten.**

Digitized by Google

Aehnliche multiple, im Ganzen freilich etwas kleinere ca. erbsengrosse Geschwulstknoten, wie an den Oberschenkeln, entwickelten sich reihenweise als spindelförmige Anschwellungen an den Nerven der Unterschenkel und Füsse, hinwiederum theilweise etwas grössere, bis haselnussgrosse, an der Brust, am Abdomen und am Rücken. Während diese Knoten allmälig zahlreicher und grösser wurden, traten im Mai solche am Halse hinzu. Alle diese Knoten waren zum Unterschied von den früher beobachteten auf Druck sehr schmerzhaft; desgleichen verursachte jede Bewegung der Kranken jetzt heftige Schmerzen. Zu gleicher Zeit, gegen Ende Mai, begann Patientin zuweilen über intensive Schmerzen in der rechten mittleren und unteren Bauchgegend zu klagen. Thatsächlich konnten alsbald auch hier in der Tiefe des Abdomens rechts der Wirbelsäule einige grössere Geschwulstknoten gefühlt werden. Ebenso wurden zu dieser Zeit einige spindelförmige gangliöse Verdickungen im vorderen Bereiche der Stirn, entlang dem beiderseitigen Verlauf des N. supraorbitalis von der Incisura supraorb. bis zum Scheitel entdeckt, über deren erstes Auftreten ich, da sie sich vollständig symptomlos entwickelten, allerdings keine nähere Angabe machen kann. Dagegen waren die übrigen Abschnitte von Kopf und Gesicht, sowie vorläufig die oberen Extremitäten sicher frei. Ferner wurden Störungen im Gebiet des Centralnervensystems, der Sinnesorgane, sowie trophische Störungen jeder Art vermisst.

Seitdem lässt sich gradatim eine langsam zunehmende Verschlimmerung wahrnehmen. Der Blasenlähmung gesellte sich eine Darmlähmung, der Ischuria paradoxa Obstipation hinzu, gegen welche in verschiedener Weise (Ricinus, Karlsbader Salz, Einläufe) täglich angekämpft werden musste.

Im Juni traten die ersten Krankheitserscheinungen an den oberen Extremitäten, Bewegungsbehinderung und Schmerzen in den Oberarmen, Vorderarmen und Händen auf. Objectiv waren zunächst nur an der Oberfläche der Beugeseite beider Oberarme einige kleine Knoten fühlbar, die Finger der rechten Hand aber etwas in Contracturstellung, die sich passiv in gewissem Grade beseitigen liess.

Allmälig wurde Patientin immer hülfloser und lag oft ganz zusammengekauert da, klagte auch mehr und mehr über Schmerzen im Leibe, besonders auf der rechten Seite. In der Folge zeigt sich immer mehr eine zunehmende Behinderung der Beweglichkeit der Arme und Hände, so dass es der Patientin immer schwerer wird, die Nahrung zum Munde zu führen und sie sich seit November meistens füttern lassen muss. Auch im ganzen ist eine Zunahme der Beschwerden zu verzeichnen, zugleich mit der Vermehrung und Vergrösserung der jetzt fast am ganzen Körper vorhandenen Geschwulstknoten. Ueberall, an den oberen und unteren Extremitäten, an Brust, Bauch und Rücken, in der Tiefe des Abdomens, an den Bauch-eingeweiden, an den Beckenorganen, an Hals und Nacken finden sich perlschnurartig oder mit kurzen Unterbrechungen aneinandergereihte, im Ganzen spindelförmige Auftreibungen, fibromatöse Neurome der Stämme und Aeste der Nerven, und lediglich

Digitized by Google

im Bereich des Kopfes und Gesichts beschränkt sich die Erkrankung nach wie vor auf eine Betheiligung der Stirnäste der Trigemini. Auffallend ist jetzt auch, dass die Armnerven in der Achselhöhle und die N. ischiadici an der hinteren Seite der Oberschenkel, abgesehen von den an allen Nerven nachweisbaren, geschwulstförmigen Auftreibungen, derart diffus verdickt sind, dass erstere sich fast als kleinfingerdicke, letztere sogar als über daumendicke Stränge durch die Haut hindurch fühlen lassen. Die Contracturen an den Extremitäten haben etwas zugenommen. In letzter Zeit abwechselnd Durchfälle und Verstopfungen.

Einige Tage vor Weihnachten 1896 setzte plötzlich die Entwickelung einer Bronchopneumonie ein, welcher die arme Kranke, der schliesslich nur noch durch Morphium Linderung verschafft werden konnte, am Sylvestertage erlag.

Bei der am 1. Januar 1897 vorgenommenen Section, welche in meinem Beisein von meinem Assistenzarzt, Herrn Dr. Pancritius ausgeführt wurde, ward besonders darauf Bedacht genommen: 1) die Wirbelsäule gemeinschaftlich mit den angrenzenden Theilen der Rippen und Darmbeinschaufeln auszulösen, um die Spinalnerven in Zusammenhang mit dem Rückenmark erhalten und die N. sympathici in situ lassen zu können, 2) die erkrankten Spinalnerven nach Möglichkeit bis in ihre feineren Aeste auszupräpariren. Auf diese Weise liess sich die Ausdehnung der Neurofibromatose in centripetaler und centrifugaler Richtung am besten beurtheilen.

Das Gesammtpräparat, einschliesslich der von den N. sympathici umsponnenen, in situ belassenen inneren Geschlechtsorgane, ferner das Gehirn und die meisten inneren Organe wurden sogleich in noch frischem Zustande dem pathologischen Institut in Marburg überwiesen. Dadurch, dass der Director desselben, Herr Geheimrath Marchand, sich freundlichst bereit erklärt hat, die anatomisch-histologische Untersuchung des Falles selbst zu übernehmen und den Befund hier einzufügen, hat meine Arbeit natürlich wesentlich an Werth gewonnen. Vor Wiedergabe desselben sei mit Rücksicht auf einige Verhältnisse, die bei der Section selbst in Erscheinung traten, noch Folgendes bemerkt:

Bei der Herausnahme des Gehirns fielen weder an diesem selbst, noch an den Hirnnerven in deren Verlauf innerhalb des Schädels etwelche makroskopisch wahrnehmbare Veränderungen auf. Auch im extracraniellen Verlauf erschienen die Hirnnerven, abgesehen von den schon erwähnten Auftreibungen im Bereich der Stirnäste der Trigemini und abgesehen von den noch zu erwähnenden Veränderungen im Stamm und Ausbreitungsgebiet der N. vagi (s. anatom. Bericht) vollkommen unverändert.

Dagegen erwiesen sich sämmtliche Spinalnerven, sowie die N. sympathici einschliesslich ihrer Geflechte auch in denjenigen Theilen, welche nicht in Zusammenhang mit dem Hauptpräparat belassen, sondern nur an der Leiche freigelegt werden konnten, theils in diffuser Weise knotig verdickt, theils mit zahlreichen Anschwellungen versehen, welche im Allgemeinen centralwärts, nach dem Rückenmark zu, sehr umfänglich waren, um allmählig nach der Peripherie immer kleiner zu werden. Als grösster Tumor imponirte ein der

Digitized by Google

rechten Darmbeinschaufel aufliegender, dem rechten N. lumbalis II angehörender ca. apfelsinengrosser Geschwulstknoten. Aber auch die übrigen Spinalnerven, besonders die Lumbal- und Sacralnerven waren beiderseits an ihren Basaltheilen mit sehr ansehnlichen, zum Theil über hühnereigrossen Auftreibungen versehen. Die Anschwellungen der Intercostalnerven waren zwar kleiner, doch füllten dieselben immerhin die Zwischenrippenräume vollständig aus und drängten sogar die Musculatur hervor. Unter den mehr diffus verdickten Nerven traten in erster Linie die beiden Ischiadici hervor, welche in unförmliche Stränge verwandelt waren und im mittleren und unteren Drittel der Oberschenkel um das 10—15 fache ihres normalen Volumens an Umfang zugenommen hatten.

Bei der Section der Brustorgane fanden sich Pleura pulmonal. und costal. rechterseits in grösserer Ausdehnung verwachsen.

B. Anatomischer Bericht

von Professor Marchand in Marburg.

a) Makroskopischer Befund:

Das Präparat besteht aus der etwas skoliotischen, noch uneröffneten Wirbelsäule, mit Ausnahme der oberen Halswirbel, und den Basaltheilen der Rippen beiderseits, nebst den mehr oder weniger vollständig erhaltenen Spinalnerven, den beiden Ischiadici mit ihren Verzweigungen, und dem rechten Cruralis. Ausserdem befinden sich noch im Zusammenhang mit den Knochen die inneren Genitalien. Ferner sind isolirt vorhanden die beiden Plexus brachiales, ausserdem noch eine Anzahl anderer Nerven. Das Rückenmark mit den Nervenwurzeln wird durch Entfernung der Bogentheile freigelegt.

Die Nerven des Plexus cervicalis und brachialis sind beiderseits 3—4 Ctm. vom Ursprung abgetrennt. Der III. Cervicalnerv wird zur mikroskopischen Untersuchung entfernt, er ist ebenso wie die übrigen IV—VIII sehr stark, aber etwas ungleichmässig verdickt. Die Dicke der einzelnen Nerven schwankt zwischen 1—1,3 Ctm. Am Austritt durch das Intervertebralloch findet sich eine Einschnürung, die aber immer noch 0,6—0,8 mm im Durchmesser hat. — Nach Eröffnung der Dura mater zeigt sich, dass im Bereich der Halsanschwellung eine starke Verdickung der Nerven sich sowohl auf die hinteren wie auf die vorderen Wurzeln bis nahe an das Rückenmark fortsetzt. Mehrere Wurzelfäden sind häufig durch die Geschwulstmasse verschmolzen. Die intraduralen Geschwülste sind gegen die Dura etwas abgeplattet und drängen sich andrerseits gegen das Rückenmark vor, von der Arachnoidea überkleidet. Die Dicke des VIII. N. cervicalis sin. beträgt an der Durchschnittsstelle 2 Ctm.

I. und II. Dorsalnerv verhalten sich ähnlich, sind noch etwas dicker als die erwähnten, an der Austrittsstelle stärker eingeschnürt. Die Wurzelfäden des II. sind nicht mehr verdickt.

Die Nerv. dorsales III—XII sind ebenfalls sehr beträchtlich, jedoch

Digitized by Google

weniger stark verdickt als die ersteren. Die Verdickung setzt sich jedoch fast nirgends auf die Wurzelfäden fort, nur an einzelnen Stellen finden sich innerhalb der Dura kleinere Knötchen. Die Intercostalnerven, welche nur auf der linken Seite noch grösstentheils erhalten sind, zeigen nach dem Herauspräpariren sehr unregelmässige, meist länglich runde, stellenweise kugelige Anschwellungen, deren grösste eine Dicke von 1,5—2 Ctm. erreichen. Diese haben an dem angrenzenden Theil der Rippen flach rundliche Vertiefungen hervorgebracht. Die knotigen Verdickungen werden nach der Peripherie im allgemeinen kleiner, sind durch cylindrische, aber ebenfalls verdickte Stränge miteinander verbunden. XI. und XII. Intercostalnerv bilden etwas gleichmässiger verdickte Stränge. — Die dorsalen Aeste zeigen ebenfalls, soweit sie noch erhalten sind, im Bereiche der Rückenmuskeln spindelförmige Verdickungen, stellenweise bis zu 1 Ctm.

An der Arachnoidea des Dorsaltheils findet sich eine grössere Anzahl von weisslichen Kalkplatten von unregelmässiger Form, die grösste $2^1/_2$ Ctm. lang, 1 Ctm. breit.

Beide Plexus brachiales mit den Armnerven sind in ähnlicher Weise verdickt, wie die übrigen Nervenstämme. Da beide aber vom Ursprung abgetrennt sind, lässt sich die Lage der einzelnen Nerven nur schwer genau feststellen, besonders da dieselben durch die sehr unregelmässigen Anschwellungen bedeutend deformirt sind. Die sämmtlichen einzelnen Hauptstämme sind in colossaler Weise höckerig verdickt. Der N. medianus, dessen Theilung erhalten ist, an beiden Seiten ziemlich gleichmässig, an den dicksten Stellen oben 2 Ctm. breit und bis zu 1 Ctm. dick, die übrigen Hauptstämme variiren in der Nähe ihres Ursprungs ebenfalls zwischen 1—2 Ctm. Die Verdickung setzt sich in unregelmässig-knotiger Form auf eine grössere Anzahl von Seitenästen fort. Am Ursprung selbst sind die einzelnen Stämme ziemlich fest vereinigt.

Die Lumbalnerrven und Sacralnerven zeigen bei weitem die stärksten Veränderungen.

Nervi lumbales.

Auf der rechten Seite ist der N. lumbalis I. ziemlich nahe am Ursprung abgeschnitten, 1,2 Ctm. dick. N. lumbalis II. besitzt innerhalb der Dura mater eine länglich runde Anschwellung von 2,3 Ctm. Länge, etwa 12 Mm. Breite, welche aus den vorderen Wurzeln hervorgegangen ist. Ausserhalb der Dura beträgt die Dicke 1,5, darauf geht der Nerv in eine fast kugelige derbe Anschwellung über, welche im Ganzen 8 Ctm. lang. etwa 7 Ctm. dick, 6 Ctm. hoch ist. Am vorderen Umfang geht ein mit sehr zahlreichen spindelförmigen Anschwellungen versehener Nervenstrang ab. — Der III. Lumbalnerv bildet an der Basis eine mehr flaschenförmige Anschwellung von 7 Ctm. Länge und 4 Ctm. Dicke, deren verjüngter Halstheil am Foram. intervertebr. 8 mm misst, innerhalb der Dura in zwei kleinere Anschwellungen der hinteren Wurzeln übergeht. — Der IV. N. lumbalis beginnt mit einer ähnlichen, etwa 5 Ctm. langen bis 3,5 Ctm. breiten Anschwellung, seine hinteren Wurzeln

Digitized by Google

zeigen ebenfalls einige Knoten innerhalb der Dura; peripherisch geht die Anschwellung in einen ungleichmässig verdickten, mehr abgeplatteten 2—3 Ctm. breiten am Anfang 2 Ctm. dicken Strang über, den Stamm des Nervus cruralis, welcher sich nach Verlauf von etwa 10 Ctm. in 2 Hauptstränge theilt, die in eine grosse Anzahl sehr ungleichmässig verdickter Nervenstämme übergehen. Am Anfang hängt der Hauptstamm mit dem III. Lumbalnerven durch eine breite Verbindungsbrücke zusammen. Vom unteren Rande der Anschwellung des IV. Lumbalis geht ein starker, knotig verdickter Stamm ab, welcher dem Nervus obturatorius entsprechen würde.

Der N. lumbalis V. besitzt innerhalb der Dura eine fast $2^1/_2$ Ctm. lange, 1 Ctm. dicke länglich-runde Anschwellung einer hinteren Wurzel, am Foramen intervertebr. beträgt die Dicke etwa 1 Ctm., darauf folgt eine $2—2^1/_2$ Ctm. dicke Anschwellung, welche in mehrere mit einander verbundene, unregelmässig angeschwollene Stränge in einer Gesammtdicke von $2^1/_2$ Ctm. übergeht, die sich mit dem II. Sacralnerven vereinigen.

Auf der linken Seite ist der I.—IV. Lumbalnerv in der Länge von etwa 4 Ctm. abgeschnitten. Auch diese zeigen sämmtlich innerhalb der Dura dicke Anschwellungen, am stärksten der II. und III., besonders an den hinteren Wurzeln. Die Dicke des I. beträgt etwa 2 Ctm., die des II. ungefähr ebensoviel, der III. verdickt sich an der Durchschnittsstelle bis auf 3 Ctm. Breite und 2 Ctm. Dicke, der IV. auf $2^1/_2$ Breite und 1,8 Dicke. Die von diesem Nerven abgehenden hinteren Aeste sind, soweit erhalten, ebenfalls stark verdickt. Der V. Lumbalis verhält sich ähnlich wie rechts.

Plexus sacralis.

Der I. rechte Sacralnerv verdickt sich sehr bald nach dem Austritt aus der Dura bis auf 2 Ctm., geht dann in einen aus mehreren unregelmässig knotigen Nerven bestehenden Strang von 1,8 Ctm. über, der sich mit N. lumbal. V vereinigt. Aehnlich verhält sich der II. N. sacralis, welcher in mehrere miteinander durch lockeres Gewebe vereinigte knotige Stränge übergeht, die etwas weiter abwärts sich mit den beiden vorigen vereinigen. Von diesen Strängen entspringt ein in der Länge von etwa 40 Ctm. erhaltener, anfangs dünnerer, nach abwärts mit einer grossen Anzahl von länglich runden Anschwellungen besetzter Nerv (cutan. fem. post.) — Der Stamm des N. ischiadicus, welcher aus der Vereinigung der erwähnten Stränge hervorgeht, besitzt eine Breite von 1,8 Ctm., schwillt aber dann nach abwärts bis auf 5 Ctm. Breite, $2^1/_2$ Ctm. Dicke an. Hier hat bereits die Theilung in die beiden Hauptstämme stattgefunden, die anfangs noch durch lockeres Bindegewebe vereinigt sind. Beide sind im Anfang ziemlich gleich dick; der Tibialis etwas stärker, im Anfang $3^1/_2$ Ctm. breit, $2^1/_2$ Ctm. dick, weiter unten ungleichmässig, stellenweise noch über 3 Ctm., dann 2 Ctm. breit, 1,3 dick. Von diesem Stamm gehen einige, mit dichtgedrängten länglich-runden Knoten besetzte Aeste ab. — Nervus peroneus zerfällt in zwei ungleichmässig verdickte Stämme, die dann ebenfalls in eine Anzahl von unregelmässig verdickten Aesten übergehen.

Digitized by Google

Der III. N. sacralis ist in ähnlicher Weise keulenförmig bis auf 2 Ctm. verdickt, seine Verbindung mit dem II. ist durchtrennt; der IV. mehr spindelförmig gestaltet, bis $1^1/_2$ Ctm. dick, der V. ähnlich, jedoch etwas schmäler.

Die linken Sacralnerven verhalten sich im Grossen und Ganzen sehr ähnlich, wie die rechten. Der Stamm des N. ischiadicus ist im Anfang, nach der Vereinigung der Stränge $2^1/_2$ Ctm., dann 2 Ctm. breit, nimmt nach unten bis auf $3^1/_2$ Ctm. Breite bei ca. $1^1/_2$—3 Ctm. Dicke zu, theilt sich sodann in 2 sehr ungleichmässig dicke Stränge, von denen der mediale im Anfang 3 Ctm. breit, $2^1/_2$ dick ist, sodann eine 6 Ctm. lange, 3 Ctm. dicke seitliche Anschwellung bildet, wodurch seine Gesammtbreite auf $4^1/_2$ Ctm. steigt. Er setzt sich sodann in einen 2 Ctm. breiten Stamm fort. — Der Peroneus verhält sich ähnlich, wie der rechte. Die kleineren abgehenden Nerven sind mit sehr zahlreichen, spindelförmigen Anschwellungen versehen. Vom III. Sacralnerven geht auch hier ein 45 Ctm. langer, mit sehr zahlreichen Anschwellungen versehener Nerv ab: N. cutan. femor.

Die Bogentheile der Wirbel sind zwischen den Anschwellungen der einzelnen Nervenstränge theilweise zu ganz dünnen Blättern reducirt.

Der Nervus coccygeus bildet beiderseits kleinere, länglich runde Anschwellungen seiner Wurzelfäden.

An dieser Stelle mögen noch die durch Operation früher entfernten, und ebenfalls dem Institut übersandten Hautnervenstämme vom Oberschenkel Erwähnung finden: Präparat vom 10. 7. 95: Drei Nervenstränge mit Verästelungen, der grösste von 41 Ctm. Länge, 2. und 3. von 33—34 Ctm. Länge. Der grösste besteht aus einigen ziemlich dünnen Nervenstämmen, die mit einander vereinigt sind, und hier und da mehrere längliche und spindelförmige Anschwellungen zeigen. Ausserdem finden sich sehr zahlreiche grössere Anschwellungen, welche meist länglich rund, spindelförmig und eiförmig gestaltet sind, die grösste von 2—3 Ctm. Länge und über 1 Ctm. Dicke. Dazwischen sind mehrere kleinere, getreidekorngrosse, einzelne längere bis zu 5 Ctm., von geringerer Dicke. Ein sehr wenig lockeres, gefässhaltiges Bindegewebe umhüllt die einzelnen Stränge. Zwischen den grössten Anschwellungen sind nur kurze Strecken von wenig oder gar nicht verdickten Nervenfäden sichtbar.

Präparat vom 14. 1. 96: Ein exstirpirter 50 Ctm. langer Hautnerv mit einzelnen kleinen Nebenästen, in dessen Verlauf sich sehr zahlreiche Anschwellungen von spindel- bis eiförmiger Gestalt, von Hirsekorn bis über Bohnengrösse einschieben. An frischen Präparaten erscheinen hier die Nerven aufgefasert und durch reichliches Bindegewebe auseinandergedrängt.

Nervus sympathicus.

Der linke Grenzstrang ist ziemlich vollständig erhalten, vom Ganglion cervicale inf. ab, welches ziemlich gleichmässig vergrössert, $2^1/_2$ Ctm., lang und 1,2 dick ist. Die Dicke des Stranges, welcher entsprechend den einzelnen Ganglien leichte Anschwellungen zeigt, beträgt im Brusttheil meist 6 bis 8 Mm., in der Mitte bis 1 Ctm., im Lendentheil nimmt die Dicke etwas ab,

Digitized by Google

steigt aber in der Gegend des V. Lenden- und des I. Sacralwirbels bis auf 1 Ctm. — Die Rami communicantes sind theilweise beträchtlich verdickt, ungleichmässig. — N. splanchnicus major ist ebenfalls durch eine grössere Anzahl spindelförmiger bis 1 Ctm. breiter Anschwellungen eingenommen; zwei ähnliche zeigt auch der Splanchn. minor. Im Bereich des Sacraltheils sind die Rami communicantes zum Theil in sehr dicke Stränge umgewandelt. Vom rechten Grenzstrang ist nur der obere Theil erhalten. Das Gangl. cervicale inf. geht in einen etwa 5 Ctm. langen, gleichmässig verdickten Strang über, der durch 3 stark verdickte Rami communicantes mit dem VIII. Cervical- und den obersten Dorsalnerven zusammenhängt. Der Lumbaltheil des rechten Grenzstranges besitzt eine Breite von 0,5 bis über 1 Ctm., geht am V. Sacralwirbel in eine fast kugelige Anschwellung von 4 Ctm. Länge, ca. 3 Ctm. Dicke über, welche durch einen über 1 Ctm. dicken Verbindungsast und einen zweiten etwas schwächeren mit dem I. Sacralnerv zusammenhängt.

Der Cervicaltheil des Uterus und das Rectum, soweit es erhalten, sind durch sehr dicke, durch eine Unzahl von länglich runden Anschwellungen eingenommene Geflechte umgeben, welche nach aufwärts durch ebenfalls stark knotig verdickte Stränge mit dem rechten Grenzstrang in Verbindung stehen. Andererseits hängen diese Geflechte mit Aesten der unteren Sacralnerven vielfach zusammen, so dass sich eine Trennung zwischen diesen und den sympathischen Nerven nicht durchführen lässt.

Die Organe der Brust- und Bauchhöhle.

Oesophagus und Magen. Am Oesophagus hängt noch ein starker Nervenstrang, augenscheinlich der linke Vagus, zum Theil noch in Verbindung mit einem Theil der Anonyma und Carotis sinistra. Der Hauptstamm des Vagus ist nach unten durchtrennt; soweit er erhalten, ziemlich dünn, grauröthlich, allem Anscheine nach atrophisch. Der obere Theil, der in Verbindung mit diesem Stamm steht, ist in einer Länge von ca. 14 Ctm. sehr stark ungleichmässig verdickt, oben in Gestalt eines rundlichen Stranges von 8—10 Mm. Durchmesser, nach unten in 2 längliche Anschwellungen bis zu $1^1/_2$ Ctm. und mehr Dicke übergehend, die durch Einschnürungen getrennt sind. Von diesem verdickten Theile gehen einige Aeste ab, die eine Anzahl länglich runder bis kleinbohnengrosser Anschwellungen tragen. Die Fortsetzung des Stammes, die nach unten in Verbindung mit der Carotis steht, ist zum Theil abgeplattet, grösstentheils aber ebenfalls durch bohnengrosse Anschwellungen ausgezeichnet; daneben finden sich kleine Aeste, die mit ähnlichen Anschwellungen besetzt sind. Um den etwa 6 Ctm. langen Stamm der Carotis sind an der Oberfläche ebenfalls mehrere verdickte, mit grösseren Anschwellungen versehene Nervenstränge sichtbar. Desgleichen finden sich an den feinen Nervenverästelungen der Magenoberfläche Verdickungen, ähnliche in grosser Zahl im Bereiche des grossen Netzes.

An der grösstentheils frei präparirten Aorta hängt am untersten Ende ein grösserer Gewebsfetzen, mit Peritoneum umkleidet; darin finden sich

Digitized by Google

ausserordentlich zahlreiche Nervenstämme und Geflechte, von sehr verschieden dicken, zum Theil ganz feinen Fäden, die in dicke spindelförmige Anschwellungen oder in zusammenhängende cylindrische Stränge übergehen.

Die Ganglien des Plexus solaris sind leider nicht mehr im Zusammenhange erhalten.

Lungen ziemlich stark pigmentirt. In dem Unterlappen finden sich verbreitete lobulär-pneumonische Herde mit leicht granulirter Schnittfläche. Am Hilus der Lunge finden sich ebenfalls an den eintretenden Nervenästen kleinste und grössere bis erbsengrosse Knötchen von fester Consistenz.

Leber ziemlich klein, bräunlichroth, mit etwas dunklen Centren der Acini. Auch hier lassen sich am Hilus und weiter in das Lebergewebe hinein an den Nervenstämmen spindelförmige Anschwellungen erkennen.

Nieren mässig blutreich, mit glatter Oberfläche. An dem Plexus suprarenalis finden sich ebenfalls spindelförmige Knoten und dickere breitere Anschwellungen, im Centrum zahlreiche davon abgehende Aeste, anscheinend einem Ganglion entsprechend.

Herz leicht bräunlich roth, sonst ohne Veränderungen.

Am Gehirn und den Gehirnnerven an der Basis desselben sind keine besonderen Veränderungen nachzuweisen. Ueber das Verhalten der Hirnnerven in ihrem weiteren Verlaufe, abgesehen vom N. vagus, s. oben.

b) Mikroskopischer Befund[1]).

Längsschnitte feiner Nervenstämmchen, welche in spindelförmige Anschwellungen von geringem Durchmesser übergehen, zeigen am deutlichsten den Beginn der Veränderung. Die äussere Nervenscheide setzt sich ohne erhebliche Verdickung auf die Anschwellung fort; sie bleibt meist durch einen deutlichen Spaltraum von derselben getrennt, kann jedoch auch in festere Verbindung mit ihr treten. Die parallel verlaufenden Nervenfasern breiten sich beim Uebergang in die Anschwellung pinselförmig aus, bilden aber anfangs noch einzelne Bündel, welche im weiteren Verlauf immer mehr auseinanderweichen und gleichzeitig undeutlicher werden. Während im Anfang die einzelnen Nervenfasern (an Flemming-Präparaten durch Osmium geschwärzt) noch erkennbar bleiben, sind sie in den dickeren Theilen des Knotens bald nicht mehr sichtbar; zwischen ihnen tritt immer reichlicher lockeres Bindegewebe mit im Ganzen wellenförmigen parallelen Fasern auf; in den centralen Theilen sind die Fasern meistens feiner und zart, an der Peripherie sehr viel gröber, unregelmässiger angeordnet und oft ein dichtes Gewirr bildend. Daran schliesst sich nach aussen eine mehr oder weniger dicke parallelfaserige

[1]) Die mikroskopische Untersuchung konnte sich zur Zeit der Abfassung dieses Berichtes nur auf einen kleinen Theil der erkrankten Spinalnerven beschränken, was indess bei den im Wesentlichen gleichartigen, nur quantitativ verschiedenen Veränderungen nicht so sehr in Betracht kommt. Die genauere Untersuchung, besonders des N. sympathicus, muss noch vorbehalten bleiben. Die Markscheiden-Färbung nach Weigert war meist nicht mehr gut ausführbar.

Digitized by Google

Schicht, an welche sich das Perineurium externum anlegt. Letztere Schicht kann indess auch fehlen. Der innere parallelfaserige Strang, welcher aus dem eigentlichen Nerv hervorgegangen ist, grenzt sich an einer etwa 3 Mm. dicken Anschwellung noch deutlich in einer Dicke von $1\frac{1}{2}$ Mm. von den ihn begleitenden lockeren Bindegewebsmassen ab, während im weiteren Verlauf die Grenzen schwinden. Bei stärkerer Vergrösserung erkennt man an den mit Saffranin gefärbten Präparaten zwischen den parallel verlaufenden welligen Bindegewebsfasern zahlreiche länglich runde und kleinere rundliche Kerne. In dem lockeren äusseren Gewebe sind die Kerne im Ganzen spärlicher, zu kleinen plattspindelförmigen Zellen gehörig, welche sich an die Bindegewebsbündel anlegen oder einige Spalträume einnehmen. Im Ganzen wiederholt sich dasselbe Bild auch an den dickeren, unregelmässig cylindrischen Nervensträngen. Man kann auch hier, z. B. an einem 3—8 Mm. dicken Strang vom Plexus cervicalis eine Anzahl geschlossener Nervenfaserbündel mit welligem Verlauf zwischen dem reichlichen fibrillären Bindegewebe unterscheiden, was auch ohne Markscheidenfärbung in Folge der grösseren Helligkeit der breiten markhaltigen Fasern leicht gelingt. Da aber diese Bündel ihre Richtung häufig ändern, so lassen sie sich oft nicht auf lange Strecken verfolgen.

Sehr lehrreiche Bilder liefern, gleichzeitig auch für das Verhalten der Ganglienzellen, Längsschnitte des 3. Cervicalnerven mit dem Eintritt der hinteren Wurzel, welche in Gestalt eines etwa 1 Mm. dicken Stranges plötzlich in eine 8 Ctm. breite Anschwellung übergeht, die sich dann in etwas wechselnder Dicke in den unregelmässig cylindrischen Strang fortsetzt. Beim Eintritt in die Anschwellung, welche sich als der Sitz des Ganglion spinale erweist, weichen die Nervenfasern der hinteren Wurzel in Gestalt einzelner Bündel fächerförmig auseinander; dazwischen finden sich die beschriebenen Bindegewebsmassen, die aber oft schräg und quer zur Richtung der Fasern getroffen sind. Zwischendurch kommen Gruppen einzelner Nervenfasern auf kurze Strecken zum Vorschein. Zwischen diesen und meist in dichtes feinfaseriges zellenreiches Bindegewebe eingelagert, kommen am Beginn der Anschwellung, zum Theil dicht an der Oberfläche unter dem Perineurium ext., zum Theil in der Tiefe, zahlreiche Gruppen anscheinend vollständig gut erhaltener Ganglienzellen zum Vorschein, deren jede in ihrem mit platten Zellen ausgekleideten Raum liegt. Viele Ganglienzellen sind bräunlich pigmentirt; der Kern mit grossem Nucleolus ist gut erhalten.

Querschnitte zeigen ein durchaus analoges Verhalten; je dicker der Durchmesser des Nervenstammes, desto undeutlicher wird die Anordnung der Nervenfasern, desto mehr werden diese durch Bindegewebe verdrängt. Gleichzeitig erhält dies in den grösseren Knoten ein lockeres Aussehen durch reichliche durchscheinende Zwischensubstanz, welche mit Hämatoxylin eine schwach bläuliche Färbung annimmt, also schleimhaltig ist. Bereits bei der frischen Untersuchung zeigte die Schnittfläche der grösseren Knoten ein durchscheinendes Aussehen und etwas schlüpfrig schleimige Beschaffenheit.

Der Querschnitt eines etwa 1,5 Ctm. breiten, 1 Ctm. dicken Nervenstammes (eines der unteren Cervicalnerven) besteht aus einer grösseren Anzahl

Digitized by Google

Bündel von sehr verschiedener Dicke. Der Haupttheil bildet einen ca. 1 Ctm. breiten, 7—8 Mm. dicken Strang, welcher eine Andeutung einer Zweitheilung erkennen lässt und mit einem dicken Perineurium ext. umgeben ist; die andere Hälfte setzt sich aus etwa 12 einzelnen Strängen von $^1/_2$ bis 2 Mm. Dicke zusammen, von welchen jeder einzelne mit seinem ziemlich dicken Perineurium ext. versehen ist; sämmtliche Bündel sind durch lockeres Bindegewebe vereinigt, und dann von der gemeinsamen Scheide umgeben. Man kann auf den Durchschnitten der einzelnen Stränge alle Uebergänge von einem fast wohl erhaltenen, aus dicht an einander gedrängten Nervenfasern bestehenden Nervenquerschnitt bis zu dem fast ausschliesslich aus fibrillärem Bindegewebe zusammengesetzten stark verdickten Strang verfolgen.

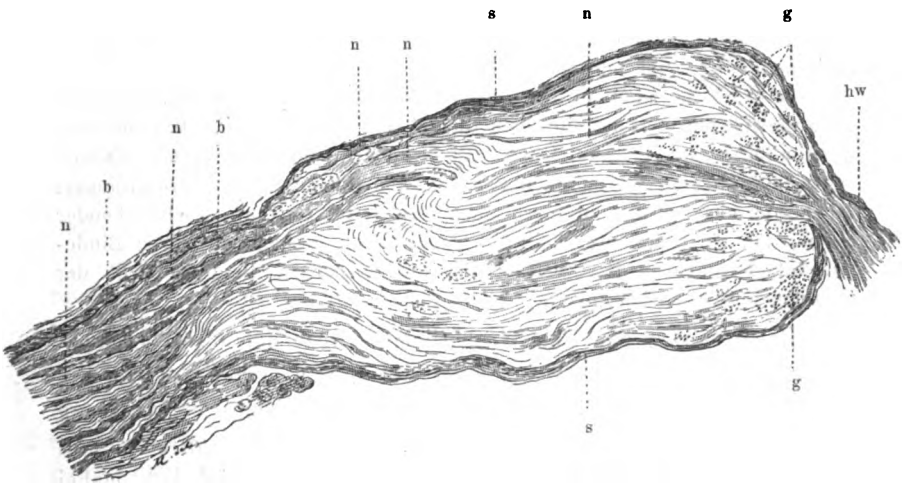

Erläuterung der Text-Figur.

Längsschnitt durch den Ursprungstheil des N. cervic. III. mit der hinteren Wurzel desselben. Schwache Vergrösserung, hw die hintere Wurzel, deren Fasern fächerförmig in die unmittelbar nach dem Austritt aus der Dura mater beginnende Anschwellung einstrahlen und sich dann in unregelmässiger Anordnung weiter verbreiten; g g Gruppen der auseinander gedrängten Ganglienzellen des Spinalganglion; n n n geschlossene Nervenbündel; s verdickte äussere Nervenscheide; b verdickte Bindegewebsstreifen zwischen den Nervenbündeln.

Die noch weniger veränderten Nervenstränge zeigen eine deutliche Vermehrung der Kerne, anfangs in den gröberen Septen, welche die Querschnitte durchsetzen, dann mehr und mehr zwischen den einzelnen Nervenfasern. Gleichzeitig werden diese durch reichliche Fibrillen auseinandergedrängt, welche besonders im Innern des Nerven fast nur im Querschnitt, an der Peripherie in verschiedener Richtung getroffen sind. Es beginnt also der Process, wie auch die Längsschnitte zeigen, mit einer Zunahme der Fibrillen des Endoneurium mit gleichzeitiger Wucherung der Kerne (vielleicht richtiger umgekehrt).

Digitized by Google

Die Durchschnitte der dickeren geschwulstartigen Stränge, von denen einer von etwa 2,5 Ctm. Breite bei 1,8 Ctm. Dicke untersucht wurde, lassen weder makro- noch mikroskopisch einigermaassen deutlich ihre Entstehung aus Nervensträngen erkennen; die Sonderung in einzelne Bündel oder Stränge ist mehr und mehr geschwunden, nur hier und da ist noch eine Andeutung von rundlichen Bezirken vorhanden, welche durch dickere Bindegewebsstreifen, die Reste des Perineurium ext., umgrenzt sind. Die Substanz des Geschwulstgewebes besteht aus einem bald dichteren, bald lockereren Bindegewebe von der mehrfach erwähnten Beschaffenheit, doch treten auch hier theils strangartig angeordnete, theils ganz isolirt verlaufende, anscheinend ganz gut erhaltene markhaltige Nervenfasern mit gut erkennbarem Axencylinder auf, welche theils im Querschnitt, theils in der Längsrichtung getroffen sind. Ueber den Grad der Verminderung dieser Fasern im Verhältniss zur Norm lässt sich bei der grossen Unregelmässigkeit der Anordnung und der enormen Wucherung des Zwischengewebes nur schwer urtheilen.

Je mehr die Zunahme des Bindegewebes fortschreitet, desto mehr hört auch die Abgrenzung der einzelnen Bündel von einander auf. Ein von dem gewöhnlichen etwas abweichendes Bild findet sich an einzelnen kleinen schwach verdickten Nervenbündeln in der Nähe eines dickeren Nervenstranges, indem hier ein centraler aus noch kaum veränderten Nervenfasern bestehender Strang mit einer breiten, theilweise concentrisch gestreiften, dicken Bindegewebslage umgeben ist, welche sich unmittelbar an die Innenfläche der äusseren Nervenscheide anlegt.

Recapituliren wir das Wesentlichste über den eben beschriebenen Fall, so sehen wir bei einer 36jährigen, erblich nicht belasteten und bisher gesunden Frau ohne nachweisbare Veranlassung ein Neurofibrom im rechten N. cutan. femoris ext. auftreten und sich in einigen Monaten bis zu Taubeneigrösse entwickeln. Dabei klagt Patientin über intermittirende ausstrahlende Schmerzen. Letztere schwinden mit Exstirpation der Geschwulst und es tritt zunächst vollkommene Heilung ein.

Im Laufe der nächsten Monate und Jahre aber entwickeln sich bei der Frau im Verlauf der Hautnerven des rechten Oberschenkels abermals langsam wachsende Nervenknoten, welche von paroxysmenweise auftretenden tonischen Convulsionen und ausstrahlenden Schmerzen begleitet sind. Auch diese Geschwülste werden exstirpirt, und zwar stets mit dem Effect, dass durch die Operation ein mehr oder minder langer schmerzfreier Intervall geschaffen wird. Auch ein symptomlos bis zu Hühnereigrösse angewachsenes Neurofibrom am Nacken wird entfernt.

Fünf Jahre nach dem ersten Auftreten der Primärgeschwulst

Digitized by Google

konnten bei der Patientin entlang dem Verlaufe der oberflächlichen und tieferen Nervenstränge des rechten Oberschenkels massenhafte erbsen- bis überwallnussgrosse Geschwulstknoten nachgewiesen werden, welche reihenförmig, mit kurzen Unterbrechungen, in die Nerven eingeschaltet schienen. Dabei hatten die schon erwähnten klinischen Symptome mit erneuter Heftigkeit eingesetzt, auch war es allmählich zu einer Flexionscontractur des rechten Kniegelenks gekommen. Da die Schmerzen indessen im Wesentlichen auf die Vorder- und Innenseite des rechten Oberschenkels beschränkt waren, wurde der Versuch gemacht, dieselben durch ausgiebige Exstirpation der hier gelegenen Nerven zu beseitigen. Die wesentlich betheiligten, in Stamm und Aesten mit zahlreichen, meist länglichrunden, spindel- oder eiförmigen Anschwellungen besetzten drei Hauptäste des rechten Cruralis: der N. cutan. femoris internus, medius und der N. saphenus major wurden continuirlich im Zusammenhange freigelegt und vom Poupart'schen Bande bis unterhalb des Kniegelenks mit sämmtlichen Verzweigungen exstirpirt.

Nach der Operation und Geradstreckung des Kniegelenks hörten die Schmerzen und Krampfzustände auf und Patientin erholte sich von Neuem. Allein schon nach einigen Monaten traten auch an den Nerven des linken Oberschenkels Geschwulstknoten in die Erscheinung, und ein halbes Jahr später hatten wir hier genau dasselbe Bild vor uns, wie ehedem auf der anderen Seite. Auch hier wurden die in Vielzahl mit Neurofibromen übersäeten Nervenketten an der Vorder- und Innenseite des Oberschenkels möglichst im Zusammenhange exstirpirt und das in Beugungscontractur gerathene linke Knie geradegestreckt, wonach die lästigen klinischen Symptome schwanden.

Leider jedoch war dieses Mal der freie Intervall ein noch kürzerer, denn schon einen Monat später, nachdem sich bereits vorher eine Blasenlähmung entwickelt hatte, kam es wiederum zu Schmerzparoxysmen und Convulsionen, und zwar jetzt in der ganzen Ausdehnung beider unteren Extremitäten, welche sich in Folge dessen in fast sämmtlichen Gelenken in Contractur stellten und dieserhalb auf Schienen festgestellt werden mussten, was wesentliche Erleichterung brachte. Immerhin blieben lebhaftere Schmerzen im rechten Kniegelenk bestehen. Letzterer wegen wurde noch einmal zu einem operativen Eingriff, nämlich zur Arthrectomie des

Digitized by Google

rechten Kniegelenks, geschritten. Excision des ganzen synovialen und subsynovialen Gewebes nebst einer Anzahl knotig verdickter Nervenstränge. Die Schmerzen liessen zwar auch jetzt für einige Wochen nach, dann aber liess sich in rascher Folge die Entwickelung von Nervenknoten fast am ganzen Körper verfolgen.

Aehnliche multiple Geschwulstknoten, wie an den Oberschenkeln, entwickelten sich an den Nerven der Unterschenkel und Füsse, an der Brust, am Abdomen und am Rücken. Während diese Knoten allmählich zahlreicher und grösser wurden, traten alsbald solche am Halse hinzu. Alle diese, zumeist nur erbsen- bis haselnussgrossen Knoten waren zum Unterschied von den früher beobachteten auf Druck schmerzhaft. Ebenso konnten demnächst in der Tiefe des Abdomens rechts der Wirbelsäule einige schmerzhafte Geschwulstknoten gefühlt werden. Einige andere spindelförmige Verdickungen im Bereiche der Stirnäste der Trigemini entstanden vollkommen symptomlos. Die übrigen Abschnitte von Kopf und Gesicht blieben frei. Dagegen gesellten sich in Kürze, nachdem zur Blasenlähmung eine Darmlähmung hinzugetreten war, auch Krankheitserscheinungen an den oberen Extremitäten, Bewegungsbehinderung und Schmerzen in den Oberarmen, Vorderarmen und Händen hinzu. Auch hier stellten sich allmählich zunehmende Contracturzustände, besonders an den Händen und Fingern ein, welche die arme Kranke immer hülfloser machten, und bald zeigten sich die oberen Extremitäten, nachdem anfangs nur einige Geschwulstknoten an der Beugeseite beider Oberarme nachweisbar waren, in gleicher Weise von Neurofibromen übersäet, wie beide Unterextremitäten. Ausserdem hatten sich die Armnerven in der Achselhöhle und die Ischiadici an der hinteren Seite der Oberschenkel derart diffus verdickt, dass erstere als fast kleinfingerdicke, letztere sogar als überdaumendicke Stränge durch die Haut gefühlt werden konnten. Zugleich mit der Vergrösserung und Vermehrung der jetzt fast am ganzen Körper vorhandenen Geschwulstknoten, welche sich aller Orten als perlschnurartig oder mit kurzen Unterbrechungen aneinandergereihte, im Ganzen spindelförmige Auftreibungen, fibromatöse Neurome der Stämme und Aeste der Nerven darstellten, steigerten sich die Beschwerden und kurze Zeit darauf, 6 Jahre nach dem Auftreten der Primärgeschwulst,

Digitized by Google

erlag die Kranke, welche in letzter Zeit oft ganz zusammengekauert dalag, einer plötzlich einsetzenden Bronchopneumonie.

Bei der Section wurden die erkrankten Spinalnerven unter Mitauslösung der Wirbelsäule und der angrenzenden Skelettheile in Zusammenhang mit dem Rückenmark erhalten und möglichst bis in ihren feineren Aeste auspräparirt. Ebenso wurden, um die Einheitlichkeit des Präparates nicht zu stören und das ganze Gebiet der Geschwulstverbreitung übersehen zu können, auch die N. sympathici und die von ihnen umsponnenen inneren Geschlechtstheile in situ belassen. Das so gewonnene Gesammtpräparat wurde für die Sammlung des pathologischen Institutes in Marburg Herrn Geheimrath Marchand überwiesen.

Aus dem von ihm festgestellten anatomischen Befunde ergiebt sich, dass es sich in diesem Falle um eine sehr verbreitete Neurofibrombildung handelt, an welcher sämmtliche Spinalnerven ohne Ausnahme, ausserdem die N. vagus und mindestens ein grosser Theil des N. sympathicus Theil nehmen. Die Fibrombildung, welche in ihren Anfängen wie gewöhnlich in Gestalt kleiner spindelförmiger Anschwellungen beginnt, welche an vielen Stellen eine sehr bedeutende Grösse erreichen, geht schliesslich in ganz diffuse, unregelmässig höckerige Verdickungen der grossen Hauptstämme über, und hat an einzelnen Nerven, besonders an den Ursprüngen der Nervi lumbalis der rechten Seite, zu geradezu kolossalen Geschwulstbildungen geführt.

Bemerkenswerth ist das Vorhandensein zahlreicher Geschwulstknoten an den Wurzeln der Spinalnerven innerhalb der Dura mater, und zwar sowohl an den hinteren, als an den vorderen Wurzeln.

Die Substanz des Rückenmarks scheint trotz der oft erheblichen Einengung durch die Geschwulstknoten noch keine merkliche Veränderung erlitten zu haben.

Der histologische Bau der Geschwülste entspricht im Grossen und Ganzen vollständig dem oft beschriebenen. Die Gewebswucherung gehört ausschliesslich dem Bindegewebe des Endoneurium an, während die Nervenfasern selbst in den grösseren Anschwellungen sich oft noch mit auffallender Deutlichkeit, wenn auch sehr auseinandergedrängt und oft ganz isolirt und verstreut, besonders auf Querschnitten nachweisen lassen. In den grössten Geschwulstknoten hat das sehr dichte Bindegewebe eine etwas

Digitized by Google

mehr durchscheinende, aber immer noch sehr feste Beschaffenheit. Die frischen Schnittflächen waren etwas schleimig anzufühlen.

Uebergänge zu maligner Geschwulstbildung waren nirgends vorhanden.

Längsschnitte durch einen Nerven mit dem Eintritt der hinteren Wurzel in eine Anschwellung, die sich als der Sitz eines Ganglion spinale erwies, lehrten ferner, dass die Ganglienzellen, welche, in feinfaseriges Bindegewebe eingebettet, gruppenweise zwischen den auseinandergedrängten Nervenfasern zum Vorschein kamen, ebenfalls gut erhalten waren. —

Wie gestaltet sich nun auf Grund der bisher in der Literatur niedergelegten Beobachtungen und unter Berücksichtigung des vorstehend beschriebenen Falles das Bild einer allgemein multiplen Neuromatose?[1])

Was zunächst die Localisation der allgemein multiplen Neurome betrifft, so finden wir dieselben in den ausgesprochensten Fällen sowohl an den spinalen, als auch an den cerebralen und sympathischen Nerven. In der Regel tritt die Primärgeschwulst, welche mehr oder minder lange Zeit solitär zu bleiben pflegt, an dem Aste eines Spinalnerven — häufig, wie in unserem Falle, an einem Hautnerven — in Erscheinung, und erst nach und nach gesellen sich der Primärgeschwulst im Verlauf des zuerst erkrankten Nerven oder in der Bahn eines anderen, räumlich entfernten Nervenplexus neue Geschwülste hinzu. Gemeiniglich pflegen aber die Spinalnerven nicht nur in erster Linie befallen, sondern auch am ausgiebigsten durch die Erkrankung betheiligt zu werden. Häufig beschränkt sich dabei die Neurombildung, welche in diesen Fällen immer zur Entwickelung massenhafter, ja oft unzähliger Tumoren führt, auf die Spinalnerven allein. Sind aber ausser diesen auch die Cerebralnerven betroffen, so tritt doch hinsichtlich der Geschwulstverbreitung zwischen ersteren und letzteren ein be-

[1]) Die Ausbeute in literarischer Beziehung ist, Dank dem Umstande, dass jede derartige Beobachtung seit jeher besonderes Interesse erregt und Kliniker wie Pathologen zur Publikation veranlasst hat, trotz der Seltenheit der Erkrankung im Ganzen eine relativ grosse. Die Literatur über allgemein multiple Neurome bis zum Jahre 1889 ist von Th. Kölliker in dessen Monographie über die Verletzungen und chirurgischen Erkrankungen der peripherischen Nerven (l. c.) zusammengestellt worden. Ich habe seine alphabetisch geordnete Zusammenstellung durch Einfügung der seit 1889 erschienenen Literatur ergänzt und gebe das Gesammt-Verzeichniss am Schluss dieser Arbeit wieder.

Digitized by Google

merkenswerther Unterschied hervor. Während nämlich die Spinalnerven unterschiedslos in der ganzen Ausdehnung ihres Verlaufs erkranken, die Geschwulstentwickelung sich also hier über Stamm und Aeste gleichermaassen erstreckt und in centrifugaler Richtung bis in die feinsten Nervenendigungen, in centripetaler Richtung bis an das Rückenmark vorrückt, sodass man nicht selten noch innerhalb der Dura des Wirbelcanals an den Wurzeln der Spinalnerven Geschwulstknoten antrifft, ist ein Gleiches an den Cerebralnerven nie der Fall. Dieselben bleiben in ihrem intracraniellen Verlauf stets intact, alle Tumoren an ihnen sitzen also ausnahmslos ausserhalb des Schädels. Oefters erkranken an den Hirnnerven überhaupt nur die Aeste, nicht auch die Stämme der Nerven, und endlich scheinen die Hirnnerven nicht allesammt in gleicher Weise zur Erkrankung disponirt, wie die Rückenmarksnerven, vielmehr erkranken von ersteren gewöhnlich nur, wie in unserem Falle, die N. vagi und trigemini, während der Olfactorius, Opticus, die Augenmuskelnerven und der Acusticus wohl immer, die übrigen Hirnnerven fast immer frei bleiben. Auch die Sympathici erweisen sich in ihren Stämmen bisweilen unverändert und nur in ihren Verzweigungen mit Tumoren besetzt.

Die erwähnten Geschwulstknoten innerhalb des Wirbelkanals und der Dura mater des Rückenmarks sitzen bald an den vorderen, bald an den hinteren Wurzeln. Hiernach bedarf die Angabe Goldmann's, dass bei der multiplen Neuromatose vorzugsweise nur ein System, die sensiblen Bahnen, befallen werden, und dass die Geschwulstbildung sich centripetalwärts nur bis zum Austritt der Spinalnerven aus dem Zwischenwirbelloche oder höchstens bis zum Spinalganglion vorschiebe, woher entwickelungsgeschichtlich die sensiblen Bahnen ihren Ausgang nehmen, der Correctur. In unserem Falle z. B. lagen sehr ansehnliche Tumoren theils central zum Intervertebralloch dicht neben dem Rückenmark und platteten das letztere ab, theils lagen sie im Bereich des Foramen intervertebrale und wurden durch dieses eingeschnürt, sodass sie hier eine halsförmige Verjüngung aufwiesen, während nach beiden Seiten kugelige oder flaschenförmige Anschwellungen sich vorwölbten. Gehörte die Geschwulst der hinteren Wurzel an, so war das Spinalganglion oft ganz in dieselbe aufgegangen. Uebrigens pflegt die Substanz des Rückenmarks, trotz der oft erheblichen

Digitized by Google

Einengung durch die Geschwulstknoten in Folge des langsamen Wachsthums der letzteren keine Schädigung zu erleiden.

Hinsichtlich des Ausgangspunktes dieser Geschwülste ist zu bemerken, dass dieselben sowohl vom Perineurium, als auch vom Epineurium und Endoneurium ausgehen können. Nach den meisten Autoren indessen und auch nach unserer Ansicht ist das Endoneurium, d. h. das die Primitivfasern zu Nervenbündeln vereinigende Bindegewebssystem, der häufigste Ausgangspunkt der Geschwulstbildung.

Ueber den histologischen Bau der Geschwülste (vergl. den vorstehenden Untersuchungsbefund von Marchand) geben Längsschnitte feiner Nervenstämmchen, welche in spindelförmige Anschwellungen von geringem Durchmesser übergehen, am besten Aufschluss; sie zeigen zugleich am deutlichsten den Beginn der Veränderungen. Die Kapsel der Geschwülste wird von der bindegewebigen Umhüllung der Nerven, der äusseren Nervenscheide, gebildet; dieselbe nimmt nicht selten an der Wucherung Theil und setzt sich mit mehr oder minder erheblicher Verdickung auf die Anschwellung fort. Die parallel verlaufenden Nervenfasern breiten sich beim Uebergang in die Anschwellung pinselförmig aus, bilden aber anfangs noch einzelne Bündel, welche im weiteren Verlauf immer mehr auseinanderweichen und gleichzeitig undeutlicher werden. Zwischen ihnen tritt nach der Mitte der Knoten hin immer reichlicher lockeres Bindegewebe mit im Ganzen wellenförmigen Fasern auf. Im Centrum der Knoten bildet das Bindegewebe ein mehr unregelmässig maschiges Gefüge, dessen Lücken von in verschiedener Richtung verlaufenden und deshalb oft nur auf kurzen Strecken erscheinenden Nervenfasern durchzogen werden, die sich erst beim Austritt aus der Anschwellung wieder zu einem einheitlichen Strange sammeln. Bei stärkerer Vergrösserung erkennt man zwischen den Bindegewebsfasern zahlreiche länglichrunde Kerne, welche zu kleinen spindelförmigen Zellen gehören, die sich an die Bindegewebsbündel anschliessen oder enge Spalträume einnehmen. Im Ganzen wiederholt sich dasselbe Bild auch an den grösseren Anschwellungen. Man kann auch hier eine Anzahl geschlossener Nervenfaserbündel zwischen dem reichlichen fibrillären Bindegewebe unterscheiden. Da aber diese Bündel ihre Richtung häufig ändern, so lassen sie sich hier noch weniger auf längere Strecken verfolgen.

Digitized by Google

Querschnitte zeigen ein durchaus analoges Verhalten. Je dicker der Durchmesser des Nervenstammes, desto undeutlicher wird die Anordnung der Nervenfasern, desto mehr werden diese durch Bindegewebe verdrängt. Gleichzeitig erhält letzteres in den grösseren Knoten häufig ein lockereres Aussehen durch reichliche durchscheinende schleimhaltige Zwischensubstanz. Durchmustert man solche Querschnitte genauer, so kann man auf den Durchschnitten der einzelnen Nervenbündel, welche von einem ziemlich dicken Perineurium umgeben und durch lockeres Bindegewebe vereinigt sind, alle Uebergänge von einem fast wohlerhaltenen, aus dicht aneinandergedrängten Nervenfasern bestehenden Nervenquerschnitt bis zu fast ausschliesslich aus fibrillärem Bindegewebe zusammengesetzten, stark verdickten Strängen verfolgen. Die noch weniger veränderten Nervenstränge zeigen eine deutliche Vermehrung der Kerne, anfangs in den gröberen Septen, welche die Querschnitte durchsetzen, dann mehr und mehr zwischen den einzelnen Nervenfasern. Gleichzeitig werden diese durch reichliche Fibrillen auseinandergedrängt. Es beginnt also der Process, wie auch die Längsschnitte lehren, mit einer Wucherung der Kerne und gleichzeitiger Zunahme der Fibrillen des Endoneuriums.

Ein von dem geschilderten etwas abweichendes Bild ergiebt sich bisweilen daraus, dass die Mitte kleinerer Anschwellungen von einem centralen, aus kaum noch veränderten Nervenfasern bestehenden Strange eingenommen wird, der mit einer dicken Bindegewebslage umgeben ist, welche sich unmittelbar an die Innenfläche der äusseren Scheide anlegt.

Handelt es sich weniger um circumscripte Anschwellungen, sondern mehr um diffuse Verdickungen der Nerven über längere Strecken, so ist das mikroskopische Bild im Allgemeinen ebenfalls ein gleichartiges. Je dicker dieselben sind, je mehr die Zunahme des Bindegewebes fortschreitet, desto mehr hört auch die Abgrenzung der einzelnen Bündel von einander auf. Die Substanz des Geschwulstgewebes besteht auch hier aus einem bald dickeren, bald lockereren Bindegewebe von der mehrfach beschriebenen Beschaffenheit, doch treten auch hier theils gruppenartig angeordnete, theils ganz isolirt verlaufende, anscheinend gut erhaltene, markhaltige Nervenfasern mit deutlich erkennbarem Axencylinder auf. Ob und in welchem Grade die Nervenfasern in diesen Geschwülsten

Digitized by Google

im Verhältniss zur Norm eine Verminderung erfahren, lässt sich bei der grossen Unregelmässigkeit der Anordnung und der abnormen Wucherung des Zwischengewebes nur schwer beurtheilen.

Die Hauptsache ist demnach, dass die Nervenfasern ziemlich unverändert durch die Geschwülste hindurchgehen und sich selbst in den grösseren Anschwellungen oft noch mit auffallender Deutlichkeit, wenn auch sehr auseinandergedrängt und oft ganz isolirt und verstreut, nachweisen lassen. Wir stimmen deshalb mit Goldmann, Hansemann (13) u. A. bezüglich des Verhaltens der Nervenfasern in den Neuromen darin überein, dass in den gutartigen Neuromen eine Atrophie derselben im Allgemeinen nicht eintritt.

Von besonderem Interesse ist ferner, dass an solchen Stellen, wo Ganglien den Sitz der Geschwulstbildung abgeben oder in einen Neuromknoten aufgegangen sind, auch die Ganglienzellen selbst noch gut nachweisbar bleiben. Unser oben geschilderter Fall liefert dafür ein ausserordentlich lehrreiches Beispiel[1]). —

Schon eingangs ist erwähnt worden, dass die Neubildungen der Nerven in der Regel, ja vielleicht ausschliesslich den Geschwülsten der Bindegewebsreihe angehören. Die allgemein multiplen Neurome machen davon keine Ausnahme. Die unter ihnen am häufigsten beobachtete Geschwulstform ist zweifellos das Fibrom. Es erscheint seinem grob anatomischen Verhalten nach in den einzelnen Knoten als eine im Ganzen glatte Geschwulst von ziemlich fester Consistenz. Auf den Durchschnitten erkennt man leicht das den Fibromen eigenthümliche, gleichmässig feste Gefüge. Nur in den grösseren Knoten zeigt die Schnittfläche, besonders in den centralen Theilen, bisweilen ein durchscheinendes Aussehen und eine etwas schleimige Beschaffenheit. In einem nennenswerthen Bruchtheil der Fälle gehen einzelne der multiplen Neurome beim weiteren Wachsthum oder beim Recidiviren nach der Exstirpation in Sarkome über, wovon unten noch weiter die

[1]) Der Vollständigkeit halber sei hier nur noch erwähnt, dass Unna (50) in einem Falle von universellem Fibroneurom darauf hinwies, dass die Tumoren ihrer histologischen Structur nach aus eigenthümlichem Nervenbindegewebe bestehen und eine noch unbeschriebene Art grosser Mastzellen enthalten, welche den körnigen Inhalt umgeben von einem schleierartigen Spongioplasma von der zwei- bis dreifachen Ausdehnung zeigen. Dieser Hof der Zelle hat dieselbe mucinartige Farbenreaction wie die Mastzelle selbst.

Digitized by Google

Rede sein wird. Weit seltener, als die Fibrome, sind unter den allgemein multiplen Nervengeschwülsten Myxome, Fibromyxome, Fibrolipome und Myxolipome beobachtet worden.

Was das Wachsthum und die Weiterverbreitung dieser Geschwülste angeht, so pflegt die Neurom- oder Neurofibrombildung in ihren Anfängen in Gestalt kleiner spindelförmiger Anschwellungen zu beginnen. Diese erreichen an vielen Stellen einen sehr bedeutenden Umfang, indem sie sich sowohl in ihrem Dicken-, als auch in ihrem Längsdurchmesser vergrössern. Gewöhnlich erfolgt dann die Weiterentwickelung in distaler und proximaler Richtung, d. h. im Verlauf der Längsachse der Nerven sprungweise, und zwar derart, dass eine Anzahl neuer Geschwülste längs des Nerven entstehen, wodurch dieser ein rosenkranzförmiges Aussehen erhält. Die neuen Geschwülste wachsen nicht gleichmässig, sondern einzelne entwickeln sich zu ansehnlichen Tumoren, während andere nur langsames Wachsthum zeigen oder auch längere Zeit als Dauergeschwülste stationär bleiben. Immerhin tragen im Allgemeinen die feineren Nerven die kleineren, die gröberen die grösseren Geschwulstknoten, wobei namentlich an den Ursprüngen der Spinalnerven zuweilen ganz colossale Geschwulstbildungen in Erscheinung treten.

Nicht immer jedoch hat die Verallgemeinerung der Neurome in der Weise statt, dass neue circumscripte Anschwellungen in Form isolirter Geschwulstknoten entstehen, sehr häufig geht die Neubildung auch allmählich im weiteren Verlauf in ganz diffuse, unregelmässig höckerige Verdickungen der Nerven, zumal der grossen Hauptstämme derselben über, wobei letztere um das 10 bis 15 fache ihres Normaldurchmessers an Umfang zunehmen können. Wie dem auch sei, niemals tritt das Bild der allgemein multiplen Neuromatose von vorn herein hervor, sondern stets entstehen zuerst solitäre Nervenknoten, welche es zweifelhaft erscheinen lassen, ob es bei einer solitären Neurombildung bleiben oder aber zu einer örtlichen, beziehungsweise allgemeinen Multiplicität der Geschwülste kommen wird. Indessen kann man bei allgemein multiplen Neuromen nicht alle Geschwülste als durch continuirliches Wachsthum von einem primären Knoten aus entstanden denken, denn manche der neuauftretenden Knoten erscheinen an ganz entfernten Stellen oder auch an anderen Nerven.

Digitized by Google

Letztere Erwägung giebt uns einen wichtigen Fingerzeig für die Frage nach der Aetiologie und Pathogenese des Leidens an die Hand. Zweifellos handelt es sich nämlich weder von vorn herein um eine locale Ursache der Geschwulstbildung, noch später um eine Verallgemeinerung derselben durch Metastasenbildung, sondern wir haben es mit einer dem ganzen peripherischen Nervensystem innewohnenden, wahrscheinlich schon in der fötalen Anlage bedingten allgemeinen Disposition zur Neurombildung zu thun. Da wir oben das Nervenbindegewebe als Ausgangspunkt der Erkrankung feststellen konnten, werden wir weiter auch folgern dürfen, dass die ebenerwähnte Disposition zur Erkrankung speciell diesem, insbesondere dem Endoneurium eignet. Ob indessen die Auffassung Goldmann's zutreffend ist, dass es sich in diesen Fällen nicht kurzweg um einen Wucherungsprocess des Endoneuriums, sondern um eine Bildungsanomalie, d. h. um einen Stillstand desselben auf einer gewissen embryonalen Entwickelungsstufe handelt, welcher die Zellenelemente zu einer gesteigerten Proliferation fähig bleiben lässt, werden wir als vorläufig unbeantwortbar dahingestellt sein lassen müssen. Wenn solcherart fraglos bereits embryonale Einflüsse die Disposition zur Geschwulstbildung begründen, so soll damit nicht in Abrede gestellt werden, dass öfters äussere Reize, namentlich Traumen, zur Entwickelung der Geschwülste Anlass bieten können.

Seitdem v. Recklinghausen (34) die engen Beziehungen der multiplen Neurofibrome zu den multiplen Fibromen der Haut, besonders dem Fibroma molluscum, klargelegt hat, hat die Ansicht, dass bei der multiplen Neuromatose eine angeborene Disposition zur Bildung bindegewebiger Geschwülste der Nerven vorliegen müsse, noch wesentlich an Boden gewonnen. v. Recklinghausen konnte bekanntlich den Ursprung der multiplen Fibrome von den Nervenscheiden der Hautnerven mikroskopisch direct nachweisen und damit feststellen, dass diese nichts Anderes sind, als Neurofibrome der Haut, die gerade so an den Endästchen der Hautnerven multipel auftreten, wie die multiplen Neurofibrome sonst an den Stämmen der Nerven sich vorfinden. Da nun die Fibromata mollusca in der Regel als eine congenitale Affection nachgewiesen sind und häufig gleichzeitig mit ihnen Hautlappenbildungen, Pigmentirungen und ähnliche Erscheinungen der Elephantiasis congenita

Digitized by Google

vorkommen, ferner von P. Bruns bereits früher für eine andere Nervengeschwulst — das Rankenneurom — der Znsammenhang mit der Elephantiasis neuromatodes resp. congenita constatirt war, lag es sehr nahe, auch die multiple Neurofibromatose überhaupt als angeborene Geschwulstform aufzufassen und zur congenitalen Elephantiasis in Beziehung zu setzen. In der That zweifelt heute Niemand mehr daran, dass die Fibrome der Nervenstämme, das Rankenneurom, die Fibromata mollusca, Hautfalten und Pigmentflecke allesammt Theilerscheinungen der angeborenen Neigung peripherer Nerven zur Geschwulstbildung sind. Alle diese äusserlich scheinbar so verschiedenartigen Krankheitsbilder sind auf ein und dieselbe Ursache, auf die von Bruns so genannte Elephantiasis nervorum congenita zurückzuführen.

Wir kommen zur Symptomatologie und Diagnose der allgemein multiplen Neurome.

Wenngleich die Anlage zur multiplen Neurombildung eine angeborene ist, treten dieselben doch meist erst zwischen der Pubertätszeit und den vierziger Jahren in Erscheinung, wiewohl häufig bereits seit der Geburt andere Erscheinungen der Elephantiasis neuromatodes bestehen. Männer scheinen ungefähr doppelt so häufig befallen zu werden als Frauen. Heredität ist in den meisten Fällen nicht nachweisbar. Umstehende Tabelle, welche die seit 1889, also nach Abschluss der Kölliker'schen Arbeit beobachteten Fälle umfasst, dürfte über diese Verhältnisse am besten Aufschluss geben.

Nicht selten wurde an den mit multiplen Neuromen behafteten Individuen eine beschränke Intelligenz und ein apathisches stupides Wesen bemerkt.

Am häufigsten werden, wie oben erwähnt, die Spinalnerven und zwar vorzugsweise die Hautäste derselben befallen. An diesen bildet sich eine langsam wachsende Geschwulst, welche mehr oder minder lange Zeit solitär bleibt, bis ihr, sei es dass die Primärgeschwulst exstirpirt wurde oder nicht, in der Bahn desselben Nerven oder im Gebiet eines anderen, räumlich entfernten Nervenplexus weitere Geschwülste folgen und in den exquisiten Fällen alle Spinalnerven, ein Theil der Hirnnerven und die sympathischen Nerven mit unzähligen rosenkranz- oder perlschnurartig verketteten Geschwülsten übersäet sind. Alle diese Geschwülste präsentiren sich als in Längsreihen entsprechend dem Verlauf der Nerven

Digitized by Google

Autor.	Alter.	Geschlecht.	Beginn der Erkrankung.	Andere Zeichen der Elephantiasis.	Heredität.
Schlange (41): . .	15 J.	Knabe.	In frühester Kindheit.	Pigmentflecke.	Nicht nachweisbar.
Unna (50):	35 J.	Mann.	Im 15. Lebensjahre.	—	—
Heintze (16): . . .	—	Mann.	In frühester Kindheit.	Fibromata mollusca, lappige Hautfalten, Rankenneurome, starke Pigmentirung und vielfache unregelmässige Pigmentflecke.	Nicht nachweisbar.
König (23): . . .	44 J.	Frau.	Im 20. Lebensjahre.	—	Nicht nachweisbar.
	20 J.	Mädchen.	Seit der Geburt.	Elephantiastische Lappenbildung der Haut, Rankenneurome, Fibromata mollusca, pigmentirte Naevi.	—
Hansemann (13):	39 J.	Mann.	Im 23. Lebensjahre.	Zahlreiche Hautfibrome.	—
Tischoff u. Timofejeff (49):	42 J.	Mann.	Seit der Geburt.	Fibroma molluscum multiplex.	Nachweisbar.
Goldmann (12): .	54 J.	Fräulein.	Im 53. Lebensjahre.	Zahlreiche Hautfibrome und Pigmentflecke.	Nicht nachweisbar.
Garré (8):	31 J.	Frau.	Im 30. Lebensjahre.	Hautfibrome und Pigmentflecke.	Nicht nachweisbar.
Hartmann (14): .	48 J.	Frau.	Im 34. Lebensjahre.	—	Nicht nachweisbar.

multipel angeordnete Geschwülste. Die Grösse dieser Geschwülste ist, wie ebenfalls bereits bemerkt, eine ausserordentlich verschiedene und schwankt zwischen Getreidekorn- bis über Faustgrösse, ihre Gestalt ist in der Regel und namentlich so lange die Tumoren noch keine bedeutendere Grösse erreicht haben, ausgesprochen spindelförmig (Spindelneurome). Gemeinsam ist diesen Tumoren ferner, dass sie im Ganzen glatte, harte und in mässigen Grenzen verschiebliche Geschwülste darstellen. Dabei ist bemerkenswerth und kann in Ermangelung anderweitiger Anhaltspunkte für die Diagnose der Primärgeschwulst wichtig sein, dass die Verschiebung nur in der Querrichtung und nicht auch in der Längsrichtung des Nerven möglich ist.

Subjective Beschwerden können vollkommen fehlen. Namentlich muss hervorgehoben werden, dass es durchaus unzutreffend ist, wenn angenommen wird, jede Nervengeschwulst müsse spontan oder auf

Digitized by Google

Druck schmerzhaft sein[1]). Eine solche locale Schmerzhaftigkeit der Neurome, zumal auf Druck, wird zwar in einer Reihe von Fällen beobachtet, sehr häufig aber auch vermisst. Hingegen pflegen die Patienten oft über ausstrahlende Schmerzen zu klagen, ja häufig sind diese das erste Symptom, welches die Träger der Geschwülste auf das Vorhandensein derselben aufmerksam macht. In der Regel nehmen die Schmerzen ihren Ausgangspunkt vom Neurom selbst und verbreiten sich von demselben nach der Peripherie. Der Charakter des Schmerzes ist zumeist ein remittirender und wird derselbe oft durch Druck oder Bewegungen ausgelöst. Oft ist der Schmerz das einzige Symptom, welches die Neurome veranlassen. Ausnahmsweise werden jedoch daneben noch andere sensible Störungen — Parästhesien und Anästhesien — beobachtet.

Weniger häufig sind motorische Störungen, wie Schwäche in der betreffenden Extremität, Tremor, Spasmus, Contracturen und epileptiforme Anfälle. Wo letztere auftreten, was übrigens selten der Fall ist, verlaufen sie ähnlich wie bei Jackson'scher Epilepsie, indem sie an der Stelle des Sitzes der Geschwulst beginnen und sich von da über den Körper verbreiten.

Schwerere Sensibilitäts- und Motilitätsstörungen, d. h. sensible und motorische Lähmungen, pflegen die multiple Neurom- oder Neurofibrombildung nicht zu begleiten. Es mag das auf den ersten Blick auffällig erscheinen, wenn man bedenkt, welche Ausdehnung und welchen Grad die Erkrankung erreichen kann, es erklärt sich indessen aus der oben festgestellten anatomisch wichtigen Thatsache, dass die Nervenfasern ziemlich intact durch die Geschwülste hindurchgehen, dass es sich also nur um eine Compression der Nervensubstanz durch die Geschwulstbildung und nicht um ein Aufgehen derselben in letztere handelt.

Auch trophische Störungen pflegen in der Regel zu fehlen, doch sind bisweilen bei Betheiligung des N. vagus und seiner Aeste functionelle Störungen, Erschwerung des Schluckens und Heiserkeit beobachtet worden. Auch functionelle Störungen durch Ausbreitung der Erkrankung auf das Gebiet der sympathischen Nerven — Blasen- und Darmlähmung — treten zuweilen hervor.

---

[1]) Teret-Gilbért, Néoplasmes primitifs des nerfs des membres. Paris, Baillière et fils. 1891. Centralblatt für Chirurgie, 1891, S. 720. Nach diesen Autoren ist eine Nervengeschwulst immer sehr schmerzhaft.

Digitized by Google

Die Diagnose der multiplen Neurome stützt sich nach alledem im Wesentlichen auf die Localisation derselben, entsprechend dem Verlaufe der Nerven, auf die Spindelform der Geschwülste, auf die Möglichkeit einer seitlichen Verschiebung bei unmöglicher Längsverschiebung, auf das gleichzeitige Vorhandensein von anderen Erscheinungen einer Elephantiasis nervorum congenita und auf die eben erwähnten sensiblen und motorischen Störungen, insbesondere ausstrahlende Schmerzen und etwaige motorische Reizerscheinungen. Immerhin wird in manchen Fällen, zumal bei Beginn der Erkrankung, die Diagnose erst während der Operation sichergestellt werden können, wenn nach Freilegung der Geschwulst der Zusammenhang derselben mit einem Nerven nachgewiesen werden kann. Wo das nicht möglich, wird die mikroskopische Untersuchung über die Natur der Geschwulstbildung Aufschluss geben.

Mit Rücksicht auf den Verlauf und die Prognose ist zu bemerken, dass anfangs und noch längere Zeit nach dem ersten Auftreten der Neurombildung das Wohlbefinden des Patienten ein ganz ungestörtes sein kann. Später jedoch im weiteren Verlauf geben nicht selten die andauernden Schmerzen, namentlich in Folge der Schlaflosigkeit, zu ernsten Störungen des Allgemeinbefindens Anlass. Während letzteres in solchen Fällen, die mit geringer oder gar keiner Schmerzhaftigkeit vergesellschaftet sind, kaum leidet und schmerzlose multiple Neurome Jahre lang bestehen können, ohne das Allgemeinbefinden zu beeinträchtigen, führen die mit Schmerzen einhergehenden Fälle, wenn die Geschwülste durch Exstirpation nicht zu entfernen sind, zu fortschreitender Beeinträchtigung des Ernährungszustandes, Kachexie und schliesslich Tod durch Erschöpfung. Für Hansemann's Angabe, dass ein grosser Procentsatz der mit diesem Leiden Behafteten der Tuberculose zum Opfer fällt, konnte ich in der Literatur keine ausreichenden Belege finden. Wohl aber wird festgehalten werden müssen, dass die Prognose dieser pathologisch-anatomisch zu den gutartigen Neubildungen zählenden Geschwülste deshalb so ungünstig ist, weil 1. diese Geschwülste trotz ihres, zumal anfangs, nur langsamen Wachsthums eine ausgesprochene Neigung besitzen, sich zu vervielfältigen und nach der Exstirpation zu recidiviren und weil 2. von dieser ursprünglich gutartigen Geschwulstform mindestens $^1/_6$ aller Fälle einer ma-

Digitized by Google

lignen Degeneration anheimfallen. Auf dieses bemerkenswerthe, bis vor Kurzem noch nicht gewürdigte Factum und damit zugleich auf ein weiteres Symptom im vielgestaltigen klinischen Bilde der Elephantiasis nervorum hat in einer ausgezeichneten Arbeit im Jahre 1892 Garré (8) die Aufmerksamkeit gelenkt. Er wies nach, dass die multiplen Neurome auffallend oft — in mindestens 12 pCt. der Fälle — in Sarkome übergehen. Auf irgend einen äusseren Reiz oder auch ohne ihn beginnt eines der Neurome rasch an Ausdehnung zuzunehmen. Es wird exstirpirt. Der Operation fast auf dem Fusse folgt das Recidiv im gleichen Nervenstamme am Ort der entfernten Geschwulst, häufiger aber an irgend einem anderen Nervengebiet. Das Recidiv ist gewöhnlich bösartiger, als die erste Sarkomgeschwulst; es greift benachbarte Gewebe an, während diese begrenzt blieb. Verhältnissmässig spät erst kommt es zu inneren Metastasen, denen der Kranke erliegt. So unterscheidet sich das „secundär maligne Neurom", wie es Garré nennt, scharf von dem 1887 von F. Krause[1]) beschriebenen primären Nervensarkom, das nicht anders entsteht, wächst und zum Tode führt, wie Sarkome anderer Organe auch. Auch in der neuesten Literatur, z. B. in den von Hartmann (14), sowie von Tischoff und Timofejeff (49) mitgetheilten Fällen, finden sich exquisite Beispiele für einen solchen Uebergang einzelner unter den multiplen Neuromen in Sarkome.

Was endlich die Behandlung der allgemein multiplen Neurome betrifft, so kann diese natürlich nur eine operative sein, wenn sie auf dauernde Heilung hinzielen, oder, wenn diese nicht mehr erreichbar, wenigstens das lästigste und schwerwiegendste Symptom, die Schmerzen, beseitigen soll. Selbstverständlich wird unser Hauptaugenmerk darauf gerichtet sein müssen, schon die Primärgeschwulst, sobald sie diagnosticirt ist, also sobald als möglich und so radical als möglich, zu beseitigen. Wissen wir doch nie, ob nicht der primären Geschwulst noch weitere Tumoren folgen werden und nach vorläufig solitärem Bestehen nur einer einzigen Geschwulst das Bild der allgemein multiplen Neuromatose resp. Neurofibromatose sich entwickeln wird. Wir werden zu dieser Befürchtung

[1]) F. Krause, Ueber maligne Neurome und das Vorkommen von Nervenfasern in denselben. Habilitationsschrift, Leipzig 1887 und v. Volkmann's Sammlung klin. Vorträge. No. 293—94.

Digitized by Google

um so begründeteren Anlass haben, wenn ausser der Nervengeschwulst noch andere Erscheinungen vorhanden sind, welche sich in den Symptomencomplex der congenitalen Elephantiasis einfügen lassen. Darüber, ob die erste Operation in einer Exstirpation der Geschwulst mit Erhaltung der Continuität des Nerven oder in einer solchen mit Resection des Nerven zu bestehen habe, wird sich aprioristisch schwer ertheilen lassen und von der Autopsie in loco abhängen. Jedenfalls wird unter allen Umständen verlangt werden müssen, dass die Entfernung der Geschwulst thatsächlich eine radicale sei. Ist es aber nach einer Operation zum Recidiv gekommen, so wird jeder Versuch einer Ausschälung der Geschwulst mit Erhaltung der Continuität des Nerven eo ipso abzuweisen und nur noch die Resection des Nerven in gehöriger Entfernung von der Geschwulst am Platze sein. Die hier in Rede stehende Erkrankung, von der wir oben zum ersten Mal ein einheitliches Bild entworfen haben, ist zu ernst, als dass uns Rücksichten auf die Erhaltung einer ungestörten Nervenfunction von der unabweislichen Forderung eines möglichst radicalen Vorgehens abhalten dürfen. Auch wird es, selbst bei weiterem Klaffen der Nervenstümpfe, oft noch gelingen, die Nervennaht anzulegen, wenn man zum einfachen Verfahren der Nervendehnung beider Stümpfe nach Schüller seine Zuflucht nimmt. Gelingt dies nicht, so hat es auch nicht viel zu besagen, da wir uns solchenfalls zur Ausgleichung des Nervendefects und Wiederherstellung der Function mit Vortheil der Vereinigung der Nervenstümpfe durch die von Lejars und mir[1]) empfohlene Catgutschlingennaht oder durch Vanlair's Tubularnaht bedienen können. In letzter Linie würde die seitliche Implantation an einen benachbarten Nerven in Betracht zu ziehen sein.

Ist es indessen bereits zur Bildung multipler Neurome gekommen, welche sich in rosenkranzartiger Verkettung über ganze Nervenstränge ausbreiten, so wird nur noch dasjenige Verfahren mit Erfolg anwendbar sein, welches ich in dem oben von mir beschriebenen Falle in Gebrauch gezogen habe: die sorgfältige Freilegung und Isolirung der erkrankten, mit unzähligen Neuromen

[1]) O. v. Büngner, Ueber die Degenerations- und Regenerationsvorgänge am Nerven nach Verletzungen. Habilitationsschrift 1890 nach Ziegler's Beitr. z. pathol. Anat. u. z. allgem. Pathol. 1890. Bd. X. Mit 2 lithogr. Tafeln.

Digitized by Google

besetzten Nervenstränge in ganzer Länge bis zu ihren centralen Abzweigungsstellen und bis in ihre feinsten Endäste und die Exstirpation derselben im Zusammenhange als einheitliches Präparat, ein Verfahren, das ich als **„präparatorische Totalexstirpation der Nerven"** zu bezeichnen vorschlage. Der Erfolg hat gezeigt, dass, obgleich die Erkrankung schon soweit vorgeschritten war, dass an eine Heilung nicht mehr gedacht werden konnte, durch Beseitigung der heftigen Schmerzen der Patientin dennoch ein wesentlicher Dienst geleistet werden konnte.

Ist die Bildung multipler Neurome zunächst sicher nur auf eine einzige Extremität beschränkt, im Bereiche dieser aber über sämmtliche Nerven verbreitet, oder ist eines der Neurome an einer Extremität der sarkomatösen Degeneration verfallen, so erscheint nach unseren heutigen Erfahrungen bei der enormen Recidivfähigkeit dieser Geschwülste ein Exstirpationsversuch überhaupt nicht mehr berechtigt. Vielmehr kann unseres Erachtens in solchen Fällen nur noch die Amputation oder Exarticulation in Frage kommen.

Wo bei schon inoperablen multiplen Neuromen sehr heftige Schmerzen bestehen, wird man auch versuchen können, durch Neurotomie, Neurectomie oder Nervendehnung oberhalb des Geschwulstbezirks die Leiden der Kranken zu mindern. Eventuell könnte solchenfalls auch von der Electrolyse Gebrauch gemacht werden.

Literatur.

1) Barkow, Acta phys. med. Acad. Caes. Leop. Carol. nova. Bonn 1829. Bd. XIV. p. 517. — 2) Biesiadecki, W. S. d. Aerzte Wiens. 1870. No. 14. S. 185. ILFM. 1870. I. p. 304. — 3) Bigniardi, Revue med. de Paris. 1831. III. p. 52. — 4) Billroth, Chir. Klinik. Zürich 1860—67. S. 560. Ergänzt durch Privatmittheilung von Kocher. 1884. — 5) Cayre, Essai s. l'idiotie. Thèse Paris. 1824. Laut Smith. p. 1. — 6) Cloquet, Bei Descot. S. 4. — 7) Frankenberg, Ueber multiple Neurome. Diss. Marburg. 1863. — 8) Garré, Ueber secundär maligne Neurome. Bruns' Beitrag z. kl. Chir. 1892. Bd. IX. S. 465. — 9) Genersich, V. A. 1870. Bd. 59. S. 15 etc. Nachtrag über 2. Fall von Rump. V. A. 1880. Bd. 80. S. 177. — 10) Gerhardt, D. A. f. klin. Med. 1878. Bd. XXI. S. 268. — 11) Giraldès, A. gén. 1849. XXI. p. 149. — 12) Goldmann, Beitrag zu der Lehre v. d. Neuromen. Bruns' Beitr. z. kl. Chir. 1893. Bd. X. S. 13. — 13) Hansemann, Berliner med. Gesellsch. Sitzung am 10. Juli 1895. Deutsche medic. Wochenschr. 1895. V.-B. S. 133. — 14) Hartmann, Zur

Digitized by Google

Kenntniss der secundär malignen Neurome. Bruns' Beitr. z. kl. Chir. 1896. Bd. XVII. S. 177. — 15) Hasler, De neuromate. Diss. Zürich 1835. Fall 1. — 16) Heintze, Schles. Ges. f. vaterl. Cultur in Breslau. Sitzg. v. 16. Fbr. 1894. Deutsche medicin. Wochenschr. 1894. V.-B. S. 100. — 17) Heller, V. A. 1868. Bd. 44. S. 338. — 18) Hesselbach, Beschreibung d. Präp. d. path. Stg. zu Würzburg. Giessen. 1824. S. 284. Auch bei Virchow, sowie bei Heller, Fall 2 ausführlich. — 19) Heusinger, V. A. 1863. Bd. 27. S. 206—209. — Hitchkook, Amer. J. of med. sc. April 1862. ILFM. 1862. III. p. 44. — 20) Kennedy, Bei Smith. S. 1. p. 18. — 21) Klob, Z. d. Ges. der Aerzte Wiens. 1858. Bd. XIV. S. 47. — 22) Knoblauch, De neuromate. Diss. Heidelberg-Frankfurt. 1843. Fall 1. — 23) König, Freie Vereinigung d. Chirurgen Berlins. Sitzg. vom 10. Dec. 1894. Deutsche med. Wochenschr. 1895. No. 16. V.-B. S. 107. — 24) Kupferberg, Beitr. zur path. Anat. d. Geschw. im Vlf. d. Nerven. Diss. Mainz. 1854. — 25) Launois et Variot, Revue de chir. 1883. No. 6. p. 409 etc. Cbl. f. Ch. 1883. S. 555. — 26) Lawrence, Med. chir. Trs. Lond. 1832. Bd. XVII. p. 31. — 27) Lebert, Traité d'anat. path. 1855. I. p. 173. Témoin et Honel, Mém. de la Soc. de chir. 1853. III. p. 249 etc. — 28) Leboucq, Des névromes. Thèse. Paris. 1865. Obs. 4. — 29) Maner et Payen, Compt.-rend. de l'acad. d. sc. 1845. T. 21. p. 1171. — 30) Modrzejewski, Berl. klin. Wochenschr. 1882. No. 42. S. 627. — 31) Morel-Lavallée, A. gén. 1849. Bd. XXI. p. 249. — 32) Morris, Cas. morbi singular. med. spinal. et gglior. nervor. spin. Diss. Bonn. 1827. — 33) Prudden, Amer. J. of med. science. 1880. p. 134. Cbl. f. Chir. 1881. S. 637. — 34) v. Recklinghausen, Berlin. 1882. — 35) Romberg, Nasse's Z. f. psych. Aerzte. 1823. VI. 3. S. 222. Laut van der Lith. — 36) Salomon, Charité-Annal. 1877. Bd. IV. S. 131. — 37) Sangalli, Storia dei Tumori. 1860. II. p. 183. Laut Virchow. S. 1. S. 293. — 38) Schiffner, Med. Jahrb. des österr. Staates. 1878. IV. 4. S. 77. — 39) Derselbe, Ebendas. 1820. VI. 4. S. 44. — 40) Serres, Compt.-rend. de l'acad. d. sc. 1843. T. XVI. p. 643. — 41) Schlange, Freie Vereinig. d. Chirurgen Berlins. Sitzung v. 14. Jan. 1889. Berl. kl. Wochenschr. 1889. No. 6. S. 122. — 42) Sibley, MTG. 1866. I. p. 160. — 43) Siemens, Beitr. z. Lehre v. d. mult. Neur. Diss. Marburg. 1847. Laut v. Recklinghausen. S. 6. — 44) R. W. Smith, S. 1. 2 eigene Fälle. — 45) Sottas, Un. méd. 1864. Laut Leboucq: Des névromes. Thèse. Paris. 1865. — 46) Soyka, Prager VJS. 1877. III. S. 1. — 47) Takács, V. A. 1879. Bd. 75. S. 431—433. — 48) Témoin, Bull. de la soc. anat. 1857. Decbr. JLFM. 1855. III. p. 19. — 49) Tischoff und Timofejeff, Multiple Neurome mit Fibroma molluscum multiplex. Chirurg. Annalen (russisch). 1894. S. 719. — 50) Unna, Aerztl. Verein zu Hamburg. Sitzg. v. 24. Oct. 1893. Deutsche med. Wochenschr. 1893. No. 49. S. 1315. — 51) Wegener, Berl. klin. Wochenschr. 1870. S. 24. — 52) Westphalen, Multiple Fibrome der Haut, der Nerven und Ganglien mit Uebergang in Sarkom. V. A. CXIV. — 53) Wilks, Trs. of path. soc. London. 1859. Bd. X. p. 1.

Digitized by Google

Erklärung der Abbildungen auf Tafel XII.

Figur I. Das ganze Präparat in etwa $^1/_{10}$ der natürlichen Grösse; die beiden Plexus brachiales sind neben der Wirbelsäule befestigt. Ansicht von hinten.

Die stark verdickten Nervi cervicales sind in Folge der Vorwärtsneigung der Halswirbelsäule nicht mit voller Deutlichkeit sichtbar (ce). b Plexus brachialis dext. u. sin.; i N. ischiadicus; t N. tibialis; p N. peroneus; cf N. cutaneus femoris.

Figur II. Der mittlere Theil in etwas grösserem Maassstab. a Kalkplatten der Arachnoidea; ce Cauda equina.

L^1 Rechter N. lumbalis I.
L^2 u. l. L^2 Rechter und linker N. lumbalis II.
L^3 u. l. L^3 „ „ „ „ „ III.
L^4 u. l. L^4 „ „ „ „ „ IV.
l. L^5 Linker N. lumbalis V.
l. s^1 Linker N. sacralis I.
s^2 u. l. s^2 Rechter und linker N. sacralis II.
l. s^3 Linker N. sacralis III.
l. s^4 „ „ „ IV.
l. s^5 „ „ „ V.
c Rechter N. cruralis.
o „ „ obturatorius.
cf N. cutaneus femoris.

Digitized by Google

XXIV.

Ueber fibröse Ostitis mit Demonstration.

Von

Professor Dr. Küster

in Marburg[1]).

(Hierzu Tafel XIII).

M. H.! Durch einen Unglücksfall bin ich in den Besitz eines Präparates gekommen, welches so ungewöhnlich ist, dass ich mir erlauben wollte, es Ihnen vorzulegen.

Am 22. Februar d. J. wurde ein 17jähriges Mädchen, Elisabeth Schorbach aus Insbach, Kreis Kirchhein, in die Marburger chirurgische Klinik aufgenommen. Aus ihrer Familiengeschichte ist bemerkenswerth, dass die Mutter an einer unbekannten Krankheit gestorben ist, der Vater und ein Bruder lungenleidend sind. Sie selber ist sonst nie krank gewesen, brach aber im Alter von 5 Jahren 2mal hintereinader den rechten Oberschenkel, einmal dadurch, dass ein Handkarren auf sie fiel, das zweite Mal in Folge eines Fusstrittes. Die Brüche heilten zwar, doch blieb seit dieser Zeit ein hinkender Gang zurück.

Einen Tag vor ihrer Aufnahme blieb sie beim Ueberschreiten eines kleinen Grabens in diesem stecken und fiel zur Erde. Sie verspürte sofort einen heftigen Schmerz im rechten Oberschenkel und vermochte nicht wieder aufzustehen.

Patientin war ein für ihr Alter wenig entwickeltes, schwächliches Wesen, an welches aber, abgesehen vom rechten Bein, Abnormitäten nicht nachgewiesen werden konnte. Insbesondere waren Lungen und Herz gesund; von Rhachitis zeigte sich nirgends eine Spur.

Das rechte Bein war stark verkürzt und stand in Flexion, Adduction und Rotation nach innen. Die Hüfte erschien eigenthümlich difform, stark vorspringend, abgerundet, der Trochanter erheblich höher stehend. Etwa 15 Ctm. unterhalb der Trochanterspitze befand sich eine sichtbare Knickung, die sich

[1]) Vorgetragen am 3. Sitzungstage des XXVI. Congresses der Deutschen Gesellschaft für Chirurgie zu Berlin, 23. April 1897.

Digitized by Google

leicht verstärken liess; dabei wurde deutlich Crepitation gefühlt. Es bestand also ein Bruch etwas oberhalb der Mitte des Oberschenkelschaftes.

Da die Untersuchung ausserordentlich schmerzhaft war, so wurde sie am 24. 2. in der Aethernarkose wiederholt, um die Verhältnisse am rechten Hüftgelenk genauer feststellen zu können. Man fand die Spitze des Trochanter major 5 Ctm. über der Roser-Nélaton'schen Linie, der Gelenkkopf war nicht durchzufühlen, die Beweglichkeit des Gelenkes war etwas eingeschränkt. Der Bruch des Schaftes war sehr deutlich. Hiernach musste die Annahme einer veralteten traumatischen Luxation nach hinten und oben mit consecutiven Veränderungen in der Form der Gelenkkörper als das Wahrscheinlichste angenommen werden; doch stimmte die eigenthümliche Rundung der Hüftgegend und der Stand des grossen Rollhügels, welcher um ein Weniges weiter nach hinten gerückt erschien, als es bei einer Luxatio iliaca hätte sein dürfen, nicht recht zu einer Hüftgelenksverrenkung.

Das Bein wurde nach Möglickeit in die richtige Stellung zurückgeführt und mit einem Streckverband versehen. Die Narkose hatte nur einige Minuten gedauert.

Am nächsten Tage hatte Patientin hohes Fieber, von 39,7 °, klagte über Schmerzen im Knie und an der Ferse, ohne dass die Besichtigung etwas Besonderes ergeben hätte und zeigte über dem Unterlappen der linken Lunge Bronchialathmen. Abends erfolgte plötzlich und unerwartet der Tod.

Die von Herrn Geheimrath Marchand vorgenommene Section ergab als Todesursache eine frische croupöse Pneumonie des linken Unterlappens. Die Schnittfläche desselben war im oberen Theil grauroth, granulirt, im unteren weicher und blutreicher. — Es kann wohl kaum zweifelhaft sein, dass es sich hier um eine Folge der Aethernarkose gehandelt hat. Diese Erkenntniss wirkte um so niederschlagender, als wir seit Einführung der von Bruns empfohlenen Vorsichtsmaassregeln irgend welche Störungen von Bedeutung bei der Aethernarkose nicht mehr beobachtet und uns deshalb in das Gefühl vollständiger Sicherheit eingewiegt hatten.

Sonst fanden sich an der Oberfläche beider Lungen ältere Verwachsungen, die Spitze der linken Lunge durch alte tuberculöse Herde geschrumpft. Die rechte Luuge war blutreich, etwas ödematös, im unteren Theil wenig lufthaltig.

Die überraschendsten Veränderungen aber bot der r. Oberschenkel mit der entsprechenden Leistenhälfte dar. Etwas über der Mitte des Oberschenkelschaftes fand sich ein frischer Bruch mit Verschiebung des unteren Fragmentes nach aussen und oben. Unterhalb der Bruchlinie und am obern Fragment unterhalb des grossen Rollhügels fand sich je eine höckrig vorspringende Leiste, welche wohl als Ausdruck der vor 12 Jahren erlittenen Knochenbrüche anzusehen sind.

Der obere Theil des Femur ist in Form eines Hirtenstabes in weitem Bogen gekrümmt (S. Fig. 1); zugleich ist Schenkelhals

Digitized by Google

wie Kopf so stark nach abwärts gebogen, dass beide mit dem Schaft einen sehr spitzen Winkel bilden und der Kopf den tiefsten Punkt, die Aussenseite des grossen Rollhügels aber den höchsten Punkt der Abweichung einnehmen. Der Kopf ist in der Kapsel gut beweglich; nach deren Eröffnung zeigte er sich verkleinert, der Knorpel grösstentheils entblösst aber glatt. Das Ligam. teres ist in Form eines dicken Stranges erhalten. Nur am hintern Umfange des Kopfes ist noch ein Knorpelüberzug vorhanden, der sich auf dem hinteren und oberen Umfange des Halses bis zum grossen Trochanter und bis zum Anfang der stark erweiterten Kapsel in einen kugelähnlichen Ueberzug fortsetzt. An der Innenseite ist der Kopf vom Halse durch eine tiefe Furche (Fig. 1a.) abgesetzt, mit welcher der Hals auf dem hintern oberen Theil des Pfannenrandes reitet; darüber liegt ein ebenfalls dem Halse angehöriger, überknorpelter Beutel b, welcher in einer Art zweiter Gelenkfläche auf der äussern Darmbeinfläche sich bewegt. Auch dies Nebengelenk liegt innerhalb der Kapsel; doch ist dieser Abschnitt derselben durch eine halbmondförmige Falte von dem übrigen Theil der Kapselhöhle abgegrenzt.

Die Pfanne ist erheblich verkleinert, die ganze Beckenhälfte ist niedriger und zwar vom obern Rand des Darmbeins bis zum Sitzbeinhöcker hinab um $2^1/_2$ Ctm. verkürzt. Zur Vervollständigung mag hier gleich hinzugefügt werden, dass das Becken nicht frisch untersucht, sondern sofort macerirt wurde. Nach derselben fand sich im Sitzbein eine ziemlich umfangreiche Höhle, welche offenbar durch Zerstörung von Weichtheilen (Knorpel oder fibröse Massen) zu Stande gekommen war. — Kopf und Hals am linken Femur sind ausserordentlich fest; die obere Epiphysenlinie ist verschwunden.

Auch an der Knorpelfläche des r. Kniegelenks findet sich ein Defect.

Der ganze r. Oberschenkelschaft ist von aussen nach innen sehr zusammengedrückt; grösseste Breite 2, grössester Durchmesser von vorn nach hinten 5 Ctm. Er ist von einem verdickten, speckartigem Periost überzogen, welches im Bereich des frischen Bruches zum Theil bereits abgestreift, im Uebrigen aber sehr leicht ablösbar ist.

Digitized by Google

Nach der Durchsägung des Knochens[1]) in nur solcher Richtung, dass Kopf und Hals in 2 Theile zerlegt werden, bietet sich ein eigenthümliches Bild. Die obere Epiphyse — sowie die Apophysenlinie sind vollkommen geschwunden; dagegen ist die untere Epiphysenlinie wohl erhalten. Unterhalb der Apophyse und an diese wenigstens mit einem Ausläufer heranreichend bis in die Gegend der Epiphysenlinie zieht sich eine unregelmässig lappige Knorpelmasse dd, durch den oberen Theil des Schaftes und durch den Schenkelhals; sie wird durch eine weissliche Zone verkalkten Gewebes von der Umgebung abgegrenzt. Die ganze übrige Schnittfläche fällt dadurch auf, dass man mit blossem Auge kein Fettmark zu erkennen vermag. An seine Stelle tritt eine sehr dicht sklerotische Knochensubstanz, welche in die Compacta meistens ohne Grenze übergehe. An einigen Stellen ist sie elfenbeinhart; so ist die Gegend des Winkels zwischen Schaft und Hals, (bei e) dort, wo der Knochen offenbar die stärkste Belastung zu ertragen hatte, von einem auf dem Durchschnitt glänzend harten Keil eingenommen. An andern Stellen liegen scharf abgegrenzte, mehr graue Flecke, (ff) von denen einer sich auch in der untern Epiphyse findet, und endlich sieht man ein ebenfalls gut begrenztes, weisses, fibröses Gewebe, (gg), in welchem man aber auch schon mit unbewaffnetem Auge und mit dem Finger Knochenbälkchen zu erkennen vermag. Innerhalb des grössten Fleckes dieser Art liegt eine kirschengrosse Cyste h, mit glatter, etwas gerötheter Wand.

Herr College Marchand hatte die Güte, auch die mikroskopische Untersuchung vorzunehmen, deren Ergebniss ich nach seinem eigenen Bericht mittheile.

Auf einem Längsschnitt, aus dem Os femoris unmittelbar unterhalb der frischen Bruchstelle nach der Entkalkung angefertigt, und nach der Methode van Gieson's gefärbt, lässt sich im Wesentlichen Folgendes erkennen:

Die compacte Substanz des Knochens ist erheblich verschmälert;

[1]) Die Zeichnung ist leider nicht nach dem frischen Knochen gemacht, sondern erst, nachdem derselbe eine Zeit lang in Spiritus gelegen hatte. Die Farben entsprechen daher nicht ganz den Verhältnissen des frischen Präparates; insbesondere war die vom Zeichner stets hervorgehobene Abgrenzung der weissen von der grauen Substanz bei Weitem weniger scharf.

Digitized by Google

die Spongiosa zeigt, entsprechend der eigenthümlichen, schon mikroskopisch wahrnehmbaren Veränderungen, eine ungewöhnlich grosse Dichtigkeit, welche zum Theil durch sehr reichliche Knochenbälkchen, hauptsächlich aber durch eine eigenthümliche Beschaffenheit des die Markräume ausfüllenden Gewebes bedingt ist. Während dieses nämlich hier das Aussehen eines gefässarmen, aber sehr zellenreichen Fettmarkes besitzt, ist es zum grössten Theil durch ein sehr dichtes, feinfaseriges Gewebe mit zahlreichen, theils rundlichen, theils spindelförmigen Zellen ersetzt. Die das Gewebe in wechselnder Menge durchziehenden kleinen Gefässe sind meist stark gefüllt. Fig. 2 zeigt einen solchen Schnitt in schwacher Vergrösserung.

Die Fasern des Gewebes sind in der Regel sehr fein, äusserst dicht miteinander verfilzt; an andern Stellen etwas gröber, lockerer und nicht selten parallel den Knochenbälkchen angeordnet. Daneben findet man aber vielfach ganz besonders deutlich gröbere Fasern, welche in radiärer oder querer Richtung aus den Knochenbälkchen heraustretend und an den Enden immer dünner werdend den übrigen Fasern sich beimischen (vergl. Fig. 3 sf.) Auch diese sind durch Fuchsin roth gefärbt gleich den übrigen Bindegewebsfasern: sie lassen sich oft in Gestalt einer feinen Streifung, welche die Richtung der Knochenlamellen kreuzt, durch die Bälkchen hindurch verfolgen, verhalten sich also ganz wie Sharpey'sche Fasern. In vielen Markräumen sieht man den Beginn der beschriebenen Veränderung noch auf die an die Knochenbälkchen grenzenden Theile beschränkt; es bildet sich hier ein schmaler Streifen dichten Bindegewebes, welcher allmälig das Fettmark zurückdrängt, sich dicht an den Knochen anlegt, oder in der beschriebenen Weise in die Knochensubstanz übergeht. Eine Neubildung von Knochenbälkchen inmitten der bindegewebigen Masse lässt sich an vielen Stellen deutlich erkennen. Meist sind an der Oberfläche derartiger Bälkchen die Zellen in grösserer Zahl angehäuft, aber nicht in regelmässigen Reihen nach Art der gewöhnlichen Osteoblasten, sondern die kleinen spindelförmigen Bindegewebszellen legen sich mit ihrer Längsachse in der Regel parallel und dicht aneinander gedrängt den Knochenbälkchen an, indem die zwischen ihnen befindlichen Fasern in die letztern übergehen. Die eingelagerten Bindngewebskörperchen werden auf diese Weise

Digitized by Google

zu Knochenkörperchen. Die neugebildeten Bälkchen besitzen sehr unregelmässige Formen, besonders ihre Lamellen sind oft sehr unregelmässig angeordnet.

Zu diesen Veränderungen kommen die Erscheinungen der Resorption durch Riesenzellen, welche in sehr vielen alten und neugebildeten Knochenbälkchen, ebenso an der innern Schicht der compacten Substanz Platz greift und unregelmässig zackige Ausbuchtungen bis zur vollständigen Zerstörung der Bläschen herbeiführt.

An verschiedenen Stellen des Oberschenkels lassen sich Uebergänge des dichten Bindegewebes in Knorpel verfolgen.

Nach allem Diesem haben wir es hier mit einer Knochenaffection zu thun, welche bisher nur ausnahmsweise als etwas Besonderes erkannt wurde und eingehendere Besprechung gefunden hat. Unter dem Namen einer localen Malacie beschrieb Czerny[1]) im Jahre 1873 eine eigenthümliche, ohne nachweisbare Veranlassung entwickelte Verbiegung des Unterschenkels bei einem 22jährigen Mann, für welchen er den neuen Namen Ostitis deformans in Vorschlag brachte. Aus der Litteratur vermochte er 6 weitere Fälle zu sammeln, alle bei Männern zwischen 19—50 Jahren ohne äussere Veranlassung entstanden und alle, wie sein eigener Fall, nur klinisch beobachtet. Unter dem gleichen Namen (Osteitis deformans) veröffentlichte James Paget[2]) im Jahre 1877 eine Studie, welche das gleiche Leiden behandelte und eine Schilderung des Sectionsbefundes und des mikroskopischen Verhaltens der befallenen Knochen brachte. Später[3]) fügte er noch weitere 6 Beobachtungen hinzu, alle von Kranken zwischen 40—66 Jahren, unter denen das männliche Geschlecht weitaus vorwiegt. Einen weitern Fall veröffentlichte Treves[4]). Wenn nun auch Paget's Hauptfall und 4 weitere Fälle sich später mit einer Neubildung complicirten, so ist er doch grundlegend geworden.

---

[1]) Czerny, Ueber locale Malacie des Unterschenkels. Wiener medicin. Wochenschrift 1873, No. 39.

[2]) Paget, Sir James, On a form of chronic inflammation of bones (Osteitis deformans). Medico-chirurg. Transaction. Vol. LX. London 1877.

[3]) Id. Additional cases of osteitis deformans. Ibid. Vol. LXV. 1882.

[4]) Treves, Frederick, Ostitis deformans. Transactions of the Pathol. Soc. of London. Vol. XXXII. 1881.

Digitized by Google

Der Verf. unterscheidet die Krankheit genau von Osteomalacie und Rachitis. Er erklärt sie für eine chronische Entzündung mit stärkerer Blutfülle der Gewebe, Erweichung derselben und Neubildung unvollkommen entwickelter Structuren. Die normale Structur gehe fast ganz zu Grunde und werde nach einem neuen Plan und in neuer Gestaltung wieder aufgebaut. — Seitdem hat das Leiden mehrfach Erwähnung gefunden. Am eingehendsten beschäftigte sich mit ihm v. Recklinghausen[1]), der auch seine Beziehungen zu bösartigen Neubildungen des Knochens berücksichtigte, in ähnlicher Weise wie Dies E. Ziegler[2]) bereits gethan hatte, welcher die directe Umwandlung des Knochengewebes in Sarkomgewebe beschrieb. v. Recklinghausen fasst den Process, welcher stets vom Knochenmark aus beginnt und deshalb auch Osteomyelitis fibrosa genannt werden kann, zunächst als einen Entkalkungsvorgang des gesammten Knochensystems auf, dessen Folgen Verbiegungen und Brüche sein können. Erst dann folge ein Knochenbruch und nun in stetem Wechsel und in immer neuen Bezirken Anbau und Abbau, bis die Krankheit im 4. und 5. Lebensjahre ihren Höhepunkt erreicht. Er setzt das Leiden, ungleich Paget, in engste Beziehung zur Osteomalacie, welche nur durch das Ueberwiegen der Entkalkung gegenüber der Knochenneubildung eine gewisse, keineswegs durchgreifende Verschiedenheit zeige. Die Veränderungen aber machen sich am meisten an denjenigen Stellen des Skelets geltend, welche den stärksten Druck- und Zugwirkungen ausgesetzt seien; und unter diesen Stellen stehe das obere Ende des Oberschenkelschaftes mit in erster Reihe.

Wenn man die Abbildung des Femur auf Taf. I der v. Recklinghausen'schen Abhandlung mit der Abbildung meines Präparates vergleicht, so werden neben der grossen Aehnlichkeit beider Bilder, welche sich auf die Form des Knochens, die fibrösen und zugleich sklerotischen Inseln mit Cystenbildung beziehen, gewisse Verschiedenheiten nicht entgehen. Zunächst in meinem Falle das makroskopisch fast vollkommene Fehlen des Fettmarkes, welches bei v. Recklinghausen die ganze untere Hälfte des Knochens

[1]) v. Recklinghausen, Die fibröse wie deformirende Ostitis, die Osteomalacie und die osteoplastischen Carcinose in ihren gegenseitigen Beziehungen. Denkschrift für R. Virchow. October 1891.

[2]) E. Ziegler, Ueber Proliferation, Metaplasie und Resorption des Knochengewebes. Virchow's Archiv, Bd. LXXIII. 1878.

Digitized by Google

einnimmt; dann die viel weiter ausgebreitete Sklerose, endlich die grossen Knorpelinseln neben Schwund der oberen und Erhaltung der unteren Epiphysenlinie. Aber auch in dem klinischen Bilde finden sich tiefgehende Verschiedenheiten. Es handelt sich um ein junges Mädchen, fast noch ein Kind, von 17 Jahren, welches schon im Alter von 5 Jahren 2 mal den Oberschenkel brach unter Verhältnissen, die eine gewisse Brüchigkeit des Knochengewebes wenigstens wahrscheinlich machen. Der 3. Bruch erfolgte an dem bereits difformen Knochen auf eine ganz unbedeutende Veranlassung hin. Die Section ergiebt nun, dass der linke Oberschenkel ungewöhnlich fest, aber nur der rechte Oberschenkel und die rechte Beckenhälfte krank sind; wir haben es hier also mit einem Erweichungsprocess zu thun, der nicht, wie gewöhnlich, erst im mittleren oder späteren Lebensalter auftritt, sondern bereits im Kindesalter, und der ganz localisirt geblieben ist.

Hierin liegt meines Erachtens das Hauptinteresse des Falles. Es ist auf den letztjährigen Congressen wiederholt über jene eigenthümliche Verbiegung des Schenkelhalses verhandelt worden, welche Ernst Müller[1]), Hofmeister[2]) und Kocher[3]) unter dem Namen der Coxa vara in die chirurgische Pathologie eingeführt haben und für welche Kraske[4]) den Namen der „statischen Schenkelhalsverbiegung" vorschlägt. Ueber die letzte Ursache dieses Leidens sprechen sich die Schriftsteller sehr vorsichtig aus. Meine Beobachtung dürfte die Erwägung nahelegen, ob nicht wenigstens in einzelnen Fällen die Verbildung der Ausdruck einer beginnenden fibrösen Ostitis sein könne, d. h. einer tiefgreifenden Ernährungsstörung, an welcher das Knochensystem nur an wenigen Punkten sich betheiligt.

---

[1]) E. Müller, Ueber die Verbiegung des Schenkelhalses im Wachsthumsalter. Ein neues Krankheitsbild. Beiträge zur klin. Chirurgie. IV. 1889.

[2]) Hofmeister, Coxa vara. Eine typische Form der Schenkelhalsverbiegung. Ibid. XII. 1894.

[3]) Kocher, Deutsche Zeitschrift f. Chirurgie, Bd. 38. 1894. Derselbe, Zur Coxa vara. Ibid. Bd. XL, 1895.

[4]) Kraske, Ueber die operative Behandlung der statischen Schenkelhalsverbiegung. Centralblatt für Chirurgie. 1896, No. 6.

Digitized by Google

Erklärung der Abbildungen auf Tafel XIII.

Figur 2. Ein kleiner Theil der verdichteten Spongiosa der Markhöhle des Femur am Uebergang des fibrösen Gewebes f in das erhaltene Fettmark (m). g Gefässe; k Knochenbälkchen; r Riesenzellen; f Fibrilläre Grundsubstanz. Schwache Vergrösserung.

Figur 3. Ein Theil eines neugebildeten Knochenbälkchens (k) mit noch deutlich faserigem Bau. An einem Rande treten dickere Fasern (sf) aus dem Knochen in die fein fibrilläre Grundsubstanz (f) über. Zwischen den Fasern der letzteren zahlreiche Bindegewebszellen, welche zu Osteoblasten werden (o), o' Anhäufungen von Osteoblasten und daraus hervorgehenden Riesenzellen (r).

Digitized by Google

XXV.

(Aus der chirurg. Universitäts-Klinik des Herrn Geheimrath von Bergmann.)

Zur Frage der blutigen Reposition veralteter Luxationen in grossen Gelenken.

Von

Dr. Hermann Engel,

Assistenzarzt der Klinik.

Für die Behandlung veralteter traumatischer Luxationen giebt es zur Zeit noch keine eindeutigen Vorschriften. Ist doch noch nicht genügend Material als Beleg für die einzelne Methode vorhanden, um dieser eine gebietende Stellung zu sichern. Und gerade zu einer Zeit, wo die Frage der Behandlung angeborener Hüftluxationen einen regen Austausch widerstreitendster Anschauungen wachgerufen hat, wird eine Betrachtung über eine an der von Bergmann'schen Klinik geübte Methode — die blutige Reposition traumatischer Luxationen — manches zur Klärung abweichender Ansichten beitragen können.

Dass auch noch heutigen Tages eine nicht geringe Anzahl von Verrenkungen allen Repositionsversuchen selbst geschickter und mit ihrem Fache vertrauter Aerzte spottet, erklären die verschiedensten Vorgänge, welche sich in und an einem derartig erkrankten Gelenke beobachten lassen.

Sehen wir also — wie soeben angedeutet — von einer nicht sachverständigen Hilfe ab und lassen wir die von einigen in ihrer Dignität überschätzte Muskelspannung ausser Acht, da wir sie ja leicht durch Narkose ausschalten können, so hätten wir zunächst bei allen Luxationen in der Complication mit Fracturen ein grobes Repositionshinderniss zu erblicken. Eine solche ist nicht ganz

Digitized by Google

selten. Bei Schulterverrenkungen hat man des öfteren Abreissen des Tuberculum majus, Fracturen des anatomischen, des chirurgischen Halses vom Humerus, sowie Absprengungen von Randstücken der Cavitas glenoidalis gefunden. Ablösung des Tuberculum minus zeigte sich etwas seltener.

Luxationen im Ellenbogengelenk waren wiederholt mit Fracturen des Processus coronoideus, des Olecranon, mit einer Fractura humeri supracondylica oder Absprengung eines auch beider Condyli vergesellschaftet. Das allein luxirte Capitulum radii war zuweilen von einer Fractura trochleae begleitet.

Traumatische Hüftluxationen fand Lauenstein mit einer Abrissfractur des grossen Trochanter, Kraske mit einer Fractur des Acetabulum complicirt. Gurlt erwähnt in seinem Lehrbuch einen Fall von John Hilton, in welchem sich zwischen Hüftgelenkspfanne und luxirtem Kopf der abgebrochene Trachanter major einschob und so die Irreponibilität erzeugte. Auch sonst noch begegnete man Fracturen des Pfannenrandes oder des Femur (Collum, Trochanterengegend) als Begleiterscheinungen.

Die complicirenden Fracturen im luxirten Gelenke oder seiner Umgebung können auf zweierlei Art die Restitutio ad integrum hindern.

Einmal kann das Fragment — wie in dem oben angezogenen Falle Hilton's — sich in die Gelenkhöhle lagern und so ein unüberwindliches Hinderniss darstellen; oder es kann durch die Fractur dem Gelenke der nöthige Halt genommen sein, so dass es nicht in seiner normalen Stellung verharrt, auch wenn ihm diese wiedergegeben worden war. Das prägnanteste Beispiel hierfür ist die jedem Chirurgen geläufige Thatsache, dass bei Einrichtungen von Luxationen des Ellenbogens nach hinten, die mit Fractur des Processus coronoideus verbunden sind, die Ulna immer wieder gern nach hinten abweicht.

Schaftfracturen in der Nähe des luxirten Gelenkes sind insofern der Reposition hinderlich, als es uns in einem solchen Falle an einem Angriffshebel für unsere Manipulationen gebricht.

Ein zweites Moment, das unsere Einrichtungsversuche scheitern lassen kann, ist die Interposition benachbarter Weichtheile, wie sie in Kapselresten, Muskeln und Sehnen gegeben sind. Ist der Kapselriss ein sehr enger, so dass der luxirte Gelenkkopf von ihm

Digitized by Google

knopflochartig fest umklammert wird, so wird dieser bei den Repositionsmanövern begreiflicherweise nicht durch den Schlitz zurücktreten, sondern die Kapsel vor sich her in das Gelenk stülpen, wodurch dann unsere Bestrebungen illusorisch werden.

Malgaigne weist in seinem: „Traité des fractures et des luxations“ (Tom. II) darauf hin, dass mitunter über die Cavität eines von seinem Kopfe verlassenen Gelenkes Muskeln derart straff hinübergezogen werden, dass sie dieselbe wie ein Deckel fest verschliessen.

Zu diesen Schwierigkeiten gesellen sich nun neue, wenn eine nicht reponirte Luxation längere Zeit bestanden hat. Zunächst kann eine Schrumpfung der Kapsel und des Bandapparates eintreten, es können Verwachsungen der ersteren im Umfange ihres Risses stattfinden; auch können sich in ihr Verknöcherungen etabliren.

Die mit der Zeit eintretende, secundäre Verkürzung der Musculatur — wie z. B. des M. pectoralis bei einer lange bestehenden Luxatio subclavicularis — wird dem Zurückführen des durch sie zurückgehaltenen Knochen in seine gehörige Lage einen nicht zu unterschätzenden Widerstand entgegensetzen.

Ueber die Verödung der verlassenen Gelenkhöhle durch bindegewebige Wucherungen, Schwarten und Schwielen liegen eine ganze Menge instructiver Beobachtungen vor. Poncet, Quénu, Nicoladoni, Rudolf Volkmann, v. Bergmann und Andere schildern, wie die Producte der reactiven Entzündung fibröse Obliterationen jeden Grades, ja bis zum völligen Verstrichensein der Cavitas glenoidalis erzeugten.

Auch Knochenmassen können die Gelenkpfanne ausfüllen. Drehmann[1]) erklärt ihre Provenienz aus Osteophytenwucherungen, die von kleinen Absprengungen des Pfannenrandes herrühren.

Des weiteren werden Calluswucherungen in den mit Fractur complicirt gewesenen Fällen, je nach Richtung und Intensität ihres Wachsthums, sich der Annäherung der dislocirten Gelenkflächen hindernd in den Weg stellen.

Volkmann beschreibt eine 2 Monate alte Hüftgelenksverrenkung, bei der sich quer über die Pfanne eine dicke Muskellage

---

[1]) Drehmann, Beiträge zur klin. Chirurgie. XVII. Bd. 3. Heft. 1897.

Digitized by Google

spannte, deren oberste Schicht in einer Tiefe von ca. 1 cm. fibrös indurirt war. Sie war rings mit dem Pfannenrande verwachsen.

Haben wir soeben Bedingungen geschildert, unter denen ein luxirtes Gelenkende nicht an seinen alten inzwischen veränderten Platz zurückkehren kann, so werden wir jetzt Verhältnisse zu betrachten haben, die dem ausgetretenen Gelenktheil schon nicht gestatten, sein neues pathologisches Lager zu verlassen. Dieser kann sich ja in seiner fehlerhaften Stellung durch bindegewebige Adhäsionen, durch feste Verwachsungen und Osteophytenwucherungen um den Kopf herum fixirt haben. Ja, Weinlechner erwähnt eine vollkommen ausgebildete, neue Pfanne, an deren unterem Ende der luxirte Schenkelkopf durch das Ligamentum teres, welches sich hier wieder inserirt hatte, festgehalten wurde. Einen ähnlichen Befund veröffentlicht Volkmann[1]) aus der Marburger Klinik. Es handelte sich um eine 8 Wochen alte Luxatio femoris dextr. iliaca. Der Schenkelkopf ruhte in einer sehr vollkommenen neugebildeten Gelenkkapsel, die bei ihrer Eröffnung Synovialflüssigkeit hervortreten liess.

Die Kapsel war innen glatt, bestand aus schwieligem Gewebe und zeigte keine Knochenwucherungen. Es fand sich ein Lig. teres, das etwas kürzer aber dicker als das normale war und welches von der alten Insertionsstelle am Schenkelkopf nach dem Grunde der neugebildeten fibrösen Gelenkkapsel zog. Eine ebensolche Neubildung des Lig. teres hat Volkmann auch gelegentlich seiner experimentell erzeugten Hüftluxationen bei Hunden zeigen können.

Man braucht also nur die Präparate derartiger veralteter Luxationen, die nicht reponirt wurden, zu betrachten, um sofort zu erkennen, dass sich gegebenenfalls Hindernisse mechanischer Natur vorfinden, ohne deren Beseitigung an eine Reposition nicht zu denken ist.

Andererseits wird man beachten müssen, dass Luxationen ohne Complication, die lediglich aus Indolenz des von dem Unfall Betroffenen oder anderen äusseren Gründen ohne Behandlung blieben, sehr wohl noch nach längerer Zeit reponibel sein können, lediglich mit Hülfe der Manöver, wie sie bei frischen Fällen zur Anwendung gelangen. Bei ihnen sind eben keine mechanischen Widerstände

[1]) Volkmann, Ueber die blutige Reposition veralteter traumatischer Hüftluxationen. Zeitschrift für Chirurgie, Bd. 37.

Digitized by Google

im Gelenk vorhanden und die etwa eingetretenen Schrumpfungen und Muskelverkürzungen lassen sich noch durch allmählich lockernde Bewegungen überwinden.

Die Litteratur kennt eine bemerkenswerthe Anzahl solcher Fälle. Wutzer berichtet z. B. von einer Luxatio humeri, die er nach 8 monatlichem Bestehen noch hätte unblutig reponiren können. Chassaignac gelang die einfache Reposition einer Luxation nach 8—10 Monaten, Sedillot nach 1 Jahr, Simon nach 2 Jahren. Alle betonen den guten Erfolg ihrer Behandlung. Bostock[1]) veröffentlicht die gleich unglaubliche, als merkwürdige, glückliche Reposition einer Luxatio humeri nach 8jährigem Bestehen, die er bei einem Manne von 26 Jahren ohne Narkose in wenig mehr als $^1/_4$ Stunde Zeit bewirkt haben will! Auch hier soll völlige Gebrauchsfähigkeit wieder eingetreten sein.

Kocher[2]) berichtet, unter 28 veralteten Schulterluxationen durch sein Rotations-Elevationsverfahren 25 günstige Erfolge erzielt zu haben; 5 dieser Fälle waren sogar über 4 Monate alt.

Die Veränderungen in den luxirten Gelenken nehmen mithin keineswegs proportional dem Alter des Leidens zu. Die Gelenkflächen insbesondere können sich geraume Zeit intact erhalten, wiewohl man annehmen sollte, dass unter den obwaltenden Umständen der Knorpelüberzug atrophirt.

Schede[3]) fand nach 9 Wochen unter festen fibrös-callösen Massen, die er exstirpirte, eine gut erhaltene Gelenkfläche. Vamossy[4]), der darauf hinweist, dass der Gelenkknorpel jüngerer Individuen auch nach längerem Bestehen der Luxation weniger leidet, als bei älteren Personen, giebt an, bei einer Ellenbogenverrenkung noch nach 14 monatlichem Bestehen den Knorpelüberzug von normalem Aussehen angetroffen zu haben.

Drehmann giebt in seiner Arbeit eine Zusammenstellung über das Verhalten der Hüftgelenkspfanne, die sich in 3 Fällen leer, unverändert, von normaler Tiefe und mit unverändertem Knorpel ausgekleidet erwies, einmal sogar, obwohl der Kopf 13 Jahre ausserhalb seiner Pfanne verweilt hatte.

---

[1]) Bostock, Med. Times and Gay. May 1886.
[2]) Kocher, Zeitschrift für Chirurgie. Bd. XXX.
[3]) Schede, Archiv für klin. Chirurgie. Bd. 43, Heft 3 u. 4.
[4]) Vamossy, Zur Arthrotomie veralteter Luxationen. Wiener klinische Wochenschrift No. 50. 1890.

Digitized by Google

Die Anschauung Rosenmeyer's[1]) von der Irreductibilität einer Luxation lediglich wegen allzu langen Bestehens derselben dürfte mithin nicht stichhaltig sein.

Es müssen sich eben besondere Hindernisse entwickelt haben; ein jeder Fall ist individuell zu betrachten. Daher erscheint es auch nicht angezeigt zu generalisiren und einen bestimmten Zeitpunkt anzugeben, bis zu welchem man überhaupt noch eine Reposition versuchen darf. Eine ganz alte Luxation kann die günstigsten Verhältnisse darbieten, während man bei einer anderen schon nach kurzem Bestehen Veränderungen antreffen kann, die ihre Behandlung zu einer äusserst schwierigen stempeln.

Die einzelnen Verfahren nun, die sich das Ueberwinden der oben näher beleuchteten Widerstände zur Aufgabe machen, um eine Reposition zu ermöglichen, lassen sich in zwei grosse Gruppen sondern: Die unblutigen und die blutigen Methoden.

Dass man auch bei veralteten Luxationen unter günstigen Umständen durch dieselben Repositionsmanöver zum Ziele gelangen kann, welche wir in frischen Fällen anwenden, haben wir oben gesehen. Ohne Frage wird man zunächst diese benutzen, wenn es sich um einen einfachen, durch nichts complicirten Fall zu handeln scheint.

Als gänzlich verfehlt und von irrigen Anschauungen ausgehend aber muss hierbei die Anwendung grober Kraft bezeichnet werden, welche die vermutheten Verwachsungen an der neuen Stelle zerreissen und so den hier fixirten Gelenktheil mobil machen soll. Derartige Manipulationen haben oftmals einen recht traurigen Ausgang gezeitigt.

Wie eine Mythe muthet uns heute der von Guérin mitgetheilte Fall an, wo es bei einem in dieser Art unternommenen Heilversuch zu einer vollständigen Ausreissung des Vorderarms kam.

Bardenheuer[2]) citirt einen Fall Flaubert's der dadurch von sich reden machte, dass acht ziehende Gehülfen bei einer Humerusluxation ausgebreitetes Emphysem der betreffenden Thoraxseite, sowie Abreissen der unteren 4 Aeste vom Plexus brachialis an der Insertion am Rückenmark verursachten.

Das Eintreten von Gefässzerreissungen darf uns bei der Rohheit

[1]) Rosenmeyer, Wiener med. Blätter. 1883, No. 17 sequ.
[2]) Bardenheuer, Deutsche Chirurgie. Lief. 63 u. 402.

Digitized by Google

des Verfahrens nicht Wunder nehmen. Körte[1]) giebt eine Zusammenstellung derartiger Verletzungen der Axillargefässe. Neben ihm wissen A. L. Stimson und A. H. Marchand davon zu berichten. Allis erwähnt die Zerreissung der Vena saphena an ihrer Einmündungsstelle in die Femoralis.

Dass es zu unbeabsichtigten Knochenfracturen, zur Läsion von Nervenstämmen mit nachfolgender Lähmung der betreffenden Extremität oder Parästhesien in derselben kommen kann, lässt sich leicht begreifen. Finckh[2]) erwähnt die Verletzung der bedeckenden Haut, die bei einem forcirten Repositionsmanöver durch zwei Aerzte unter Assistenz von 6 Bauern an einem Unglücklichen verursacht wurde, den man an einen Thürpfosten gebunden hatte.

Ja, es sind sogar Todesfälle nach derartigen unblutigen Repositionen namentlich der Hüfte beobachtet worden. So erwähnt Drehmann die Fälle von Six, aus der Würzburger Klinik, von Poncet und den oben näher beschriebenen Befund von Allis. Shok und innere Blutungen, die ohne Verletzung der grösseren Gefässe, schon aus den zerrissenen Adhäsionen stattfinden können, werden einen solchen Ausgang möglich machen. Nicht unerwähnt sei die Angabe von Bryck[3]), nach Repositionsversuchen durch Kurpfuscher habe sich an der Hüfte ein Abscess gebildet, der von selbst aufbrach. Als man nach einiger Zeit zur Operation schritt, fand man den Kopf in einer Jauchehöhle und das Collum cariös.

Wir hätten demnach die Anwendung grober Kraft bei Repositionsversuchen geradezu als einen Kunstfehler zu verwerfen.

In vereinzelten Arbeiten, die sich mit den verschiedenen Behandlungsmethoden veralteter Verrenkungen befassen, finden wir gewaltsames Fracturiren des luxirten Knochens und Bilden einer Pseudarthrose als ein besonderes Verfahren angegeben. Gewiss sind auch vereinzelte gute Erfolge in dieser Weise zu Stande gekommen und Bruns, Volkmann, Bouilly, Raillard, Desprès, Albert u. A. haben derartige aufzuweisen. Aber soweit man sich umsieht, nicht ein Chirurg ist an die Behandlung einer veralteten Luxation mit der ausgesprochenen Absicht herangetreten, nach Bruch des betreffenden Knochens eine Pseudarthrose anzu-

[1]) Körte, Zeitschrift für Chirurgie. Bd. XXX, S. 431.
[2]) Finckh, Beiträge zur klin. Chirurgie. Bd. XVII, Heft 3. 1897.
[3]) Bryck, von Langenbeck's Archiv. Bd. XV, S. 279. 1873.

Digitized by Google

streben. Jede Fractur war ein unangenehmer Zufall bei den Einrichtungsversuchen, nur konnte man aus der Noth eine Tugend machen. Da man bei diesem Fracturiren nicht bestimmen kann, wo der Knochen brechen soll, man keinen „Ort der Wahl“ hat, so würde sich ein derartiges Beginnen als ein nicht gleichgültiges Unterfangen characterisiren. Zudem erscheint ein Knochenbruch nicht ganz so ungefährlich, dass man ihn ohne Weiteres provociren dürfte. Er sei nur auf die Gefahr hingewiesen, dass eine complicirte Fractur entstünde, auf die Möglichkeit, dass eine Knochenspitze Gefässe oder Nerven anspiesse oder gar eine Fettembolie einträte.

Diese unblutigen Verfahren sind mithin durchaus nicht so gefahrlos, wie es ihre Verfechter gemeinhin darzustellen belieben. Dass sie in der Sicherheit des Erfolges von den blutigen Methoden durchaus übertroffen werden, werden wir im Folgenden sehen.

Dieffenbach giebt in seiner operativen Chirurgie eine Schilderung blutiger Eingriffe bei veralteten Luxationen. So durchschnitt er bei einer zweijährigen Verrenkung des Oberarmkopfes den Musc. pectoralis major, den Latissimus dorsi und die beiden Mm. teres an dem Orte, wo sie sich am stärksten spannten, in der Erwartung hierdurch das Repositionshinderniss in seiner Wurzel getroffen zu haben. Aber auch jetzt gelang das Zurückführen des Humerus noch nicht. Erst nachdem das Tenotom „die sämmtlichen falschen Verbindungen, durch welche der Kopf unter dem Pectoralis major am Thorax festgehalten wurde“ durchtrennt hatte, erreichte er durch den verstärkten Zug dreier Gehülfen sein Ziel. Weinhold hatte Erfolg bei einer alten Humerusluxation nach Durchschneiden der Sehne des Pectoralis major. Beide übten dies Verfahren, das von Polaillon[1]) noch in neuerer Zeit empfohlen wurde, subcutan.

Ebenso glaubten E. Benwer[2]) und Theodor Mc. Graw[3]) bei Ellenbogenluxationen, die inveterirt waren, durch subcutane Durchtrennung der Tricepssehne allen Anforderungen für die Repositionsmöglichkeit Genüge zu leisten.

Ollier hat darauf hingewiesen, dass die Einrichtung einer

---

[1]) Polaillon, Bull. de la soc. de chir. 22 févr. 1882.
[2]) E. Benwer, New York med. Record XXI. 14. 1882.
[3]) Theodor Mc. Graw, New York med. Record XVII. 3. 1880.

Digitized by Google

alten Luxatio cubiti nach subcutaner Durchschneidung der Seitenbänder und der Tricepssehne gelang.

Abgesehen davon, dass ein derartiges subcutanes Verfahren mit der Möglichkeit der Nebenverletzungen, dem Geiste moderner Chirurgie nicht entspricht, trifft es auch den Kern der Sache nicht. Denn nicht allein die Muskelverkürzungen oder die „falschen Verbindungen", die den luxirten Kopf in seinem neuen Lager fesseln, hindern die Reduction; ein weit wichtigeres Moment ist, wie wir gesehen haben, die Verödung der alten Gelenkhöhle. Eine solche hat nun anscheinend in den Fällen, die wir soeben erwähnten, nicht vorgelegen und so reichte dieses Verfahren durch glückliche Umstände aus. Aber Anspruch auf Anwendung bei allen zu unternehmenden Repositionen kann es nicht erheben.

Die von Means auf Grund eines guten Resultates warm empfohlene, von Macewen einige Male ausgeführte Osteotomie eines luxirten Knochens, um ihm eine corrigirte Stellung zu geben oder eine Pseudarthrose zu bewirken, hat sich überhaupt kein Bürgerrecht in der Chirurgie zu erwerben vermocht.

So bleiben denn noch als blutige Methoden für die Behandlung veralteter Luxationen nur die Resection und die Arthrotomie, wie man die blutige Reposition auch bezeichnet hat. Für jede von diesen haben sich bis in die jüngste Zeit gewichtige Stimmen erhoben. Beides sind Eingriffe nicht unerheblicher Art und setzen eine grosse Wunde. Aber gerade dieses bedeutet für den Versuch der Reposition einen wesentlichen Vorzug, gegenüber dem subcutan geübten Verfahren. Ist es doch nur so möglich, einen freien Einblick in die vorhandenen Verhältnisse zu gewinnen, sich gegen Gefäss- und Nervenverletzungen zu sichern und alle mechanischen Hindernisse direct anzugreifen. Können wir doch nur bei weitestem Freilegen des erkrankten Gebietes — wenn sich auch nicht das Geringste mehr unserer unmittelbaren Wahrnehmung entziehen kann — ein Urtheil darüber gewinnen, ob nach Maassgabe der vorhandenen Veränderungen eine Reposition überhaupt noch ausführbar erscheint. Stellt sich einmal deren Unmöglichkeit fest, so lässt sich zumeist von derselben Wunde aus, bei deren Anlegung man zweckmässig diese Eventualität berücksichtigen wird, immer noch die Resection vornehmen.

Digitized by Google

Knapp[1]) kommt in seiner Arbeit über die operative Behandlung irreponibler traumatischer Schulterluxationen zu dem Schlusse: „Nur bei frischen irreponibelen Fällen von Luxationen des Schultergelenks ist die blutige Reposition zu versuchen, dagegen in veralteten Fällen zur Resection des Humeruskopfes zu schreiten.“ Er erblickt in der Atrophie der Musculatur, in erster Linie des Deltoideus ein Moment, das der Neubildung eines functionsfähigen Gelenkes am alten Orte durch Ausfall der nothwendigen activen Bewegungsübungen entgegen wirkt. Nicht jede veraltete Luxation geht indess mit einer so hochgradigen Atrophie der Musculatur einher, dass man deren Function als endgültig erloschen betrachten müsste. Durch systematisches Faradisiren, durch Massage lässt sich eine etwaige beginnende Atrophie häufig aufhalten, eine bereits vorhandene sogar bessern. Endlich lassen sich fehlende oder mangelhafte active Bewegungen zu dem gedachten Zwecke durch passive in der ersten Zeit recht wohl ersetzen. Ein anderes Bedenken Knapp's ist folgendes. Bei der Entfernung der bindegewebigen Auflagerungen aus der Cavitas glenoidalis liesse es sich kaum vermeiden, dass die Knorpelfläche verletzt werde, ja manchmal in solchem Maasse, dass die darunter liegende Knochenpartie freigelegt und verwundet würde. Käme es dann noch bei der Entfernung osteophytischer Neubildungen sowie callöser Wucherungen von dem ausgetretenem Gelenkende zu ebensolchen Laesionen an diesem, so müsste dies bei der nachfolgenden Berührung der Gelenktheile zu straffer bindegewebiger Verwachsung derselben führen. Diese Besorgniss wird nur in wenigen Fällen Geltung haben. Haben wir doch oben eine ganze Anzahl von Beobachtungen mittheilen können, welche die Knorpelflächen auch nach lang bestehender Luxation intact schilderten. Im Uebrigen glaubte Volkmann[2]) es gering anschlagen zu dürfen, wenn der Knorpelüberzug der Gelenkpfannen unter ausfüllenden Massen angegriffen oder gar zerstört sei. Derselbe könne sich doch neu bilden, wie er es ja sonst bei Nearthrosen zu thun pflege.

Des weiteren fürchtet Knapp durch Zug und Spannung von Seiten derber Narbenstränge oder verkürzter Muskeln könnten die reponirten, sich nunmehr gegenüberstehenden gesunden Knorpel-

[1]) Knapp, Beiträge zur klin. Chirurgie. Bd. IV.
[2]) Volkmann, Zeitschrift für Chirurgie. Bd. 37.

Digitized by Google

flächen derart aufeinandergepresst werden, dass eine Druckusur entstünde. Wie leicht kann man dem durch geeignete Entspannungsschnitte und Einkerbungen entgegenwirken!

Kommt es wirklich zu einer partiellen Necrose des reponirten Kopfes, deren Vorkommen Knapp anscheinend für häufiger hält, als es thatsächlich geschieht, so handelt es sich eben um einen ganz unglücklichen Zufall, der wohl meist durch Infection hervorgerufen sein dürfte. Der Umstand, dass wir dann den Kopf entfernen müssen, darf uns nicht veranlassen, ihn von vornherein zu opfern und uns so jeder Möglichkeit, ein ideales Resultat zu ernten, selbst zu berauben.

Auch Kirn[1]) betrachtet in seiner Arbeit über die operative Behandlung traumatischer Luxationen des Hüftgelenks die blutige Reposition sehr skeptisch und lobt die Erfolge der Resection.

Smital[2]) deducirt aus einer vergleichenden Statistik der Resectionen und Repositionen der Schulter — auf Grund der bis zum Jahre 1890 auf der Grazer Klinik beobachteten Fälle — dass bezüglich des Schultergelenkes die Arthrotomie die Concurrenz mit der Resection nicht ausgehalten habe.

Es ist in Betracht zu ziehen, dass sich seit jener Zeit in dem Maasse, wie sich der Uebergang von der Antisepsis in die Asepsis vollzog, die Prognose der Gelenkoperationen immer günstiger gestaltet hat.

Nicht genügend gewürdigt scheint hierbei ferner der Uebelstand, welcher sich bei Gelenkresectionen jugendlicher Individuen an der betroffenen Extremität hinsichtlich ihres Wachsthums geltend macht, sobald eine Epiphyse geopfert werden musste. Wir meinen das Zurückbleiben in der Längenentwickelung. Vor nicht langer Zeit liess sich dies an einem Patienten der von Bergmann'schen Klinik als bemerkenswerther Nebenbefund deutlich erkennen. Dem 31jährigen Manne war vor 29 Jahren, in seinem zweiten Lebensjahre, das linke Schultergelenk wegen Tuberculose resecirt worden. An dem sonst musculösen linken Arme liess sich jetzt constatiren, dass der Humerus genau $^1/_3$ so lang war, wie der der gesunden Seite.

Günstige Erfahrungen mit der blutigen Reposition veralteter

[1]) Kirn, Beiträge zur klin. Chirurgie. IV. 2.
[2]) Smital, Wiener med. Wochenschrift No. 52. 1890.

Digitized by Google

Luxationen sind in den letzten Jahren mannigfach veröffentlicht worden.

So giebt Volkmann unter anderem die Schilderung einer in der Marburger Klinik operirten Hüftluxationen von 8-wöchentlichem Bestehen. Man erntete ein so ideales functionelles Resultat, dass schon dieser Fall dazu auffordert, die Beseitigung einer durch veraltete Luxation gesetzten Störung zunächst mittelst blutiger Reposition zu versuchen. Dass in manchen Fällen die Reposition nicht gelingt. — Kirn zählt 16 Resectionsfälle, bei denen man in 7 Fällen vergebliche blutige Repositionsversuche gemacht hatte — erklärt Volkmann durch zu frühes Aufgeben der Operation. Man dürfe kein Bedenken tragen, alle Hindernisse schonungslos mit Scheere und Messer zu entfernen —, es genüge nicht z. B. nur Caput und Collum femoris frei zu legen, auch der Trochanter müsste völlig isolirt werden. Verkürzte Muskeln solle man durchschneiden. Die Gefahren der Reposition seien nicht so gross, dass man derentwegen auf eine solche verzichten müsste.

Schede steht nach seinen Erfahrungen auf demselben Boden. Auch Vamossy redet der blutigen Reposition das Wort. Er betont, dass auch die beschränkteste Resection weniger leiste, als die Arthrotomie, wenn gleich der Grad der erzielten Beweglichkeit in seinen Fällen ein verschiedener war.

Nicoladoni schloss sich der Meinung Küsters an, die dieser schon im Jahre 1876 aussprach: es gäbe im Verlaufe alter Luxationen ein Stadium, wo man mit operativer Freilegung des Gelenkes etwas erreiche und die Resection umgehen könne. Diesen Gedanken in die That umsetzend konnte er einige günstige Erfolge verzeichnen. Aus seinen Erfahrungen mit blutig reponirten Verrenkungen des Ellenbogengelenks zieht er den Schluss: „Für veraltete Luxationen des Ellenbogens sind die Zeiten der Opferung der Gelenkkörper vorbei; man hat nur noch zu entscheiden, nach welchem Termine die Möglichkeit erlischt, durch einfache Arthrotomie zu reponiren. So lange die Gelenkknorpel noch gesund, dürfte dies ein Jahr lang möglich sein!“ Demgemäss sollte innerhalb dieser Zeit sicher arthrotomirt werden.

Drehmann giebt in seiner schon oben citirten Arbeit neben der Beschreibung zweier von Mikulicz mit gutem Erfolge blutig reponirter Hüftluxationen eine erschöpfende Zusammenstellung aus

Digitized by Google

der Literatur. Ebenso fügt Reerink der Schilderung aller von Kraske blutig zurückgeführten Luxationen der verschiedenen Gelenke eine sorgfälitge Aufzählung der sonst noch zur Veröffentlichung gelangten Fälle bei und lässt uns so für die blutige Reposition zahlreiche günstige Erfolge erkennen. Nur bei lange bestehenden Dislocationen des Ellenbogengelenkes Erwachsener, glaubt er die Resection von vornherein für indicirt halten zu müssen, während er für alle frischeren Fälle und die der jugendlichen Alters die Arthrotomie fordert.

Ausser diesen haben noch Albert, Trendelenburg, Rose, Socin, Schönborn, Bruns und Andere Fälle veralteter Luxationen bekannt gegeben, bei denen die blutige Reposition sie durch gute Erfolge belohnte.

Kocher empfiehlt dem Vorgange Polaillon's folgend eine Modification der blutigen Reposition, welche den Zweck verfolgt, der durch die buchtige Beschaffenheit der Wunde erhöhten Infectionsgefahr zu begegnen, insbesondere aber die Ansammlung von Wundsecret in der durch den wieder eingelagerten Gelenkkopf hermetisch verschlossenen Cavitas glenoidalis mit seinen üblen Folgen zu verhindern.

Beide empfehlen nach sorgfältiger Entfernung aller Hindernisse aus dem weit freigelegten Gelenk zunächst den Schluss der Wunde. Die Reposition selbst soll erst erfolgen, wenn die bedeckenden Weichtheile verheilt sind.

Wir vermögen in der Zweizeitigkeit des Eingriffs keinen Vortheil zu erblicken.

War es gelungen, das Operationsgebiet völlig aseptisch zu halten; hatte sich die Wunde per primam intentionem geschlossen, so ist mit dem Zuwarten gegebenenfalls eine nicht wiedereinzubringende Zeit verloren gegangen. Es können sich inzwischen schon wieder neue der Reposition hinderliche Verhältnisse herausgebildet haben, denn in dem mechanisch gereizten Gewebe werden Lebensbethätigungen, wie Entwickelung von Granulationen und anderes, schneller vor sich gehen, als unter gewöhnlichen Bedingungen. Hat sich aber in der Wunde eine Infection entwickelt, so sind wir bei dem zweizeitigen Verfahren in nichts gebessert. Auch hier werden wir die Wunde wieder öffnen und dem inficirten Wundsecret Abfluss nach Aussen verschaffen müssen.

Digitized by Google

War der Kopf reponirt, so werden hierdurch allerdings noch besondere Verhältnisse geschaffen, denen wir indess auch gerecht zu werden vermögen.

In vielen Fällen wird ja ein kräftiger Organismus in einer Wunde lagernde Mikroben bis zu einem gewissen Virulenzgrade überhaupt unschädlich machen und vernichten können.

Gelangen aber solche pyogenen Erreger, sie mögen noch so sehr abgeschwächt sein, in die Gelenkpfanne, die durch den eingefügten Gelenkkopf fest „tamponnirt" ist, so können sie hier in den retinirten Blutcoageln einen vorzüglichen Nährboden finden, in welchem sie sich ungestört zu hoher Virulenz entwickeln können. So kann es dann nach einigen Tagen scheinbar aseptischen Verlaufs zu hoher Temperatursteigerung und allen sonstigen Erscheinungen der Allgemeininfection kommen. Sofort wird der Verband geöffnet, aber die Weichtheilwunde präsentirt sich noch mit normalem Aussehen, denn der Sitz der Infection ist die Gelenkcavität, entzieht sich also unserer unmittelbaren Wahrnehmung.

Da ist es denn von der höchsten Bedeutung, wenn die Schmerzhaftigkeit auf das Gelenk hinweist und eine andere Erklärung für das Fieber mangelt, durch einen Einschnitt in die Gelenkkapsel selbst dem verhaltenen inficirten Wundsecret nach aussen Abfluss zu verschaffen. Der Erfolg wird nicht ausbleiben.

Welche Bedeutung das allmähliche Wachsen der Virulenz in eine Operationswunde eingedrungener Mikroben gewinnen kann, illustrirt noch recht deutlich ein in der v. Bergmann'schen Klinik operirter Fall von Coxa vara, bei dem eine Osteotomie am Collum femoris gemacht worden war.

Der Kranke fühlte sich bis zum 5. Tage post operationem wohl, die Temperatur war normal. Da kam es am 6. Tage zu einer plötzlichen Temperaturerhebung auf 40°, ohne dass durch einen vorher stattgefundenen Verbandwechsel Gelegenheit zu einer secundären Infection gegeben worden wäre. Eine sofort vorgenommene Blutimpfung auf Agar-Agar wies das Vorhandensein des Staph. aureus im Blute nach. Patient erlag der Infection.

Da nun die blutige Reposition einen grösseren operativen Eingriff voraussetzt, so wird man dieselbe selbstverständlich nur bei streng gegebener Indication unternehmen. Ueber dieselbe werden wir noch später zu reden haben.

Digitized by Google

Auf der v. Bergmann'schen Klinik sind im Verlaufe der letzten 6 Jahre sämmtliche veraltete Luxationen mit zweifelloser Indication dem Verfahren der blutigen Reposition unterworfen worden. Ihnen gesellt sich noch ein vereinzelter Fall aus dem Jahre 1886 hinzu.

Alle Verrenkungen im Schultergelenk wurden 6 mal auf blutigem Wege zu reponiren versucht. In 3 Fällen misslang dies, weil der Gelenkkopf an seiner neuen Stelle derartig fest von Schwarten ummauert war, dass er absolut nicht befreit werden konnte. Es musste zu seiner Resection geschritten werden.

Die 3 blutig reponirten Fälle führten zu guten Resultaten.

Ein 54jähriger Mann wurde Ende März 1894 von einem auf seine rechte Schulter auffallenden Balken heftig getroffen. Er konnte danach den Arm nicht mehr bewegen, ging sogleich zu einem Arzt, der eine Ausrenkung der Schulter feststellte und ohne Narkose $^3/_4$ Stunden nach dem Unfall den Arm wieder eingerichtet haben soll. Patient trug nun eine Woche lang eine Mitelle, um die erkrankte Extremität ruhig zu stellen; danach wurde jede Befestigung fortgelassen und zu Bewegungsübungen geschritten. Dieselben waren wenig ausgiebig, es entstanden heftige Schmerzen in der Schulter. Der Arm konnte zur Arbeit nicht gebraucht werden. Deshalb wandte sich der Patient etwa 6 Wochen nach der Verletzung wieder an einen Arzt, der zwar eine „Ankylose des rechten Schultergelenks" constatirte, jedoch keine Dislocation, vielmehr normale Stellung der Schulter und des Armes fand. Da jede Bewegung im Schultergelenk unmöglich war, wurde eine Untersuchung in Narkose vorgenommen.

Kaum war der Arm über die Horizontale erhoben, so entstand ein Krachen, als ob starke Adhäsionen gerissen wären und der Oberarmkopf luxirte nach vorn. Die Reposition gelang nicht. An den folgenden Tagen entstand durch Bluterguss eine am Oberarm und der rechten Thoraxseite ausgebreitete Schwellung, die unter Eisbehandlung allmälig verschwand.

8 Wochen nach der Verletzung suchte der Patient die Klinik auf.

Die Untersuchung ergab das Vorhandensein einer Luxatio humeri dextri subcoracoidea. Der luxirte Kopf fühlte sich stark verdickt an, so dass die Annahme einer früheren Fractur berechtigt schien. Der M. deltoides zeigte sich leicht atrophisch. Der Kopf stand in seiner pathologischen Stellung unbeweglich fest.

Da die Reposition mit vorsichtigen Manövern auch in Narkose nicht gelang, wurde zur Operation geschritten.

Hautschnitt bei möglichster Elevation des Armes am vorderen Pectoralisrand. Pectoralis major und minor nebst Coraco-brachialis nach oben gezogen; Gefässe und Nerven nach unten und innen. Die Gefässbündel liessen sich schwer isoliren, da der ganze Kopf und seine Umgebung von einem schwieligen harten Gewebe eingehüllt war, das erst mit Messer und Scheere entfernt werden musste.

Digitized by Google

Ein Ast des N. musculo-cutaneus war zu durchschneiden, da er quer über den luxirten Kopf verlief und sich nicht bei Seibe schieben liess. Die Capselreste waren stark verdickt. Nach Lösung des durch Callus an Umfang vergrösserten Kopfes aus seinen Befestigungen und Heraushebeln desselben gelang es in der jetzt entstandenen grossen und tiefen Höhle nach Entfernung von Blutgerinnseln und einzelnen Fetzen der Capsel, sowie des vollständig abgerissenen Subscapularis, die Cavitas glenoidalis zu finden. Dieselbe zeigt einen gut erhaltenen Knorpelbelag. Die Capselreste wurden durch Fäden nach aussen gezogen.

Die Repositionsmanöver (Extension, Elevation, Innenrotation des Humerus) führten zum Ziele, nachdem man bei fixirter Scapula im oberen Humerusdrittel einen Zug nach oben aussen angelegt und einen Spatel von unten her in das Gelenk geführt hatte, auf dem der Kopf schliesslich in die Pfanne glitt. Es folgte eine starke parenchymatöse Blutung, besonders aus den durchschnittenen schwartigen Verdickungen der Capsel. Deshalb begnügte man sich mit blosser Tamponade. Es wurde keine Capselnaht vorgenommen.

Am nächsten Tage konnte der Tampon aus der nunmehr völlig trockenen Wunde entfernt werden. Die Haut wurde durch Nähte vereinigt und in den unteren Wundwinkel ein Drain eingelegt. Der Wundverlauf gestaltete sich reactionslos. Die höchste Temperatur am 5. Tage betrug 37,9. Am 8. Tage wurde das Drain fortgelassen, die kleine Oeffnung schloss sich schnell.

Am 19. Tage konnten passive Bewegungen und Massage vorgenommen werden. Patient übte den Arm sehr fleissig. Die passiven Bewegungen waren völlig frei, die activen waren ausgiebig, doch zunächst noch nicht sehr kräftig. Ausfallserscheinungen von Seiten des durchschnittenen Nervenastes waren nicht zu constatiren.

Mit der Zeit kehrte auch dem Arme seine alte Kraft wieder.

Ein anderer 40jähriger Patient hatte sich im November 1892 beim Holzaufladen durch Stoss gegen einen Wagen die rechte Schulter ausgerenkt. Es bildete sich eine ausgedehnte Anschwellung in der Gegend des Schultergelenks. Ein Kurpfuscher versuchte die Einrichtung und behauptete, dass sie ihm gelungen sei. Nach 3 Wochen konnte der Patient den Arm immer noch nicht gebrauchen, auch merkte er selbst, dass die Form seiner rechten Schulter keine normale war. Nach 12 Wochen endlich suchte er die Kliuik auf.

Hier stellte man eine Luxatio humeri dextri subcoracoidea fest. Die rechte Schulter war unbeweglich, der Deltoideus etwas atrophisch. Der Arm war zu keiner Beschäftigung brauchbar.

Auch in Narkose führten die vorsichtig ausgeführten Repositionsmanöver zu keinem Ziele. Dadurch wurde die Operation erforderlich.

Hautschnitt bei elevirtem Arm am Rande des Pectoralis major. Nach dessen Freilegung gelangte man stumpf sofort auf die nach oben gedrängten Gefässe. Um das Operationsgebiet übersichtlicher zu machen, wurde in den Rand des Pectoralis nahe an seiner Insertion ein etwa 3 Ctm. langer Einschnitt gemacht. Während nunmehr die Gefässe nach oben, die Nerven nach unten mit stumpfem Haken bei Seite gehalten wurden, kam ein schmaler in der

Digitized by Google

Längsrichtung des elevirten Armes verlaufender Muskel (anscheinend der Subscapularis) zum Vorschein. Unter ihm liess sich der Humeruskopf fühlen. Der Muskel wurde durchtrennt. Bei der darauf folgenden stumpfen Präparation des Kopfes fand sich der vordere Rand der gerissenen Capsel. Der Kopf wurde durch Rotationsbewegungen des Armes aus seiner Umgebung gelockert, wobei sich erwies, dass das Tuberculum minus abgerissen war.

Nach einigen Versuchen gelang es nun, den Kopf in die zuvor von leichten Auflagerungen befreite, mit gesundem Knorpel ausgekleidete Pfanne zu bringen; indess glitt er wieder sehr leicht aus derselben heraus. Um ihm einen festeren Halt zu geben, wurde der vordere Theil der Capsel, da der hintere nicht aufzufinden war, an die Sehne des Biceps (Caput longum) angenäht. Exacte Blutstillung. Primäre Naht. Verband in der bei Humerusluxationen üblichen Art.

In den ersten Tagen klagte Patient sehr über reissende Schmerzen im ganzen rechten Arm. Die Abendtemperatur stieg langsam an (höchste 38,4).

Bei dem nun folgenden Verbandwechsel zeigte sich die Wunde reactionslos. Der nächste Tag brachte einen deutlichen Temperaturabfall. Die Schmerzen waren verschwunden. Am 10. Tage konnten die Nähte entfernt werden, die Wunde war per primam vereinigt.

Vom 14. Tage an wurde jeder Verband fortgelassen. 4 Tage später begannen die activen und passiven Bewegungen; auch wurde täglich massirt. 1 Monat nach der Operation verliess der Patient die Klinik. Mit Hilfe seines linken Armes konnte er den rechten vollständig erheben, sowie denselben nach allen Richtungen hin ohne Schmerzen bewegen. Die active Beweglichkeit war vor der Hand noch gering.

3 Jahre später stellte sich der Patient wieder vor. Die Narbe am vorderen Pectoralisrand war gut beweglich. Die Musculatur des rechten Armes war kräftig und zeigte keinen Unterschied gegen die der gesunden Seite. Nur der Deltoides war etwas zurückgeblieben und das Tuberculum majus sprang stark hervor. Der operirte Arm konnte mit Hilfe des Deltoides nicht ganz bis zur Horizontalen erhoben werden; mit Hilfe des Schulterblattes gelang indess die Elevation bis ca. 45° über die Horizontale. Patient konnte bequem mit der rechten Hand nach seinem Hinterhaupte fassen.

Die active Aussenrotation des Oberarmes war mangelhaft, passiv erfolgte sie unter Crepitation. Der Mann hatte seine Arbeit wieder in vollem Umfange aufgenommen.

Ein dritter Patient endlich mit veralteter Schulterluxation war ein 53jähr. Mann, dem am 25. December 1893, bei einem epileptischen Anfall, von den ihn festhaltenden Genossen der rechte Oberarm luxirt worden war. Repositionsversuche scheiterten. 3 Monate später trat Patient in die Klinik ein. Man fand den Humeruskopf unbeweglich hinter seiner Gelenkpfanne stehen. (Luxatio retroglenoidalis.) Bei ruhigem Verhalten schmerzte der Arm nicht; wurde indess Sitz quälender Schmerzen, sobald mit ihm Bewegungen ausgeführt wurden. Die Musculatur des ganzen Armes, der ein wenig adducirt und nach innen rotirt stand, war atrophisch.

Digitized by Google

Die in Narkose vorgenommenen vergeblichen Repositionsversuche ergaben das Vorhandensein einer ganz geringen Beweglichkeit des Oberarmkopfes gegenüber dem Schulterblatt.

Am 31. März 1894 wurde zur Operation geschritten:

Hautschnitt etwa 4 Finger breit unter der Spina scapulae bogenförmig nach dem hinteren Rand des Deltoides und an diesem noch etwa 5 Ctm. lang. Der hintere Rand des Muskels, sowie der sichtbar werdende Nervus axillaris werden nach vorn und oben gezogen. Der äussere Scapularrand wird durch Lösung des Infraspinatus in seinem oberen Theil freigelegt. Nun treten in der Nähe der Gelenkpfanne an der Scapula callöse Wucherungen zu Tage. Auf ihnen ruht der luxirte Kopf, welcher hier durch feste Stränge fixirt ist. Dieselben werden durchtrennt. Die Ränder der Capsel an ihrer Rissstelle sind leicht verdickt.

Bei der Aussenrotation lockert sich das Tuberculum minus, das sich nach hinten rauh und abgeplattet zeigte und nach vorn einen Längsspalt aufwies, aus dem sich noch ein kleines lockeres Knochenstückchen entfernen liess. Die Knorpelfläche der Cavitas glenoidalis zeigt einen matteren Glanz als normal.

Es gelang dann durch Aussenrotation mittels Elevationen den Kopf an seinen physiologischen Platz zu bringen und die Capsel über ihm zu vereinigen.

Sämmtliche entstandenen Taschen wurden sorfältig tamponnirt; ein Theil der Hautwunde geschlossen. Es folgte der Verband und die Fixation des Armes am Thorax bei rechtwinklig gebeugtem Vorderarm unter Suspension des letzteren.

Die Temperatur stieg am Abend nach der Operation auf 38,8, bewegte sich aber alsdann innerhalb der normalen Grenzen. Die Tamponnade wurde innerhalb der nächsten Woche zweimal gewechselt. Am 8. Tage war die Wunde zum grössten Theile geschlossen. Der Humerus liess sich ohne Schmerzen ein wenig bewegen. Am 16. Tage konnte jeder Verband fortgelassen und gleichzeitig mit Bewegungsübungen, Massage mit Faradisation begonnen werden. Nach $1^1/_2$ Monat verliess Patient die Klinik. Die passive Beweglichkeit war ausgiebig, active in mässigem Grade vorhanden.

Nach 3 Jahren hatte sich die Function ganz erheblich gebessert. Der Arm konnte seitlich bis 45^0 nach vorn bis zur Horizontalen erhoben werden. Innen- und Aussenrotation waren ausgiebig, allein es machte sich hierbei ein leises Crepitiren wahrnehmbar. Schmerzen waren nie wieder aufgetreten.

Die Atrophie der Musculatur war durch systematische Nachbehandlung grossentheils wieder behoben. Der grösste Umfang des rechten Oberarms betrug 23,5, des linken 24 Ctm., während der Unterarm beiderseits 23,5 Ctm. maass. Der Arm war wieder zur Arbeit tauglich und der Patient glücklich, seinem Berufe wiedergegeben zu sein.

Die seltenere Form der retroglenoidalen Luxation gab noch Veranlassung zu Versuchen am Cadaver, welche zeigten, dass eine solche nur eintritt, wenn vorher die Insertion des Subscapularis am Tuberculum minus gelöst und der Capselriss hinten unten, dicht

Digitized by Google

am hinteren Pfannenrande angelegt ist. Die Luxation trat sodann ein bei geringer Elevation, Abduction und starker Innenrotation, auf welche die entgegengesetzten Bewegungen folgten.

Die hier mitgetheilten Fälle von veralteter Schulterluxation weisen verschiedene Aehnlichkeiten auf. Alle drei waren in ihrem frischen Zustande mit Fracturen (des Caput humeri, des Tuberculum minus) vergesellschaftet, Complicationen, die das Zurückbringen einer Verrenkung wesentlich erschweren, wenn nicht gar gänzlich unmöglich machen.

Es handelte sich hierbei um nicht mehr jugendliche Individuen (54, 40 und 53 Jahr). Der Oberarm hatte jedesmal längere Zeit (8 Wochen, 3 Monate und ein mal 3 Monate und 6 Tage) in seiner pathologischen Stellung verharrt, ein Moment, das dem Gelingen der Operation recht wenig günstig war.

In den beiden ersten Fällen zeigte der Knorpelbelag des Gelenks noch nach so langem Zeitraum seine normale Beschaffenheit, während er bei dem dritten Patienten schon insofern Sitz destruirender Veränderungen war, als er an seinem Glanze eingebüsst hatte. Festere Auflagerungen auf der Cavitas glenoidalis wurden nicht gefunden.

Das Verhalten der Kapsel war verschieden. Es ergab sich, dass es für die spätere Function belanglos ist, ob man im Stande ist, die zerrissene Kapsel über dem Kopf wieder zu vereinigen. Im ersten Falle hatte eine Kapselnaht überhaupt unterbleiben müssen, weil man ihre Reste nicht hatte auffinden können. Bei dem zweiten Patienten war der allein aufzufindende vordere Theil der Kapsel an die Bicepssehne angenäht worden; nur im 3. Falle liess sich die Kapsel wieder völlig vereinigen. Wesentlich ist es also nur, dem reponirten Kopfe — gleich wie — einen Halt zu geben und ihn vor Reluxationen zu schützen. Selbstverständlich geschieht dies durch die Wiedervereinigung der unveränderten Kapselreste am einfachsten und sichersten.

Eine leichte Atrophie des Deltoides war bei allen dreien vorhanden; bei dem letzten war auch die übrige Armmuskulatur von der Atrophie ergriffen. Indess hat dies auf das Endresultat keinen nennenswerthen Einfluss gehabt; dasselbe war jedesmal zufriedenstellend.

Die vorher zu jeder Bethätigung unbrauchbare Extremität war durch den Eingriff wieder so weit gebessert, dass die Betreffenden ihre Arbeit wieder hatten aufnehmen können.

Digitized by Google

Sicherlich ist ein Theil des guten Erfolges auch dem Umstande zu verdanken, dass der Wundverlauf ein ungestörter war und man verhältnissmässig früh (nach 19, nach 18, nach 16 Tagen, mit Bewegungsübungen, Electrisiren und Massage des kranken Armes hatte beginnen können.

Veraltete Luxation im Ellbogengelenk kamen sieben zur operativen Behandlung.

Die erste Patientin, ein 20jähriges kräftiges Mädchen trat $4^1/_2$ Monat, nachdem sie sich durch einen Sturz vom Wagen den linken Ellenbogen verrenkt hatte, in die Klinik ein. Es bestand eine Luxation des Vorderarmes nach hinten. Derselbe stand in stark stumpfwinkliger Flexion zum Oberarm. Passive Beugung im Ellenbogengelenk ganz gering, Pronation und Supination eben noch andeutungsweise vorhanden. Die Ulna ragte mit der Tricepssehne etwa 3 Ctm. nach hinten über den Humerus hinaus. Am Condylus internus liess sich eine Verdickung feststellen. Das Radiusköpfchen und seine Gelenkpfanne liessen sich deutlich abtasten. Der Condylus externus konnte nur schwer in der Ellenbeuge etwas unterhalb des Capitulum radii gefühlt werden.

Nach vergeblichen Repositionsversuchen (auch in Narkose) Operation (30. Juni 1891).

Resectionsschnitt nach Langenbeck, nur etwas mehr nach dem Radiusköpfchen hin, um den Tricepsansatz nicht zu verletzen. Es gelang nur mit grossen Schwierigkeiten, das Radiusköpfchen und das Olecranon aus den dicken Schwarten herauszupräpariren. Der Nervus ulnaris trat nicht zu Tage, er wurde mit den Weichtheilen bei Seite geschoben. Die Knorpelfläche des Gelenkes war an verschiedenen Stellen ohne jeden Glanz und zeigte kleine, aber feste Auflagerungen, die sich nicht entfernen liessen.

Da sich der nun versuchten Reposition der Vorderarmknochen immer noch Widerstand entgegenstellte, wurde ein zweiter Schnitt über dem Condylus internus angelegt und von hier aus das Gelenkende des Humerus von seinen straffen und derben Strängen befreit. Jetzt erst glückte die Reposition.

Es folgte die Naht der Weichtheilwunde bis auf eine kleine Stelle, aus der ein Jodoformgazestreifen herausgeleitet wurde. Verband in spitzwinkliger Flexionsstellung des Ellenbogens und Mittelstellung zwischen Pro- und Supination.

Der Wundverlauf schien zunächst ein günstiger zu sein. Da kam es im Verlauf der 2. Woche zu Temperatursteigerungen und lebhaften Schmerzen in dem operirten Gelenk. Die offen gelassenen Stellen der Wunden wurden erweitert und Drains eingelegt, worauf die Temperatur mit der Zeit auf das normale zurückkehrte. Der Ellenbogen wurde rechtwinklig gestellt.

Noch einmal kam es am 21. Tage zu einer Temperatursteigerung. Aus dem unteren Wundwinkel über dem Condylus externus sickerte Eiter hervor. Erweiterung der hier bestehenden Fistel mit dem Messer, leichte Jodoformgazetamponade. Hierdurch wurde die Wundheilung derart verzögert, dass erst am

Digitized by Google

30. Tage mit passiven Bewegungen begonnen werden konnte, die nur in ganz geringem Grade möglich waren. Massage und Faradisation führten eine kaum merkliche Besserung herbei. Am 42. Tage verliess die Patientin die Klinik. Es bestand nahezu Ankylose des Ellenbogengelenks in rechtwinkliger Stellung.

Ein ähnliches Resultat zeitigte ein zweiter Fall. Ein 8jähriges Mädchen hatte sich beim Hinstürzen eine Verrenkung des linken Ellenbogens zugezogen. Nach fruchtloser Behandlung seitens zweier Aerzte trat es (5 Wochen nach dem Unfall) in die Klinik ein. Der linke Arm stand im Ellenbogen stumpfwinklig flectirt, die Achse des Oberarms traf den des Vorderarms etwas unterhalb seines Gelenkendes am Ellenbogen. Das Olecranon überragte mit der strangartig von ihm nach dem Oberarm ziehenden Tricepssehne die Trochlea nach hinten. Neben dem ersteren war die Gelenkfläche des Radius vollständig abzutasten. Der Condylus internus fühlte sich rauh und verdickt an. Der Arm konnte im Ellenbogen weder activ noch passiv weiter gestreckt werden, die Flexion war über einen stumpfen Winkel hinaus nicht möglich. Es handelte sich also um eine veraltete Luxation des Vorderarms nach hinten mit Fractur des Condylus internus. Der auch in Narkose vergeblich bleibende Repositionsversuch veranlasste zur Operation. Durch einen Langenbeck'schen Resectionsschnitt, der indess näher dem Radius seinen Verlauf hatte, wurde das Gelenk eröffnet. Der Condylus externus wurde von seinen Muskelansätzen frei präparirt. Aber auch jetzt liess sich der Radius noch nicht reponiren. Darauf wurde erst ein Theil des Tricepsansatzes mit dem Periost vom Olecranon und schliesslich der ganze Tricepsansatz abpräparirt. Die Gelenkfläche des Olecranon war mit Bindegewebe ausgefüllt, das mit einiger Mühe exstirpirt wurde die Knorpelflächen präsentirten sich in gesunder Beschaffenheit. Da die Reposition sich auch jetzt noch nicht bewerkstelligen liess, wurde auch der Condylus internus freipräparirt. Man konnte dabei deutlich sehen, dass derselbe fracturirt gewesen war. In der Fossa supratrochlearis posterior fand sich eine Exostose, welche mittels der Luer'schen Zange entfernt wurde. Erst nachdem alle 3 Gelenkenden freigelegt waren, ging die Reduction von Statten. Darauf wurden Haut, Gelenkkapsel und Periost mit den Muskelansätzen durch tiefgreifende Nähte vereinigt; nur eine kleine Lücke blieb zum Herausleiten der Wundsecrete.

Es entwickelte sich eine schwere Infection. Die Temperatur stieg am zweiten Abend auf 39,8. Das Kind schien leicht benommen. Der sofort vorgenommene Verbandwechsel zeigte, dass der ganze Arm geschwollen, phlegmonös war. Auf Druck in der Ellenbeuge entleerte sich reichlicher dünnflüssiger Eiter. Demzufolge wurde die Wunde im ganzen Umfange wieder geöffnet, das Gelenk wieder luxirt und mit Jodoformgaze ausgestopft. Der Nutzen dieses Verfahrens war eclatant. Das Kind erholte sich schnell und am 6. Tage war die Temperatur wieder normal. In dieser kurzen Zeit aber hatte sich die Gelenkhöhle bereits wieder mit neuen Granulationen zu füllen begonnen. Sie wurden entfernt. Aber jetzt zeigte die Humerusepiphyse ein mattes Aussehen, ja der knorpelige Ueberzug des lateralen Theiles war

Digitized by Google

hellbraun verfärbt, aber noch nicht deutlich necrotisch, während der Knorpel des Olecranon unverändert geblieben war.

Es wurden nunmehr von der Gelenkhöhle aus drei Incisionen nach aussen gemacht; durch zwei wurden Drains geleitet, das dritte diente zum Herausführen der Jodoformgaze aus dem Gelenk, welches wieder reponirt worden war. Die Hautwunde wurde durch einige Nähte verkleinert. Fixirender Verband des Armes in rechtwinkliger Flexion und Supination. In der Folge war der Verlauf ein ziemlich günstiger; die Wunde schloss sich in nicht zu langer Zeit bis auf einige kleine Fisteln, welche mit Arg. nitric. geätzt wurden. Da entwickelte sich ungefähr 4 Wochen nach der Operation an der ulnaren Seite des Unterarms eine beträchtliche, äusserst druckempfindliche Gelenkschwellung; unter der blauroth verfärbten Haut deutliche Fluctuation. Eine Incision förderte reichliche Eitermengen zu Tage. Es währte ziemlich eine Woche, bis die Incisionswunde geheilt war. Jetzt erst — am 40. Tage nach der Operation — konnte mit passiven Bewegungen vorgegangen werden. Dieselben waren minimal und äusserst schmerzhaft. Die noch 14 Tage hindurch fortgesetzten Uebungen, verbunden mit Massage und Electrisiren besserten die Function nicht. Es folgte noch eine poliklinische Behandlung, die die Fisteln zur Heilung brachte und durch Gipsverbände in bald stumpfwinklig gestreckter, bald gebeugter Stellung Besserung der Function anstrebte, leider aber nicht erreichte.

Nach 6 Jahren bestand eine völlige Ankylose des Ellenbogengelenkes in rechtwinkliger Stellung. Der Arm war schwächer, als der gesunde, konnte indess zu landwirthschaftlichen Arbeiten gebraucht werden.

Ein 11jähriger Knabe kam 3 Monate, nachdem er sich durch einen Sturz aus $1^1/_2$ Mtr. Höhe den rechten Ellenbogen verrenkt hatte, in die Klinik. Während der ganzen Zeit war der Arm durch Ausfall der Beugungsfähigkeit unbrauchbar gewesen.

Die Untersuchung bei der Aufnahme ergab das Vorhandensein einer typischen Luxation des Vorderarms nach hinten mit ganz geringer Excursionsfähigkeit im Sinne der Beugung und Streckung.

Repositionsversuche auch in Narkose vergeblich. Daher Eröffnung des Gelenks durch zwei seitliche, ca. 8 Ctm. lange Schnitte. Die Ligg. lateralia, sowie das Lig. annulare radii wurden durchschnitten; einige Schwarten, sowie auf den sich nachher intakt erweisenden Knorpelflächen liegende Bindegewebswucherungen liessen sich leicht entfernen. Darauf wurden die centralen Enden der Vorderarmknochen durch hebelnde Bewegungen an ihre Stelle gebracht. Nach Vereinigung der Kapsel wurde die Wunde zum grössten Theile vernäht, Drains eingeführt und nun der Ellenbogen durch einen gefensterten Gipsverband fixirt. Wieder gab es eine Temperatursteigerung, welche am 2. Tage die Oeffnung des Verbandes erforderte. Aus dem unteren Wundwinkel der ulnaren Seite floss Eiter und es wurde daher, wie es in der der voraseptischen Zeit angehörenden Krankengeschichte heisst „sorgfältig ausgespült“ und wieder ein antiseptischer Verband angelegt. Nach ungefähr 8 Tagen war die Temperatur wieder eine normale, die Wunden schlossen sich allmälig und am 23 Tage

Digitized by Google

konnte mit der üblichen Nachbehandlung begonnen werden. Dieselbe konnte indess kein erfreuliches Resultat herbeiführen. Die passive Beweglichkeit blieb gering.

Nach 11 Jahren war allerdings eine geringe Fähigkeit, das Ellenbogengelenk zu beugen, vorhanden. Die Supination war aufgehoben, Pronation hingegen möglich. Der Oberarm war recht dünn geworden und es konnten nur leichtere Arbeiten geleistet werden.

Dass wir in den eben beschriebenen 3 Fällen für den nicht günstigen Verlauf lediglich die Infection verantwortlich machen müssen, erhellt aus dem Vergleich mit den hierunter zu betrachtenden Fällen und ihren guten Resultaten. Sie boten, was die Veränderungen im Gelenk und das Bestehen der Luxation anbetrifft, annähernd dieselben Verhältnisse, nur war bei ihnen der Verlauf aseptisch.

Fall II liess uns ja deutlich erkennen, wie die vom Eiter bespülten Knorpelflächen destructive Veränderungen eingehen.

Derartige störende Momente sind natürlich bei einem rein aseptischen Verlauf nicht zu besorgen.

Ein 15jähriger Knabe verrenkte sich durch Ausgleiten seinen linken Ellenbogen. Die Behandlung seitens eines Kurpfuschers vermochte die fehlerhafte Stellung des unbrauchbar gewordenen Armes nicht zu beseitigen und so suchte Pat. ca. 3 Monate nach seinem Unfall die Klinik auf.

Hier präsentirte sich der linke Arm in stumpfwinkliger Beugung im Ellenbogengelenk bei supinirtem Vorderarm. Weder active noch passive Bewegungen konnten ausgeführt werden; das Olecranon war nach oben und hinten dislocirt. Repositionsversuche auch in Narkose erfolglos.

Durch einen bogenförmigen Schnitt über dem Olecranon wurde dieses zunächst freigelegt und dann abgesägt, nachdem noch die festen Fasermassen, die dasselbe mit dem Oberarm fest verbanden, beseitigt worden waren. So ergab sich ein ungehinderter Einblick in das Gelenk, aus welchem Schwarten, bindegewebige Auflagerungen, sowie vom Condylus externus hereingewucherte Callusmassen entfernt wurden. Der Knorpel war noch nicht pathologisch verändert. Jetzt liessen sich die Vorderarmknochen bequem reponiren. Die beiden Stücke des Olecranon wurden durch Silberdraht wieder vereinigt, danach die Haut vernäht, nur zu den beiden offen gelassenen Wundwinkeln wurde ein Tampon herausgeleitet. Während des Verbandes luxirte das Radiusköpfchen mehrere Male, blieb aber endlich an seinem richtigen Ort. Die Wunde verheilte ganz reactionslos (die höchste Temperatur betrug 37° Abends), so dass nach 15 Tagen schon mit leichten passiven Bewegungen begonnen werden konnte.

Nach einem Aufenthalt von 4 Wochen verliess Patient geheilt die Anstalt.

3 Jahre später war die Beugung in dem operirten Gelenk eine normale, nur bei der Streckung war ein Minus von 45° vorhanden.

Digitized by Google

Pronation und Supination waren frei; letztere Bewegung erzeugte leichtes Crepitiren. Der Knabe hatte in der Zwischenzeit das Töpferhandwerk erlernt.

Ein 22jähriger Lehrer fand 13 Wochen, nachdem er durch Ausgleiten auf einer Steintreppe eine Verrenkung des rechten Ellenbogens erlitten hatte, Aufnahme in der Klinik.

Es liess sich eine veraltete Luxatio cubiti posterior feststellen. Die Function des Armes war auf das Mindestmaass beschränkt, jede Bewegung von lebhaften Schmerzen gefolgt. Nach vergeblichen Repositionsversuchen auch in Narkose wurde durch einen Querschnitt auf der Streckseite von einem Condylus zum andern das Olecranon freigelegt und quer durchsägt. Nach scharfer Durchtrennung sehr hinderlicher Narbenstränge an beiden Seiten und Entfernung verschiedener Callusmassen am Oberarm und in der Gegend des Proc. coronoideus, gelang es das Gelenk aufzuklappen und zu übersehen. Dasselbe zeigte ein normales Aussehen.

Die Reposition ging leicht von statten, liess sich jedoch, namentlich bei Supination schwer halten; die Kapsel konnte nicht genäht werden. Nun wurde das Olecranon durch Silberdrähte wieder vereinigt, die Hautwunde bis auf zwei kleine seitliche Oeffnungen vernäht. Ein Gipsverband fixirte den Arm in mässig gestreckter Stellung, während Hand und Vorderarm die Mitte zwischen Pronation und Supination einnahmen.

Es stellte sich keine Störung des Wundverlaufs ein, weshalb der Verband bis zum 10. Tage liegen blieb. Die Verbandstoffe erwiesen sich beim Wechsel als vollkommen trocken bis hinunter auf die Wunde, die völlig reactionslos aussah.

Der zweite Gipsverband wurde in derselben Stellung des Armes angelegt. Nach weiteren 10 Tagen wurde derselbe durch einen einfachen Verband ersetzt und gleichzeitig mit passiven Bewegungen begonnen. Dieselben waren zunächst noch recht beschränkt, nahmen aber mit der Zeit an Umfang zu, während gleichzeitig active Beweglichkeit sich einleitete.

Ungefähr zwei Jahre später bestand beim Beugen des Ellenbogens ein Minus von 30°, beim Strecken ein solches von 20°. Der Unterarm stand zwischen Pronation und Supination, erstere Bewegung war etwas beschränkt; letztere vollkommen frei.

Das Olecranon befand sich an normaler Stelle und war leicht verdickt. 2 Finger breit unter der Spitze desselben stülpte ein Drahtende die Haut hervor. Es war reactionslos eingeheilt und verursachte nicht die geringsten Beschwerden.

Die Muskelkraft war eine normale und was dem Patienten in seinem Berufe das wichtigste war, seine Schreibfähigkeit war wieder völlig hergestellt.

Eine 32jährige Arbeiterfrau nahm 3 Monate, nachdem sie sich bei einem Sturze den linken Ellenbogen verrenkt hatte, die Hülfe der Klinik in Anspruch. Es bestand eine typische Luxatio antibrachii nach hinten, der Arm war mit stumpfwinklig gebeugtem Ellenbogengelenk fixirt, active und passive Beweglichkeit nicht einmal andeutungsweise vorhanden. Repositionsversuche auch

Digitized by Google

in Narkose erfolglos. Nunmehr wurde das Gelenk durch zwei seitliche Schnitte und einen dieselben in der Mitte verbindenden Querschnitt eröffnet, einige verdickte Kapselreste entfernt. Der Knorpel schien, soweit er sichtbar war, unverändert. Jetzt wurde versucht durch die gewöhnlichen Manöver die richtige Lage der Gelenkenden wiederherzustellen, was auch gelang. Indessen brach hierbei das Olecranon ab. Wie sich herausstellte, war es durch feste Fasermassen mit dem Humerus verwachsen. Es wurde nun von diesem gelöst und mit Silberdraht wieder an der Ulna befestigt. Die Hautwunden wurden bis auf eine kleine Lücke für die Tampons im unteren Wundwinkel vernäht. Der Arm erhielt einen fixirenden Verband in rechtwinkliger Stellung. Es gab eine leichte Temperatursteigerung bis 38,3, auch stellten sich Schmerzen ein. Bei dem nach 8 Tagen erfolgenden Verband-Wechsel zeigte die Wunde ein gutes Aussehen. Am 14. Tage post operationem wurde mit passiven Bewegungen, Massage und Electrisiren begonnen. Pat. übte selbst die Extremität sehr fleissig, so dass sie bereits am 20. Tage nach dem Eingriff mit geringer activer Beweglichkeit entlassen werden konnte.

4 Jahre später waren die Bewegungen in dem operirten Gelenk vollkommen frei und kräftig. Der völligen Streckung fehlten etwa 5°. Die Contouren des Gelenks waren völlig normale; die Narben leicht verschieblich. Beim Abtasten des Olecranon fühlte man etwa 5 Ctm. unter der Spitze eine annähernd quer verlaufende höckrige Leiste. Der Silberdraht war reactionslos eingeheilt, Schmerzen waren nie aufgetreten.

Ein 6jähriger Knabe acquirirte eine Verrenkung des rechten Ellenbogengelenkes durch Sturz von einem Wagen.

Die Einrichtung soll nach Angabe des Arztes sofort gelungen sein; man legte einen Gipsverband, der ungefähr 12 Tage getragen wurde. Am 4 Tage, nachdem der Verband entfernt worden war, trat bei geringfügiger Ursache wieder eine Verrenkung im Ellenbogen ein, die diesmal nicht beseitigt werden konnte.

Bis zu seiner Aufnahme in die Klinik waren vom Tage des Unfalls an 5 Wochen verstrichen. Eine eingehende Untersuchung sicherte die Diagnose: Luxatio radii dextri inveterata verbunden mit Infractio ulnae an der Grenze zwischen oberem und mittlerem Drittel.

Die Beugung war bis zu einem spitzen Winkel von etwa 75°, die Streckung bis zu einem stumpfen Winkel von etwa 165° möglich. Pronation und Supination liessen sich nur in ganz geringem Grade ausführen.

Der ergebnisslose Versuch der unblutigen Reposition erheischte die Operation. So wurde denn die Haut des rechten Armes in der Ellenbeuge gerade über der Vena mediana durch einen etwa 8 Ctm. langen Schnitt gespalten, der Nervus cutaneus externus wurde zur Seite gezogen. Nach sorgfältiger Blutstillung wurde auf das Radiusköpfchen eingegangen und dieses freigelegt. Ein jetzt vorgenommener Versuch, dasselbe an seinen physiologischen Ort zu bringen, misslang, da sich zwischen Condylus externus humeri und Proc. coronoideus ulnae Kapseltheile sehr straff ausspannten. Diese, sowie das Lig. annulare radii wurden gespalten, worauf sich die Reposition be-

Digitized by Google

werkstelligen liess. Doch sprang das Radiusköpfchen sofort wieder heraus, sobald der am Vorderarm ausgeübte starke Zug nachliess. Es wurde nunmehr die Ulna an der Bruchstelle wieder eingebrochen und der Vorderarm in starker Extension, Abduction und Supination fixirt, da in dieser Lage der Radius am sichersten in seiner Stellung verblieb. Die Haut wurde durch zwei Nähte geschlossen. Bei der ersten Abnahme des Gipsverbandes nach 14 Tagen wurden die Nähte entfernt. Die Wunde zeigte sich per primam geschlossen. Der Arm wurde in ganz leichte Flexion gestellt, die bei jedem Verbandwechsel etwas verstärkt wurde, bis nach Monatsfrist eine rechtwinklige Beugung im Ellenbogengelenk erreicht war. Gleichzeitig war mit vorsichtigen passiven Bewegungen begonnen worden. Pat. wurde am 68. Tage entlassen. Die Extension war eine vollständige, die Flexion bis zu einem spitzen Winkel mit einem Minus von ca. 60° möglich. Das Radiusköpfchen fühlte man bei der Rotation der Hand an seinem gehörigen Orte. Der selbstständige Gebrauch der Hand war zunächst noch sehr gering, nahm aber durch sehr sachgemässe, orthopädische Behandlung in kurzer Zeit so zu, dass ein günstiges Resultat erzielt wurde. Der Knabe konnte sich mit turnerischen Leistungen präsentiren.

Herr Geheimrath v. Bergmann verfügt noch aus seiner Privatpraxis über einen Fall von Luxatio antibrachii posterior bei einer Dame, wo die blutige Reposition nach mehr als 6monatlichem Bestehen ein überraschend gutes Resultat gab.

Die näher ausgeführten 7 Fälle von veralteter Ellenbogenluxation lassen deutlich erkennen, wie sehr eine Infection von Gelenkwunden das functionelle Resultat trübt.

Selbst der sonst günstige Umstand, dass es sich in den ersten drei Fällen noch um jugendliche Individuen (20, 8 und 11 J.) handelte, wurde durch den nicht aseptischen Verlauf illusorisch gemacht; ebenso wie es danach keinen Vortheil mehr bringen konnte, dass Fall 1 und 3 ohne Complication von Seiten des Knochensystems gewesen waren. In allen diesen 3 Fällen zeigten sich die Knorpelflächen mit Bindegewebswucherungen bedeckt, welche sich nur im ersten Falle nicht völlig entfernen liessen. Auch konnte durch die verzögerte Heilung mit den orthopädischen Maassnahmen erst nach 30, 40 beziehungsweise 23 Tagen begonnen werden. Die Luxationen waren $4^1/_2$ Monat, 5 Wochen und 3 Monate alt gewesen.

So bestand denn hier der durch die Operation gewährte Nutzen lediglich in einer Correctur der Stellung.

Besserer Resultate erfreuten sich die Patienten, bei denen ein aseptischer Wundverlauf stattgefunden hatte. Es handelte sich ebenfalls noch um jugendliche Individuen (15. 22, 32 und 6 Jahre).

Digitized by Google

Nur einer dieser Fälle wies eine Complication mit Fractur auf. Mit einer Ausnahme hatten sich die Knorpelflächen unter den leicht zu entfernenden Auflagerungen intakt erwiesen, trotzdem bis zur Operation 3 mal ein Zeitraum von 3 Monaten und einmal eine Spanne von 5 Wochen verstrichen war. Bei den letzten 4 Patienten war der Erfolg ein guter, in einem Falle sogar ideal.

Dass zwischen den zu entfernenden Wucherungen auf den Gelenkknorpelflächen und einer später einsetzenden Infection, ein sicherer Zusammenhang bestünde, lässt sich aus unseren Fällen nicht herleiten.

Eine wesentliche Erleichterung gewährt es bei der blutigen Reposition von Ellenbogenluxationen, sich das Gelenk durch temporäre Durchsägung des Olecranon in der von Völker[1]) und Trendelenburg[2]) angegebenen Weise aufzuklappen und sich so einen weiten Einblick in das ganze Gelenk zu verschaffen.

Der Einwand Nicoladoni's gegen diese Methode, die Heilungsdauer würde dabei verzögert und die Verletzung eines so wichtigen Gelenkbestandtheils sei nicht unbedenklich, lässt sich nicht für alle Fälle rechtfertigen.

Ist doch bei zweien der oben angeführten Operationen diese Methode gewählt worden, ohne eine Heilungsdauer von mehr als 15 bezw. 20 Tagen zu beanspruchen. Diese Fälle und mit ihnen ein dritter, in welchem das während der Repositionsmanöver fracturirte Olecranon wieder durch Silberdraht hatte befestigt werden müssen, beweisen, dass derartige Drahtnähte reactionslos einheilen können, ohne auch etwa später eine Störung zu verursachen.

Es ist noch über zwei Fälle von veralteter Hüftluxation zu berichten, bei denen das lange Bestehen das Gelingen einer unblutigen Reposition von vornherein unwahrscheinlich machte.

Beidemal handelte es sich um eine Luxation des Oberschenkels nach hinten. Dieselben erheischen ja stets ihre Reduction, weil die Patienten das verkürzte und nach innen rotirte Bein nicht gebrauchen können.

Eine 48jährige Frau suchte die Hülfe der Klinik auf, nachdem sie fünf Wochen vorher beim Sturz aus einem Schlitten auf die linke Hüfte gefallen

[1]) Völker, Deutsche Zeitschrift f. Chirurgie. 1880. Bd. XII.
[2]) Trendelenburg, Centralblatt für Chirurgie. 1880. No. 52.

Digitized by Google

war. Dieselbe schwoll erheblich an und die eingetretenen starken Schmerzen, verbunden mit der Unmöglichkeit, die erkrankte Extremität zu gebrauchen, fesselte sie während der ganzen Zeit ans Bett. Bei ihrer Aufnahme liess sich eine Luxatio femoris iliaca feststellen. Die Beweglichkeit in der Hüfte war fast ganz aufgehoben, Abduction insbesondere war beschränkt. Die Kranke vermochte sich nur mühsam mit Hülfe von Krücken fortzubewegen, wobei sie das verletzte Bein kaum ansetzte. Gleichzeitig bestand eine Phthise, die namentlich im Oberlappen der linken Lunge etablirt war.

Die Verkürzung der Weichtheile suchte man zunächst durch einen Extensionsverband auszugleichen. Derselbe blieb 17 Tage liegen und bewirkte thatsächlich ein merkliches Herabsteigen des Femurkopfes. Nachdem jetzt ein unblutiger Repositionsversuch auch in Narkose ergebnisslos geblieben war, wurde durch einen etwa 20 Ctm. langen typischen Langenbeck'schen Resectionsschnitt das Femur blossgelegt. Sämmtliche sich spannenden Weichtheile über dem Trochanter und dem Schenkelhals wurden abpräparirt. Einige mussten durchschnitten werden, wobei es nicht immer gelang, sie anatomisch zu bestimmen. Insbesondere war es nicht möglich, Genaueres über das Verhalten des Lig. Bertini zu erkennen, da die sämmtlichen Kapseltheile schwielig verdickt erschienen. Um nun den nach hinten liegenden Kopf frei zu bekommen, mussten die ihn bedeckenden Weichtheile bei stark auseinander gezogener Wunde durchtrennt werden. Der Kopf befand sich in einer Art neuen Pfanne nach hinten und oben vom Acetabulum auf dem Beckenknochen. Sowohl dieser, wie der Kopf zeigten an ihrem Knorpelbezuge keine auffallenden Veränderungen. Von dem abgerissenen Lig. teres war nur noch eine geringe Andeutung vorhanden. Durch forcirte Extension, Flexion und Abduction gelang es jetzt, den Kopf an den Pfannenrand zu bringen und danach in die Gelenkhöhle hineinzudrücken, während das extendirte Bein in Abduction gestellt wurde. Es folgte die Naht einiger Kapseltheile mit Catgut; Drainage der ziemlich beträchtlichen Höhle und Vereinigung der grossen Weichtheilwunde. Gipsverband.

Am 3. Tage setzte Fieber ein (39,4 Abends). Die Kranke klagte über lebhafte Schmerzen in der Wunde. Dieselbe hatte, wie sich nach Abnahme des Verbandes zeigte (Fenster im Gipsverband), ziemlich stark secernirt. Es war ein leichter Foetor vorhanden. Sofort wurden die Suturen entfernt und die Wunde wieder breit geöffnet. Dieselbe erschien bis auf die Stellen, an denen die Drains gelegen hatten und wo sich leichter Belag fand, völlig rein. Hinter dem einen Drain zeigte sich in der Tiefe ein Bluterguss, welcher entfernt wurde. Die ganze Wunde wurde mit Jodoformgaze ausgestopft. Nach zwei Tagen war die Temperatur wieder bis auf die Norm gesunken.

Die Wunde begann nun, sich mit gesunden Granulationen auszufüllen. In der Tiefe tauchten noch einmal einige nekrotische Fetzen auf, die wahrscheinlich der Kapsel angehörten. Sie stiessen sich bald ab. Leichte abendliche Temperaturerhöhungen schienen durch das Lungenleiden bedingt.

Nach ca. 4 Wochen wurde der Gipsverband erneuert. Die Wunde hatte sich stark verkleinert. Nach weiteren 8 Tagen konnte der Gipsverband durch

Digitized by Google

einen einfachen Pappschienenverband ersetzt werden. Die Wunde war geschlossen. Jetzt wurde auch mit vorsichtigen passiven Bewegungen begonnen. Am 70. Tage nach der Operation wurde die Patientin entlassen. Der Femurkopf stand an seinem physiologischen Orte; geringe Flexion war im Hüftgelenk möglich. Immerhin konnte sich die Patientin jetzt mit Hülfe eines Stockes fortbewegen. Ueber eine etwaige weitere Besserung der Function liess sich später nichts Genaues in Erfahrung bringen.

Die andere Beobachtung betraf einen 18jährigen Landmann, welcher sich durch Sturz vom Pferde eine Verrenkung des linken Hüftgelenks zugezogen und 5 Monate wegen der Gebrauchsunfähigkeit des Beines hatte unthätig verbringen müssen. Es bestand eine typische Luxatio femoris iliaca sinistra.

Die Verkürzung betrug 6 Ctm., die Innenrotation 60°. Pat. konnte sich nur an Krücken fortbewegen. Der Schenkelkopf war in dieser Stellung vollkommen fixirt und bewegte sich auch nicht im geringsten bei den unblutigen Repositionsmanövern in Narkose. Daher wurde, nachdem noch 10 Tage lang durch einen Streckverband eine Dehnung der Weichtheile bewirkt worden war, zur Operation geschritten.

Das Hüftgelenk wurde durch den typischen Resectionsschnitt freigelegt. Die Pfanne liess sich durch den scharfen Löffel von aufgelagerten Bindegewebswucherungen befreien, zeigte aber an einzelnen Stellen deutliche Usur des Knorpelbelages. Jetzt wurde der Kopf, welcher ziemlich fest in narbige Schwielen eingebettet auf dem Os ilei wieder hinter und oberhalb des Acetabulum stand, von allen Anhängen befreit und, nachdem noch der Trochanter major seiner spannenden Stränge und Muskelansätze entkleidet war, liess sich der Kopf sehr mühsam herabziehen und reponiren. Die Kapsel wurde nicht vereinigt. Das Bein zeigte danach dieselbe Länge, wie das gesunde.

Da die Operation ziemlich geraume Zeit in Anspruch genommen hatte, an der Wunde selbst viel gezerrt worden war, so wurde dieselbe nicht durch Naht geschlossen, sondern mit Jodoformgazetamponnade und Drains versorgt. Ein Extensionsverband sicherte die Abductionsstellung des Femur. Der nächste Tag schon brachte eine Temperatursteigerung auf 38°. Doch liess sich an der Wunde jetzt ebensowenig wie in den nächsten Tagen eine ungünstige Veränderung nachweisen. Da stellte sich am 6. Tage, etwa eine Stunde nachdem die gut aussehende Wunde frisch versorgt worden war, plötzlich Schüttelfrost ein. Die Temperatur stieg auf 39,9. Es wurde nun eine Blutaussaat auf Agar-Agar gemacht, welche steril blieb. Hingegen liess eine Impfung des Wundsecrets auf Agar nach 24 Stunden den Staphylococcus in Reincultur aufgehen. Zwei Stunden nach Eintritt des Schüttelfrostes fühlte sich Pat. wieder wohl. Man konnte also am Nachmittage desselben Tages auf den vermuthlichen Infectionsherd (cfr. S. 616) eingehen.

Es wurde zu dem Zwecke über den Femoralgefässen, unterhalb des Poupart'schen Bandes, ein Längsschnitt angelegt, die Gefässe bei Seite gezogen und so auf die in senkrechter Richtung darunter liegende vordere Wand oder Kapsel, nahe ihrer Insertion am Labrum glenoidale eingegangen. Durch eine hier angelegte Oeffnung wurde ein Drain geführt, welches nunmehr das Secret

Digitized by Google

aus der Gelenkhöhle nach aussen leitete. Die Temperatur sank bis zum 3. Tage auf die Norm, um sich dann nicht mehr über dieselbe zu erheben. Das täglich gewechselte Drain wurde allmählich gekürzt und nach 14 Tagen ganz fortgelassen, worauf sich die vordere Wunde mit der Zeit schloss, während die ursprüngliche Operationswunde schon mit einer zarten Narbe bedeckt war.

Immerhin war durch die Infection so viel Zeit verloren gegangen, dass erst am 51. Tage mit der Massage und passiven Bewegungen vorgegangen werden konnte. Letztere waren zuerst äusserst schmerzhaft. Nach kurzer Zeit begann der Pat. mit Gehübungen, bei denen er zunächst sich zweier Krücken, dann zweier Stöcke und schliesslich eines Stockes bediente, bis er vom 73. Tage an auch dieses Hülfsmittels entrathen konnte. Sein Gang war zwar noch zögernd, indess frei vom Hinken. Eine bei Rückenlage des Patienten vorgenommene Untersuchung ergab, dass beide Beine gleich lang und in gleicher Weise normal nach aussen rotirt waren. Der linke Trochanter stand in der Roser-Nelaton'schen Linie. Es war nur eine ganz geringe Flexionsmöglichkeit im Hüftgelenk vorhanden.

Der Umstand, dass in diesen beiden Fällen von veralteter Hüftluxation sich eine Infection etablirt hatte, musste die Prognose quoad functionem von vornherein trüben. Doch war den beiden Verletzten die Fähigkeit, sich ohne fremde Hülfe fortzubewegen, zurückgegeben worden.

Mehrere veraltete Fingerluxationen, des Mittelfingers, des kleinen Fingers, insbesondere aber des Daumens haben sämmtlich durch die blutige Reposition wieder gute Function erhalten.

Bei der ziemlich beträchtlichen Anzahl von operativen Reductionen veralteter Luxationen ist in der von Bergmann'schen Klinik kein einziger Todesfall zu beklagen gewesen. Der Eingriff an sich ist also nicht als lebensgefährlich zu bezeichnen. Dagegen kam eine Wundinfection mehrere Male zu Stande. Die Gefahr einer solchen ist leider recht naheliegend. Die grossen Operationen mit ihrer verhältnissmässig langen Dauer, ihren ausgedehnten Wunden, die allenthalben Taschen und Höhlen aufweisen, erhöhen schon an sich die gewöhnliche Infectionsgefahr. Hierzu kommt noch, dass die Natur des Eingriffes das Arbeiten mit Instrumenten allein nicht ausreichen lässt, sondern den Operateur zwingt, zuweilen auch seine Finger mit der Wunde in Berührung zu bringen. Indessen ist die Wundinfection kein Attribut bestimmter Operationen, sie kommt in keinem regelmässigen Turnus vor, und so können wir darauf verzichten, eine procentuale Zusammenstellung der in unseren Fällen vorgekommenen nicht rein aseptischen Heilungen zu geben.

Digitized by Google

Die Hauptveranlassung zum operativen Vorgehen bei veralteten Luxationen wird zumeist die bestehende Bewegungsstörung sein. Ein in stumpfwinkliger Flexion feststehender Ellenbogen ist schon zu den einfachen täglichen Verrichtungen, wie Waschen des Gesichtes, Essen u. s. w. nicht zu gebrauchen. Hier ist also Abhülfe dringend geboten.

Bei den Luxationen im Hüftgelenk wird die Stellung des Kopfes oberhalb und hinter der Pfanne eine derartige Verkürzung und Innenrotation des Beines hervorrufen, dass es zum Gehen völlig untauglich wird. Hier nicht operiren, hiesse den Kranken der Hülflosigkeit preisgegeben. Dahingegen wird man bei den Hüftluxationen, bei denen sich eine gute Gehfähigkeit mit der Zeit entwickelt — z. B. Luxatio suprapubica-obturatoria — von jedem Eingriff abstehen und sich lediglich auf Massage und Electrisiren beschränken. Quieta non movere! Kirn hat diese Betrachtung in seiner Arbeit weiter ausgeführt.

Eine weitere Aufforderung zum Operiren liegt in der Erfahrung, dass die Bewegungsstörungen mit der Zeit immer grösser werden, wenn die Luxation mit einer Fractur complicirt war.

Sensible und trophische Störungen, excessive Schmerzen, hervorgerufen durch Druck des luxirten Kopfes auf einen Nervenstamm, geben eine zwingende Indication zur Operation.

Ehe man daran geht, eine veraltete Luxation blutig zu reponiren, soll man sich darüber klar werden, ob man eine Besserung des Zustandes auch dann noch erreicht hat, wenn der ungünstigste Fall der Heilung eintritt, d. h. falls das Gelenk — allerdings in corrigirter Stellung — ankylotisch wird. Es wird dies stets da zutreffen, wo die fehlerhaft fixirte Stellung des luxirten Gliedes den freien Gebrauch der Extremität ausschliesst. So ist jedenfalls ein einseitiges steifes Hüftgelenk, dass in luxirtem Zustande die Gehfähigkeit aufgehoben hatte, für diese bei Weitem tauglicher, als das beste Resultat der Resection, bei dem stets eine Verkürzung des Beines und ein dadurch bedingtes Hinken vorhanden sein wird.

Beim Ellenbogengelenk bedeutet die rechtwinklige Ankylose insofern einen Vortheil gegenüber der gewöhnlichen Luxationsstellung in stumpfwinkliger Flexion, als Patienten mit ersterer wieder sich selbst bedienen können, wie wir schon oben angedeutet haben.

Digitized by Google

Besteht von vorn herein eine rechtwinklige Stellung des luxirten Ellenbogens, so wäre von jedem Eingriff abzurathen.

Ankylosen im Schultergelenk sind allerdings recht unangenehme Ausgänge; man hätte also — falls vorher Unbeweglichkeit bestand — durch eine schwere Operation nur den status quo bezüglich der Function wiederhergestellt.

Indessen handelt es sich hier nur um den denkbar ungünstigsten Ausgang unserer Operationsmethode. Tritt ein solcher bei einer Resection ein, so kann es entweder ebenfalls zu einer Ankylose oder gar zu einem Schlottergelenk kommen.

Dem gegenüber lehren die von uns zusammengestellten Fälle, dass es bei sorgfältiger Auswahl in einer ganzen Anzahl gelingt, durch die blutige Reposition einem luxirten Gelenke eine ausreichende gute Function zu geben; in einigen sogar eine solche, die wenig oder fast garnicht hinter der normalen zurückblieb.

Jedenfalls wäre es danach falsch, von vornherein zur Resection zu schreiten und sich somit jeder Möglichkeit zu begeben, gegebenen Falls ein ideales Resultat zu zeitigen. Die Erfolge werden um so vollkommener sein, je früher die Fälle zur Operation gelangen und je früher man nach dieser mit Massage und Electrisiren beginnen kann.

Dass bei ganz frischen irreponibelen Luxationen auf blutigem Wege die Function völlig wiederhergestellt werden kann, beweisen die Fälle von v. Bergmann[1]) und Schlange[2]).

Dass in allen denjenigen Luxationsfällen von längerem Bestehen, bei denen das Vorhandensein einer Complication festgestellt ist, die unblutigen Methoden müssig sind, haben wir schon oben ausgeführt.

---

[1]) v. Bergmann, Reposition des luxirten Talus von einem Schnitte aus. Arbeiten aus der chirurg. Klinik der Kgl. Universität Berlin. VI. 1892.

[2]) Schlange, Deutsche med. Wochenschrift. 1892, No. 15.

Digitized by Google

XXVI.

Ueber subcutane Naht der Kniescheibenbrüche.

Von

Dr. Heusner,

Oberarzt des Krankenhauses zu Barmen.

(Mit 2 Figuren [1]).

M. H.! Die subcutanen Methoden für die Naht der Kniescheibenbrüche sind hervorgegangen aus dem Bestreben, die Gefahren der offenen Nahtmethode möglichst zu umgehen. Denn trotz der schönen Erfolge, welche manche Chirurgen — ich nenne blos Lister und Phelps in England und Amerika, Trendelenburg in Deutschland, Championnière und Crikxs in Frankreich und Belgien — mit der offenen Naht erzielten, sind doch auch heute noch so manche Misserfolge zu verzeichnen, weshalb die auf weniger gefährliche Behandlungsweisen gerichteten Bestrebungen noch immer Berechtigung haben.

Die Vorläufer des subcutanen Verfahrens waren die percutanen Nahtmethoden Volkmann's und Kocher's. Volkmann zog die Bruchstücke mit Hülfe je eines ober- und unterhalb durch Haut und Sehne geführten Seidenfadens zusammen, verknüpfte die entsprechenden Enden auf der Haut, legte dann einen Gypsverband an und entfernte die Fäden durch eine Oeffnung des Verbandes nach einigen Tagen. Er benutzte die Fäden also bloss zur ersten Annäherung der Bruchstücke und zur soliden Anlegung des Gypsverbandes. Kocher zog einen doppelten Silberdraht von unten nach oben unter den Bruchstücken durch und schloss die Enden

[1]) Vorgetragen am 3. Sitzungstage des XXVI. Congresses der Deutschen Gesellschaft für Chirurgie zu Berlin, 23. April 1897.

Digitized by Google

auf der Haut resp. einem zum Schutze aufgelegten Gazeballen zusammen, worauf ein Gypsverband angelegt wurde. Nach ein bis zwei Tagen wurden die Drähte fester angezogen und nach 15 bis 17 Tagen ganz entfernt. Die Schwäche dieser Methoden besteht darin, dass die Fäden zum Theil aussen auf der Haut liegen, wodurch Stichkanaleiterungen von der Oberfläche in die Tiefe geleitet werden können.

Die erste ganz subcutane Methode rührt her von Ceci, welche die Bruchstücke durch die Haut von oben nach unten und wieder von unten nach oben in gekreuzter Richtung durchbohrt und mit Hülfe des geöhrten Bohrers einen Silberdraht einlegt, der vom Ende eines Bohrkanals zum Anfang des anderen subcutan geführt wird und als versenkte Naht liegen bleibt. Ceci hat bis 1891 5 Fälle frischer Kniescheibenbrüche mit gutem Erfolg nach seiner Methode operirt. Er glaubt, dass dieselbe auch bei veralteten Fällen benutzt werden könne, indem durch den Anreiz des liegen bleibenden Drahtes auch ohne Anfrischung neuer Callus sich bilde. Ich habe die Methode an der Leiche versucht und gefunden, dass es ziemliche Mühe macht, den langen und dünnen Bohrer durch die schwer fixirbaren Bruchstücke durchzutreiben. Mit der Umständlichkeit und Dauer der Operation wächst aber auch ihre Gefahr, besonders da die Bohrkanäle mit dem Gelenk communiciren. Es hat sodann Barker in London die Kocher'sche Methode weiter ausgebildet, indem er den unter den Bruchstücken durchgeführten Faden nicht auf der Haut schloss, sondern subcutan vom oberen Rande der Kniescheibe zum unteren hinleitete und dauernd liegen liess. Er hat bis zum Jahre 1892 5 Fälle mit zum Theil recht gutem Resultate auf diese Weise behandelt. Reizerscheinungen von Seiten des Gelenkes wurden nicht beobachtet, selbst wenn statt eines Seidenfadens Silberdraht genommen wurde.

Besser wäre es aber immerhin, wenn man das Gelenk ganz vermeiden könnte, und dieses Ziel verfolgt die Methode, welche ich Ihnen heute zu demonstriren wünsche, und welche man als eine Weiterentwickelung der Idee Volkmann's bezeichnen könnte. Das Verfahren besteht darin, dass subcutan ein dicker Silberdraht circulär um die Patella geführt wird, welcher oben die Sehne des Quadriceps, unten die Patellarsehne mitfasst. Ich habe geglaubt, der erste zu sein, welcher das Verfahren anwendete, mich aber

Digitized by Google

beim Zusammenstellen der Literatur überzeugte, dass Butcher in Birkenhead bereits ähnlich zu Werke ging, indem er bei frischen Brüchen einen Seidenfaden circulär um die Patella legte.

Fig. 1.

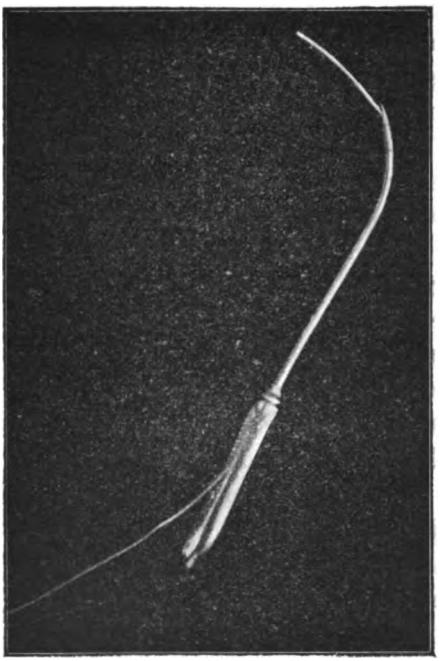

Zum Durchführen des Drahtes bediene ich mich einer kräftigen Trocarnadel mit festem Griff und etwas gekrümmter Spitze. Man stösst die Nadel über dem oberen Bruchstück von aussen nach innen durch Haut und Quadricepssehne durch, wobei man möglichst nahe am oberen Rande der Patella vorbeigeht. Die concave Seite der Krümmung wird dem Knochen zugekehrt, und es gelingt dann leicht, die Sehne, welche hier 3—4 Ctm. breit und gegen $^3/_4$ Ctm. dick ist in ihrer ganzen Breite zu durchsetzen ohne das Gelenk zu berühren. Jetzt wird der Draht von der Spitze her in die Röhre eingeschoben, und nun letztere aus der Wunde herausgezogen, während der Draht allein zurückbleibt. Hierauf geht man mit der Nadel einen Schritt weiter, führt sie subcutan von unten nach oben am inneren Rand der Kniescheibe hin und zu demselben Ausstich-

Digitized by Google

punkte wie das vorige Mal heraus. Das aus der Stichwunde neben dem Trocar vorstehende Drahtende wird dann wieder in die Spitze der Nadel eingeschoben und der Draht so in 4 Etappen zum ersten Einstichpunkte hingeleitet, wo beide Enden scharf angezogen, zusammengedreht, abgeschnitten und versenkt werden. Zum Abrunden und Niederdrücken der Schlussstelle bediene ich mich eines mit Griff versehenen Stahlstäbchens, welches an seinem freien Ende eine napfförmige, mit Feilenrippen ausgekleidete Vertiefung hat. Die kleine Operation kann in 10 Minuten bequem ausgeführt werden und hinterlässt auf der Haut nur die 4 unbedeutenden Punktionsöffnungen. Das Einziehen der Drahtwindungen erfordert einige Aufmerksamkeit, weil sich gern Verknotungen bilden; auch soll man die Nadel nicht zu tief einstechen, damit das Gelenk nicht eröffnet wird. Dass letzteres sehr gut möglich ist sehen Sie an diesen beiden Kniescheiben einer Leiche, welche ich vor der Herausnahme mit einem Drahte umsäumt habe.

Der Silberdraht, dessen ich mich zur Naht der Kniescheibe bediene, stammt von Herrn Instrumentenmacher Eschbaum in Bonn und besitzt in Folge einer besonderen Behandlung (er wird geglüht und dann sehr langsam abgekühlt) eine ausgezeichnete Weichheit und Biegsamkeit. Bildet man aus dem stark 1 Millimeter dicken Draht eine Schlinge von der Grösse, wie sie um die Kniescheibe zu liegen kommt, so zerreisst dieselbe erst bei einer Belastung von ca. 90 Pfund. Dieser Draht gewährt also vollkommene Sicherheit gegen die sonst immerhin nicht seltene Refractur und gestattet sehr frühzeitigen Beginn von Uebungen des Beines, was für die spätere Beweglichkeit von Bedeutung ist. Ich habe bei einem unserer Patienten einen Versuch mit Aluminiumdraht gemacht, welcher ebenfalls sehr weich und biegsam ist und noch eine andere schätzbare Eigenschaft besitzt: er wird nämlich im Gewebe langsam aufgelöst und in essigsaure Thonerde verwandelt. Ich reiche Ihnen hier ein Stückchen Aluminiumdraht herum, welches ich nach 6 Wochen aus dem Beine des Patienten wieder entfernt habe, weil es zu oberflächlich gelegt war und gegen die Haut drückte. Beim Vergleiche mit einer unbenutzten Probe derselben Sorte bemerken Sie, dass das gebrauchte Stückchen dünn und rauh geworden ist; es hat an Gewicht über die Hälfte verloren. Allein der Aluminiumdraht reisst beim Zusammendrehen leicht ab; auch ist er bei

Digitized by Google

gleicher Dicke $^1/_3$ schwächer als Silberdraht, weshalb wir zu letzterem, der einem Auflösungsprocess nicht unterliegt, zurückkehrten.

Unsere von vorn herein sehr solide Vereinigung der Bruchstücke gestattet uns auch eine besondere Art der Nachbehandlung, die ich in letzter Zeit angewendet habe und die Sie an einem un-

Fig. 2.



serer mitgebrachten Patienten sehen können. (Vergl. Abbildung.) Ein kräftiger Gummizügel wird von einer am hinteren Ende des Stiefels angebrachten Schleife zu einem um Brust und gegenüberliegende Schulter laufenden Gürtel hinaufgespannt, und der Patient muss nun umhergehen. Bei jedem Niedersetzen des Fusses muss der elastische Widerstand des Gummizügels durch kraftvolle

Digitized by Google

Streckung des Unterschenkels überwunden werden; beim Aufheben zieht der Gummizügel das Knie bis zur Leistungsgrenze krumm, die Flexionsweite so allmälig erweiternd. Die Kranken betreiben diese Uebung mit Eifer und Liebhaberei und machen dabei rasche Fortschritte.

Ich gestatte mir nunmehr Ihnen 3 Patienten mit Kniescheibenbrüchen vorzustellen, welche ich im letzten Halbjahr nach der beschriebenen Methode behandelt habe.

1. Christian Thauer, Steinbrecher, 49 Jahre alt, erlitt vor $^1/_2$ Jahr einen Querbruch der rechten Kniescheibe, der zuert nicht klaffend, durch einen Fehltritt vom Trottoir, 14 Tage später, in einen weit klaffenden Bruch verwandelt wurde. Zwei Tage nach der Aufnahme Punction des Blutergusses und Umlegung eines Silberdrahtes um die Bruchstücke; darüber Gipsverband, welcher nach 14 Tagen entfernt wird. Seit etwa einem Monat hat Thauer seine schwere Arbeit als Steinbrecher wieder aufgenommen. Er kann activ das Knie bis zu einem Winkel von 110° beugen, und den Unterschenkel vollkommen und mit grosser Kraft strecken, mit dem beschädigten Bein voran auf einen Stuhl steigen und sicher die Treppe herauf- und hinuntergehen. Die Kniescheibe ist fest zusammengeheilt, nach allen Seiten verschieblich und erscheint in allen Dimensionen etwas verbreitert. Auf der Vorderfläche fühlt man eine quer verlaufende Grube, indem die Bruchstücke etwas über die Unterfläche gebogen liegen und daher die äusseren Bruchkanten auseinanderklaffen.

2. Richard Reinertz, Kutscher, 41 Jahre alt, erlitt vor 4 Monaten einen Querbruch der rechten Patella, indem ihm ein Pferd auf das Knie trat. Am Tage nach der Verletzung Punction des Blutergusses und Umlegen eines Aluminiumdrahtes unter kräftigem Zusammenschieben der stark klaffenden Bruchstücke. 2 Tage später stellte sich Delirium ein, das gegen 1 Woche anhielt. Bei der Revision, 9 Tage nach der Verletzung, zeigt es sich, dass der Draht nicht gehalten hat und von Neuem ein starker Bluterguss ins Gelenk aufgetreten ist. Daher abermalige Punction und Umlegen eines Aluminiumdrahtes, welcher jedoch beim Zudrehen der Enden abreisst und durch einen Silberdraht ersetzt wird. Sechs Wochen nach der Aufnahme wird das vorgezeigte Stückchen des zuerst gelegten Aluminiumdrahtes aus bereits erwähnten Gründen herausgenommen, wobei an zwei verschiedenen Stellen neben der Kniescheibe eingeschnitten wird. An beiden Stellen fanden sich zwischen dem Drahte und dem Rande der Kniescheibe Krümel und Plättchen neugebildeter Knochensubstanz im Gewebe eingebettet. Diese Neubildung von Knochensubstanz, welche nach Crikxs auch in vielen Fällen offener Knochennaht beobachtet wird, und hier gerne eine Verbreiterung der Kniescheibe in querer Richtung zur Folge hat, muss als eine Folge des Reizes, welchen der Draht ausübt, betrachtet werden.

Gegenwärtig kann Reinertz sein Knie bis zum Winkel von 100° beugen und vollkommen gerade strecken, die Treppe sicher herabsteigen und das Experiment des Stuhlsteigens mühelos ausführen. Die Kniescheibe ist fest ver-

Digitized by Google

heilt, auch seitlich gut verschieblich und nach allen Richtungen etwas vergrössert. Ihre beiden Bruchstücke erscheinen etwas über die Unterfläche gebeugt und an der Vorderkante etwas klaffend, wie im vorigen Falle.

3. Karl Maikranz, Fabrikarbeiter, 53 Jahre alt, erlitt vor 11 Wochen einen Sternbruch der rechten Kniescheibe, mit erheblichem Spalt, aber geringem Bluterguss. Am Tage nach der Verletzung Umlegen eines Silberdrahtes, wodurch die Bruchstücke sofort fixirt werden. 4 Tage später steht Pat. schon auf und geht mit Stöcken umher; 12 Tage nach der Operation wird der leichte Fixationsverband entfernt.

Ich reiche Ihnen hier eine 6 Wochen nach der Verletzung aufgenommene Röntgen-Photographie herum, aus welcher Sie die Lage des Drahtes und die beginnende knöcherne Vereinigung ersehen können, gleichzeitig aber auch eine leichte Beugestellung der oberen und unteren Bruchstücke gegen die Schenkelknorren bemerken. Praktisch hat diese Neigung zum Aufkanten der Fragmente, die allen indirecten Nahtmethoden eigen ist, in keinem unserer Fälle irgend welche Störung veranlasst. Auch die Interposition der präpatellaren Fascienfetzen zwischen die Bruchkanten, welche nach Mac Ewen, Koenig und Hoffa das Haupthinderniss knöcherner Vereinigung bildet, dürfte bei meinem Verfahren, welches die Knochenbildung in fast übermässiger Weise anregt, kaum in Betracht kommen. Dagegen hat die Methode, abgesehen von geringerer Gefährlichkeit, vor der offenen Naht den Vortheil, dass Verletzungen und Verlöthungen am präpatellaren Schleimbeutel vermieden werden, dass Refracturen unmöglich sind, und dass auch bei den morschen Kniescheiben alter Leute, wo die directen Knochennähte gern ausreissen, eine sichere Vereinigung geschafft wird. Sollte die Hypertrophie der Kniescheibe zu stark werden, so wird man den Draht nach einiger Zeit herausnehmen.

Besondere Schwierigkeiten bereiten bekanntlich auch bei offener Naht die veralteten Kniescheibenbrüche wegen Atrophie der Knochenstücke, Retraction und Fixation des oberen Fragments. Ich habe nun vor 14 Tagen auch in einem solchen Falle unsere Methode in Anwendung gebracht. Um die starke Verkürzung des Quadriceps zu überwinden, legte ich an verschiedenen Stellen drei lange Eisendrähte mit Hülfe unserer Nadel quer durch den Muskel, drehte die Enden beiderseits um eine Rolle und zog sie mit aller Kraft nach auswärts, wobei es mir gelang, die 3—4 Querfinger klaffenden Bruchstücke einander bis auf 1 Querfinger zu nähern. Patient

Digitized by Google

stand bereits 5 Tage nach der Operation auf und geht jetzt mit einem biegsamen Verbande aus Filz und Stahlstäbchen, der eine leichte Bewegung des Knies gestattet, mühelos umher. Ich kann natürlich über den schliesslichen Erfolg noch nichts berichten; wir wissen aber, dass selbst Trennungen von mehr als 2 Ctm. keine erhebliche Beeinträchtigung der Function bedingen, wenn eine feste fibröse Zwischenmasse sich ausbildet, was von dem Reize des liegenbleibenden Drahtes, der an sich schon einen guten Halt bietet, wohl zu erhoffen ist.

Ich gestatte mir schliesslich noch zu bemerken, dass man die Trocarnadel selbstverständlich auch an anderen Körpertheilen benutzen kann, und dass es mir z. B. gelungen ist, durch Einlegen eines Drahtes in den erschlafften Sphincter ani nach Thiersch einen fusslangen Prolaps bei einer alten Dame dauernd zur Heilung zu bringen.

Digitized by Google

XXVII.

Die operative Behandlung der Prostata-Hypertrophie.

Von

Professor Dr. Helferich

in Greifswald.

(Mit 4 Figuren[1]).

Die Behandlung der Prostata-Hypertrophie ist neuerdings Gegenstand eingehender Studien und vielfacher Versuche geworden. Wenn es sich heute darum handelt, in einem einleitenden Vortrage in grossen Zügen den Stand der Frage über die operative Behandlung darzulegen, so besteht unter uns Allen darüber kein Zweifel, dass das wesentliche Interesse den im Laufe der letzten Jahre vielfach empfohlenen Operationen an den Sexualorganen der Prostatiker angehört.

Es sind jetzt gerade vier Jahre her, dass der Norweger Ramm als erster diese Operation inaugurirt hat. Er hat am 3. April 1893 in Christiania bei einem 73jährigen Kranken die Castration ausgeführt, wie es heisst, mit vollem Erfolge. Die Prostata, welche vor der Operation von der mittleren Grösse einer Apfelsine war, wurde wesentlich kleiner. Nach eigener Aussage des Patienten ist sein Uriniren tagsüber wie früher in gesunder Zeit, in der Nacht aber in der Regel alle drei Stunden. Am 25. April 1893 operirte Ramm einen zweiten Kranken von $67\frac{1}{2}$ Jahren mit gleich günstigem Erfolge.

Fast gleichzeitig und in durchaus selbstständiger Weise hat der Amerikaner White die Castration methodisch zur Behandlung

[1]) Referat, erstattet am 3. Sitzungstage des XXVI. Congress der Deutschen Gesellschaft für Chirurgie zu Berlin, 23. April 1897.

Digitized by Google

der Prostata-Hypertrophie empfohlen. Anfangs Juni 1893 sprach White auf dem amerikanischen Chirurgencongress über seine einschlägigen Studien an Thieren und Menschen. Er brachte dabei die Prostata-Hypertrophie in Parallele mit den Uterusfibromen und empfahl zunächst ohne pathologisch-therapeutische Grundlage die Vornahme der Castration bei den Prostatikern, analog der Fortnahme der Ovarien bei den Uterusmyomen. White hat sodann in Philadelphia die ersten practischen Erfahrungen in dieser Hinsicht gesammelt.

Ramm und White, welche fast gleichzeitig und unabhängig von einander ihre therapeutischen Versuche angestellt haben, gelten heute mit Recht als die Begründer der Operationen an den Sexualorganen der Prostatiker. Seit dieser Zeit sind derartige Operationen, in der Regel die doppelseitige Castration, in allen Theilen der civilisirten Welt an Prostatikern ausgeführt worden. Kaum jemals hat sich ein therapeutischer Versuch rascher über die gebildete Welt verbreitet, — ein Zeichen dafür, dass die Therapie den häufig so schweren Leiden der Prostatiker gegenüber bis jetzt noch nicht das leistete, was man wünscht und hofft! Die Beurtheilung dieser Sexualoperationen an den Prostatikern ist auch jetzt noch eine sehr ungleiche: Wir lesen Berichte von Chirurgen, welche durch ihre eigenen Erfahrungen zu warmen, oft begeisterten Anhängern dieser operativen Behandlung geworden sind; daneben giebt es Collegen, welche eine abwartende Stellung oder gar ein absprechendes Urtheil noch nicht aufgegeben haben. Noch gestern hatte ich Gelegenheit, einen geschätzten Collegen zu sprechen, welcher die Krankheiten der Harn- und Geschlechtsorgane sehr genau kennt, und als ein sehr tüchtiger Fachmann auf diesem Gebiete mit Recht gilt, welcher mir sagte, dass er bis jetzt sich noch in keinem einzigen Falle zur Castration oder einer Ersatzoperation derselben bei Prostata-Hypertrophie habe entschliessen können, und dass er auch wohl kaum dazu kommen werde.

Die wissenschaftliche Begründung der von Ramm und White eingeführten Sexualoperationen beruht auf verschiedenen Grundlagen.

Es ist heute als eine sichere Thatsache angesehen, dass die Prostata ein Geschlechtsorgan ist, die Zeit ihrer Entwicklung, daneben anatomische und physiologische Details beweisen dieses.

Man hat zahlreiche Einzelberichte darüber, wie sich bei sonst

Digitized by Google

gesunden Individuen die Prostata nach einer früheren einseitigen oder doppelseitigen Castration verhält. Solche Beobachtungen sind an castrirten Orientalen gemacht, ferner an den russischen Skoptzen (von Gerrat), und es besteht die allgemeine Anschauung, dass bei diesen in der Jugend castrirten Personen die Entwicklung der Vorsteherdrüse eine unvollständige sei, resp. hinter der normalen Grösse zurückbleibe. Hierher gehören die Fälle von angeborenem Mangel der Hoden oder des Vas deferens. Ueber die letztere Frage habe ich schon früher[1]) aus einer Zusammenstellung von Ballowitz hervorgehoben, dass bei einseitigem Nierenmangel relativ häufig auch das Vas deferens vermisst wird, und dass in 4 verwerthbaren Fällen von einseitigem Mangel des V. deferens (Fälle von Sargalli, Palma und Ballowitz) die Hoden normal entwickelt erschienen, dagegen die gleichseitige Prostatahälfte atrophisch war. Ferner gehören hierher die Fälle, in welchen wegen Erkrankung eines oder beider Testikel die einseitige oder doppelseitige Castration ausgeführt war. Das Verhalten der Prostata in dem späteren Leben dieser Personen ist gleichfalls für unsere Frage von Interesse. In einigen Fällen scheint zweifellos eine Atrophie der Vorsteherdrüse eingetreten und zurückgeblieben zu sein.

Im Gegensatz zu diesen positiven Erfahrungen bestehen schon jetzt eine ganze Anzahl von Einzelbeobachtungen, welche nicht in den Rahmen dieser Auffassung und Erklärung hineinpassen, und welche zum Mindesten als volle Ausnahme von der Regel betrachtet werden müssen, wenn wirklich die Regel als solche besteht. Moses hat einen Fall mitgetheilt, bei welchem vor 15 Jahren die doppelseitige Castration ausgeführt war, und bei welchem trotzdem seit etwa 5 Jahren die typischen Erscheinungen von Prostata-Hypertrophie aufgetreten sind. Israel[2]) hat gelegentlich einen Befund erhoben von einer gleichmässig hypertrophischen Entwicklung beider Prostatalappen trotz Verkümmerung und Degeneration des einen Hoden. Moullin fand die Prostata-Hypertrophie im Mittellappen und in den Seitenlappen gleichmässig entwickelt bei einem Manne, welchem der eine Hoden fehlte. Diesen und ähnlichen Beobachtungen gegenüber wird von Fenwick angegeben, dass nach einseitiger Castration oder bei einseitigem angeborenen Mangel des Hodens

[1]) Festschrift für Benno Schmidt, Leipzig, E. Besold 1896.
[2]) Deutsche medicin. Wochenschr., 1896, No. 22, S. 345.

Digitized by Google

die Prostata meist verkleinert sei. Aus den hier kurz angeführten Beobachtungen wird nun aber immerhin das entnommen werden können und müssen, dass die Entwicklung einer Prostata-Hypertrophie auch bei angeborenem oder erworbenem Mangel beider Hoden vorkommt.

Es ist selbstverständlich, dass man sich, um ein Urtheil über die einschlägigen Fragen zu gewinnen, auch an den Versuch am Thier gemacht hat. Die Experimente an Thieren, namentlich an Hunden, sind in der Weise vorgenommen worden, dass die einseitige oder doppelseitige Castration oder eine später zu erwähnende Ersatzoperation (Resection eines Stückes des V. deferens) an jüngeren Hunden ausgeführt wurde. Nach Wochen oder Monaten wurde der Hund getödtet, und der Beobachter taxirte im Vergleich zum früheren Befund oder zu dem Befunde an gleich grossen normalen Hunden, ob die Prostata des Versuchsthieres in ihrer absoluten oder relativen Grösse verändert war. Derartige Versuche sind von White und Kirby, dann von Guyon, Legueu, Pavone, Przewalski, Sackur u. A. ausgeführt worden. Diese Beobachter haben sich in der Hauptsache in positivem Sinne ausgesprochen und aus der nach der Operation nachgewiesenen Kleinheit der Prostata ein ursächliches Verhältniss dieser beiden Factoren, d. h. die Verkleinerung der Prostata in Folge der Castration, angenommen. Zur Beurtheilung dieser Anschauungen und Resultate, welche wegen ihres experimentellen Characters zunächst eine grosse Bedeutung zu beanspruchen vermögen und sehr bestechend erscheinen, ist auf die Schwierigkeit des Vergleiches und auf unsere Unkenntniss über die Grösse der Prostata bei einzelnen Hunderassen etc. hinzuweisen. Der Standpunkt Socin's[1]) ist völlig berechtigt, wenn er diese Angaben einer scharfen Kritik unterzieht. Sehr wichtig ist der von Socin hervorgehobene Befund im Gegensatz zu Launois, dass die Prostata des Ochsen keineswegs immer kleiner sei als die des Stieres.

Aus vielen Einzelbeobachtungen an Thieren und Menschen ist aber doch zu entnehmen, dass die Prostata castrirter Individuen derber, bindegewebsreicher, weniger blutreich ist, dass die drüsigen Elemente verkümmert sind.

[1]) Correspondenzbl. f. Schweizer Aerzte, 1896, No. 17.

Digitized by Google

So interessant nun die hier andeutungsweise [1]) erwähnten Beobachtungen und Studien sind, für die Frage der Bedeutung der Sexualoperationen an Prostatikern sind sie nicht entscheidend, denn es handelt sich hier um die Erfolge derartiger Eingriffe an der vorher in bestimmter Weise erkrankten Vorsteherdrüse: die practische Frage dreht sich ganz allein darum, ob ein mit Prostata-Hypertrophie im typischen Sinne behaftetes Individuum regelmässig oder in einer gewissen Häufigkeit eine Verkleinerung des erkrankten Organes erfährt nach Vornahme einer solchen Sexualoperation?

Die Statistik ist zu der Beantwortung dieser Frage herangezogen worden. White hat schon im dritten Jahre nach den ersten Operationen dieser Art 111 Beobachtungen von doppelseitiger Castration, zusammenstellen können. Es ist begreiflich, dass er, als Begründer des Verfahrens, mit Wärme für die Bedeutung der Sexualoperation eintritt. Dann hat Bruns aus der Literatur 148 Fälle doppelseitiger Castration zusammengestellt und constatirt, dass von diesen 23 im Anschluss an die Operation gestorben sind, dass aber von 93 Fällen 83 pCt. thatsächlich eine Verkleinerung der Prostata hiernach gezeigt haben. Socin konnte bei seinem Vortrag, den er im vorigen Herbst bei Gelegenheit der Versammlung Schweizer Aerzte in Zürich hielt, 175 Fälle statistisch verwerthen. Er fand, dass bei $^4/_5$ dieser Fälle eine Atrophie der Prostata eingetreten sei, dass bei $^3/_4$ dieser Fälle die Rückkehr der Contractilität der Blase berichtet wird, dass in der Hälfte der Fälle ein Nachlass oder eine Heilung der Cystitis eingetreten sein soll, ja, dass bei 45 pCt. die Wiederherstellung beinahe normaler Verhältnisse hervorgehoben werde. Bei 13,5 pCt. ist der Tod eingetreten.

Eine andere statistische Zusammenstellung ist kürzlich von A. Koehler über die Wirkung der Resection des V. deferens zur Heilung der Prostata-Hypertrophie angefertigt worden. Er sammelte 70 Fälle dieser Art und fand, dass 3 gestorben, 36 geheilt, 16 gebessert und 15 ungebessert seien.

Wer solche Zusammenstellungen liest, muss unbedingt für die hohe Bedeutung dieser Sexualoperation bei Prostata-Hypertrophie

[1]) Zahlreiche Arbeiten über diesen Gegenstand, deren Verfasser zum Theil vorher erwähnt wurden, enthalten viel ausführlichere Angaben über einschlägige Beobachtungen und Berichte.

Digitized by Google

eingenommen werden; allein man darf dieser Statistik nicht zu grossen Werth beilegen. Das Material, aus welchem sie zusammengesetzt ist, ist zu ungleichmässig. Ich theile in dieser Beziehung vollständig die Anschauung unseres verehrten Collegen Socin und halte es für bedenklich, diese Mittheilungen, bei aller Glaubwürdigkeit ihrer Urheber, zur Entscheidung zu benützen. Das Material ist zu ungleichmässig; neben Fällen fortgeschrittenster Art finden sich solche, welche schon im Beginn des Leidens der Operation unterzogen wurden. Das Leiden selbst ist zudem so unregelmässig in seinen Erscheinungen und in seinem Fortgange, dass man, wie ich glaube, in keinem einzigen Falle vorher sagen kann, wie die Sache sich ohne eigentliche Behandlung oder bei einfacher Pflege weiter entwickeln werde.

Als ein maassgebender Punkt gilt selbstverständlich der anatomische Nachweis einer eventuell eingetretenen und nachweisbaren Operationswirkung an den früher oder später nach der Operation Gestorbenen. Nur wenige Fälle dieser Art sind secirt, und ich habe den Eindruck, dass die Befunde, welche bei solcher Gelegenheit erhoben wurden, ungefähr denen entsprechen, welche nach experimenteller Castration bei Thieren, oder nach dem Verluste der Hoden bei Menschen angeführt werden. Es ist aber zuzugeben, dass maassgebende Befunde dieser Art in verwerthbarer Form noch nicht vorliegen. Eine grössere Bedeutung ist wohl auch solchen gelegentlichen Sectionsbefunden nicht zuzuerkennen. Es ist zu bedenken, dass über die eventuellen Grössenunterschiede der Prostata vor und nach dem Tode von Prostatikern bis jetzt überhaupt nichts bekannt ist, dass ferner die auch nur annähernde Messung und Taxirung der Grösse der Prostata bei Lebzeiten schwierig und unsicher ist, dass endlich regressive Veränderungen in der Prostata alter Männer auch ohne vorhergegangene Sexualoperation beobachtet werden etc.

Bei jeder Beurtheilung praktischer Erfolge nach Anwendung irgend eines Heilverfahrens bei Prostata-Hypertrophie ist zu berücksichtigen, dass der Verlauf dieses Leidens ein sehr wechselvoller sein kann und häufig ist, dass z. B. auffallende Besserung ohne jede Behandlung vorkommt. Dieses ist noch kürzlich von Casper hier in Berlin ganz richtig hervorgehoben worden, nachdem er bei einem schwer leidenden Prostatiker in den 70 er

Digitized by Google

Jahren, welcher seit Monaten an completer Retentio urinae litt und sehr heruntergekommen war, ohne irgend eine Behandlung das Aufhören der Retention, die Fähigkeit des Patienten, selbstständig zu uriniren, constatiren konnte, wobei der Residualharn allerdings noch 250 Gr. betrug. Es darf hier gleich noch angeführt werden, dass Casper in diesem Falle die Resection der Samenleiter ausführte und am zweiten Tage danach nur noch einen Residualharn von 40 Gr. constatiren konnte. Ferner ist zur Beurtheilung der therapeutischen Erfolge der Zustand der Nieren und ganz besonders der Harnblase von Wichtigkeit. Leider besteht in dieser Richtung noch eine bemerkenswerthe Unsicherheit unserer diagnostischen Methoden. Es ist schwer und in manchen Fällen, wie ich glaube, unmöglich, die Details des Zustandes eines Prostatikers genau im Einzelnen zu diagnosticiren.

Die Untersuchung eines Prostatikers, d. h. eines mit den klinischen Symptomen der Prostata-Hypertrophie behafteten Patienten, muss eine recht vielseitige sein. Es soll gleich vorangestellt werden, dass eine ganz besonders wichtige Methode bei dieser Untersuchung die Benutzung des Cystoskopes ist. Die Cystoskopie, welche wir in der von Nitze ausgebildeten Weise heutzutage methodisch anwenden können, zeigt uns die Art und Form der Prostatavergrösserung in der Gegend des Orificium internum der Harnröhre in der Gestalt von mehr oder weniger hervorspringenden buckligen Vorwölbungen. Sie zeigt uns ferner die Trabekelbildungen in der Blase oder gar Divertikel, sie zeigt, ob etwa der mittlere Lappen der Vorsteherdrüse ganz besonders entwickelt ist, ferner den Grad und Charakter der Cystitis u. s. w.

Die Steinsonde oder ein entsprechend geformter Catheter kann zum Abtasten vorliegender Theile der Prostata benutzt werden, auch eine stärker entwickelte Trabekelblase ist damit zu erkennen.

Das alte Verfahren, die Grösse der Prostata vom Mastdarm aus durch Palpation zu bestimmen, ist sehr ungenügend. Wohl fühlt man, ob die Prostata grösser oder kleiner ist, ob man die normale Median-Furche noch findet, ob die vergrösserte Prostata hart oder weich ist, ob sie knollig oder gleichmässig verdickt ist, ob ihr oberes Ende mit der Fingerspitze noch zu erreichen ist oder nicht; allein der Befund dieser gegen den Mastdarm gerichteten Partie der Prostata ist bekanntlich keineswegs maassgebend

Digitized by Google

für etwaige Veränderungen der Prostata, soweit dieselben auf die Harnröhre oder die Harnblase direct Einfluss ausüben.

Sehr viel wichtiger ist deshalb die Erweiterung dieser rectalen Palpation im Sinne bimanueller Untersuchung. Diese letztere sollte man niemals versäumen. Wenn die andere Hand oberhalb der Symphyse gegen die Beckenhöhle zu eindringt, so kann in der Regel die Blase und speciell die etwa vergrösserte Prostata zwischen die Finger genommen und in Bezug auf die Grösse und Form genauer untersucht werden.

Trotz alledem ist unsere Untersuchung, wie schon angedeutet, eine wenig erschöpfende; in manchen Fällen kann, wie ich glaube, nicht einmal die Differentialdiagnose zwischen Prostata-Hypertrophie und Prostata-Carcinom gemacht werden. Wenn bei der Hypertrophie durch kleinere oder tiefere Schleimhautläsionen die Neigung zur Blutung besteht, wenn die Hypertrophie ungleichmässig das Organ befallen hat, so dass knollige Prominenzen von verschiedener Form und Resistenz entstanden sind, und wenn bei diesem Befunde das allgemeine Befinden schon erheblich gelitten hat, so ist die Differentialdiagnose gegenüber Carcinom bis jetzt nicht sicher zu stellen.

Sehr viel wichtiger ist, dass ein Prostatiker nicht einer einmaligen Untersuchung unterzogen, sondern längere Zeit einer sorgfältigen Beobachtung zugänglich gemacht werde. Der Zustand der Blase bezüglich ihrer Fähigkeit, den Harn auszutreiben, kann nur in längerer Beobachtung sichergestellt werden, und dieses ist für die Beurtheilung des Zustandes eines Prostatikers von maassgebender Bedeutung. Die Grösse des Residualharns schwankt bei jedem Prostatiker, mag er nun die Wohlthat eines regelmässigen Catheterismus geniessen oder dieselbe vorläufig noch nicht erfahren haben. Wenn nach längerer Beobachtung die sozusagen normalen Schwankungen der Grösse des Residualharns, mit anderen Worten, der Leistungsfähigkeit der Blase festgestellt sind, können etwaige Erfolge eines eingeschlagenen therapeutischen Verfahrens beurtheilt werden. Der Residualharn ist überhaupt gering, wenn die Blase in Folge von Cystitis gereizt ist und überhaupt nicht viel Inhalt aufnehmen kann.

Die doppelseitige Castration ist seit den ersten Mittheilungen von Ramm und William White bis jetzt in 3—400

Digitized by Google

Fällen ausgeführt, soweit ich nach den Veröffentlichungen und nach privaten Mittheilungen beurtheilen kann. Ich verzichte darauf, diese grössere Zahl von Neuem einer statistischen Untersuchung zu unterwerfen; die Resultate einer solchen ergeben nichts Anderes als die schon früher erwähnten statistischen Mittheilungen von P. Bruns und Socin. Die Art der Fälle ist zu verschieden, als dass auch eine an noch grösserem Material ausgeführte Berechnung einen grösseren Werth beanspruchen könnte. Immerhin aber ergeben sich einige Thatsachen, welche für die Beurtheilung dieser Operation an Prostatikern von Wichtigkeit sind.

Unter den publicirten Beobachtungen finden sich solche, welche nach der Operation eine ganz erhebliche, man kann wohl sagen, Staunen erregende Besserung gezeigt haben. In anderen Fällen scheint jeder Erfolg ausgeblieben zu sein. Für jede Art dieser Operationsresultate haben wir sachverständige und absolut zuverlässige Gewährsmänner.

Die Annahme, dass diese Unterschiede mit einer verschiedenen Einwirkung auf die vergrösserte Prostata zusammenhängen, resp. von einer solchen abzuleiten sind, lässt sich nicht erweisen; es ergiebt sich vielmehr aus den Publicationen, dass die Prostata in einem erheblichen Theil der Fälle kleiner wurde, während eine functionelle Besserung der Blasenbeschwerden ausblieb; andererseits findet sich wiederholt die Angabe, dass die Prostata eine Verkleinerung nicht erfuhr, während trotzdem die prostatischen Blasenbeschwerden geringer wurden. Neben diesen auffallenden Beobachtungen finden sich eine grössere Anzahl von solchen, in welchen als Erfolg der Operation die Prostata kleiner und die Blasenbeschwerden geringer wurden, während in einer kleineren Anzahl von Fällen die Prostata unverändert gross blieb und die functionellen Beschwerden anhielten.

Wir sind nach dem heutigen Stande der Erfahrungen nicht in der Lage, vorher zu bestimmen, ob bei einem Prostatiker nach der doppelseitigen Castration eine Verkleinerung der Prostata eintreten werde, und noch weniger sind wir in der Lage, vorher zu bestimmen, ob die Blasenbeschwerden eine nennenswerthe Verbesserung erfahren werden.

Neben einigen aussergewöhnlichen Erfolgen bei Leuten, welche schon Jahre lang den Catheter gebrauchen mussten und nur mit

Digitized by Google

diesem den Urin zu entleeren im Stande waren, finden sich andere Fälle angegeben, in welchen der Patient und der Operateur mit einer geringen Besserung vorlieb nehmen mussten. Wiederholt findet sich die Angabe, dass der Catheterismus später erleichtert gewesen sei. Loumeau[1]) erwähnt einen Fall, in welchem wegen der Grösse der Prostata die Einführung des Lithotriptors zur Zertrümmerung eines vorhandenen Blasensteines absolut unmöglich war; 12 Tage nach der Castration gelang die Lithotripsie.

Unter den aussergewöhnlich erfolgreichen Fällen erwähne ich hier nur den berühmten Fall von Rovsing[2]), in welchem der 85jährige Kranke in Folge von Prostata-Hypertrophie fast 11 Jahre lang nicht einen Tropfen Urin mit eigener Kraft herausgepresst hatte, während schon 2 Monate nach der doppelseitigen Castration der Harn schmerzlos und ohne Beschwerde in annähernd normaler Häufigkeit entleert wurde, und nur ein Residualharn von 30 Cbctm. zurückblieb. Die Prostata war in diesem Falle auf die halbe Grösse geschrumpft.

In einigen Fällen scheint eine Art verspäteter Wirkung einzutreten. Ich spreche hier nicht von jenen Erfolgen, welche 4 bis 6 Wochen nach der Operation eintraten, während in der Anfangsperiode nach der Operation nicht die Spur eines Erfolges zu bemerken war. Ich registrire hier nur die Angabe von Pilcher[3]), welcher einmal erst nach 12 Monaten die eintretende Atrophie der Prostata constatiren konnte.

Wichtiger erscheinen mir diejenigen Angaben, welche nach der Castration keine gleichmässige, sondern eine auffallende ungleichmässige Atrophie der Prostata erwähnen. So erwähnt Bousquet[4]) einen 66jährigen Prostatiker, bei welchem sich nach der Castration die Prostata zwar erheblich verkleinert habe, jedoch nur im Bereiche der Seitenlappen; der Mittellappen sei ziemlich unverändert geblieben und habe nach wie vor ein Hinderniss gebildet.

Nach dem bisher Erwähnten liegt die Frage so, dass ein Erfolg nach der Castration unsicher ist, dass es also dem Arzte und

---

[1]) Association française d'urologie: I., 1896, S. 108.
[2]) Centralbl. f. Chirurgie, Bd. XXIII, 1896.
[3]) Annals of Surgery, XXIII, S. 699.
[4]) Assoc. d'urologie I., 1896, S. 99.

Digitized by Google

dem Patienten frei steht, diese Operation auszuführen im Sinne eines Versuchs, welcher möglicher Weise Erfolg erzielt, möglicher Weise aber auch nicht.

In Wirklichkeit liegt aber die Sache anders. In der älteren und in der neueren Literatur über diesen Gegenstand sind Fälle erwähnt, in welchen nach der doppelseitigen Castration bei diesen alten Leuten psychische Störungen leichteren oder schwereren Grades eingetreten sind und zwar in solcher Weise, dass dieselben direct der Operation angerechnet werden müssen Solche Fälle sind neuerdings noch erwähnt von Faulds, Charlton, Quanjer, Chabot. Ein Theil der Fälle ist später gebessert, ein anderer Theil scheint aber die Erscheinungen dieser psychischen Störung nicht verloren zu haben. Dieser Punkt ist von allergrösster Wichtigkeit deshalb, weil es wiederum nicht vorher bestimmt werden kann, ob in einem gewissen Fall diese schlimme Complication eintreten wird oder nicht. Wenn die doppelseitige Castration als ein Versuch betrachtet wird, so wird man sich zur Vornahme dieses Versuches sehr viel schwerer entschliessen, wenn so schlimme Folgen wie eine schwere psychische Störung danach eintreten können.

Die französischen Chirurgen haben mit Rücksicht auf die nach dem Verlust der Testikel zweifellos eintretende psychische Depression eine „Prothèse testiculaire“ empfohlen, um dem Operirten die Illusion eines Testikels zu belassen. Carlier in Lille hat schon im Juli 1895 einem 44jährigen, wegen Hämatocele castrirten Manne einen silbernen Hoden eingenäht und eingeheilt; der Letztere wog noch nicht 12 Gr. Loumeau in Bordeaux hat zweimal bei Prostatikern nach der Castration Bäuschchen aus Seidenfäden eingeheilt, welche Anfangs einen täuschenden Ersatz normaler Hoden darboten, später aber sehr hart wurden. Er hat deshalb „Gummieier“ von entsprechender Grösse herstellen lassen und zur Einheilung verwendet. Ob diesen kleinen Versuchen ein reeller Werth zuzuschreiben ist, kann füglich bezweifelt werden.

Nach alledem muss es eigenthümlich berühren, wenn man gelegentlich liest, dass für die Vornahme der Castration bei Prostatikern ganz bestimmte Indicationen bestünden. Wohl ist es richtig, dass eine recht grosse weichere Prostata nach einer Castration eher zur Schrumpfung kommen werde, als eine weniger grosse

Digitized by Google

härtere Prostata. Bei den weicheren Tumoren ist ja auch gewiss ein gut Theil auf die Blutansammlung (Congestion) zu schieben; wenn aber Chevalier hervorhebt, dass die Castration wohl bei jüngeren Männern wirksamer sei, d. h. bei solchen, welche noch nicht so weit über die Periode des Geschlechtslebens hinausgerückt seien, und wenn er demgemäss behauptet, dass solche jüngere Leute den Vortheil der Castration schneller und vollkommener geniessen, so werden wir ihm entgegen halten, dass gerade in diesen Fällen die doppelseitige Castration als ein barbarisches und nur in den allerseltensten und besonderen Ausnahmen allenfalls erlaubtes Mittel betrachtet werden muss.

Man verfügt heute auch über einige Erfahrungen darüber, wie die nur einseitige Castration auf die Grösse der Prostata und auf die Blasenbeschwerden der Prostatiker wirkt. Die einseitige Castration muss jedoch als ein völlig unsicheres Verfahren bezeichnet werden. Allerdings finden sich einige recht interessante Fälle in der Literatur, in welchen eine auffallende Kleinheit der gleichseitigen Prostatahälfte nach einseitiger früherer Castration hervorgehoben wird, jedoch ist das weder in der Mehrzahl nachgewiesen und demgemäss mit einiger Wahrscheinlichkeit zu erwarten, noch hat es den Anschein, als ob selbst bei einseitiger Atrophie der Prostata die Blasenbeschwerden wesentlich gehoben werden.

Man kann sich nicht wundern, dass auch noch andere Ersatzoperationen für die doppelseitige Castration gesucht und gefunden sind. Als solche Ersatzoperationen sind zu nennen: 1. Operationen am Samenstrang, 2. Operationen am Vas deferens allein.

Von den Operationen am Samenstrang erwähne ich die von Stafford und Mears[1]) ausgeführte Ligatur, die von Lauenstein vollzogene Durchschneidung, dann die Excision eines Stückes aus dem Samenstrang. Lauenstein hat bei einem Patienten, einem 81 jährigen Manne, 14 Tage später wegen Gangrän des Hodens die Castration ausführen müssen. Dass diese Complication nicht unbedingt nach der Durchschneidung oder Unterbindung des Samenstranges eintreten muss, geht aus mehreren Beobachtungen von Burckhardt in Stuttgart hervor, welche derselbe mir privatim mitgetheilt hat. In diesen letzteren Fällen hat Burckhardt keine

[1]) Ligature of the spermatic cord in the treatment of hypertrophy of the prostate Gland. Philadelphia. Acad. of surgery, November 1894.

Digitized by Google

grobe Störung des Wundverlaufs, namentlich keine Gangrän des Hodens beobachtet und war in der Lage, eine gewisse Besserung der prostatischen Beschwerden nach der Operation zu constatiren.

Cully (Sem. méd.) hat zweimal Cocain-Injectionen in das Parenchym des Hodens vorgenommen, und, wie er angiebt, Verkleinerung der Prostata und Besserung des Leidens beobachtet.

Die wichtigste Ersatzoperation der doppelseitigen Castration ist ohne Zweifel die Resection eines Stückes aus dem Vas deferens beiderseits. Diese Operation ist auch unter dem Namen Ductusresection oder Vasectomie, auch Deferentectomie in der Literatur verzeichnet. Eine grössere Anzahl von Fällen ist schon publicirt, und ich habe schon oben die von A. Koehler aufgestellte Statistik dieser Fälle erwähnt. Isnardi in Turin war der erste, welcher diesen Eingriff bei Prostatikern empfahl. Wie es scheint, habe ich schon früher, und vor mir schon Lenander in Upsala diesen Eingriff ausgeführt. Von einigen Chirurgen wird diese kleine Operation in besonderer Weise vollzogen. Der Eine rühmt die Ligatur des Vas deferens, Lauenstein empfahl, die kleine Operation subcutan auszuführen, Andere, z. B. Isnardi, gebrauchen bestimmte Mittel (Aetzung der Schnittenden), um eine Wiederverwachsung der durchschnittenen Theile zu verhindern. Ich finde dieses alles unnöthig, denn die Operation ist so unbedeutend und bei einiger Geschicklichkeit so rasch und sicher auszuführen, dass eine weitere Modification nicht nöthig ist.

Ich selbst verfüge über 27 Fälle dieser Art; ausser den in A. Koehler's Statistik aufgeführten Fällen sind mir noch solche von Herrn Collegen Viertel in Breslau, von Casper in Berlin, von Madelung in Strassburg und von Riegner in Breslau bekannt geworden. Auch auf dem französischen Urologencongress sind einige Fälle dieser Art von Bousquet, Gross und Carlier mitgetheilt worden; die Zahl dieser Beobachtungen ist also auch eine recht erhebliche.

Bei meinen Operationen habe ich in den ersten Fällen doppelseitig die Evulsion des Vas deferens, wie sie v. Büngner für die Operation der Nebenhodentuberculose empfohlen hat, ausgeführt. Ich bin davon zurückgekommen wegen gelegentlich bei der Section nachgewiesener Blutung an der centralen Abrissstelle, an der Samenblase und in deren Umgebung. Und wenn diese Complication auch

Digitized by Google

keine bedenklichen Folgen nach sich zog, so erschien es doch wünschenswerth, sie bei den alten Leuten, die wegen Prostatahypertrophie zur Operation kommen, zu vermeiden. Wegen des genaueren Befundes verweise ich auf meine erste Mittheilung in der Deutschen medic. Wochenschr.[1]).

Seit dieser Zeit habe ich mich begnügt, ein Stück von etwa 8 Ctm. Länge aus jedem V. deferens zu entfernen und zwar von dem peripheren Theil, bis an den Nebenhoden heranreichend. Anfangs habe ich hierbei das V. deferens reinlich isolirt, das um-

Fig. 1.

Fixirung des rechtsseitigen Vas deferens zur Incision.

gebende Zellgewebe und die anliegenden Fasern abgedrängt und weggeschoben, um das V. deferens für sich allein frei zu legen und partiell zu entfernen. Seit etwa einem Jahre habe ich, beeinflusst von experimentellen Studien, welche der Läsion der Nervenbahnen eine ganz besondere Bedeutung für die Rückbildung der Prostata zuschreiben, auch die neben dem V. deferens verlaufenden Fasern mit durchrissen oder mit entfernt. Das V. deferens selbst wird

[1]) Deutsche med. Wochenschr. 1896, No. 2.

Digitized by Google

dabei in Form einer kleinen Schlinge aus der kleinen Wunde hervorgezogen, von dem Nebenhoden abgerissen und von dem centralen, zurückbleibenden Theile entweder abgeschnitten oder ebenfalls abgerissen. Die kleine Operation gelingt sehr leicht, wenn man die Theile mit der linken Hand richtig präsentirt (Fig. 1), so dass das Vas deferens als sichtbarer, durch die Haut erkennbarer Längswulst deutlich zu erkennen ist. Ich verweise in dieser Hinsicht auf die hier gegebene Abbildung und auf die Erläuterung, welche ich in dem kleinen Aufsatz in der Festschrift von Benno Schmidt gegeben habe.

Fig. 2.

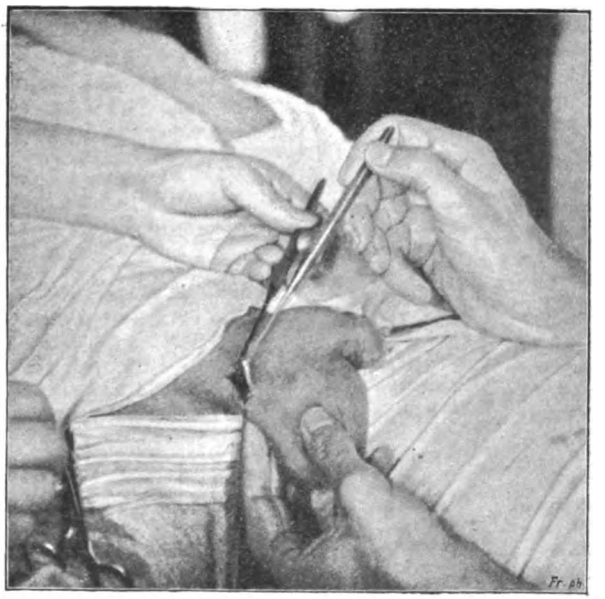

Hervorziehen des freigelegten Vas deferens mit stumpfem Häkchen.

Der Verlauf der Operationswunde, welche durch eine, höchstens zwei Hautnähte sofort geschlossen und mit ein paar Tropfen Collodium gedeckt wird, war in meinen Fällen ausnahmslos ein völlig reactionsloser. Von Seiten dieser kleinen $^5/_4$—$1^1/_2$ Ctm. langen Wunde habe ich nicht die geringste Reaction erlebt, die Heilung war stets eine schnelle und vollkommene.

Um von dem Erfolge meiner Operationen zu sprechen, verzichte ich darauf, statistische Berechnungen zu geben; auch mein

Digitized by Google

Material ist zu ungleich. Ich habe die Operation in denjenigen Fällen vorgenommen, in welchen es theils wegen des Zustandes des Patienten, theils wegen äusserer Verhältnisse desselben erlaubt und indicirt war, und zwar als einen Versuch, von dem ich glaubte, dass er nicht Schaden, wohl aber Nutzen bringen könnte. Auch ich habe einige Fälle, namentlich einen, in welchem eine Besserung nicht eingetreten ist, in welchem vielmehr die vorhandene eiterige Cystitis und die subjectiven Beschwerden bei der Harnentleerung unverändert fortbestanden, so lange ich von dem Falle

Fig. 3.

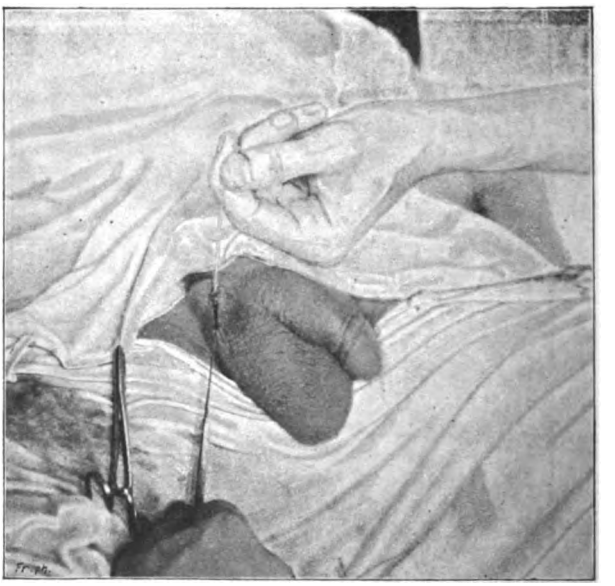

Das Vas deferens ist am Nebenhoden abgerissen, wird mässig hervorgezogen.

Kenntniss erhielt. Neben diesen absolut schlechten Fällen habe ich aber eine grosse Anzahl verzeichnet, in welchen in auffallender Weise im Anschluss an die Operation eine Besserung der Beschwerden eintrat und Fortschritte machte, bis der Zustand der Harnentleerung ein normaler geworden war, d. h. ein solcher, wie der betreffende Patient ihn aus seinen gesunden Tagen kannte. Die grösste Anzahl meiner Patienten bietet eine mehr oder weniger erhebliche Besserung des Leidens, ohne jedoch vollständig geheilt zu sein. Unter meinen Fällen dieser Categorie finden sich recht

Digitized by Google

viele, in welchen das verloren gegangene Vermögen, selbst zu uriniren, wieder eintrat, allerdings mit Zurückbleiben eines mehr oder minder grossen Residualharns. In anderen Fällen sind unangenehme Nebenerscheinungen gebessert worden, Tenesmus verschwunden, vorher sehr schwieriger Katheterismus erleichtert, die Lithotripsie ermöglicht worden.

Der klinische Verlauf solcher Fälle nach der vorgenommenen Operation ist sehr übersichtlich und hübsch darzustellen, wenn man die Menge des selbstgelassenen und die Menge des durch Katheter entleerten Urins pro Tag auf einer hierfür geeigneten Tabelle, ähnlich einem Temperaturbogen, markirt, die einzelnen Punkte durch Linien verbindet und auf diese Weise eine Curve herstellt. Es ist sehr deutlich und in die Augen fallend, wie die, etwa blau gezeichnete Linie der selbstgelassenen Urinmenge zunächst auf dem Nullpunkt liegen bleibt, dann langsam oder zuweilen plötzlich mit einigen Spitzerhebungen aufsteigt, während in gleicher Weise die vorher hochgelegene Curve der durch den Katheter entfernten Harnmenge sich senkt, die erstere kreuzt, um schliesslich selbst auf der Linie des 0-Punktes oder nur wenig darüber anzukommen und auszulaufen. Ich theile hier eine solche Aufzeichnung mit, um das Uebersichtliche dieser Darstellung zu erweisen.

Fig. 4.

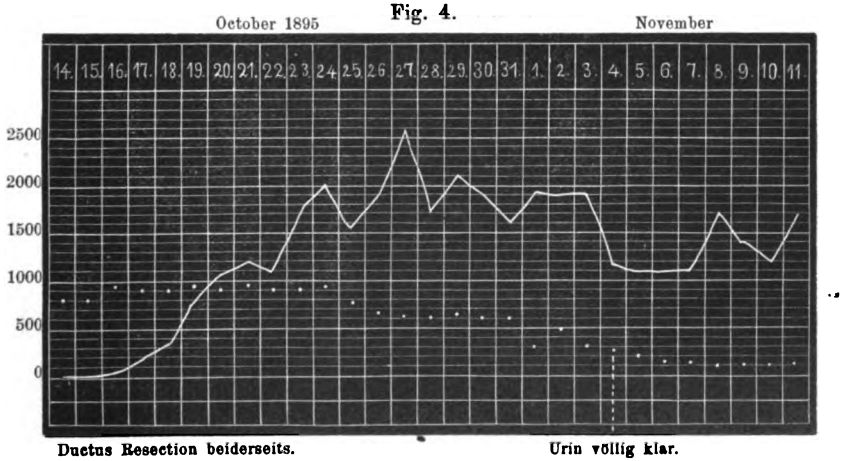

Heinrich Tress, 57 Jahre. Völlige Harnretention, eitrige Cystitis. Doppelseitige Ductusresection am 15. October 1895.

Digitized by Google

Unter meinen Beobachtungen findet sich kein Fall, in welchem auch nur die Spur einer psychischen Störung nach der doppelseitigen Ductusresection eingetreten wäre, wohl aber sind solche Fälle verzeichnet von Carlier und Dumstrey.

Der Rückgang der Prostataschwellung nach der Ductusresection ist häufig beobachtet, auch unter meinen Fällen öfter verzeichnet: in anderen Fällen fehlt die Verkleinerung. Und wie es schon bei der doppelseitigen Castration vorgekommen ist, auch bei diesen Fällen doppelseitiger Ductusresection scheint in vielen Fällen die subjective und symptomatische Besserung nicht Hand in Hand zu gehen mit einer Verkleinerung der Prostata; vielmehr finden sich klinische Besserungen, während die Prostata unverändert erschien.

Bezüglich der mir zugänglich gewordenen neueren klinischen Beobachtungen und meiner eigenen Fälle verweise ich auf eine später zu publicirende Casuistik.

Ganz besonders hervorgehoben zu werden verdient ein Erfolg, welcher nach der Ductusresection ausnahmslos in den betreffenden Fällen beobachtet ist, nämlich die Heilung und das Ausbleiben weiterer Nachschübe eiteriger Nebenhodenentzündung. Seitdem Guyon diesen Erfolg als einen zu erwartenden auf dem vorjährigen französischen Chirurgencongress (1895) besprochen hat, sind thatsächlich Beobachtungen in dieser Richtung veröffentlicht worden und es liegt auf der Hand, wie richtig dieses ist. Wenn die Leitung von der eiterig entzündeten Harnröhre zu dem Nebenhoden unterbrochen ist, wird die Hodeneiterung ablaufen und weitere Recidive nicht mehr erfahren.

Eine ganz ausserordentlich wichtige Frage ist die: Wie verhalten sich die Erfolge doppelseitiger Ductusresection zu den Erfolgen doppelseitiger Castration bei den Prostatikern? Leistet die Castration mehr, oder leistet die Ductusresection das Gleiche?

Ich für meine Person bin zu der Annahme geneigt, dass die Ductusresection das Gleiche leistet wie die Castration, denn ich habe in 2 Fällen, bei den Kranken Reinke und Pfrötzschner, nach der beiderseitigen Ductusresection, welche ein nicht befriedigendes Resultat und keinen genügenden Erfolg auf das Prostataleiden nach sich zog, nachher die doppelseitige Castration ausgeführt, jedoch ohne die geringste Verbesserung auch darnach zu beobachten. In

Digitized by Google

diesen 2 genannten Fällen hat also die Castration sicher nicht mehr geleistet, als vorher schon die Ductusresection.

Hingegen ist von Chevalier[1]) ein Fall mitgetheilt, bei welchem er im October 1895 die Punction der Blase oberhalb der Symphyse, am 1. November die Cystotomia suprapubica gemacht hatte, sodann am 6. November 1895 die Ligatur oder Resection der Vasa deferentia vollzogen, jedoch ohne Besserung des Leidens. Ende April 1896 führte Chevalier die doppelseitige Castration und den Verschluss der Harnfistel oberhalb der Symphyse aus und erzielte, wie er annimmt, hierdurch einen Erfolg, welcher bis dahin fehlte. Diese Beobachtung ist aber nicht völlig einwandsfrei, denn ein Versuch zum operativen Verschluss der Harnfistel war vorher nicht gemacht worden, und es ist nicht sicher, ob nicht auch ohne Castration durch eine plastische Operation die Harnfistel zum Verschluss zu bringen gewesen wäre.

Um noch von der einseitigen Resection des V. deferens zu sprechen, verweise ich auf die schon erwähnte Zusammenstellung von A. Köhler. Ich selbst habe diese Operation niemals ausgeführt; es schien mir bei den alten Leuten, um die es sich unter der Zahl meiner Patienten immer handelte, völlig gleichgültig, ob das V. deferens anatomisch und functionell weiter bestand oder zerstört wurde. Die Hoden blieben in allen meinen Fällen, welche ich Gelegenheit hatte, weiter zu beobachten, frei von Atrophie, auch frei von Schmerzhaftigkeit, Schwellung oder irgend welcher Störung. Von Interesse war es mir, in den 2 Fällen, in welchen ich mehrere, resp. viele Monate nach der Ductus-Resection die Castration ausführte, nachzuweisen, dass die Hoden makroskopisch und sogar bei einer mikroskopischen Untersuchung keine Merkmale von Veränderung darboten, und dass Spermatozoen noch reichlich in denselben vorhanden waren.

Im Anschluss an diese Besprechung der modernen Sexualoperationen bei Prostatikern verdient noch eine Erwähnung die sogenannte Organtherapie, ich meine die Darreichung von sogenannten „Prostatatabletten“. Dieses Verfahren, welches von Reinert eingeführt und gelegentlich von Englisch versucht ist, dürfte eine ernstliche Beachtung nicht verdienen. So naheliegend

[1]) Assoc. d'urologie, I., 1896, S. 104.

Digitized by Google

333 Cctm. in 45 Min
jede Narkose 117 Cc
4,4 Cctm.).

7. Morphiumi
Frauen vorausgesc

8. Ueble Zu
nehmen Erscheinu
Schleimabsonder
Pneumonien oder

Schliessli
suche mit dem
stoff in der R
von reinem Sa
ten Chlorofor
stoffs auf die

2. Ba
Köln a. Rh

2. N
Aether 376

3. a)
Vereinigte
im dunkl
Luft und
c) Broma

4.
pro St
$3^1/_2$

kom
Chl
in

Digitized by Google

2 genannten Fällen hat als [illegible]
t, als vorher schon die Ductusrese[illegible]
ingegen ist von Chevalier [illegible]
m er im October 1895 die Pu[illegible]
ıyse, am 1. November die [illegible]
sodann am 6. November 1895 [illegible]
asa deferentia vollzogen, jedoch [illegible]
April 1896 führte Chevalier [illegible]
den Verschluss der Harnfiste [illegible]
lte, wie er annimmt, hierdurch [illegible]
e. Diese Beobachtung ist aber [illegible]
Versuch zum operativen Vers[illegible]
t gemacht worden, und es ist [illegible]
tration durch eine plastische [illegible]
luss zu bringen gewesen wäre [illegible]
Um noch von der einse[illegible]
echen, verweise ich auf die [illegible]
n A. Köhler. Ich selbst [illegible]
hrt; es schien mir bei der [illegible]
r Zahl meiner Patienten [illegible]
as V. deferens anatomisch [illegible]
erstört wurde. Die Hoden [illegible] el
ch Gelegenheit hatte, weiter [illegible] zu-
uch frei von Schmerzhaftigkeit [illegible] rgan,
Störung. Von Interesse [illegible] Theile
ich mehrere, resp. viele [illegible] er Hyper-
Castration ausführte. [illegible] Bedeutung
und sogar bei einer [illegible] schlimmerung
von Veränderung darunter [illegible] nd bekannt.
in denselben vorhanden [illegible] tismus nicht an-
Im Anschlu[illegible] weis auf Casper's
operationen bei [illegible] enschaftliche Grund-
genannte Org[illegible] doch eines zweifel-
genannten [illegible] ss wir es nämlich bei
Reinert [illegible] nen, vielmehr in der Regel
dürfte e[illegible] hun haben. Wenn einmal

1) [illegible]

Digitized by Google

bei oberflächlicher Betrachtung der Vergleich mit Struma und Schilddrüsentherapie ist, so ergiebt sich doch die enorme Verschiedenheit der Verhältnisse und es hätte nicht der sarkastischen Bemerkung unseres Collegen Socin bedurft, indem er mittheilt, dass er eine chemische Fabrik kenne, in welcher wegen Verwechselung von Prostata und Samenblasen statt Prostata-, vielmehr Samenblasenextract geliefert werde und dass einige Aerzte von dem Gebrauch dieser „Prostatatabletten" einen günstigen Erfolg auf die Leiden von Prostatikern gesehen haben wollen.

Für alle therapeutischen Maassnahmen sind natürlich unsere Kenntnisse über die Aetiologie und die pathologische Anatomie der Prostatahypertrophie von grosser Bedeutung. Was die Aetiologie dieses Leidens betrifft, so sind unsere Kenntnisse darüber nicht sehr gross, wenn man davon absieht, dass das Leiden zweifellos als ein Attribut des höheren und zuweilen der zweiten Hälfte des mittleren Lebensalters ist[1]).

Von grosser Bedeutung für die Lehre von der Prostatahypertrophie war die Theorie des ausgezeichneten französischen Specialchirurgen Guyon, welcher bekanntlich die Lehre vom Prostatismus aufgestellt hat. Nach seiner Auffassung ist der Prostatismus eine allgemeine Alterserkrankung des uropoetischen Systems, sie tritt gleichmässig an der Blase und an den Nieren auf, die Prostatahypertrophie ist nur eine Theilerscheinung des gesammten Leidens und beeinflusst oft nicht die Anfangssymptome. Das Primäre ist die Arteriosklerose. Indem also der Hypertrophie der Vorsteherdrüse nur eine geringere Bedeutung für das Gesammtleiden, welches als Prostatismus bezeichnet wurde, zuerkannt war, kamen Guyon und seine Schüler und Anhänger folgerichtig zu der Annahme, dass es gelegentlich einen Prostatismus ohne Prostatahypertrophie, also auch Prostatiker ohne Prostatahypertrophie geben

---

[1]) Ich möchte hier die Erfahrung eines Münchener Collegen, Herrn Dr. Raim. Mayr's, registriren, welcher die grosse Freundlichkeit hatte, mir diese Mittheilung zu machen. Derselbe hatte Gelegenheit, eine schwere Prostatahypertrophie an einem hervorragenden Maler zu beobachten, welcher öfter, auf einem Gerüst stehend, grosse historische Wandmalereien auszuführen hatte. Im Zusammenhang mit diesem Einzelfalle erfuhr Dr. Mayr von einem anderen Maler, dass in Künstlerkreisen die Arbeit auf solchen Gerüsten, auf denen man mit gespreizten Beinen lange stehen muss, häufig ein unangenehm ziehendes Gefühl in der Dammgegend hervorrufe, und dass Harnbeschwerden durch Prostatahypertrophie bei den derartig beschäftigten Künstlern relativ häufig seien.

Digitized by Google

müsse. Wer sich den Genuss macht, die Vorlesungen von Guyon im Original oder in der trefflichen Uebersetzung, welche wir Dr. M. Mendelsohn[1]) verdanken, zu studiren, wird diese Lehre vom Prostatismus in ausführlicher Weise kennen lernen und dem Autor das Verdienst einer Auffassung dieses Leidens auf einer breiteren und wissenschaftlich beachtenswerthen Grundlage zuerkennen.

Caspar hat den Nachweis geliefert, dass die Prostatahypertrophie und die Arteriosklerose in der Niere und Blase etc. thatsächlich in manchen Fällen neben einander vorkommen, dass dieses jedoch nicht immer der Fall sei und dass ein causaler Connex zwischen beiden nicht aufgestellt werden könne. Dieser Anschauung gegenüber hat sich die Lehre vom Prostatismus in Frankreich noch weiter entwickelt und man ist neuerdings (Chevalier) zu der paradoxen Behauptung gekommen, dass es auch einen Prostatismus bei der Frau gäbe, unter vergleichender Hinweisung auf die ähnliche paradoxe Aufstellung einer Hysterie des Mannes.

Die Prostata-Hypertrophie liefert bald weichere, bald festere Geschwülste, hier und da zeigen die letzteren an einzelnen Stellen und Knoten eine verschiedene Consistenz. Die derberen und festeren Geschwülste gelten als ein Product bindegewebiger Hypertrophie, also mehr fibröser Natur, zugleich auch mit Hypertrophie von Muskelgewebe; die weicheren Geschwülste sind in der Regel grösser und werden mehr der Entartung der drüsigen Gebilde zugeschrieben. Seltener betrifft die Hypertrophie das ganze Organ, besonders selten in gleichmässiger Weise; häufig sind einzelne Theile der Prostata besonders stark vergrössert, die Häufigkeit der Hypertrophie speciell des sogenannten mittleren Lappens und die Bedeutung gerade dieser Veränderung für den Beginn und die Verschlimmerung der klinisch nachweisbaren Beschwerden ist genügend bekannt.

Wenn man auch Guyon's Lehre vom Prostatismus nicht anerkennt, weil in der That, wie schon unter Hinweis auf Casper's Untersuchungen vorhin erwähnt wurde, die wissenschaftliche Grundlage dieser Theorie nicht immer zutrifft, so ist doch eines zweifellos richtig und von grosser Wichtigkeit, dass wir es nämlich bei den Prostatikern nur relativ selten mit einfachen, vielmehr in der Regel mit complicirten Krankheitszuständen zu thun haben. Wenn einmal

[1]) Berlin, Hirschwald, 1893.

Digitized by Google

der erste Anfall von Harnverhaltung eingetreten ist, so handelt es sich darnach fast immer um eine gewisse Dehnung der Blase in Folge der Retention des Urins; die Blasenmuskulatur ist durch diese Dehnung erschlafft und hat an Leistungsfähigkeit und Kraft Einbusse erlitten, daher kommt es, dass bei den Prostatikern, selbst bei solchen mit noch nicht sehr vorgeschrittenem Leiden, bei der cystoskopischen Untersuchung Erscheinungen von Muskeldegeneration und Trabekelbildung kaum je vermisst werden. Freilich kann dieser Befund nur von denen erhoben werden, welche die cystoskopische Untersuchung üben und beherrschen. Die weiteren Complicationen der einfachen Hypertrophie liegen dann in der meistens durch den Katheterismus bedingten Cystitis, welche in Erscheinungsformen leichten Grades bis zu der schwersten diphtheritischen Entzündungsform mit brandigem Character beobachtet wird. Die Bildung von Divertikeln in der Blase der Prostatiker ist meiner Meinung nach viel häufiger, als gewöhnlich angenommen wird. Ich habe vor 3 Jahren Gelegenheit gehabt, hier auf dem Chirurgencongress ein, wie ich glaube, sehr schönes Präparat eines Wachsausgusses der Blase eines Prostatikers zu demonstriren (vergl. Verhandlungen der deutschen Gesellschaft für Chirurgie, 1894, S. 515). Befunde ähnlicher, wenn auch nicht so ausgezeichneter Art habe ich öfter bei der Untersuchung der Blase von Prostatikern, namentlich bei der Herstellung von Ausgüssen derselben wahrgenommen.

Eine Complication, welche gleichfalls sehr wichtig ist, auch in der Zahl meiner Beobachtungen wiederholt erwähnt wird, ist die Steinbildung in der Blase der Prostatiker. Wiederholt war der Nachweis von dem Vorhandensein des Concrementes erst möglich gewesen, nachdem die Prostata-Hypertrophie etwas zurückgegangen und die Untersuchung mit der Steinsonde oder dem Cystoskop möglich geworden war. Dass ebenso die Ausführung der Lithotripsie nach einer vorhergegangenen Sexualoperation öfter erleichtert resp. erst möglich wurde, ist schon früher erwähnt worden. Von grösster Bedeutung in dem klinischen Bilde der Prostata-Hypertrophie, so, wie sie uns namentlich in den Krankenhäusern und chirurgischen Kliniken entgegentritt, ist die Blutung. In der Regel ist die Blutung das Product gutgemeinter Eingriffe, um den Katheterismus bei eingetretener Harnretention zu erreichen. Zuweilen

Digitized by Google

sind es nur Erosionen der Schleimhaut, welche bei der beträchtlichen Congestion der Prostatagegend ungewöhnlich stark bluten, zuweilen sind es tiefere Läsionen, welche als falsche Wege auf gleiche Art zu Stande gebracht wurden; und gerade bei solchen ist die Blutung oft häufig und länger andauernd und dadurch von ungünstigem Einfluss auf den ohnehin leidenden und geschwächten alten Patienten. Die schwerste Complication ist die ascendirende Infection, welche bei länger fortgesetzter Katheterbehandlung von Prostatikern wohl nie ausbleibt und unter dem Bilde einer Pyelonephritis von wechselnder Intensität intensive Krankheitserscheinungen verursacht.

Der Zustand der Blasenmuskulatur ist zweifellos von allergrösster Wichtigkeit für den Verlauf des Leidens. Ein Prostatiker mit kräftiger Blasenmuskulatur wird viel länger gesund erscheinen und nur geringe functionelle Störungen aufweisen gegenüber einem Prostatiker mit schwacher Harnblasenmuskulatur. Es mag ein Hinweis auf die Verhältnisse des Herzmuskels gestattet sein, dessen Verhalten bei mancherlei Herzkrankheiten von gleicher oder noch grösserer Wichtigkeit für den Verlauf des Leidens und der Krankheitserscheinungen ist. Bezüglich des durch Prostata-Hypertrophie bedingten Leidens muss hier darauf hingewiesen werden, dass lange die von Cruveilhier aufgestellte Behauptung allgemein anerkannt war, dass nämlich Stricturen der Harnröhre, wenn sie einmal ausgebildet waren, absoluten Schutz gewährten vor einer später etwa auftretenden Prostata-Hypertrophie. Demgegenüber hebt Guyon mit Recht hervor, dass es zahlreiche alte Männer mit Strictur der Harnröhre giebt, welche gleichzeitig eine grosse Prostata haben und in typischer Weise darunter leiden. Das Wahre an der älteren Behauptung liegt offenbar darin, dass die Strictur, z. B. eine solche gonorrhoischen Ursprungs, bei einem jugendlichen und kräftigen Individuum eine Arbeits-Hypertrophie der Blasenmuskulatur bedingt. Diese Muskelhypertrophie ist die directe Folge der steten Uebung und vermehrten Arbeitsleistung, welche durch die Strictur aufgezwungen wird. Eine solche Hypertrophie der Blasenmuskulatur kann nun ausreichen, um noch im höheren Alter die Folgen einer dann sich ausbildenden Prostata-Hypertrophie gewissermassen zu verdecken und auszugleichen. In diesem Sinne ist Guyon's Aeusserung zu verstehen, dass in der That

Digitized by Google

eine in der Jugend entstandene Strictur das beste Mittel zu sein scheine, um einer Prostata-Hypertrophie im Alter vorzubeugen.

Die schnelle Einführung der sexualen Operationen bei Prostata-Hypertrophie könnte den Eindruck hervorrufen, als ob es bisher mit den Behandlungsmethoden bei diesem Leiden ganz ausserordentlich schlecht gestanden hätte; jeder gebildete Arzt weiss, wie unrichtig diese Anschauung wäre. Wir verfügen seit längerer Zeit über verschiedene mehr oder weniger eingreifende Methoden, welche sich in der Hauptsache gegen die Harnretention und ihre Folgen wenden.

In erste Linie ist zu stellen der regelmässige Katheterismus, theils wegen des hohen Werthes, welcher diesem Verfahren zukommt, theils wegen der, wenigstens zunächst, grossen Gefahrlosigkeit, welche dasselbe auszeichnet. Es ist ganz zweifellos, dass in vielen, und sogar in schweren Fällen von Prostata-Hypertrophie durch ein regelmässiges aseptisches, kunstgerechtes Katheterisiren den Kranken grosse Erleichterung gewährt wird und die Fortschritte des Leidens häufig auf Jahre, ja sogar auf Jahrzehnte verzögert werden. Dass aber der Katheterismus, um diese günstige Wirkung hervorzubringen, in wirklich kunstgerechter und aseptischer Weise vollzogen werden muss, darf nicht vergessen werden, und dass die Gefahr des Katheterismus wächst, wenn der Katheter dem Patienten selbst in die Hand gegeben wird, ist zweifellos. Wie viele Prostatiker giebt es, die ihren weichen Katheter in der Westentasche oder sonstwo mit sich herumtragen, oft genug vor dem Gebrauch aus einem Stückchen alten Zeitungspapier herauswickeln, um ihn dann bei einem Spaziergang oder in irgend einem Gemach rasch zu verwenden. Wunderbar genug, dass alte Männer garnicht so selten genannt werden, welche bei diesem höchst unzureichenden Verfahren Jahre lang angeblich ohne Verschlimmerung ihr Leiden tragen. Als Regel kann dies nicht angenommen werden. In der Mehrzahl der Fälle führt der längere Zeit fortgesetzte oder gar dauernde Gebrauch des Katheters, das sogenannte Katheterleben, immer zur Cystitis, und zwar zu einer Cystitis von zunehmender Intensität und mit grossen subjectiven Beschwerden.

Daneben ist es vollständig richtig, dass die erste Attake von Harnretention bei einem sonst noch kräftigen Prostatiker mit Hülfe sachgemässen Katheterisirens überwunden werden kann mit einem

Digitized by Google

Ausgang, welcher wohl keine volle Restitutio ad integrum, aber doch eine solche Besserung bedeutet, dass der Kranke selbst vom Standpunkte der functionellen Leistung sich für gesund hält; ein geringes Quantum von Residualharn wird oft recht lange gut vertragen.

Die Ursache einer ersten oder wiederholten acut auftretenden Harnretention bei einem Prostatiker kann durch nervöse oder durch mechanische Störung oder durch beides zugleich hervorgerufen sein. Die Franzosen, welche sich mit diesen Vorgängen seit langer Zeit eingehend beschäftigten, schreiben einer Congestion, d. h. also einer rasch auftretenden stärkeren Blutfüllung in den Blutgefässen der Prostata und ihrer näheren Umgebung eine ganz besonders grosse Rolle zu. Die Mittel, welche bei diesem Anfall von Harnretention günstig einwirken, sollen einen depletorischen Einfluss ausüben. Diese Depletion soll z. B. durch einen mehrfach in richtigen Intervallen ausgeführten kunstgerechten Katheterismus erzielt werden. Auf dem letzten Congress der französischen Urologen (1896) erwähnte Vigneron aus Marseille bei einer Mittheilung seiner Erfahrungen, dass er wiederholt bei Prostatikern mit Harnretention den Katheterismus nicht habe ausführen können, da die Patienten schon eine Zeit lang im Bette lagen; er habe sie darauf gezwungen, das Bett zu verlassen und etwa eine gute Stunde hin und her zu gehen, darauf sei es ihm gelungen, den Katheter einzuführen, und er erklärt dieses Resultat dadurch, dass er annimmt, die Prostata sei durch Umhergehen decongestionirt (décongestionnée) worden, d. h. die Blutfülle der Prostata und ihrer Umgebung habe an Intensität abgenommen. Wieviel bei derartigen Erfolgen der rein mechanischen Blutvertheilung, wieviel nervösen Einflüssen zuzuschreiben sei, ist schwer zu sagen. Die Anwendung des Katheterismus bei Prostatikern muss aber als eine sehr delicate Angelegenheit betrachtet werden. Er sollte nie geschehen ohne die minutiöseste Sorgfalt und die gewissenhafteste Ueberlegung. Diese Worte Guyon's sollten allgemein beherzigt werden, und ich möchte jedem Arzte wünschen, dass er Guyon's Vorlesungen gerade über diesen Gegenstand kennen lernte und würdigte. Ich kann mich des Eindrucks nicht erwehren, dass unsere jungen Aerzte in der Anwendung des Katheters technisch nicht so ausgebildet werden, wie wir es für unsere Kunst und und unsere Kranken wünschen müssen. Die günstige Wirkung

Digitized by Google

eines regelmässigen vorsichtig und mit aseptischen Cautelen durchgeführten Katheterismus bei Prostatikern, nicht bloss für einen momentanen Erfolg, sondern für eine wirkliche Besserung des gesammten Leidens (also auch der Blase mit ihren entzündlichen und Degenerations-Zuständen), ist allgemein anerkannt. Diese Wirkung ist so häufig beobachtet, dass in der That die Ansicht geäussert werden kann, manchen Sexualoperationen sei ein Erfolg nur deshalb beschieden gewesen, weil gleichzeitig eine strenge Katheterbehandlung durchgeführt wurde. Das ist im Einzelfalle natürlich schwer zu entscheiden, und zugleich ist diese Frage keine solche von allergrösster Bedeutung. Ich bin sogar der Meinung, dass die Sexualoperation bei einem Prostatiker womöglich nie vorgenommen werden solle ohne gleichzeitige Anwendung aller Mittel zur Pflege und Erholung der erkrankten Organe, und unter der Zahl solcher Mittel stelle ich eine kunstgerechte Katheterbehandlung obenan.

Der acute Blutandrang zur Prostata wird auch von Socin gewürdigt. Er hebt hervor, wie sehr durch einen solchen das Volumen der Drüse plötzlich bedeutend vermehrt werden könne, und wie derselbe durch Anwendung einfacher diätischer Maassregeln rasch wieder zum Verschwinden gebracht werden könne. Durch Anwendung einer „einfachen" Massage habe er die gleiche auffallende Wirkung beobachtet; in manchen Fällen von Prostata-Hypertrophie in welchen die Drüse eine grössere weiche Geschwulst darstelle, sei man förmlich im Stande, die Drüse vom Mastdarm her zusammenzudrücken und auszudrücken, sodass sie gleich darauf ein wesentlich kleineres Volumen besitze.

Ein sehr verschieden beurtheiltes Mittel, um die acute erstmalige oder wiederholt auftretende Harnretention bei Prostatikern zu heben, ist die Capillar-Punction der Blase mit Aspiration des Harns. Dieses Mittel kommt natürlich nur in Frage, wenn der Katheterismus nicht gelingt. Von den Gegnern dieser Operation wird die Gefahr einer Bauchfellverletzung und einer Harninfiltration in dem umgebenden Zellgewebe, also die Gefahr der Peritonitis oder einer jauchigen Zellgewebsentzündung in dem die Blase umgebenden Zellgewebe hervorgehoben. Beide Vorwürfe sind nicht völlig berechtigt, wenn der kleine Eingriff kunstgerecht ausgeführt wird. Die Gefahr der Harninfiltration tritt nur ein, wenn Punctionsnadeln stärkeren Kalibers benutzt werden, oder wenn eine

Digitized by Google

neue, übermässige Anfüllung der Blase zum zweiten oder mehrfachen Male zu Stande kommt. In diesem letzteren Falle wird die Blasenwandung maximal gedehnt und die kleine, verklebt gewesene Punctionsöffnung wird wieder geöffnet, so dass Urin aus der Blase in das umgebende Zellgewebe austreten kann. Man soll also die Punction mit feinen Hohlnadeln oder ähnlichen Instrumenten vornehmen, und man soll sich auf eine mehrfache Punction dieser Art nicht einlassen, wenn man den Patienten nicht unter Augen haben und eine neue maximale Anfüllung der Blase durch rechtzeitige Wiederholung der Punction vermeiden kann. Zugleich muss diese Capillar-Punction im Allgemeinen als contraindicirt gelten, wenn der Urin zersetzt ist. Unter solchen Umständen ist selbst die Verletzung des abnorm tief bis zur Symphyse herabreichenden Bauchfelles ungefährlich, und kann diese Punction längere Zeit täglich mehrmals wiederholt werden. Immer freilich ist dieses Verfahren nur für eine Zeit lang angebracht. Wenn man bei einer heftigen Harnretention den Katheter nicht einführen kann, oder wenn von anderer Seite schon vergebliche Versuche dieser Art gemacht sind und eine Blutung aus der Harnröhre besteht, vielleicht sogar falsche Wege gebohrt sind, dann kann die Capillar-Punction, mehrere Tage kunstgerecht durchgeführt, solange darüber hinweghelfen, bis der Katheterismus wieder gelingt. Um die oft äusserst qualvollen Leiden des Patienten rasch zu lindern, dazu ist die Capillar-Punction auch nach meiner eigenen Erfahrung ein durchaus berechtigtes und bei geschickter Ausführung harmloses Mittel.

Anders liegt es, wenn die Blase durch einen Schnitt oberhalb der Symphyse oder am Damme von der Urethra aus im Sinne einer Urethrotomia externa eröffnet wird. Diese Schnittoperationen sind schon deshalb erheblich eingreifender, weil sie gewiss nur selten ohne Narkose ausgeführt werden können. Einer dieser Eingriffe ist jedoch unbedingt indicirt, wenn in Folge von falschen Wegen oder wegen Strictur oder aus anderen Gründen längere Zeit der Katheterismus nicht gelingt, ferner bei heftiger Blutung aus der Harnröhre oder aus der Blase, endlich bei schwerer Cystitis mit fauliger Zersetzung des Urins.

Ob man im Einzelfalle die Incision lieber oberhalb der Symphyse oder am Damme ausführen soll, ist meistens dem Erachten

Digitized by Google

des Chirurgen überlassen. Manche Fachgenossen ziehen den Schnitt von unten, also die Urethrotomia externa vor, gehen von hier aus in die Blase ein, versuchen eventuell Theile der Prostata mit einer Zange abzureissen und legen darnach ein Drainrohr zur permanenten Ableitung des Urins in die Blase; andere ziehen die Cystotomia suprapubica vor und geben dem Kranken nach Dittel's Vorgang einen Apparat, (ähnlich gebaut wie eine Trachealcanüle), dessen gebogene Röhre in die Blase führt, während aussen ein Verschluss angebracht ist, der von Zeit zu Zeit gelöst werden kann, um den Urin zu entleeren. In einfacherer Weise wird neuerdings eine derartige Bildung einer verschlussfähigen Blasenfistel erzielt durch die operative Herstellung einer schräg durch die Dicke der Blasenwand verlaufenden Fistel nach dem von Witzel für den Magen angegebenen Verfahren. Wiesinger und Willy Meyer haben dieses Verfahren bei Prostatikern geprüft und sehr bewährt gefunden. — Burckhardt pflegt diese beiden Methoden mit einander zu verbinden. Er öffnet die Blase zunächst oberhalb der Symphyse und nimmt eventuell indicirte Eingriffe im Blaseninnern vor (Stein-Extraction, Excision eines Prostatastückes etc.) Sodann führt er die Urethrotomia externa aus, um durch diese untere Wunde die Blase zu drainiren, während die obere Blasenwunde und die Incision in den Bauchdecken sorgfältig durch Nähte wieder geschlossen werden. Er hat mit diesem Verfahren sehr gute und beachtenswerthe Resultate erzielt.

Diesen palliativen Eingriffen gegenüber sind nun ferner die directen Eingriffe an der Prostata, welche mehr in radicalem Sinne ausgeführt werden, zu registriren.

Ein sehr interessantes Verfahren ist die galvanokaustische Canalbildung und Zerstörung an der Prostata, wie sie von Bottini per vias naturales seit zwei Jahrzehnten specialistisch geübt und empfohlen wird. Dieses Verfahren ist von Bottini noch neuerdings verbessert worden, und muss jetzt als ein sehr beachtenswerthes Hülfsmittel bei der Behandlung der Prostatiker angesehen werden. Auch in der Hand einiger deutscher Chirurgen und Aerzte hat dieses Verfahren sich nützlich erwiesen. Czerny hat in 5—6 Fällen eine wesentliche Besserung der spontanen Urinentleerung oder wenigstens eine leichtere Einführung des Katheters danach gesehen. Auch Kümmel erklärt sich durch die Erfolge befriedigt,

Digitized by Google

doch erlebte er einmal danach eine heftige Blutung, welche zur Sectio alta zwang und wonach der Patient am dritten Tage starb. In neuester Zeit hat Freudenberg sich ein Verdienst darum erworben, dass er das Verfahren von Bottini in seiner neuesten Modification mit Hülfe der besten Instrumente ausführlich beschrieben und seine eigenen damit erzielten Erfolge mitgetheilt hat. Es kann kein Zweifel darüber bestehen, dass durch die kunstvolle Verwendung der Bottini'schen Instrumente, wobei der sogenannte Incisor als besser und wirkungsvoller anzusehen ist, als der sogenannte Cauterisator, binnen kurzer Zeit, oft in einer einzigen Sitzung, dem Patienten ein grosser Nutzen verschafft wird. Am zweckmässigsten ist es, mit dem Incisor Spalten durch die Pars prostatica auszuführen, nach vorn, nach hinten und seitlich, und es ist begreiflich, dass nach solch' energischer Rinnenbildung der durch die Prostata bedingte Blasenverschluss vermindert, resp. gehoben wird. Diese Wirkung, wenn sie einmal erzielt ist, kann eine dauernde sein, da diese Rinnen nicht durch Granulation und Narbenbildung heilen müssen, sondern durch die Ueberhäutung, welche von dem in der Prostata enthaltenen Epithel ausgeht, wenigstens theilweise unverändert erhalten bleiben. Freudenberg hat 5 eigene günstige Fälle aufzuweisen. Ich glaube, dass die deutschen Chirurgen von diesem Verfahren in geeigneten Fällen mehr Gebrauch machen sollten als bisher.

Ob durch die Bottini'sche Operation nicht meistens eine Schädigung der Ductus ejucalatorii bedingt wird, und ob nicht dadurch (wie nach der Resection der Vasa deferentia) ein Theil der Dauererfolge zu erklären ist, müsste noch genauer studirt werden.

Andere directe Eingriffe an der Prostata sind zum Theil von der Blase aus, theils von aussen vollzogen worden. Um von der Blase aus Stücke der Prostata zu entfernen, hat man mehrfach die Urethrotomia externa mit nachfolgender Dehnung der Pars membranacea und Pars prostatica ausgeführt, bis man mit dem Finger palpiren und eventuell mit einer Zange vorragende Theile der Prostata abreissen oder abquetschen konnte.

In anderen Fällen wurde der hohe Steinschnitt vorausgeschickt, um die Blase zugänglich zu machen und nach Eröffnung der Blase die Gegend des Orificium internum, sowie die vergrösserte Prostata

Digitized by Google

bequem zu erreichen. Ich habe selbst gelegentlich derartige Erfahrungen mitgetheilt und speciell in einem Falle einen hübschen Erfolg verzeichnet, in welchem ich den stark in das Blaseninnere hervorragenden mittleren Prostatalappen mit der Scheere weggeschnitten und sodann an dieser Wunde eine Ustion tief ins Prostatagewebe hinein vorgenommen hatte. Bei diesem Kranken konnte ich mich davon überzeugen, dass der Katheterismus und die einfache Irrigation durch die Harnröhre ohne Benutzung eines Katheters sehr viel leichter den Weg in die Blase fand als zuvor. Der Operirte war sehr zufrieden, und ich hatte keine Veranlassung, anders zu denken; allein in Wirklichkeit war der Erfolg doch nur ein recht geringer und der Grösse und Gefährlichkeit des Eingriffs nicht entsprechend; und so wie in diesem Falle verhält es sich mit der grossen Mehrzahl derartig operirter Prostatiker. Auch die sogenannte laterale Prostatectomie nach Dittel hat keine besseren Resultate aufzuweisen. Ein wirklich grosser und in die Augen fallender Erfolg ist durch solches operatives Vorgehen nur dann zu erzielen, wenn es sich um einen ganz oder fast ganz isolirten Knoten der Prostata handelt, dessen Abtragung im Bereiche eines Stieles leicht möglich ist, und wenn im Uebrigen bedeutende Veränderungen der Prostata und der Blase fehlen. Solche Fälle isolirter Vergrösserung sind aber recht selten.

Unter den englischen Chirurgen ist es namentlich Mc. Gill, welcher directe Operationen an der Prostata zum Zwecke partieller oder möglichst vollständiger Exstirpation dieses Gebildes vollzogen hat. Obgleich er als ein Anhänger dieses Operationsverfahrens angesehen werden muss, nimmt er doch einen reservirten Standpunkt ein und hält derartige Operationen an der Prostata nur dann für gestattet, wenn die gewöhnlichen Behandlungsmethoden nicht durchführbar sind oder sich als erfolglos erwiesen haben.

Ich unterlasse es, ähnliche und in gleichem Sinne vollzogene Eingriffe zu erwähnen, wie die Jodinjection vom Damme oder vom Mastdarm aus u. A. m.

Dagegen verdient, wenigstens vom theoretischen Standpunkt aus, ein neueres Verfahren Beachtung, welches darauf ausgeht, durch Ligatur der die Prostata versorgenden Arterien die hypertrophische Prostata zur Verkleinerung zu bringen. Bekanntlich hat Bier in diesem Sinne die Ligatur der A. iliacae int. empfohlen.

Digitized by Google

Er hat damit mehrere Erfolge erzielt, aber auch mehrere Patienten im directen Anschluss an die Operation verloren. Von Interesse ist, dass er bei einigen Fällen fast sofort nach der Operation die Wiederkehr activer Harnentleerung, welche vorher verloren war, constatiren konnte: der Patient konnte nach der Operation selbst uriniren. Auch dieses muss als eine Folge directer Abschwellung des Organes, also geringerer Blutfüllung desselben angesehen werden. So interessant nun dieses Verfahren erscheint, so ist es doch weder nach den Erfolgen des Autors, noch nach den Mittheilungen Willy Meyer's in Newyork, welcher die Operation mehrfach ausgeführt hat, für die Praxis empfehlenswerth.

Sind hiermit die Behandlungsmethoden, welche für die Prostata-Hypertrophie in Frage kommen, in grossen Zügen gezeichnet, so ergiebt sich die Frage: Wie steht es mit dem Werthe der geschilderten Sexualoperationen und mit ihrer Berechtigung gegenüber den anderen, bis jetzt geübten Methoden? — Ich glaube nicht, dass nach meinen Mittheilungen von dem heutigen Stande der Erfahrung diejenigen Collegen zu Freunden der Sexualoperationen gewonnen werden, welche diesem Verfahren gegenüber bisher als Gegner sich verhielten. Die Beweisführung für den Werth der Sexualoperation ist keine strikte, es ist unmöglich, mit wirklich beweisenden Zahlen die Frage zu entscheiden.

Wenn ich auch nach vielen Richtungen hin den Werth der Sexualoperation bemängelt habe, und die Beweisführung für ihre praktische Bedeutung in Frage stelle, so bin ich doch geneigt, diesen Sexualoperationen einen gewissen Werth zuzuerkennen.

Allerdings sollte man nicht allzu leicht an die Ausführung dieser mehr oder weniger verstümmelnden Operationen herangehen. Die Unsicherheit des Erfolges und die zuweilen beobachtete psychische Störung muss uns Schranken auferlegen. Beginnende und leichtere Fälle von Prostata-Hypertrophie sollten durch gehörige Pflege und Katheterismus vor Verschlimmerung möglichst bewahrt werden. An Stelle der kleinen Eingriffe und Hülfen, welche bei der Harnretention wirksam sind und zugleich wohl eine Verminderung der Blutfülle der Prostata und ihrer Umgebung herbeiführen, ist meines Erachtens eine sexuale Operation nicht gestattet, bei schweren und complicirten Fällen von Prostata-Hypertrophie halte ich eine sexuale Operation für erlaubt, aber auch hier nur im Sinne eines Versuchs,

Digitized by Google

über dessen Ausgang eine sichere Angabe nicht gemacht werden kann. In Fällen, in welchen regelmässige Pflege und correcter Katheterismus nicht durchführbar sind, wird die Ausführung dieses Versuches näher liegen.

Ich halte es für übertrieben, die Eingriffe an den Sexualorganen völlig zu verwerfen, denn unter den Erfolgen, die durch diese Operationen in der Hand zahlreicher Chirurgen erreicht wurden, sind so viele mit mehr oder minder günstigem Ausgang geschildert, wie sie sonst bei dem schweren und in einer gewissen stetigen Zunahme befindlichen Leiden der Prostatiker mit anderen Methoden bis jetzt nicht erreicht worden sind. Auch Socin stellt sich trotz seiner energischen Kritik nur auf den Standpunkt, dass vor voreiligen Schlüssen und kritiklosem Enthusiasmus gewarnt werden müsse! Ich theile ganz die Anschauung dieses bewährten Fachmannes, dass es ein Unding wäre, alle Prostatiker ohne Unterschied mit der neuen Methode beglücken zu wollen.

Ein anderer Grund, welcher für mich dafür maassgebend ist, den Werth der sexualen Operationen im gewissen Sinne anzuerkennen, besteht in der Thatsache, dass von absolut zuverlässigen und kritisch beobachtenden Fachgenossen einzelne Fälle beschrieben worden sind, welche ganz besonders schwer waren, bei welchen sogar nach einem 9—11 und 12jährigen Katheterleben schwerster Art im Anschluss an die Castration eine ungeahnte und hochbefriedigende Besserung des Leidens eintrat. Hierher gehören auch die Fälle, in welchen suprapubische Harnfisteln oder andere Ueberbleibsel von palliativen Eingriffen an Prostatikern zum Verschluss kamen nach Ausführung einer Sexualoperation. Von solchen Fällen sind mir folgende bekannt geworden:

> Ramm citirt eine Beobachtung von Lund: 71jähriger Mann. Nach dem zweiten Blasenstich blieb ein Katheter in der Prostataöffnung liegen: Prostata sehr gross. Am 30. April 1895 doppelseitige Castration. Ende Mai 1895 blieb der Katheter fort, Patient lernte selbst uriniren; der Residualharn sank auf 10—15 Cctm; die Prostata wurde kleiner. —
>
> Herr College Madelung hatte die Freundlichkeit, mir mündliche Mittheilungen von zwei ähnlichen Beobachtungen zu machen. In seinen Fällen kam die suprapubische Oeff-

Digitized by Google

nung zum Verschluss nach doppelseitiger Resection des Vas deferens. —

Rose erwähnt einen ähnlichen Fall[1]), in welchem nach der Castration ein ausserordentlich günstiger Verlauf eintrat.

Chevalier[2]) beobachtete den Verschluss einer suprapubischen Blasenfistel nach Ausführung der Ductusresetion und danach noch der doppelseitigen Castration. Patient lernte wieder selbst uriniren, ein Rest-Urin bestand nicht mehr, die Prostata war um $^1/_3$ kleiner geworden.

Derartigen Erfolgen gegenüber halte ich eine volle Ablehnung gegenüber der Vornahme von Sexualoperationen an Prostatikern nicht für berechtigt. Ich halte die Ausführung solcher Operationen unter den oben skizzirten Verhältnissen für erlaubt und geboten; daneben sollte aber auch eine locale Behandlung und Pflege, besonders der Blase, nicht verabsäumt werden! Wie schon oben erwähnt, halte ich es für unrichtig, wenn man bei einem Leiden, welches so schwere und mannigfaltige Complicationen, besonders bezüglich des Zustandes der Harnblase aufweist, auf solche Palliativ-Hülfsmittel verzichtet und von der blossen Ausführung der Sexualoperation Alles erwarten will.

Zum Schlusse können wir demnach die Behauptung aufstellen: Es giebt eine Radical-Behandlung der Prostata-Hypertrophie. Und wenn mit diesem Satz ein schroffer Gegensatz gegenüber den Lehren von Guyon statuirt wird, so soll das nicht ein Vorwurf oder eine Correctur dieses ausgezeichneten Fachmannes bedeuten, sondern nur darauf hinweisen, dass in unerwarteter Weise die Behandlungsmethoden bei Prostata-Hypertrophie eine Bereicherung erfahren haben! —

---

[1]) Centralbl. f. Chirurgie; 1897, No. 12, S. 357.
[2]) Assoc. d'urologie, I., 1896, S. 104.

Digitized by Google

XXVIII.

(Aus dem städt. Krankenhospital zu Allerheiligen in Breslau.)

Beiträge zur Frage der Riesenzellbildung um Fremdkörper unter dem Einflusse des Jodoform.

Von

Dr. Rudolf Meyer,

Assistenzarzt an der chirurg. Abtheilung des Hospitals.

Die Frage nach der Entstehungsweise der Riesenzellen hat bereits eine ganze Literatur hervorgerufen, — trotzdem ist sie noch nicht als gelöst anzusehen. Die pathologischen Anatomen neigen jetzt wohl in ihrer Mehrzahl zu der Ansicht, dass diese Gebilde auf sehr verschiedene Weise zustande kommen können. Das Interesse, das man ihnen entgegengebracht hat und noch immer entgegenbringt, ist einmal ein rein theoretisches; es ist selbstverständlich von grosser Bedeutung, zu erforschen, wie solche Formen, die normalerweise entweder überhaupt nicht, oder nur in bestimmten Organen vorkommen, unter pathologischen Verhältnissen entstehen. Dann aber haben die Riesenzellen auch eine praktische Bedeutung, — sie haben speciell in der Form der Langhans'schen Riesenzellen einen zweifellosen diagnostischen Werth, wenngleich sie als pathognomonisch für Tuberculose nicht mehr angesehen werden können. Theoretisch und zugleich practisch werthvoll sind die Studien, welche man über ihre Entstehung bei den Heilungsvorgängen, speciell bei der Einheilung von Fremdkörpern angestellt hat; theoretisch werthvoll, weil selbstverständlich solche Untersuchungen, wesentlich experimenteller Natur, uns über die Entstehung von Riesenzellen unter von der Natur gegebenen pathologischen Bedingungen belehren können, und practisch werthvoll,

Digitized by Google

weil die genaue Kenntniss der Heilungsvorgänge unter den verschiedensten Bedingungen uns für unser therapeutisches Vorgehen wichtige Fingerzeige geben kann.

Ich halte es nicht für nothwendig, hier die Literatur über die Riesenzellenbildung, speciell über die Fremdkörperriesenzellen, noch einmal zu excerpiren. Dieselbe ist in einer Anzahl von Arbeiten zusammengestellt. Ich möchte vielmehr sofort auf die specielle Frage eingehen, mit welcher ich mich bei den im Folgenden zu berichtenden Untersuchungen beschäftigt habe.

Man weiss schon längst, dass um und in Fremdkörpern, welche man im Körper von Thieren einheilen lässt, sich Riesenzellen bilden, von welchen man zunächst geglaubt hat, dass sie sich durch ihre Form von den Tuberkelriesensellen principiell unterscheiden, die aber, wie man wiederholt erfahren hat, diesen ausserordentlich ähnlich sein können. Auch aus der menschlichen Pathologie ist eine Anzahl solcher Befunde bekannt geworden[1]).

Die Bedingungen, unter denen Riesenzellen bei Fremdkörpereinheilung entstehen oder ausbleiben, sind trotz der grossen Menge des in dieser Beziehung vorliegenden Materials noch nicht genügend bekannt, um wirkliche Gesetze aufzustellen. Unter den bisher nach dieser Richtung beobachteten Thatsachen hat besonders eine die Aufmerksamkeit der Practiker auf sich gelenkt, dass nämlich, wie Emil Marchand[2]) zuerst im Jahre 1883 constatirt hat, Jodoform im Stande ist, die Bildung von Riesenzellen bei der Einheilung von Fremdkörpern zu verhindern.

Diese Beobachtung schien einmal ein Licht zu werfen auf die antituberculöse Wirkung des Jodoforms und dann musste sie gerade darum besondere Beachtung finden, weil die Art und Weise, wie

---

[1]) Fuchs, Ueber das Chalazion und über einige seltene Lidgeschwülste. v. Gräfe's Archiv. Bd. 34. — Krauss, Beiträge zur Riesenzellbildung in epithelialen Geweben. Virchow's Arch. Bd. 95. — Krückmann, Ueber Fremdkörpertuberculose und Fremdkörperriesenzellen. Virch. Arch. Bd. 138. Supplement. — Cramer u. Schultze, Beitrag zur Casuistik der Anatomie der Pseudogliome der Retina. Arch. für Augenheilkunde. XXIX. — Manasse, Ueber Granulationsgeschwülste mit Fremdkörperriesenzellen. Virch. Archiv. Bd. 136. — Carl Meyer, Ueber einen Fall von Fremdkörperperitonitis mit Bildung riesenzellhaltiger Knötchen durch Einkapselung von Cholestearinkrystallen. Ziegler's Beiträge. Bd. XIII. — Wagemann, Ueber pseudotuberculöse Entzündung der Conjunctiva-Iris durch Raupenhaare.

[2]) E. Marchand, Ueber die Bildungsweise der Riesenzellen um Fremdkörper und den Einfluss des Jodoforms hierauf. Virch. Arch. Bd. 93.

Digitized by Google

Jodoform auf den Heilungsprocess überhaupt wirkt, nachdem sein eigenartiges, vielfach ganz negatives Verhalten Bacterienculturen gegenüber aufgefallen war, naturgemäss ein besonders interessantes Problem war.

Die Behauptung E. Marchand's wurde von A. Neisser[1]) bestätigt resp. erweitert. Neisser stellte seine Versuche am Peritoneum des Kaninchens an und fand, dass weder bei sterilen, noch bei mit Terpentin getränkten Hollundermarkkügelchen Riesenzellen entstanden, wohl aber bei nicht sterilisirten Kugeln (mit oder ohne Terpentin). Neisser hält daher dafür, dass das Jodoform durch seine aseptisch machende Kraft die Bildung von Riesenzellen verhindere.

In jüngster Zeit hat von Büngner[2]) die Thatsache bestritten, dass das Jodoform die Riesenzellbildung verhindere.

Dieser Widerspruch in den Ergebnissen erschien Jadassohn wichtig genug, um durch neue Versuche diese Frage in Angriff zu nehmen. Ich habe im Laboratorium der dermatologischen Abtheilung des Allerheiligenhospitals solche Versuche gemacht und erlaube mir im Folgenden über die Ergebnisse derselben zu berichten.

Ehe ich aber dazu übergehe, muss ich über die Methode der Untersuchungen E. Marchand's und von Büngner's kurz berichten. — Neisser hat bloss das mitgetheilt, was ich oben referirt habe.

Marchand stellte seine Experimente an, um die Entstehung der Riesenzellen zu studiren. Er brachte zunächst Seidenfäden, später Schwammstücke, die er vorher decalcinirt und mit Calbol durchtränkt hatte, mittelst Schnitt in das subfasciale Gewebe von Kaninchen. Da jedoch das Carbol eine Eiterung nicht zu verhindern vermochte, wenn dieselbe auch oft nur mikroskopisch constatirt werden konnte, so streute er Jodoform in mässiger Menge in die Wunde, bevor die Schwammstücke hineingeschoben wurden. Zu seinem Erstaunen verhielten sich aber jetzt die Schwammstücke im Thierkörper wesentlich anders, als vorher ohne Anwendung von Jodoform. Einmal darauf aufmerksam gemacht, prüfte er nun systematisch das Verhalten carbolisirter Schwammstücke mit Jodoform und ohne dasselbe.

Die letzteren fanden sich in den ersten Tagen durchsetzt mit Rundzellen zweierlei Art, — erstens solchen mit reichlichem, grobgranulirtem Protoplasma

[1]) Neisser, Zur Kenntniss der antibacteriellen Wirkung des Jodoforms. Virch. Arch. Bd. CX.

[2]) v. Büngner, Ueber die Einheilung von Fremdkörpern unter der Einwirkung chemischer und mikroparasitärer Schädlichkeiten. Langenbeck's Arch. Bd. 50. Heft IV und Ziegler's Beiträge. Bd. XIX. Heft 1.

Digitized by Google

und mehreren kleinen Kernen oder einem gelappten Kerne und zweitens solchen mit kleinen einfachen, scharf contourirten runden Kernen. Beide fasst Marchand zusammen als Eiterkörperchen; sie liegen in einem feinen Fibrinnetze. Ausserdem fand er schon nach 24 Stunden allerdings spärliche epithelioide Zellen mit bläschenförmigen Kernen.

Jedoch schon nach kurzer Zeit nahmen die letztgenannten Zellen reichlich an Zahl zu und zeigten weiterhin nach 6 Tagen Uebergänge in Spindelzellen. Die epithelioiden und Spindelzellen lagen zunächst an der Peripherie des Schwammstückes, während die Eiterkörperchen die Mitte desselben einnahmen. Sie stehen im Zusammenhange mit dem umgebenden Gewebe, das zahlreiche junge Gefässe enthält. Diese jungen Zellelemente rücken nun gegen die im Centrum liegenden Eiterzellen, welche immer mehr zerfallen, vor und gehen weitere Veränderungen ein. Die epithelioiden Zellen enthalten nämlich bald mehr als einen Kern und gehen schliesslich (am 15. Tage circa) zum Theil in typische Riesenzellen über. Diese selbst, in den mannigfaltigsten Formen, liegen den Schwammbälkchen an und nisten sich in die von diesen gebildeten Winkel ein. Dieser Process geht dann immer weiter; doch beobachtete Marchand, der die Stücke bis zum 30. Tage verfolgte, kein völliges Durchwachsen des Schwammstückes von dem jungen, Riesenzellen führenden Bindegewebe.

Von dieser von der Peripherie nach dem Centrum fortschreitenden Durchwachsung des Schwammstückes durch junges, riesenzellenhaltiges Bindegewebe findet sich nach Marchand in den jodoformirten Stücken nichts. Wohl ist auch hier zuerst das Schwammstück mit Exsudatzellen reichlich durchsetzt, allein von Anfang an vermisst man in ihm die epithelioiden Zellen. Später werden die Differenzen deutlicher, indem zunächst jede Bildung von Riesenzellen ausbleibt.

Erst ganz spät, zwischen dem 30. und 40 Tage, findet Marchand bei Seidenfädenversuchen Riesenzellen, nachdem jede Spur von Jodoform verschwunden war.

Aus den eingehenden Versuchen von Büngner's hebe ich hier nur das uns speciell Interessirende hervor. v. Büngner experimentirte am Peritoneum von Meerschweinchen. Um das Verstreuen von Jodoform im Peritoneum zu verhüten, füllte er die decalcinirten und jodoformirten sterilen Schwammstücke in Gelatinecapseln, welche mit Alkoholäther desinficirt waren und brachte sie per laparotomiam in die Bauchhöhle der Thiere. Seine Beobachtungen erstreckten sich vom 1.—7. Tage.

Er beschreibt eingehend die Formen der Exsudatzellen, welche das Schwammstück bald erfüllen und zwar weist er darauf hin, dass die Infiltration am stärksten um die Jodoformkrystalle selbst sei, welche zwar zum Theil nicht mehr erkennbar seien, aber durch scharf gezeichnete Lücken ihre Lage andeuten. Er schliesst daraus auf einen dem Jodoform eignen, starken, positiv chemotaktischen Einfluss auf die Wanderzellen.

Am 4. Tage beginne nun eine lebhafte Wucherung von Granulationszellen, welche — und das ist der Punkt, der uns hier im Wesentlichen inter-

Digitized by Google

essirt — nicht die Grenze des Schwammstückes respectiren, sondern in die peripherischen Theile desselben hineinwuchern und dort schon an dem genannten Tage, noch deutlicher später, voluminöse Riesenzellen bilden.

Ehe ich daran gehen konnte, die Differenz in den Anschauungen von E. Marchand und Neisser und von von Büngner andererseits aufzuklären, musste ich natürlich die Versuche, welche die Autoren angestellt haben, wiederholen, um mich davon zu überzeugen, ob auch ich die von den genannten Autoren berichteten Thatsachen bestätigen könnte. Ich habe mich dabei zunächst auf die Versuche Marchand's und v. Büngner's beschränkt und auch bei wenigen Thieren die Neisser'schen Angaben nachgeprüft.

Da die Riesenzellen nicht in den allerersten Tagen auftreten, so begann ich die Excision und Untersuchung der Schwammstücke auch erst nach Ablauf einiger Tage. Es ist natürlich, dass ich die Versuche genau nach den Angaben der beiden Forscher anstellte, zugleich aber unternahm ich stets Parallelversuche mit völlig sterilen Stücken unter aseptischen Cautelen, was ich besonders betonen muss, da ja die Versuche Marchand's unter antiseptischen Bedingungen vorgenommen wurden. Nur beim Nachprüfen der v. Büngner'schen Versuche liess ich den Gelatinekapseleinschluss fort, denn ich hatte mich bald davon überzeugt, dass ich durch Dampfsterilisation der Schwammstücke in Jodoformpulver, die in Petri'schen Schalen erfolgte, ein inniges Festhaften des Jodoforms an den Schwammstücken erreichte, sodass ich niemals durch Verstreuen des Jodoforms im Peritoneum gestört wurde. Schliesslich prüfte ich noch bei 2 Meerschweinchen auch die v. Büngner'sche Methode mit Gelatinekapseln nach und glaube, da ich keine Differenz zwischen dieser und meiner sonstigen Versuchsanordnung fand, die von mir benutzte Abweichung für irrelevant betrachten zu können.

I. Es werden Schwammstücke, welche mit Salzsäure decalcinirt sind und längere Zeit in 5 proc. Carbolsäure gelegen, in der Grösse von ca. 1 Ctm. Länge und $^1/_2$ Ctm. Breite unter die Rückenfascie von Kaninchen geschoben. Darüber exacte Seidennaht. Verband mit Collodium. Die kleine Operation geschieht unter antiseptischen Cautelen.

Das mit seiner Unterlage nach 5 Tagen excidirte Schwammstück grenzt sich mikroskopisch scharf von dem Boden ab, welcher

Digitized by Google

aus jungem, zellreichem, mehr weniger infiltrirtem Bindegewebe besteht. Es ist mit den oben erwähnten Exsudat- und Eiterzellen zweierlei Art reichlich durchsetzt, welche sich besonders um die Schwammbälkchen und zwar am meisten an der Peripherie gruppiren. Zwischen diesen Zellen findet sich eine diffus färbbare, blasse Grundsubstanz, welche zum Theil fädig geronnen erscheint. Diese Fäden, welche sich nach van Gieson deutlich bläulich-braun färben, geben nach der Weigert'schen Fibrinmethode keine Fibrinreaction, nach Mallory[1]) erscheinen sie an einzelnen Stellen grau-schwarz gefärbt.

Weitere Stücke werden nach 8, 10, 12, 15, 20, 25 und 36 Tagen excidirt und untersucht. An diesen Präparaten erkennt man, dass allmählich von dem Boden her epitheliode Zellen mit bläschenförmigen Kernen in die peripheren Theile des Schwammstückes eingedrungen sind. Man erkennt an den später excidirten Stücken Uebergänge zu Spindelzellen, Epithelioidzellen mit zwei und mehreren Kernen, schliesslich wirkliche Spindelformen und endlich Riesenzellen mit zahlreichen, bläschenförmigen Kernen, welche sich in mannigfaltigster Form um die Schwammbalken herumdrängen und sie umfliessen. Ich konnte die ersten Riesenzellen, allerdings vereinzelt, schon am 10. Tage nachweisen, also zur selben Zeit, wie Marchand. Hand in Hand mit dieser Zellvermehrung geht die Entwicklung von Fasern, welche nach Mallory blau-violett färbbar, im ganzen Bereiche der Organisation einherziehen und deutlichen Zusammenhang mit den Bindegewebsfasern des Mutterbodens zeigen.

Diese von der Peripherie fortschreitende Wucherung drängt das Exsudatzellen-haltige Centrum immer mehr und mehr zurück, dessen Bild im allgemeinen, bis auf geringfügige Verfettung und Zerfall von Eiterkörperchen unverändert bleibt. Schliesslich ist das ganze Schwammstück vollständig von dem jungen, zahllose Riesenzellen und deutliche Fasern führenden Bindegewebe durchwachsen, was bei meinen Versuchen am 25. Tage der Fall war.

---

[1]) Die Mallory'sche Färbung (Phosphormolybdänsäure und phosphormolybdänsaures Hämatoxylin) färbt die Bindegewebsfasern blau-violett, eine Färbung, welche nach Ribbert specifisch für Bindegewebsfibrillen ist. (Centralbl. für allgemeine Path. und path. Anatomie. VII. Bd. 1896. No. 10.) Diese fibrinoiden Fäden dagegen erscheinen schwärzlich-grau. Die Zellen sind bei gut gelungener Färbung farblos, hellgrau.

Digitized by Google

Auffallend erscheint es, dass das feine Fadengerüst, welches die Exsudatzellen durchsetzt, nicht nach Weigert färbbar ist; erst in einem Stück vom 20. Tage sah ich von der Anheftungsstelle ausgehend Fibrin, welches theils in Netzen theils in Körnchenform auftrat und besonders die noch nicht organisirten Theile durchsetzte. Neben diesem tiefblau gefärbten Fibrinnetz fand sich das oben erwähnte, das nach Weigert nur eine ganz blasse Färbung annahm und zum Theil ungefärbt blieb. Auf diese Eigenartigkeit der Fibrinbildung werde ich später noch zurückkommen.

II. Betrachten wir nun die mit Jodoform bestreuten carbolisirten Schwammstücke (nach Marchand), so finden wir in den ersten Tagen das Schwammstück erfüllt mit einem feinen Fibrinnetzwerk, welches zwar geringe, aber doch deutliche Weigert'sche Fibrinfärbung giebt und am Rande besonders entwickelt erscheint. In den Maschen des Netzwerks finden sich, ebenfalls an der Peripherie am stärksten angehäuft, Massen von Exsudatzellen der oben beschriebenen beiden Arten. Die Umgebung ist im geringen Grade infiltrirt und zum Theil von Blutungen durchsetzt. Aber schon am 5. Tage tritt der Unterschied gegenüber den nicht jodoformirten Stücken deutlich hervor, indem die epithelioiden und Spindelzellen, welche in der Umgebung des Stückes sichtbar sind, nur bis an die Grenzen des jodoformirten Stückes herangehen, ohne in dasselbe hineinzudringen. Im Gegentheil erscheint das Stück deutlich getrennt von dem umgebenden Gewebe. Als einzige Veränderung sieht man in den später (nach 8, 10, 12, 15, 20, 25 und 30 Tagen) excidirten Stücken reichlichen Zerfall und Schwund der vorher vorgefundenen Leucocyten, welcher so hochgradig ist, dass man nach Verlauf von 20—30 Tagen nur noch an der Peripherie des Stückes reichlichere Anhäufungen von allerdings zerfallenen Eiterzellen erkennt, während das Centrum des Schwammstückes im wesentlichen mit diffuser Gerinnungsmasse gefüllt ist, in dessen Maschen nur ab und zu einige zerfallene Kerne und Chromatinkugeln liegen.

Auch hier konnte ich, ausser in den allerersten (2—3) Tagen, eine reichliche Fibrinentwickelung erst am 25. Tage beobachten.

III. und IV. Da es ja von vornherein nicht sicher sein konnte, ob und welcher Einfluss eventuell dem Carbol zuzuschreiben war, stellte ich unter aseptischen Cautelen mit sterilen und sterilen jodo-

Digitized by Google

formirten Schwammstücken zwei Versuchsreihen an, welche im übrigen den obigen völlig analog waren. Ich will nicht noch einmal die dabei auftretenden Verhältnisse eingehend schildern und kann nur sagen, dass im Wesentlichen diese Versuche dieselben Resultate gaben, wie die oben beschriebenen — bei beiden zuerst reichliche Infiltration des Schwammstückes mit Eiterzellen — bei den sterilen Stücken baldigst beginnende Organisation mit zahlreichen Riesenzellen — bei den jodoformirten sterilen Stücken Zerfall der Exsudatzellen ohne Ersatz derselben durch Bindegewebe, ohne Bildung von Riesenzellen. Nur war vielleicht bei den sterilen Stücken das Auftreten von Riesenzellen gegenüber dem carbolisirten etwas später zu beobachten (18 Tage) — eine Differenz in Bezug auf die Zahl derselben war nicht zu constatiren. Auch muss ich erwähnen, dass hierbei an einem jodoformirten, sterilen Präparate vom 25. Tage an einer isolirten Stelle Bindegewebe mit einigen spärlichen Riesenzellen vom Boden her in das Schwammstück eindringt. Doch glaube ich, dass der Grund für diese isolirt stehende Thatsache darin zu suchen sei, dass an dieser Stelle vielleicht zufällig weniger Jodoform gelegen hatte, oder dass es schon resorbirt war; ich werde in dieser Ansicht um so mehr bestärkt, als in den folgenden Präparaten vom 30. Tage wieder jede Spur von beginnender Organisation und von Riesenzellwucherung fehlt.

Auch bei diesen Präparaten findet sich in den ersten Tagen ein feines im Schwammstück ausgespanntes Fädennetz, welches nur ganz andeutungsweise die Weigert'sche Fibrinreaction giebt, nach Mallory grau-schwarz gefärbt erscheint. Gut färbbares Fibrin ist auch hier erst sehr spät, bei den sterilen jodoformirten Stücken am 30. Tage sichtbar.

Ich füge hier noch einige Versuche an, in denen ich sterile Schwammstücke in die Unterhaut von Meerschweinchen brachte. Eine wesentliche Differenz in dem Befunde bei diesen Thieren gegenüber den Kaninchen konnte ich in Bezug auf die Riesenzellbildung nicht constatiren. Die ersten Riesenzellen fanden sich allerdings spärlich, am 10. Tage, nahmen aber nur die äusserste Peripherie des sonst mit Exsudatzellen dicht gefüllten Schwammstückes ein. Deutliche Fibrinbildung fand sich am 5. Tage, fehlt aber in den späteren Tagen wieder.

Digitized by Google

V und VI. Ich komme nun zu den Nachprüfungen der von Büngner'schen Versuche unter den oben erwähnten unbedeutenden Abweichungen und prüfte auch hierbei in Parallelversuchen das Verhalten steriler Schwammstücke, wie es Felix Marchand[1]) bereits gethan hatte. Die Versuchsthiere waren, wie erwähnt, Meerschweinchen, der Ort der Application das Peritoneum. Die Operation geschah unter aseptischen Cautelen.

Betrachten wir zunächst die sterilen Schwammstücke, so finden wir am dritten Tage das Schwammstück adhärent am collabirten Darm. Von der verdickten und mässig infiltrirten Serosa aus geht ein feines nach Weigert gut färbbares Fibrinnetz durch das ganze Schwammstück hindurch. Dasselbe zeigt sich besonders gut entwickelt an solchen Stellen, an denen grössere Lücken im Schwamm sich finden. Die Maschen des Netzes sind mit feinen Fäserchen gefüllt, welche keine deutliche Fibrinreaction geben und in eine homogene Gerinnungsmasse übergehen. Ferner liegen, besonders zahlreich an der Peripherie, mässige Mengen von Leucocyten mit zum Theil fracturirten, kleinen, stark tingiblen, zum Theil grösseren Kernen. Dieselben gruppiren sich besonders um die Bälkchen des Schwammstückes herum. Ziemlich häufig begegnet man bereits Zerfallsprodukten der Wanderzellen und Chromatinkugeln.

Am alleräussersten Rande finden sich bereits epitheloide Zellen mit ovalären Kernen, ja sogar schon einzelne Spindelzellen. Doch ist die Grenze gegen das Schwammstück noch ziemlich scharf.

In den späteren Tagen (6 Tg.) erscheint das Centrum mit seinem Fibrinnetze und seiner Infiltration bereits beträchtlich eingeengt vor dem jungen, zellreichen, von der Serosa aus hervorwuchernden Bindegewebe, welches bereits oben genauer beschrieben ist. In ihm verstreut finden sich noch einzelne Exsudatzellen. Nach Mallory sieht man wieder die blau-violetten Fasern, welche direct den Fasern des Mutterbodens entstammen, im Bereiche der bindegewebigen Proliferation. Am Rande des Schwammstückes finden sich um die zu äusserst gelegnen Bälkchen herum bereits deutliche Riesenzellen.

In späterer Zeit nimmt dieser Durchwucherungsprocess ohne

[1]) F. Marchand, Untersuchungen über die Einheilung von Fremdkörpern. Ziegler's Beiträge. Bd. 4. 1889.

Digitized by Google

wesentliche qualitative Aenderung der Elemente, an Ausdehnung erheblich auf Kosten der centralen Infiltrationszone zu, so dass am 10. Tage an einigen Präparaten, welche Querschnitte durch ein schmäleres Stückchen Schwamm repräsentiren, bereits das ganze Schwammstück von dem jungen Gewebe durchsetzt ist.

Die jodoformirten sterilen Schwammstücke zeigen dagegen im Peritoneum des Meerschweinchens folgendes Verhalten: Nach 3—4 Tagen zeigt sich das Stück, das an irgend einer Stelle im parietalen oder visceralen Peritoneum angeheftet liegt, von einem vielleicht spärlicheren Fibrinnetze durchzogen, und birgt wieder in sich die erwähnten Leucocyten-Massen beiderlei Art. Wiederum ist die Infiltration am stärksten in der Peripherie und auch hier scheinen die Balken das Centrum abzugeben, um das sich die Wanderzellen gruppiren. Von der Umgebung, die wiederum geringe Entzündungserscheinungen zeigt, dringen ganz vereinzelte Fibroblasten an das Schwammstück heran, aber niemals konnte ich sie in dasselbe hinein verfolgen. Und so bleibt denn auch das Bild während der gesammten Beobachtungszeit; nur wird der Zerfall und die Degeneration der Leucocyten nimmer deutlicher und intensiver. Obwohl ich die Stücke bis zu 10 Tagen, also noch etwas länger als von Büngner in der Bauchhöhle liess, trat dennoch keine Aenderung des Verhaltens ein.

VII. Um zu untersuchen, ob die Einheilung von Fremdkörpern im Peritoneum von Kaninchen anders erfolgt, als in dem von Meerschweinchen, habe ich dann sterile Schwammstücke per laparotomiam in die Bauchhöhle von Kaninchen gebracht. Die Stücke wurden nach 7, 10 und 20 Tagen untersucht. Die Versuche ergaben folgende Resultate: Am 7. Tage findet sich das Schwammstück fest mit der Serosa verklebt und stark mit Exsudatzellen infiltrirt. Von der Fixationsstelle aus dringen wenig epitheloide Zellen und ganz vereinzelte Riesenzellen gegen das Schwammstück vor, nehmen aber bloss die alleräusserste Peripherie desselben ein. Die Fibrinbildung ist äusserst reichlich. Nicht wesentlich anders liegen die Verhältnisse nach 10 Tagen, nur ist die Zahl der Riesenzellen grösser und die organisirte Partie ist etwas, aber wenig weiter gegen das Centrum hin vorgeschoben. Am 20. Tage endlich ist das äusserste Drittel des Fremdkörpers von dem jungen, zahlreiche Riesenzellen von z. Th. beträchtlicher Grösse führenden

Digitized by Google

Bindegewebe durchwachsen, während die centralliegenden zwei Drittel des Schwammstückes noch lediglich mit dem kleinzelligen Infiltrate erfüllt erscheinen.

VIII. Ich habe dann schliesslich noch in einigen wenigen Versuchen an Stelle der sterilen Schwammstücke sterilisirte Hollundermarkkugeln von circa 1 Ctm. Durchmesser verwandt und konnte bei diesen Versuchen sowohl im Peritoneum von Meerschweinchen, als in dem von Kaninchen finden, dass diese Fremdkörper nach 10 Tagen von einer dünnen, feinen, weiss glänzenden Haut überzogen sind. Sie sind bei Weitem nicht so fest fixirt, als die Schwammstücke nach derselben Zeit. Mikroskopisch finden wir nach dieser Zeit das Centrum der Hollundermarkstücke fast völlig frei von zelliger Infiltration und nur die äusserste Schicht mit Exsudatzellen infiltrirt. Bei den im Meerschweinchen-Peritoneum liegenden Stücken zeigen sich nun in dieser Randzone ungemein reichliche und grosse Riesenzellen, ohne dass es zu einer erheblichen Bindegewebsentwickelung gekommen wäre. Im Gegensatz dazu ist die Zahl der Riesenzellen bei den im Kaninchen-Peritoneum gelegenen Stücken ganz ausserordentlich spärlich, aber einige wenige Exemplare typischer Riesenzellen sind sicher auffindbar.

Es ist mir, wie aus dem Berichteten hervorgeht, nicht gelungen, die Resultate von Büngner's bezüglich der Riesenzellbildung trotz der Anwesenheit von Jodoform zu bestätigen und ich habe deswegen eine Fortsetzung der Versuche unter den verschiedensten Bedingungen, wie sie wo möglich in meiner Absicht lag, um die Differenzen der Resultate E. Marchand's und von Büngner's zu erklären, aufgegeben. Es lag ja nahe anzunehmen, dass die Differenzen in der Verschiedenheit des Thiermateriales und der Applikationsstellen, die beide Autoren benutzten, begründet seien. Ich kann nicht entscheiden, woran es liegt, dass ich an dem gleichen Thiermaterial und bei derselben Applicationsstelle, wie v. Büngner, zu abweichenden Resultaten gelangt bin. Doch stimmen meine Resultate nicht blos mit denen E. Marchand's sondern auch mit denen Neisser's insofern überein, als ich die die Riesenzellbildung hindernde Wirkung des Jodoforms am Kaninchenrücken und Meerschweinchenperitoneum constatiren konnte. Doch habe ich — im Gegensatz zu Neisser — auch bei Verwendung sterilen Materials und bei sterilem Operiren nicht nur an

Digitized by Google

den erwähnten beiden Stellen, bei nicht jodoformirten Stücken, die Bildung von Riesenzellen beobachten können, sondern auch im Kaninchenperitoneum bei sterilen Schwammstücken und Hollundermarkkugeln dieselbe gefunden. Schon Felix Marchand gab bei seinen Untersuchungen den Schwammstücken den Vorzug, da dieselben durch ihre Porosität bei relativ grösserer Starrheit der Bälkchen das Eindringen von zelligen Elementen besonders erleichtern, aber sowohl dieser Autor, wie ich konnte auch bei Hollundermarkstücken im Kaninchenperitoneum sichere, wenn auch spärliche Riesenzellbildung beobachten. Ich kann also den Satz Neisser's dass „Riesenzellen überall da fehlten, wo absolut aseptisches Material zur Verwendung kam", durch meine Versuche nicht bestätigen Natürlich ist dabei immer der Einwand möglich, ob auch wirklich ganz aseptisch gearbeitet worden ist; doch glaube ich diesem Einwand mit dem Hinweis darauf begegnen zu können, dass auch andere Autoren, an deren sterilem Arbeiten ein Zweifel wohl nicht berechtigt ist, Fremdkörperriesenzellen ohne Bacterienwirkung erzeugen konnten, so z. B. Arnold[1]) durch seine Injection von Weizengrieskörnern (bei Hunden und Kaninchen in die Blutbahn, und bei Fröschen in den Lymphsack), sowie Felix Marchaud bei seinen oben erwähnten Versuchen. Es wäre auch meines Erachtens zu weit gegangen, wenn man bei all' den Fällen, in welchen unter pathologischen Bedingungen Riesenzellen um Fremdkörper entstanden sind, z. B. bei Dermoidcysten [König[2])] um abgesprengte Epithelien [Manasse[3])] in Thromben [Weigert[4])] etc. etc. eine Infection annehmen wollte.

Das Ausbleiben der Riesenzellbildung unter dem Einfluss des Jodoforms ist naturgemäss gleichsam nur ein Symptom der Veränderung des Heilungsprocesses durch dieses Mittel. Wie aus den oben geschilderten Befunden hervorgeht, verhindert das Jodoform bei der Einheilung von Fremdkörpern überhaupt die Durchwachsung derselben, die Organisation, während diese bei carbolisirten und

[1]) Arnold, Ueber die Geschicke der Leukocyten bei der Fremdkörperembolie. Virch. Arch. Bd. 133.

[2]) König, Beitrag zur Anatomie der Dermoid- und Atheromcysten der Haut. Langenbeck's Arch. Bd. 48. Heft I.

[3]) Manasse, Ueber Granulationsgeschwülste mit Fremdkörperriesenzellen. Virch. Arch. Bd. 136.

[4]) Weigert, Zur Lehre von der Tuberculose und von verwandten Erkrankungen. Virch. Arch. Bd. 77.

Digitized by Google

sterilen Fremdkörpern eintritt, sowie auch bei sterilen mit Kohlepulver bestreuten, die ich untersucht habe, um den Einfluss indifferenter puverförmiger Substanzen auf den Heilungsprocess zu studiren. Zu dem Resultat, dass das Jodoform diese die Organisation hindernde Wirkung habe, kommt übrigens auch — wenngleich er es nicht so bestimmt ausspricht — v. Büngner trotz seiner von den meinen abweichenden Riesenzellbefunde.

Noch in einem zweiten Punkte besteht ein Gegensatz zwischen v. Büngner's Befunden einerseits und denen anderer Autoren, wie den meinigen andererseits. Der erstere schreibt nämlich dem Jodoform eine positiv chemotactische Wirkung zu, da er die Leukocyten um die Jodoformkrystalle resp. um die die Lage dieser andeutenden Lücken besonders angesammelt sah. In meinen Präparaten von sterilem Material war die Zahl der angelockten Leukocyten kaum geringer als in den jodoformirten Präparaten (ebenso in den oben erwähnten Stücken mit Kohlepulver) — damit stimmen auch die Angaben anderer Autoren überein. Die Leukocyten waren in meinen Präparaten immer besonders um die Balken des Schrammstückes angesammelt und ich muss daher glauben, dass der mechanische Reiz auch des blanden Fremdkörpers ausreiche, um den positiv chemotaktischen Einfluss zu erklären und dass die Annahme einer besonderen leukotactischen Wirkung des Jodoforms dazu nicht nothwendig ist. Ich wurde in der Meinung, dass dem Jodoform keine besonders entzündungserregenden Eigenschaften zukommen, durch weitere Versuche bestärkt. Spritzt man nämlich einem Kaninchen in das eine Ohr eine sterile Emulsion von Jodoform in Olivenoel, in das andre eine solche von sterilem Kohlenstaub in Olivenoel, so kann man weder makroskopisch, noch mikroskopisch eine stärkere Entzündung auf dem jodoformirten Ohre nachweisen. Die einzige Differenz besteht darin, dass das Mikroskop bei dem mit Jodoformölemulsion behandelten Ohre einen stärkeren Zerfall von Leukocyten zeigt als bei dem anderen.[1] [2]).

[1]) Anmerkung: Man hat auch die Jodoformdermatitis als einen Beweis für die entzündungserregende Wirkung des Jodoforms herangezogen und gemeint, dass sie nur eine Steigerung der normaler Weise durch Jodoform hervorgebrachten Entzündung sei — das ist aber ganz gewiss nicht richtig; die Jodoformdermatitis betrifft nur die Haut besonders disponirter Individuen und, wie die Versuche Jadassohn's (cf. Verhandl. der deutschen dermatolog. Gesellsch. 1899. S. 103) beweisen, bleibt selbst bei solchen Personen das Granulationsgewebe von Entzündung, auch bei Jodoform-Einfluss, frei. Man kann

Digitized by Google

Diese bereits von vielen anderen, besonders von v. Stubenrauch[1]) hervorgehobene Wirkung des Jodoforms, die Leukocyten zum Zerfall und zur Verfettung zu bringen, konnten auch meine Versuche wiederum bestätigen, was ich im Gegensatz zu Lomry[2]), der diesen Einfluss neuerdings in Frage stellt, besonders betonen möchte.

Von v. Stubenrauch werden alle die erwähnten Wirkungen des Jodoforms als protrahirte Jodwirkungen betrachtet. Auch ich suchte der Frage näher zu treten, ob das eigenartige Verhalten des Jodoforms der Abspaltung von freiem Jod oder der Verbindung CHI_3 an sich zukomme. Ich habe zu diesem Zwecke genau in der gleichen Weise, wie oben beschrieben, Schwammstücke, welche mit sterilisirtem Airol bestreut waren, in das Peritoneum von Meerschweinchen gebracht, da ja Airol nach Angabe der Autoren im Thierkörper einen Theil seines Jodgehaltes abgiebt. Bei diesen airolisirten Schwammstücken zeigte sich nun Folgendes: Das umgebende Gewebe ist infiltrirt und von stark gefüllten Gefässen durchzogen. Am Rande des Schwammstückes liegen grosse Massen von gelbem, also verändertem, jodärmerem Airol, welche sich nicht, wie das Jodoform bei der Behandlung mit Alkohol etc. aufgelöst, haben. Die Infiltration des Stückes ist am stärksten am Rande, während sich im Centrum fast nur geronnene Massen finden. Das Schwammstück selbst ist durchsetzt mit äusserst reichlichem Fibrin. Epitheloide Zellen finden sich in nächster Nähe der Airolmassen, liegen aber nur an einzelnen Stellen innerhalb des Airolwalles. An diesen Stellen sieht man deutlich, dass der sonst fest geschlossene Airolring eine Lücke hat und nur durch diese hindurch sich das andrängende Bindegewebe in das Innere des Schwammstückes zwängt

---

also aus dieser specifischen Empfindlichkeit der Haut mancher Menschen gegen Jodoform ebenso wenig auf allgemein entzündungserregende Eigenschaften derselben schliessen, wie beispielsweise aus dem Chininexanthem auf eine solche Wirkung des Chinins etc.

[2]) In neuester Zeit erschien die Arbeit von Hübner: Ueber die mechanischen Verhältnisse bei der Resorption von Jodoform. Beitr. zur klin. Chir. Bd. 18. Heft 1, in der Verfasser für die entzündungserregenden Eigenschaften des Jodoforms eintritt. Da mir diese Arbeit erst zur Verfügung stand nach völligem Abschluss der meinigen, so muss ich mir es versagen, auf dieselbo einzugehen

[1]) v. Stubenrauch, Das Jodoform und seine Bedeutung für die Gewebe. Deutsche Zeitschrift für Chirurgie. Bd. 37.

[2]) Lomry, Ueber den antiseptischen Werth des Jodoforms in der Chirurgie. Langenbeck's Arch. Bd. 53. Heft 4.

Digitized by Google

und zwar nicht sehr weit hinein. Ueberall da, wo diese Lücken fehlen und der Airolwall geschlossen erscheint, fehlt jedes Heineindringen des wuchernden Bindegewebes. Riesenzellen fehlen fast überall in der Umgebung der Airolmassen, völlig im Inneren des Schwammstückes und finden sich nur ganz vereinzelt in der stark verdickten Umgebung, und so bleiben denn auch die Airolstücke während der Zeit der Beobachtung ohne Riesenzellbildung und ohne Organisation, zeigen aber gleichfalls starken Zerfall der Leucocyten. Von den Jodoformstücken unterscheiden sie sich durch starke Wucherung des umgebenden Gewebes, welches bald das der Jodoformstücke um ein beträchtliches an Stärke übertrifft.

Ich glaube, dass man aus der dem Jodoform in dieser Beziehung qualitativ analogen Wirkung des Airols, bei dem die Jodabspaltung chemisch sicher gestellt ist, den Wahrscheinlichkeitsschluss ziehen darf, dass auch der Zerfall der Leucocyten und die Verhinderung der Organisation beim Jodoform auf Jodwirkung beruht. Allerdings bin ich mir wohl bewusst, einen absolut einwandfreien Beweis damit nicht geliefert zu haben. Allein lassen wir es einmal unentschieden, ob Jodoformwirkung an sich, oder der Einfluss des freiwerdenden Jods vorliege — worin das Wesen dieser Wirkung bestehe, vermögen wir nicht zu sagen. Binz[1]) hat bekanntlich nachgewiesen, dass das Jodoform die Leucocyten in ihrer Bewegungsfähigkeit lähme, — was übrigens Lomry in der oben citirten Arbeit bestreitet —; wir könnten vielleicht daran denken, dass das Jodoform auch die aus den fixen Zellen unter der reizenden Einwirkung eines Fremdkörpers sich bildenden Wanderzellen lähme.

Nicht uninteressant erscheint es mir, auf Grund der oben angeführten Versuchsreihen die Vorgänge der Einheilung steriler Stücke im Peritoneum sowohl, wie im subcutanen Gewebe bei den beiden Thierspecies mit einander zu vergleichen. Thun wir dieses, so finden wir, dass im Peritoneum des Meerschweinchens der Einheilungs- und Durchwachsungsprocess sich wesentlich rascher abspielt, als sowohl im Unterhautgewebe derselben Species, als auch in diesem, sowie im Peritoneum der Kaninchen. Bei den Kaninchen konnte eine Zeitdifferenz an den beiden Applicationszellen nicht constatirt

[1]) Binz, Ueber das Verhalten der Auswanderung farbloser Blutzellen zum Jodoform. Virch. Arch. Bd. 89.

Digitized by Google

werden. Das Peritoneum des Meerschweinchens scheint also die leichteste Irritabilität zu besitzen.

Was die Fibrinbildung betrifft, so zeigt sich dieselbe bei allen im Peritoneum vorgenommenen Versuchen, gleichgiltig ob mit ob ohne Jodoform oder Airol, äusserst reichlich. Im Unterhautgewebe dagegen tritt sie wohl in den ersten Tagen auf, verschwindet dann wieder, um in späterer Zeit wieder reichlicher zu werden. Doch konnte ich dabei, bei dieser Applicationsstelle, eine irgendwie auffallende Gesetzmässigkeit nicht constatiren; — vielleicht ist die Fibrinbildung beim Meerschweinchen etwas reichlicher als beim Kaninchen.

Werfen wir schliesslich noch einen Blick auf die Möglichkeit aus diesen experimentellen Versuchen und ihrer Deutung einen Rückschluss zu ziehen auf die Wirkung des Jodoforms in praxi, so dürften folgende Erwägungen berechtigt erscheinen. Emil Marchand meint: „Der von den meisten Chirurgen betonte günstige Einfluss des Jodoform auf den Verlauf scrophulöser und tuberculöser Granulationsbildungen würde durch unsre Beobachtungen (der Verhinderung der Riezenzellbildung) eine histologische Erläuterung gefunden haben: Der grosszellige fungöse Character der genannten Granulationsbildungen würde durch Jodoform gewissermassen umgestimmt, in das Verhalten normaler Granulationsgewebe übergeführt werden.“ Ich glaube, dass eine derartige Deutung der klinisch sichergestellten antituberculösen Wirkung des Jodoforms kaum zurecht bestehen kann. Denn einerseits erscheint, wie Weigert[1]) schon vor längerer Zeit betont hat, ein derartiges Identificiren der Fremdkörperriesenzellen mit den tuberculösen, Langhans'schen Riesenzellen nicht berechtigt. Wir haben doch wohl sicher in diesen Producte der regressiven Metamorphose zu sehen, wie die Verkäsung im Centrum anzeigt, während jene im Gegentheil ein Ausdruck für lebhafte Proliferation des Gewebes zu sein scheinen. Andrerseits haben spätere Versuche[2]) ergeben, dass das Jodoform ausserhalb des Körpers einen ungünstigen Ein-

[1]) Weigert, Zur Lehre von der Tuberculose und von verwandten Erkrankungen. Virch. Arch. Bd. 77.

[2]) Cf. Troje und Tange. Berl. klin. Wochenschr. 1891. No. 20. Arbeiten aus dem pathol. Institut in Tübingen. I. S. 117.

Digitized by Google

fluss auf die Tuberkelbacillen hat, und es liegt jedenfalls am nächsten neben diesen Wirkungen die „destruirende und eliminirende Wirkung des Jodoforms auf das tuberculöse Gewebe“ [1]) — wie auch nach unseren Versuchen auf das Granulationsgewebe bei Fremdkörpern — zur Erklärung heranzuziehen.

Aber auch die practischen Consequenzen, welche v. Büngner aus seinen Versuchen zieht, und welche sich besonders auf die von ihm behauptete positiv chemotactische Wirkung des Jodoforms stützen, erscheinen mir nicht einwandfrei. Er glaubt nämlich auf Grund dieser Anschauung davor warnen zu müssen, besonders in der Bauchhöhle „bei vollkommen aseptischen Operationen noch fürderhin unterschiedlos Jodoform anzuwenden“. Ich glaube auf Grund der oben ausgeführten Erörterungen im Gegentheil, — natürlich ganz abgesehen von der antibacteriellen oder antituberculösen Wirkung des Jodoforms — der Jodoformtamponnade einen Vortheil vor der Tamponnade mit steriler Gaze bei Laparotomien zuerkennen zu müssen. Wenn wir die Ergebnisse des Experimentes auf die Praxis übertragen dürfen, so wird ceteris paribus die entzündungserregende Wirkung bei beiden Verfahren gleich sein, da sie unsrer Annahme nach auf rein mechanischen Verhältnissen beruht. Aber der jodoformirte Fremdkörper, id est Tampon, wird von festem Gewebe umwachsen, der sterile durchwachsen werden. Das Jodoform wird also eine schnelle, feste Verklebung der Umgebung bewirken und sich daher überall da empfehlen, wo solche Verklebungen besonders gewünscht werden. Andrerseits wird aber der Tampon nicht in Gefahr gerathen, allzufest fixirt zu werden, und es wird keine Befürchtung bestehen, dass seine Entfernung feste, bindegewebige Adhäsionen lösen und so Zerreissung der frischen Verklebungen intraperitonealer Organe bewirken wird. Ich glaube vielmehr mit dieser Deutung meiner Versuche eine experimentelle Erklärung geben zu können für die sonst nur durch die Praxis gerechtfertigte Inconsequenz vieler Chirurgen, auch bei rein aseptischen Bauchoperationen zur Tamponnade der antiseptischen jodoformirten Gaze, vor der sterilen den Vorzug zu geben.

Fassen wir am Schlusse die Resultate dieser zum grössten

---

[1]) Cf. Baumgarten. Jahresbericht. 1891. S. 773. Anm. 1.

Digitized by Google

Theil nachprüfenden Untersuchungen zusammen, so können wir sagen:

1. Das Jodoform hindert bei der Einheilung von Fremdkörpern eine bindegewebige Organisation desselben und damit zugleich die Bildung von Fremdkörperriesenzellen. Der jodoformirte Fremdkörper wird von dem von der Unterlage hervorwuchernden Bindegewebe umwachsen, der sterile (oder carbolisirte) Fremdkörper wird durchwachsen.
2. Das Jodoform bringt die in den Fremdkörper eingewanderten Exsudatzellen zu schnellem und ausgiebigem Zerfall.
3. Eine besondere positiv chemotactische, also entzündungserregende Wirkung des Jodoforms ist nicht bewiesen.
4. Die Wirkungen des Jodoforms bei der Einheilung von Fremdkörpern im Organismus scheinen Jodwirkungen zu sein.
5. Die Jodoformgazetamponnade bietet auch bei aseptischen Bauchoperationen den Vortheil, eine schnelle Verklebung der Serosablätter herbeizuführen und schliesst die Gefahr aus, durch bindegewebige Adhäsionen zu fest fixirt zu werden.
6. Der Einheilungsprocess steriler Fremdkörper vollzieht sich im Peritoneum von Meerschweinchen schneller, als in dem von Kaninchen, oder im Unterhautgewebe beider Thierarten.

Am Schlusse dieser Arbeit ist es mir eine angenehme Pflicht, Herrn Professor Dr. Jadasssohn in Bern, früherem Primärarzt der dermatologischen Abtheilung des Allerheiligen-Hospitals, für die Anregung zu diesen Untersuchungen und die liebenswürdige Förderung derselben meinen ergebensten Dank auszusprechen.

Digitized by Google

XXIX.

Zur Pathologie der Aponeurose des Fusses und der Hand.

Von

Professor Dr. Ledderhose

in Strassburg[1]).

Vor drei Jahren habe ich[2]) über eigenthümliche, bis bohnengrosse Anschwellungen der Plantaraponeurose berichtet, welche sich im Anschluss an schwere Unterschenkelfracturen ausgebildet hatten. Auf Grund von mikroskopischen Untersuchungen glaubte ich annehmen zu dürfen, dass es sich um die Bildung von hypertrophischen Narbenmassen handelte an Stellen, wo die Aponeurose einen partiellen Einriss erlitten hatte. Ich habe seitdem etwa 50 solcher Fälle genauer verfolgen können und bin zu der Auffassung gelangt, dass diese Plantarknoten, wie ich sie der Kürze halber nennen will, als secundäres Symptom einer sehr häufigen Erkrankung der Plantaraponeurose anzusehen sind. — Nachdem ich über die Aetiologie dieser Gebilde zu einer befriedigenden Klarheit gelangt war, musste ich mir die Frage vorlegen, ob sich nicht die relativ einfachen und übersichtlichen Verhältnisse der Aponeurosenerkrankung an der Fusssohle auf die Hand übertragen liessen, und ob nicht auf diese Weise die Lehre von der Aetiologie und dem Wesen der Dupuytren'schen Palmarcontractur gefördert werden könnte. Die in diesem Sinne angestellten Untersuchungen haben zu einem, wie ich glaube, nicht uninteressanten Resultate geführt.

---

[1]) Nach einem in dem medicinisch-naturwissenschaftlichen Verein zu Strassburg gehaltenen Vortrage.

[2]) S. Literatur-Verzeichniss am Ende dieser Arbeit.

Digitized by Google

Zuächst seien meine Erfahrungen über die Plantarknoten mitgetheilt.

Bekanntlich kommen in sehr zahlreichen Fällen, wo wir genöthigt sind, wegen Verletzungen oder Erkrankungen Unterschenkel und Fuss längere Zeit in Verbänden zu fixiren, erhebliche Circulations- und Ernährungsstörungen zu Stande: die Muskeln atrophiren, die Gelenke werden schwer beweglich, das Fett- und Zellgewebe weist eine mehr oder weniger derbe Infiltration auf. Wir wissen, dass, wenn diese Zustände einen chronischen Charakter annehmen, die betheiligten Gewebe nicht unerhebliche histologische Veränderungen erfahren, besonders Proliferation der Bindegewebszellen und eventuell der Lymphendothelien greift Platz. Dass unter den fraglichen Bedingungen auch die Plantaraponeurose, welche ja in ihrer Blutversorgung und Ernährung wenig günstig gestellt ist, in Mitleidenschaft gezogen wird, ist von vornherein zu erwarten, thatsächlich lässt sich auch in zahlreichen Fällen, wo Unterschenkel und Fuss wegen Verletzungen oder entzündlicher Processe längere Zeit ausser Function gesetzt und fixirt waren, eine deutliche Veränderung an der Plantaraponeurose nachweisen: sie fühlt sich verdickt und infiltrirt an, ist abnorm gespannt und hemmt dadurch die Zehenstreckung. Es handelt sich hier um eine Art entzündlicher Erkrankung, welche, wie die mikroskopische Untersuchung (s. später) ergiebt, durch Proliferation der Faserbündelzellen sowie der Zellen des die Gefässe führenden Zellgewebes zwischen den einzelnen Faserbündeln charakterisirt ist. Man kann hier von einer Fasciitis, um den unbequemen Ausdruck Aponeurositis zu vermeiden, reden.

Anfangs, wenn Schwellung des Fusses besteht, lässt es sich meist nicht bestimmen, in welcher Ausdehnung die Fascie erkrankt ist. Nach erfolgter Abschwellung zeigt es sich dann, dass die Erkrankung nicht immer die gesammte Fascie, sondern häufig nur den mittleren oder vorderen Abschnitt derselben betrifft.

Die fragliche Erkrankung der Plantaraponeurose bildet sich in der Mehrzahl der Fälle mit der Wiederherstellung normaler Circulations- und Ernährungsverhältnisse in dem verletzten oder erkrankten Beine wieder zurück, besonders dann, wenn sie nur wenig intensiv war. In zahlreichen Fällen treten nun an der erkrankten Fascie die besagten knotigen Verdickungen auf und zwar regelmässig,

Digitized by Google

nachdem die betreffenden Patienten die ersten Gehversuche gemacht hatten. Ich konnte einige Male die Entwickelung der Plantarknoten von Schritt zu Schritt verfolgen; als Beispiel möge nachstehender Fall dienen:

Ein ca. 30 Jahre alter Mann hatte eine schwere directe Unterschenkelfractur erlitten, deren Heilung sich sehr verzögerte. Erst nach 3 Monaten war die Consolidation eingetreten. Unterschenkel und Fuss zeigten hochgradige Ernährungsstörungen, die Aponeurose fühlte sich derb infiltrirt an und war abnorm gespannt. Nachdem Patient während einiger Tage mit Krücken Gehversuche gemacht hatte, klagte er über ein Gefühl von Kitzeln und Brennen in der Fusssohle: es zeigte sich, genau der Mitte zwischen Grosszehenspitze und hinterem Rand der Ferse entsprechend, am inneren Rand der Plantarfascie (oder anatomisch richtiger am inneren Rand des mittleren Theils derselben) eine flache, etwas druckempfindliche Anschwellung. Diese nahm in den nächsten 14 Tagen ganz allmälig etwas zu, erreichte die Grösse einer kleinen Bohne, grenzte sich etwas schärfer von der Umgebung ab und wölbte die Haut der Fusssohle, mit welcher sie leicht verlöthet war, deutlich vor. Auf Fingerdruck und beim Gehen trat mässige Schmerzhaftigkeit auf. Während der Entwickelung des Plantarknotens verschwand die Infiltration der Aponeurose im Ganzen mehr und mehr, dabei wurde diese aber härter und verkürzte sich deutlich, wie an dem stärkeren Vorspringen in der Fusssohle und an der Behinderung der Streckfähigkeit der Zehen zu erkennen war. In den nächsten Wochen blieben der Plantarknoten und die Aponeurose im Wesentlichen unverändert, nur die Beschwerden nahmen allmälig ganz ab. Noch 1 Jahr lang konnte der Fall weiter verfolgt werden: der Knoten bildete sich allmälig ganz zurück, an der Aponeurose blieb nur ein geringer Grad von vermehrter Consistenz und Spannung übrig.

So gestalten sich in den typischen Fällen Entstehung und Verlauf der Fasciitis plantaris und der Plantarknoten; bei diesen sind jedoch auch mancherlei Differenzen in Bezug auf Lage, Zahl, Grösse, Erscheinungen und Verlauf zu erwähnen. In der Mehrzahl der Fälle liegen die Knoten genau in der Mitte der Fusssohle, von der Grosszehenspitze bis zum hinteren Fersenrand gerechnet, und etwas median, dem sogenannten inneren Rande der Aponeurose entsprechend, doch wurden auch Knoten 1 bis 3 Ctm. weiter nach vorn oder nach hinten liegend beobachtet. In den meisten Fällen waren die Knoten in der Einzahl vorhanden, doch zeigten sich auch einige Male 1 oder 2 kleinere Knoten in gerader Richtung vor oder hinter dem Hauptknoten, auch liess sich die allmälige Verschmelzung zweier an einander stossenden Knoten verfolgen. Was die Grösse derselben angeht, so ergaben sich Schwankungen zwischen Steck-

Digitized by Google

nadelkopf- und Bohnengrösse. Bezüglich der Erscheinungen ist zu erwähnen, dass meist keine oder nur geringe Beschwerden vorhanden waren, zuweilen aber so heftige Schmerzen auftraten, dass dadurch das Gehen hochgradig behindert wurde. Wenn die Plantarknoten auch in der Regel nach einigen Wochen bis Monaten spontan verschwinden, so können sie doch auch Jahre lang — bis zu $3^1/_2$ Jahren wurde beobachtet — stationär bleiben.

Es wurde bereits hervorgehoben, dass sich häufig eine gewisse Behinderung der Streckfähigkeit der Zehen als Folge der fraglichen Erkrankung der Plantarfascie geltend macht. In einigen Fällen ist die Tendenz der Aponeurose, sich zu retrahiren, eine so starke, dass dadurch der Vorderfuss und besonders die Zehen in eine hochgradige, für den Gehact äusserst ungünstige Beugecontractur gebracht werden. Eine solche ungewöhnliche Retraction der Aponeurose habe ich nur in solchen Fällen beobachtet, bei denen typische Plantarknoten aufgetreten waren.

Ein erst kürzlich von mir untersuchter, hierher gehöriger Fall ist folgender:

44jähriger Mann. Vor 4 Jahren complicirte, directe Fractur des rechten Unterschenkels. Nach den ersten Gehversuchen — etwa $^1/_2$ Jahr nach dem Unfall — entdeckte Patient zufällig einen schmerzlosen Knoten in der Fusssohle; wann derselbe wieder verschwunden ist, weiss er nicht anzugeben. Jetzt ist das Grundgelenk der rechten grossen Zehe leicht gebeugt, das Endgelenk gestreckt, das Grundgelenk der Zehen II bis V ist etwas überstreckt, die Mittel- und Endgelenke sind stumpfwinkelig gebeugt, so dass mit dem vorderen Theil der Spitze von Zehe II und III aufgetreten wird. Activ ist Streckung der Zehen nicht ausführbar, auch passiv ist sie nur in ganz geringer Ausdehnung möglich, wobei der innere Rand der Plantaraponeurose als verdickter Strang sich anspannt und vorspringt, als Beweis dafür, dass die retrahirte Aponeurose die Ursache der aufgehobenen Streckfähigkeit der Zehen darstellt. Von einem Plantarknoten war nichts mehr nachzuweisen. Am linken Fusse des Patienten liess sich nur bei maximaler, passiver Streckung der normal beweglichen Zehen der innere Rand der Aponeurose nicht verdickt und ohne besondere Spannung fühlen.

In einem anderen Falle war ich genöthigt, die Exarticulation im Endgelenk der grossen und im Mittelgelenk der zweiten Zehe vorzunehmen, weil durch rechtwinklige Contractur derselben, bei mittlerer Stellung der Grundgelenke und gleichzeitiger Beugecontractur des Vorderfusses, das Gehen zu sehr erschwert war. Die 1 Jahr vorher ausgeführte Exstirpation eines zu einem bohnen-

Digitized by Google

grossen, sehr schmerzhaften Knoten angeschwollenen Stücks der Aponeurose hatte die Zehencontractur nicht dauernd zu verbessern vermocht.

Aus dem, was oben über den Verlauf der Plantarknoten angegeben wurde, ergiebt sich, dass in der Regel eine Indication zur Exstirpation derselben nicht vorliegt; sind jedoch erhebliche Schmerzen und Störungen beim Gehen vorhanden, so empfiehlt sich die Exstirpation sehr. Ich habe 5mal solche Knoten mit einem entsprechenden Stück der Aponeurose in ihrer ganzen Dicke ausgeschnitten und dadurch sehr schnell die Beschwerden beseitigen können. Der Defect in der Aponeurose hat sich jedesmal durch ein derbes, nicht vorspringendes, schmerzloses Narbengewebe ausgefüllt; Recidive wurden an der Operationsstelle nicht beobachtet.

Der mikroskopische Befund an den 5 exstirpirten Fascienstücken war im Wesentlichen der folgende:

Ausserhalb der knotigen Anschwellung zeigte die Fascie eine mehr oder weniger beträchtliche Vermehrung der in den einzelnen Faserbündeln parallel angeordneten Kerne. Je nach dem Alter des Processes hatten die neugebildeten Zellen mehr den Charakter der Fibroblasten (grosser, bläschenförmiger, ovaler, sich nur blass färbender Kern mit 1 oder mehreren Kernkörperchen) oder der fixen Bindegewebszellen (länglicher, stäbchenförmiger, oft mehrfach gewellter, sich dunkel färbender Kern). Ferner waren die um die Gefässe gelagerten Zellen in den gefässführenden Bindegewebsspalten wesentlich vermehrt, und es liess sich deutlich erkennen, dass durch Zunahme dieser Spalten bezw. der sie beherbergenden Gefässe eine Zunahme der auf diese Weise abgetrennten Faserbündel um ein Mehrfaches erfolgt war. Die Fasern selbst waren nicht immer deutlich zu erkennen, sie schienen gequollen zu sein. Die Zell- und Gefässvermehrung nahm von der Peripherie der Fascienstücke nach dem Centrum der Knoten erheblich zu. Hier fiel nun, zumal in den jüngeren Fällen, eine Unregelmässigkeit in der Anordnung der Zellen, Fasern und Gefässe auf. Während diese Gebilde ausserhalb der Mitte der Knoten im Allgemeinen eine parallele, nur entsprechend der Anschwellung der Aponeurose leicht divergirende Anordnung zeigten, lagen in der Mitte der Knoten die Zellen in den verschiedensten Richtungen, die Faserbündel bogen um oder endeten wie abgeschnitten, sie wurden von zur Längsachse der Fascie schräg oder quer verlaufenden Bündeln gekreuzt, ebenso zeigten die Gefässe unregelmässigen Verlauf und bildeten Schlingen. In einem Falle hatte man durchaus den Eindruck, als wenn eine schmale Partie jungen Narbengewebes sich in die auseinander gewichene Aponeurose eingeschoben hätte. Auch in dem mitexstirpirten, der Fascie benachbarten Fett- und Zellgewebe ergab sich eine starke Vermehrung der fixen Zellen; bei 2 Präparaten war ein kleines Stückchen des Flexor digitorum brevis unabsichtlich mit entfernt worden, auch in

Digitized by Google

diesem zeigten die interfibrillären Kerne eine beträchtliche Vermehrung. 3mal wurden, und zwar unabhängig davon, ob die vorausgegangene Unterschenkelfractur eine offene oder subcutane gewesen war, Rundzellenhaufen in mässiger Anzahl um die Gefässe ausserhalb der Fascie, aber auch vereinzelt im Centrum der Knoten beobachtet, in den übrigen 2 Fällen fehlten Rundzellen. Pigment war in 2 Fällen reichlich in der nächsten Umgebung der Fascie und auch innerhalb derselben, in einem 3. Falle spärlich nachzuweisen, in zwei Fällen fehlte es.

Neben dem die ganze Dicke der Aponeurose durchsetzenden Knoten fanden sich in 2 Fällen 1—2 kleinere Herde mit denselben histologischen Eigenschaften wie der Knoten selbst.

Es handelt sich also in der Aponeurose und in dem umgebenden Gewebe um einen entzündungsartigen chronischen Proliferationsprocess der Zellen und Gefässe mit nicht regelmässig auftretender Rundzellenanhäufung, welcher auch nach dem histologischen Befunde die Bezeichnung Fasciitis rechtfertigt. Was nun die Plantarknoten selbst angeht, so bin ich der Meinung, dass die unregelmässige Anordnung der Zellen, Fasern und Gefässe sowie die in einzelnen Fällen reichliche Pigmentanhäufung im Verein mit der klinischen Beobachtung über ihre Entwickelung zur Annahme einer traumatischen Entstehung zwingt. Ich nehme an, dass, während unsere z. B. mit schweren complicirten Unterschenkelfracturen behafteten Patienten noch im Gypsverbande lagen, sich ein proliferirender Process in der Plantaraponeurose entwickelt hatte, welcher diese verdickt, infiltrirt, abnorm gespannt erscheinen liess. Sobald nun ein solcher Patient zuerst wieder mit der Fusssohle auftritt, erleidet die Aponeurose in ihrem mittleren Theil, da wo sie am lockersten den über ihr liegenden Gebilden anliegt, eine Dehnung und Zerrung, und es kommt zu einem oder mehreren partiellen Einrissen. An den lädirten Stellen entwickelt sich dann eine Art Callus, ein hypertrophisches Narbengewebe, welches den Plantarknoten bildet. Nach dieser Auffassung geht also der Entwickelung der Knoten eine chronische Erkrankung der Aponeurose voraus, als Folge länger dauernder Circulations- und Ernährungsstörungen derselben, welche sie zu Dehnungen und Zerreissungen disponirt; es fragt sich nun, können nicht auch in der gesunden Plantarfascie durch traumatische Einflüsse solche Knoten entstehen? Bei zwei der 5 operativ behandelten Fälle liegt diese Annahme in der That nahe.

Digitized by Google

Der erste dieser Patienten war aus bedeutender Höhe auf die rechte Fusssohle gefallen. Eine Fractur schien nach dem Resultat der $^1/_2$ Jahr später von mir vorgenommenen Untersuchung nicht erfolgt gewesen zu sein. Etwa der Mitte des Metatarsus I entsprechend befand sich ein bohnengrosser, äusserst druckschmerzhafter Plantarknoten; es konnte nur mit dem äusseren Fussrande aufgetreten werden. Unmittelbar nach dem Unfall, besonders aber bei den ersten Gehversuchen nach mehrwöchentlicher Bettruhe, hatten sich intensive Schmerzen in der Fusssohle geltend gemacht. Der Knoten wurde 6 Monate nach dem Unfall mit gutem Erfolg bezüglich der Schmerzen exstirpirt.

Der zweite Patient hatte durch einen herabfallenden Stein eine Quetschung des Fusses und, wie der erstbehandelnde Arzt angab, eine Fractur des I. Metatarsalknochens erlitten. Es kamen kalte Umschläge und zweimaliger Gypsverband zur Anwendung. Erst als Patient ca. 6 Wochen nach dem Unfalle zuerst wieder einige Tage gegangen war, bemerkte er dicht hinter dem Grosszehenballen einen halberbsengrossen Knoten, der von mir später exstirpirt wurde; ein kleinerer, daumenbreit weiter nach hinten liegender Knoten wurde nicht entfernt.

Ich habe beide Patienten erst 6 Monate nach dem Unfall zum ersten Male zu untersuchen Gelegenheit gehabt; aber aus der Art des Traumas, dem Verlauf, dem Resultat der Nachuntersuchung, der Lage der Knoten und besonders aus der reichlichen Anwesenheit von Pigment in den mikroskopischen Präparaten von beiden Fällen möchte ich mit Wahrscheinlichkeit den Schluss ziehen, dass hier die Knoten sich im Anschluss an eine primäre Verletzung der vorher gesunden Plantarfascie entwickelt haben. Man könnte annehmen, dass dieselbe durch das Trauma eine Zerreissung erlitten hätte und dann der Knoten als Callus an der Rissstelle zur Entwickelung gekommen wäre. Für wahrscheinlicher halte ich die Auffassung, dass die Fascie bei den fraglichen Unfällen eine starke Quetschung erfahren und darauf mit den oben näher geschilderten histologischen Veränderungen reagirt hat; die Knotenbildung ist dann erst secundär, wie bei unseren übrigen Fällen, nach partiellem Einreissen der erkrankten Fascie beim Gehen, zu Stande gekommen. Für diese Annahme spricht, dass in beiden Fällen auch ausserhalb der Knoten eine grössere Partie der Fascie verdickt und vermehrt gespannt war, sowie ferner, dass der zweite Patient, wie erwähnt ist, erst nach einigen Gehübungen den Plantarknoten bemerkte. Uebrigens war der erste dieser Patienten oben gemeint, als davon die Rede war, dass in einem Falle eine narbige Zwischenmasse zwischen den auseinander gewichenen Fascienfasern im Centrum des Knotens vorhanden zu sein schien.

Digitized by Google

4 meiner Patienten mit Knie-, Unterschenkel- und Knöchelfracturen erklärten, dass sie „unmittelbar nach dem Unfall an der Stelle des späteren Plantarknotens Schwellung und Schmerzhaftigkeit“ (ein Fall) oder „bald nach demselben“ oder „während sie noch mit Verbänden zu Bett lagen“ ein lästiges Beissen und Kitzeln empfunden hätten, was einen der Patienten veranlasste, schon am 6. Tage ein Stöckchen in den Gypsverband einzuführen und an der Fusssohle zu kratzen. Man könnte auch hier der Vermuthung Raum geben, dass bei den fraglichen Knochenbrüchen gleichzeitig eine Zerreissung der Plantaraponeurose erfolgt wäre, mir ist jedoch die Annahme wesentlich wahrscheinlicher, dass die beginnende, oben als Fasciitis bezeichnete Erkrankung der Aponeurose die besagten Sensationen hervorgerufen hat.

Ich schliesse einen Fall hier an, bei welchem die Aetiologie des Plantarknotens nicht klargestellt werden konnte.

E. D., 53 Jahre alt. Wegen einer vor 3 Monaten erfolgten Axtverletzung des linken Unterschenkels nachbehandelt. In der Mitte der linken Fusssohle, etwas medial, wird ein bohnengrosser Plantarknoten gefunden, der auf Druck wenig empfindlich ist, an der entsprechenden Stelle rechts besteht Verdickung und starke Spannung der Aponeurose. Pat. erklärt, den linksseitigen Knoten seit 2 Jahren bemerkt zu haben, die Ursache ist ihm unbekannt, er will nie früher eine Verletzung am linken Bein erlitten haben. Da er Holzschlitter im Walde ist, und bei dieser Thätigkeit bekanntlich der am vorderen Ende des Schlittens befindliche Führer sich mit der Mitte der Fusssohlen gegen die quer liegenden Holzschwellen, auf welchen der Schlitten zu Thal fährt, anstemmt, so liegt es nahe, damit die Entstehung des Plantarknotens in diesem Falle in Zusammenhang zu bringen. Ich habe einen in den Vogesen wohnenden befreundeten Collegen vor 1 Jahre gebeten, darauf zu achten, ob bei seinen dem Holzschlitterberufe angehörenden Patienten vielleicht häufiger Schwielenbildung in der Plantarfascie vorkäme. Er theilt mir jetzt mit, dass er bisher keinen derartigen Fall auffinden konnte.

Schon eingangs wurde betont, dass bei der Mehrzahl der von mir beobachteten Fälle von Plantarknoten es sich um schwere Unterschenkel- oder Knöchelbrüche handelte ($^5/_6$ der Fälle), dass aber auch ausser anderen verwandten Verletzungen chronisch-entzündliche Erkrankungen des Beines die Entstehung eines Plantarknotens veranlassen können. So beobachtete ich einen Fall von schwerer pyämischer Osteomyelitis der Tibia nach Panaritium des Daumens: nach 2maliger Operation und mehrmonatlichem Krankenlager kam die Tibiaerkrankung zur Heilung. Es zeigte sich jetzt

Digitized by Google

eine starke Infiltration, Verdickung und abnorme Spannung der Plantaraponeurose bei aufgehobener Streckfähigkeit der Zehen. Hier glaubte ich wegen der Intensität der Fasciitis annehmen zu dürfen, dass sich nach den ersten Gehversuchen ein Plantarknoten ausbilden würde. Dies geschah auch in typischer Weise.

In der Literatur finden sich nur spärliche Angaben über Erkrankungen der Plantaraponeurose. Franke hat bei einer Reihe von Fällen im Anschluss an Influenza Schmerzen in der Fusssohle, meist dem hinteren Abschnitt der Fascie entsprechend, welche mehr oder weniger gespannt und in geringem Grade verdickt erschien, beobachtet. In einem Falle fanden sich mehrere rosenkranzartig hinter einander gelegene Knoten in derselben, in einem anderen, bei welchem jedoch weder Influenza noch sonst ein ätiologisches Moment nachzuweisen war, bildete sich nach vorn in der Mitte der Fascie ein kleiner Knoten aus, welcher exstirpirt wurde. Die mikroskopische Untersuchung ergab hier nach der Mitte zu Quellung der Sehnenfasern und Vermehrung, grössere Helle und Dicke der an den Seiten als kurze dunkle Stäbchen sich darstellenden Kerne. Die Fascie sah matt und leicht gelatinös gequollen aus. Franke bezeichnet die von ihm beobachtete Erkrankung der Aponeurose als Fasciitis plantaris.

Ich habe einen 12jährigen Knaben untersucht, bei dem während 2 Jahren nach einer schweren Masernerkrankung zeitweise sehr heftige Schmerzen in einer oder beiden Fusssohlen aufgetreten waren, welche das Gehen jedesmal erheblich erschwerten. Nur an den abnorm gespannten, vorspringenden und verdickten Plantarfascien war deutlicher Druckschmerz vorhanden, an Plattfussbeschwerden konnte nicht gedacht werden. Ich habe in diesem Falle auch eine entzündliche Erkrankung der Fascie angenommen, welche zur Verdickung und leichter Schrumpfung derselben geführt hatte.

Ueber das gleichzeitige Auftreten einer Erkrankung der Fusssohlenfascie bei Dupuytren'scher Contractur der Hand liegen mehrere Mittheilungen vor. Zunächst hebt Dupuytren selbst am Schlusse seiner bekannten Abhandlung über die nach ihm benannte Palmarcontractur hervor, dass eine analoge Erkrankung auch an der Fusssohle beobachtet würde; die angereihten Krankengeschichten sind jedoch nicht geeignet, diese Behauptung zu stützen. Erst 1884 begegnen wir dann in der Discussion, welche sich an einen von

Digitized by Google

Noble Smith über die Dupuytren'sche Contractur gehaltenen Vortrag anschloss, der kurzen Bemerkung dieses Autors, dass die Fusssohlenfascie wohl nicht selten in ähnlicher Weise wie die Hohlhandfascie erkrankt sei. Im Jahre 1886 hat dann[1]) Madelung mitgetheilt, dass er bei einer Reihe von Patienten, die an der Dupuytren'schen Contractur der Hohlhand litten, auch in der Fusssohle nahe dem Innenrand, etwa der Gegend des ersten Metatarsus entsprechend, eine Schwielenbildung in der Plantaraponeurose constatiren konnte. In demselben Jahre hat ferner Souza-Leite einen Fall veröffentlicht, bei dem im Anschluss an acuten Gelenkrheumatismus in beiden Hohlhänden eine Retraction des nach dem Mittelfinger hinziehenden Theiles der Aponeurose ohne wesentliche Behinderung der Streckfähigkeit der betreffenden Finger zu Stande gekommen war; in der rechten Hand zeigte der vorspringende Strang der Aponeurose zwei knotige Anschwellungen. Weiter fand sich im inneren und mittleren Theil der rechten Fusssohle, zumal bei Streckung der Zehen, eine vorspringende Härte, welche vom hinteren Drittel der Fusssohle ausging und sich unmerklich an der Wurzel der Zehen verlor; sie war mehr diffus als diejenige in den Handflächen. Die linke Fussohle bot nichts Abnormes dar.

Aus diesen Angaben ergiebt sich also, dass bei der typischen Dupuytren'schen Palmarcontractur gelegentlich ein — nach der Meinung der genannten Autoren — analoger Process in der Fusssohlenfascie zu beobachten ist. Für uns wirft sich nun die Frage auf: wie verhalten sich die von mir nach Verletzungen und Entzündungen an Unterschenkel und Fuss in der Fusssohlenfascie beobachteten Veränderungen zu jener bei der Dupuytren'schen Contractur auftretenden Erkrankung derselben und zu der Dupuytren'schen Contractur selbst? Ich bemerke hier zunächst, dass in meinen Fällen von Plantarknoten an dem nicht verletzten bezw. nicht erkrankten Fusse niemals Knotenbildung, wohl aber häufig eine geringe Verdickung und vermehrte Spannung der Aponeurose nachzuweisen war. In einem Falle von gleichzeitig erfolgter Fractur an beiden Unterschenkeln traten nach den ersten Gehversuchen in beiden Fusssohlen Knoten auf. In

[1]) Im Januar 1886 hat Ch. Amat einen, wie mir scheint, durchaus unklaren Fall von angeblich rheumatischer, der Dupuytren'schen vergleichbarer Erkrankung der Hohlhände und Fusssohlen beschrieben. (Gaz. méd. de Paris.)

Digitized by Google

keinem Falle waren irgend welche Veränderungen an der Hohlhandfascie im Sinne der Dupuytren'schen Erkrankung festzustellen.

Als ich zur Beantwortung der vorhin aufgestellten Frage die Literatur über die Dupuytren'sche Contractur durchmusterte, fand ich zu meiner Ueberraschung eine Mittheilung von Langhans über die mikroskopische Untersuchung von durch Kocher exstirpirten, retrahirten Handaponeurosen, deren Resultate volle Uebereinstimmung zeigen mit meinen an den Plantarknoten gewonnenen mikroskopischen Befunden.

Langhans fand im Wesentlichen Folgendes:

Schon bei schwacher Vergrösserung fallen einzelne kernreiche Stellen durch ihre stärkere Färbung auf; die ausgedehnteste geht (2—3 Mm. lang) leicht schräg durch die Aponeurose hindurch. Die Aponeurose ist hier in geringem Grade angeschwollen. In dem übrigen Theil der Aponeurose finden sich noch 2 solche Stellen, aber von geringerer Ausdehnung. Die histologischen Veränderungen an diesen Stellen bestehen im Wesentlichen in Neubildungsprocessen, die an dem vorhandenen Bindegewebe ablaufen; die Zellen der Aponeurose und der Gefässscheiden sind beträchtlich vermehrt und vergrössert. Eigentliche Entzündungserscheinungen, Emigration farbloser Blutkörper, fehlen. Die erste Veränderung der normalen Structur der Aponeurose besteht darin, dass die gefässhaltigen Streifen lockeren Bindegewebes, welche die Aponeurose in Längsbündel abtheilen, breiter und zahlreicher werden, und dass ebenso auch in den angrenzenden Theilen der Bündel die Zellen an Zahl sehr bedeutend zunehmen; die Aponeurose wird in eine grössere Zahl von Bündeln zerlegt. Die neugebildeten Kerne sind durchgängig breiter als normal, manche stellen ein schönes Oval dar. Die breiteren sind geradlinig gestreckt, die schmaleren sind häufig wellenförmig gebogen, so dass je ein Kern 2—3 derartige Biegungen darbietet. Die Kerne verlaufen ebenso wie die sie trennenden Fasern der Grundsubstanz alle der Längsachse der Aponeurose parallel. Nur gerade in der Mitte des grössten kernreichen Fleckes findet sich eine kleine Stelle, an welcher diese regelmässige Längsfaserung unterbrochen ist. Hier liegen die Kerne ausserordentlich dicht, sind kürzer und breiter und liegen in allen möglichen Richtungen durcheinander. Demgemäss verlaufen auch die schmalen Streifen der Grundsubstanz zwischen ihnen in verschiedenster Richtung. Auch das anliegende Binde- und Fettgewebe zeigt den gleichen, fleckweisen Kernreichthum, der sich an die Gefässe anschliesst, deren Adventitia ausserordentlich reich an Kernen ist.

Kocher äussert sich im Hinblick auf diesen Befund folgendermaassen über die Natur der Dupuytren'schen Erkrankung: das Leiden ist den sogenannten chronisch-plastischen Entzündungen anzureihen, wie wir sie bei mechanischen Schädlichkeiten als Gelegen-

Digitized by Google

heitsursachen auch im Bereiche der übrigen activen und passiven Bewegungsorgane zu Stande kommen sehen.

Tarnowski konnte an einer durch Operation entfernten Hohlhandfascie „ähnliche Verhältnisse wahrnehmen", wie sie Langhans beschrieben hat. Schmidt untersuchte eine exstirpirte Fascie, welche in der Längsachse des Ringfingers einen bohnengrossen, mit der Haut verwachsenen Tumor gezeigt hatte, er bestätigte den Langhans'schen Befund bezüglich der reichlichen Zellproliferation und der Vermehrung der Blutgefässe; auch er hebt hervor, dass die Bindegewebsbündel an der am meisten veränderten Stelle einen „durchaus unregelmässigen Verlauf" zeigten.

Ich erinnere daran, dass ich in dem Centrum der von mir untersuchten Plantarknoten eine auffallend unregelmässige Anordnung der Faserbündel, Zellen und Blutgefässe nachweisen konnte und dass ich diesen Befund als Beweis für die traumatische Entstehung (aus partiellen Einrissen der erkrankten Aponeurose) der Knoten ansprach. Aus dem übereinstimmenden mikroskopischen Befunde lässt sich vermuthen, dass auch an der Hohlhandfascie die Entstehung von knotigen Anschwellungen auf traumatische Ursachen zurückzuführen ist; hierauf wird später noch näher einzugehen sein.

Wenn wir nun den Vergleich zwischen den Erkrankungen der Fusssohlen- und Hohlhandfascie weiter führen, so ergiebt sich zunächst die Frage, wie sich die klinischen Erscheinungen beider zu einander verhalten. Die Fasciitis plantaris haben wir als eine Erkrankung kennen gelernt, welche nach unseren Beobachtungen besonders häufig als Folge localer Circulations- und Ernährungsstörungen sich ausbildet, häufig nach traumatischen Einwirkungen zu Knotenbildung führt und nicht selten eine beträchtliche Schrumpfung der Fascie erzeugt, die sich in verminderter Streckfähigkeit der Zehen, event. in hochgradiger Beugecontractur derselben äussert. Von der Dupuytren'schen Erkrankung der Hohlhandfascie wird allgemein angenommen, dass sie durch verschiedene locale und allgemeine, auch nervöse Einflüsse bedingt sein kann und ihren hauptsächlichsten klinischen Ausdruck in einer stetig zunehmenden Verkrümmung der Finger findet.

Für unsere Betrachtung haben wir zunächst die Frage zu be-

Digitized by Google

antworten, ob bei der Dupuytren'schen Fasciitis unseren Plantarknoten vergleichbare Anschwellungen vorkommen und welche Rolle sie bei dem ganzen Krankheitsbilde spielen, ferner ist zu fragen, ob die Beugecontractur der Finger einen nothwendigen und regelmässigen Folgezustand dieser Erkrankung darstellt.

In den casuistischen Mittheilungen über die Palmarcontractur finden sich zahlreiche Angaben über verschieden grosse, an verschiedenen Stellen der Hohlhand innerhalb der Fascie entstandene knotige Anschwellungen (Kocher, Kisgen, Bardenheuer, Bähr u. A.). Es scheint, dass diejenigen Autoren, welche jenen Knoten besondere Aufmerksamkeit schenkten, sie auch regelmässig bei ihren Fällen beobachten konnten. Bei den von mir in neuerer Zeit untersuchten Patienten mit Fasciitis palmaris konnte ich meist runde oder längliche Knoten nachweisen, welche von der Fascie ausgehend mehr oder weniger fest mit der Haut verlöthet waren.

Die wenigen Autoren, welche überhaupt die Ursache dieser knotigen Anschwellungen der Fascie erörtert haben, sprechen sich für eine traumatische Entstehung aus, am bestimmtesten P. Vogt, er sagt: „Man kann diese fascialen Knötchen für eine Reihe von Fällen als Symptome des Prodromalstadiums der Palmarretraction ansehen, und gerade sie scheinen mir ihrem Anfang und ihrer Lage nach die Annahme des Traumatismus zu rechtfertigen, da sie entschieden als Folgen fibrillärer Rupturen aponeurotischer Stränge imponiren.“ In demselben Sinne möchte ich den von Langhans und Schmidt erhobenen Befund einer unregelmässigen Anordnung der Gewebstheile im Centrum der knotigen Verdickungen der Hohlhandfascie verwerthen, wie wir ja auch aus dem analogen Befund am Fusse auf die traumatische Entstehung der Plantarknoten geschlossen haben. Daneben können sehr wohl die in den erkrankten Fascien gefundenen kleineren Herde neugebildeter Zellen als locale Steigerungen des pathologischen Processes ohne besondere traumatische Ursache aufgefasst werden.

Wir sehen also, dass auch bei der Dupuytren'schen Erkrankung knotige Verdickungen der Aponeurose ein häufiges, wahrscheinlich regelmässiges Vorkommniss darstellen, und dass dieselben, ebenso wie die Plantarknoten, sehr wahrscheinlich traumatischen Ursprungs sind.

Einige Beobachter haben die Ansicht ausgesprochen, dass ge-

Digitized by Google

legentlich nach einmaliger traumatischer Einwirkung auf die Hohlhand kleine Knötchen entständen, und dass im Anschluss daran die Retraction der Fascie sich entwickeln könnte. Nach den oben mitgetheilten Erfahrungen über die Ursache der Knotenbildung in der Fusssohlenfascie liesse sich wohl die Annahme machen, dass auch an der gesunden Hohlhandfascie ein Trauma partielle Zerreissung und danach Knötchenbildung erzeugen könnte. Wenn aber im Anschluss daran eine Retraction der Fascie beobachtet würde, so müsste doch als deren Ursache eine mehr diffuse Erkrankung der Fascie angenommen werden; dass aber ein auf eine umschriebene Läsion zurückzuführender narbiger Process sich auf die gesunden Theile der Fascie fortpflanzen sollte, das kann man sich doch nicht wohl vorstellen. Ich glaube deshalb, dass in solchen Fällen, wo scheinbar ein kleines traumatisch entstandenes Knötchen in der Fascie den Anstoss zur Retraction derselben giebt, bereits vorher eine Erkrankung der Fascie vorhanden war, welche einerseits dieselbe zur traumatischen Läsion mit nachfolgender Knötchenbildung disponirt hat, andererseits der Grund war für die Retraction der Fascie und damit der Entstehung der Dupuytren'schen Fingercontractur.

Wie man nun der besprochenen Knötchenbildung bei der Fasciitis palmaris keine ihrer Bedeutung entsprechende Beachtung geschenkt hat, so ist andererseits meiner Meinung nach die Beugecontractur der Finger bei den Erörterungen über die Fasciitis palmaris zu sehr in den Vordergrund gerückt worden. Denn es giebt zahllose Fälle dieser Erkrankung, bei denen jede Contractur der Finger fehlt und überhaupt nicht zu Stande kommt, z. B. auch deshalb, weil die Erkrankung ausheilt; ferner aber bedeutet das häufige Auftreten einer Beugecontractur der Finger und die Hochgradigkeit dieser Contractur durchaus nicht einen principiellen Unterschied gegenüber der analogen Erkrankung der Fusssohlenfascie; die Verschiedenheit der Erscheinungen an Hand und Fuss ist vielmehr durch locale anatomische und physiologische Verhältnisse bedingt.

Zunächst ist die Bewegungsexcursion der Finger ja eine bedeutend grössere als der Zehen, demnach muss ein energisch im Sinne der Beugecontractur wirkendes Moment an der Hand einen erheblich grösseren Effect hervorrufen, als es am Fusse möglich ist. Es kommt dazu, dass bei der Ruhelage der Hand die Finger sich in Beugestellung befinden, und dass bei allen Hantirungen die

Digitized by Google

Flexion der Finger unverhältnissmässig die Streckung überwiegt, es findet also jede eine Beugecontractur der Finger intendirende Kraft in der normalen Function der Hand eine wesentliche Unterstützung. Ganz anders liegt die Sache am Fuss: hier ist schon die Ruhestellung der Zehen eine nur wenig gebeugte, vor Allem aber wirkt der Gehact — im Gegensatz zur Function der Hand — fortwährend einer Retraction der Aponeurose und einer Beugetendenz der Zehen entgegen. So erklärt es sich, dass eine Aponeurosenerkrankung mit Schrumpfung am Fuss schon eine beträchtliche Intensität haben muss (bei längere Zeit aufgehobenem Gehact), um eine ausgesprochene Beugecontractur der Zehen zu Stande zu bringen, während an der Hand so häufig und relativ leicht unter analogen Bedingungen sich die Fingercontractur ausbildet.

Also auch in Bezug auf die consecutive Schrumpfung und Contractur der Zehen und Finger besteht zwischen der Fasciitis plantaris und palmaris kein principieller Unterschied.

Bezüglich meiner oben mitgetheilten Beobachtung, dass in den Fällen, bei welchen eine besonders starke Beugecontractur der Zehen zu Stande gekommen war, Plantarknoten bestanden hatten, möchte ich ein zufälliges Zusammentreffen nicht annehmen, vielmehr die Vermuthung aussprechen, dass der Plantarknoten die retrahirende Tendenz der erkrankten Aponeurose vermehrt hat. Wenn nicht mehrere Knoten entstanden waren, so enthielt doch meist der einzelne Knoten mehrere Herde neugebildeten jungen Gewebes, welches bei seiner Umwandelung in Bindegewebe die diesem eigenthümliche Neigung zur Schrumpfung entwickeln musste.

Während am Fuss fast nur die durch den Gehact herbeigeführte Streckung der Fusswölbung als Ursache für die Zerreissung der erkrankten Fascie in Betracht kommt, bringt die Function der Hand eine weit grössere Mannigfaltigkeit traumatischer Einflüsse, welche zu kleinen Läsionen der erkrankten Fascie führen können, mit sich (gewaltsame Streckung und Spreizung der Finger sowie directer Druck). Daher sehen wir denn auch die Knotenbildung an den verschiedensten Stellen der Hohlhand meist in der Mehrzahl auftreten, wenn sie, wie die mikroskopische Betrachtung zeigt, auch nicht immer deutlich sich über die Oberfläche der Fascie erheben. Uebrigens steht an der Hand die Aponeurose in wesent-

Digitized by Google

lich engerer Beziehung zur Haut als am Fuss, weil sie durch eine wesentlich dünnere Fettlage von der Haut getrennt und durch besondere Fasern mit ihr verbunden ist. Daher ergiebt sich auch schon frühzeitig bei eintretender Erkrankung der Hohlhandfascie eine Verlöthung mit der Haut, und die knotigen Anschwellungen der erkrankten Fascie pflegen eng mit der Haut verbunden zu sein[1]). Diese anatomischen Verhältnisse dürften eine besondere Empfindlichkeit der einmal erkrankten Fascie traumatischen Einflüssen gegenüber bedingen.

Ich erinnere zum Vergleich an die Einrisse bezw. Schrunden, wie sie so häufig unbemerkt in der Fingerhaut entstehen, wenn diese aus irgend einem Grunde, z. B. unter dem Einfluss starker Temperaturunterschiede, ihre normale Elasticität eingebüsst hat. Ich stelle mir vor, dass die einfachen Streckbewegungen der Finger bereits im Stande sind, an einer erkrankten Palmarfascie oder auch zwischen ihr und der Haut, wenn, wie so häufig, hier eine Verlöthung stattgefunden hat, kleine Gewebstrennungen, den Schrunden der Haut vergleichbar, hervorzubringen, welche dann von der Entwickelung kleiner Herde neugebildeten Narbengewebes gefolgt sind, die bei stärkerer Ausbildung als knotige Anschwellungen der Fascie imponiren.

Für die Erklärung des weit überwiegenden Betheiligtseins des Ring- und Kleinfingers bei der Dupuytren'schen Contractur kann man sich auf das stärkere Inanspruchgenommensein gerade dieser Finger bei den Gewohnheits-Beugestellungen und beim Spreizen der Finger berufen sowie auf das vermehrte Exponirtsein des ulnaren Theiles der Hohlhand beim festen Ergreifen von Gegenständen, bei der Führung von Werkzeugen, bei der Handhabung eines Krückstocks und gegen einmalige äussere Insulte, welche die Hohlhand treffen.

Ich möchte also die Annahme machen, dass durch die während des meist sehr langsamen Verlaufs der Dupuytren'schen Contractur vielleicht recht zahlreich auftretenden traumatischen Knötchen und Schwielen erst dasjenige Gewebe geschaffen wird, welches durch seine Retraction die Fingerverkrümmung hervorbringt. So wird die doch im höchsten Grade auffallende Erscheinung, dass ein chronisch-proliferirender Process in der Palmaraponeurose zu einer

[1]) Man muss sich davor hüten, diese knotigen Verdickungen der Palmarfascie mit Schwielen der Hohlhandhaut zu verwechseln.

Digitized by Google

so enormen Retraction führt, wie wir sie bei der Dupuytren'schen Contractur beobachten, dem Verständniss näher geführt.

Von verschiedenen Autoren ist hervorgehoben worden, dass, im Gegensatz zu gewissen anderen Contracturen der Finger, bei der Dupuytren'schen Erkrankung kein Einbohren der Fingerspitzen in die Hohlhand zu Stande kommt. Nach der vorgetragenen Auffassung über die Rolle, welche die die erkrankte Fascie treffenden Traumen in Bezug auf die Retraction derselben spielen, würde es verständlich sein, dass die Verkrümmung der Finger dann Halt macht, wenn sie einen Grad erreicht hat, welcher die Hohlhand vor weiteren traumatischen Einwirkungen der gedachten Art gewissermaassen schützt. — Dass übrigens auch eine Behandlung der Dupuytren'schen Contractur durch gewaltsame Streckung, etwa unter Anwendung von besonderen Apparaten, eher schädlich als nützlich wirken muss, ergiebt sich, in Uebereinstimmung mit in früherer Zeit gemachten bezüglichen Erfahrungen, aus Vorstehendem ohne Weiteres.

Wenn die oben ausgesprochenen Ansichten richtig sind, so würde dadurch eine weitgehende Analogie zwischen den Erkrankungen der Hohlhand- und Fusssohlenfascie ihrem Wesem, ihrem Verlauf und ihren Folgezuständen nach hergestellt sein; nur in Bezug auf die Aetiologie scheinen auf den ersten Blick wesentliche Unterschiede zu bestehen.

Unter den zahlreichen ätiologischen Momenten, welche man für die Entstehung der Dupuytren'schen Palmarcontractur verantwortlich gemacht hat, sind allgemeine und local einwirkende Ursachen zu unterscheiden. Während Dupuytren selbst und seine Nachfolger vorwiegend locale traumatische Einflüsse beschuldigten, sind bei den neueren Autoren allgemeine Dispositionen besonders beliebt geworden: als Gicht (König, Paget, Lücke-Rosch), Rheumatismus, Diabetes, Arteriosklerose (Bähr). Sprach schon das häufige Auftreten der Dupuytren'schen Erkrankung an beiden Händen für eine allgemeine Ursache, so hat diese Auffassung durch die Beobachtungen über gleichzeitiges Entstehen einer Aponeurosenerkrankung an den Händen und Füssen eine wichtige Stütze erhalten.

Zweifellos sind aber auch locale Ursachen im Stande, die Fasciitis palmaris bezw. die Dupuytren'sche Contractur zur Entwickelung zu bringen. Es würde zu weit führen, alle als ätiolo-

Digitized by Google

gische Momente beschuldigten localen Ursachen hier aufzuzählen, uns interessirt besonders die Frage, ob unter den Bedingungen, welche wir als die häufigste Ursache der Fasciitis plantaris kennen gelernt haben, auch in der Hohlhand die gleiche Erkrankung zur Entwickelung kommt. In der That sind Verdickung und Verhärtung der Palmaraponeurose nach Verletzungen und entzündlichen Processen an der Hand und am Arm (Finger- und Handverletzungen (Bähr), Phlegmonen, Knochenbrüche) etwas recht Häufiges, zumal wenn eine länger dauernde Fixation erfolgt war, ganz besonders wenn zu enge Verbände (Gypsverbände) angewandt waren. Diese Veränderungen an der Aponeurose gehen meist mit der Wiederherstellung normaler Circulations- und Ernährungsverhältnisse zurück, doch habe ich auch längeres Bestehen mit Entwickelung von Knoten und Schwielen sowie Ausgang in typische Dupuytren'sche Contractur beobachtet. Erst kürzlich untersuchte ich einen Patienten, bei welchem, vielleicht als Folgezustand einer Quetschung mehrerer Finger, sich eine evidente Fasciitis palmaris: Verdickung, Verhärtung, abnorme Spannung der Fascie und Fixation gegen die Haut mit Bildung von 4 harten Knoten in der Hohlhand: entwickelt hatte, die, von der Grösse einer halbirten Erbse, mit der Haut fest verbunden waren. In diesem Falle war nur eine minimale Beschränkung der Streckfähigkeit des 4. und 5. Fingers vorhanden, offenbar deshalb, weil die eigentliche narbige Retraction der erkrankten Fascie erst begonnen hatte.

Bei zwei Patienten mit doppelseitigem Radiusbruch, bei denen nachweislich zu enge Gypsverbände angelegt worden waren, beobachtete ich als Folgezustand ausgesprochene doppelseitige Fasciitis; in dem einen Fall ging die Erkrankung, welche nur geringen Einfluss auf die Streckfähigkeit der Finger ausgeübt hatte, unter der Behandlung allmählich zurück, im zweiten Fall entwickelte sich allmählich eine typische maximale Contractur des 4. und 5. Fingers.

Also auch in ätiologischer Beziehung besteht ein Gegensatz zwischen der fraglichen Erkrankung der Fusssohlen- und Hohlhandfascie nicht: gewisse allgemeine Ursachen kommen für beide in Betracht, und es wurde soeben gezeigt, dass locale Circulations- und Ernährungsstörungen, welche als das wesentlichste ätiologische Moment für die Entstehung der Fasciitis plantaris anzusehen sind, auch die gleiche Erkrankung

Digitized by Google

der Hohlhandaponeurose mit nachfolgender typischer Dupuytrenscher Contractur gar nicht selten hervorrufen.

Wir können die Ergebnisse der obigen Darlegungen in folgender Weise zusammenfassen:

An der Fusssohle und in der Hohlhand kommt durch mannigfaltige allgemeine und locale Ursachen häufig eine Erkrankung der Fascie zu Stande, welche man als Fasciitis plantaris und palmaris bezeichnen kann. Es handelt sich dabei im Wesentlichen um einen Proliferationsprocess der Zellen und Gefässe mit Neigung zu Schrumpfung. Diese Erkrankung bildet sich meist, zumal wenn sie nach localen Einwirkungen entstanden ist, zurück. Häufig kommt es in der erkrankten Fascie, sowohl am Fuss als an der Hand, zur Entwickelung kleiner Knoten und Schwielen, welche als hyperplastische Narbenmassen aufzufassen sind, an Stellen entstanden, wo durch traumatische Einflüsse partielle Zerreissungen der erkrankten Fascie erfolgt waren. Diese Bildungen scheinen besonders die Tendenz der Fascie zur Retraction und damit die Entwickelung einer Beugecontractur der Zehen und der Finger zu bedingen. Aus anatomischen und physiologischen Gründen treten derartige Contracturen an den Zehen nur sehr selten auf, an der Hand bezw. an den Fingern schon häufiger; hier ist dann die Bezeichnung Dupuytren'sche Contractur am Platze.

Literatur.

Bähr, Aerztl. Sachverst.-Ztg. 1895. S. 124 und Deutsche med. Wochenschrift. 1895. S. 540. — Bardenheuer, Deutsche Chir. Lief. 63b. S. 482. — Dupuytren, Leçons orales de clinique chirurg. IV. 1839. p. 500. — Franke, Arch. f. klin. Chir. XLIX. S. 487. — Kisgen, Ueber Dupuytrensche Fingercontracturen u. s. w. Diss. Würzburg. 1889. — Kocher, Centralbl. f. Chir. 1887. S. 481 und 497. — Langhans, Ebendas. S. 497. — Ledderhose, Arch. f. klin. Chir. XLVIII. S. 853. — Madelung, Tageblatt der 59. Naturforscherversammlung zu Berlin. 1886 u. Centralbl. f. Chir. 1886. S. 758. — Noble Smith, The Lancet. 1884. I. p. 565. — Rosch, Ueber die Dupuytren'sche Fingercontractur. Diss. Strassburg. 1891. S. 15. — Schmidt, Ueber die Dupuytren'sche Palmarfasciencontractur. Diss. Würzburg. 1889. S. 20. — Souza-Leite, Le Progrès médical. 1886. p. 816. — Tarnowski, Ueber die Retraction der Palmaraponeurose. Diss. Erlangen. 1887. S. 16. — Vogt, Deutsche Chir. Lief. 64. S. 95.

Gedruckt bei L. Schumacher in Berlin.

Digitized by Google

v. La

Digitized by Google

Digitized by Google

Digitized by Google

Digitized by Google

XXX.

Beitrag zur operativen Behandlung hochsitzender Mastdarmstricturen.

Von

Professor Dr. E. Sonnenburg[1]).

M. H.! Ich erlaube mir, Ihnen zwei Verfahren zur eventuellen Prüfung vorzulegen, welche mir in Fällen hochsitzender Mastdarmstricturen gute Dienste erwiesen haben.

Zunächst handelt es sich um ein Verfahren bei Stricturen des Mastdarms, die durch Syphilis oder ähnliche Processe bedingt sind.

Es unterliegt keinem Zweifel, dass die ausgedehnten Stricturen des Mastdarms in der überwiegenden Mehrzahl durch Syphilis bedingt werden, wenn auch nicht zu leugnen ist, dass die Frage der Aetiologie noch nicht völlig geklärt ist und dass auch derartige Stricturen des Rectums durch andere Processe, z. B. Gonorrhoe, durch tropische Dysenterie, endlich auch einmal durch Tuberculose hervorgerufen werden können. Wir werden ja Gelegenheit haben, die Fortschritte gerade in der Unterscheidung der einzelnen Formen der Stricturen durch die interessanten Untersuchungen des Herrn Rieder näher kennen zu lernen, der uns zeigen wird, dass man die Stricturen auf luetischer Basis mikroskopisch erkennen kann. Das häufige Vorkommen dieser Stricturen bei Frauen ist durch die besondere anatomische Beschaffenheit ihrer Unterleibsorgane zu erklären. Makroskopisch ist bei den Sectionen hochgradiger Stricturen des Mastdarms von einem specifischen Charakter nicht viel mehr zu entdecken. Es sind torpide, von Schwielen umgebene,

[1]) Abgekürzt vorgetragen am 2. Sitzungstage des XXVI. Congresses der Deutschen Gesellschaft für Chirurgie zu Berlin, 22. April 1897.

Digitized by Google

der
sche

der

faltig
Fasci
bezeic
Prolif
Schru
sie na
kommt
Hand,
hyperpl
den, w
erkrank
ders die
wickelu
dingen.
derartige
Hand be
zeichnung

Bähr
schrift. 189
— Dupuy
Franke, A
sche Finger
tralbl. f. Chi
Ledderhos
blatt der 59.
1886. S. 758.
Ueber die Du
Schmidt, U
burg. 1889. S
Tarnowski,
1887. S. 16. –

Digitized by Google

XXX.

Beitrag zur operativen Behandlung hochsitzender Mastdarmstricturen.

Von

Professor Dr. E. Sonnenburg[1]).

M. H.! Ich erlaube mir, Ihnen zwei Verfahren zur eventuen Prüfung vorzulegen, welche mir in Fällen hochsitzender Mast-mstricturen gute Dienste erwiesen haben.

Zunächst handelt es sich um ein Verfahren bei Stricturen des stdarms, die durch Syphilis oder ähnliche Processe bedingt sind. Es unterliegt keinem Zweifel, dass die ausgedehnten Stricturen Mastdarms in der überwiegenden Mehrzahl durch Syphilis be-t werden, wenn auch nicht zu leugnen ist, dass die Frage der ologie noch nicht völlig geklärt ist und dass auch derartige turen des Rectums durch andere Processe, z. B. [illegible] tropische Dysenterie, endlich auch einmal [illegible] rgerufen werden können. Wir werden ja [illegible] rtschritte gerade in der Unterscheidung [illegible] ricturen durch die interessanten [illegible] r näher kennen zu lernen, der uns zeigen wird, [illegible] ricturen auf luetischer Basis mikroskopisch erkennen [illegible] äufige Vorkommen dieser Stricturen bei Frauen ist durch [illegible] ere anatomische Beschaffen[illegible] ihrer Unterleibsorgane [illegible] Makroskopisch ist bei [illegible] tionen hochgradiger [illegible] des Mastdarms von einem [illegible] chen Charakter [illegible] Es sind [illegible] on Schwielen [illegible]

[illegible] des XXVI. Congresses [illegible] April 1897.

[illegible] gen am 2. [illegible] hirurgie [illegible]

Digitized by Google

zu Fistelbildung und Stricturen neigende Verschwärungen der Mastdarmschleimhaut mit Veränderungen, wie sie bei jedem chronischen Geschwür vorkommen müssen, wo ein so hochgradiger localer Reiz der Secrete besteht. Die hartnäckigsten Fälle dieser Art sind, abgesehen von der Ausbreitung des Processes den Darm hinauf, diejenigen, bei denen auf infiltrirtem Boden ringförmige Stricturen mit nussgrossen harten, z. Th. ulcerirten Buckeln in der Länge des Mastdarmes wechseln, Fälle die von mancher Seite auch als Elephanthiasis recti bezeichnet wurden. Die gummösen Entzündungsherde haben ihren Sitz vornehmlich in der Submucosa und führen bei ihrem Zerfall und Durchbruch zu diesen buchtigen Hohlgeschwüren. Ist der Process noch frisch, so secerniren die Geschwüre Eiter. Bei Heilung verhärtet sich das unterliegende Gewebe und schrumpft zugleich so, dass der Mastdarm verengt wird. Seltener treten die gummösen Herde auch im perirectalen Gewebe auf, doch sind uns Allen die Fälle bekannt, wo durch Zerfall und Durchbruch nach dem Rectum oder nach der Haut die Bildung äusserer und innerer Fistelgänge zu Stande kommt. Im weiteren Verlauf dieser entzündlichen Processe wird das ganze Mastdarmrohr bis zum rectalen Ende der Flexura sigmoidea in eine starre Masse verwandelt, die durch derbe Infiltrationen mit der Umgebung verwachsen ist und auch das Peritoneum hoch hinauf in Mitleidenschaft zieht und die peritonealen Blätter zur Verschmelzung bringt. In der Flexura sigmoidea sowie im Colon descendens sind, wie auch weiter oben hinauf im Darm, die syphilitischen Entzündungen sehr viel seltener, wenn auch hier manchmal Geschwüre und strahlige Narben sowie knotenförmige oder auch mehr diffuse, die ganze Darmwand durchsetzende Infiltrationen beobachtet werden.

Es ist erklärlich, dass bei einer hartnäckigen, in vielen Fällen so ausgebreiteten und zu Recidiven geneigten Erkrankung die Therapie grosse Schwierigkeiten zu überwinden hat. Sie richtet sich ja meistens zunächst von chirurgischer Seite auf die Beseitigung der vorhandenen Verengerungen und der bestehenden Unwegsamkeit des Mastdarms. Dabei wird das Grundübel mehr oder weniger unbeeinflusst bleiben, sodass mit der Beseitigung der Verengerung die Krankheit als solche durchaus nicht zu gleicher Zeit gehoben wird. Das macht auch den Erfolg der Operation stets zu einem zweifelhaften, und es ist erklärlich, dass sehr viele Verfahren an-

Digitized by Google

gegeben sind und kein einziges sich dauernd hat einbürgern können. Ist die Ursache der Stricturen die Syphilis, so wird diese auch nach Heilung der Operation immer neue Nachschübe machen und den Effect der Operation in vielen Fällen nach Monaten oder längerem Zeitraum zu nichte machen. Entschieden günstiger sind in der Beziehung die gonorrhoischen Stricturen, welche aber meiner Erfahrung nach bei Weitem nicht zu so hochgradigen pathologischen Aenderungen, besonders auch Stenosen führen wie die Syphilis. Letztere widersteht auch, wie alle tertiären Formen der Syphilis, dem Quecksilber und allen ähnlichen Mitteln in weit höherem Grade, und die Bekämpfung der Recidive ist daher meist schwierig, in manchen Fällen sogar unmöglich.

Die Verfahren, welche bis jetzt bei der Behandlung der Stricturen des Mastdarms, die in dieses Gebiet gehören, in Anwendung kamen, waren:

1. Die allmälige Dehnung der Stenosen durch Einführung von Bougies.
2. Die Rectotomia interna.
3. Die Exstirpation des erkrankten Mastdarms.
4. Die Ausschneidung bei Stenosen der Aftergegend nach der Methode von Péan, endlich
5. Die Colotomie bei inoperablen oder anderen Verfahren nicht zugänglichen Stenosen.

Diesen Methoden möchte ich noch das von mir geübte Verfahren anreihen:

6. Die Rectotomia externa mit Erhaltung des Sphincters, ein Verfahren, das ich seit einer Reihe von Jahren in geeigneten Fällen versucht habe und das, soweit ich die Literatur übersehen kann, in dieser Weise bisher noch nicht geübt zu sein scheint.

Von allen diesen Verfahren möchte ich eigentlich der Exstirpation der Stenose als der radicalsten Methode den Vorzug geben. Man hat vielfach, und zwar mit Erfolg, versucht, die verengte Stelle völlig zu exstirpiren, und unzweifelhaft sind die z. B. von Herrn Schede mitgetheilten Resultate recht gute gewesen. Die Operation entspricht im Wesentlichen der Exstirpatio recti wegen Carcinom und wird meistens in der Seitenlage von aussen mit Entfernung des Steissbeins, unter Umständen auch eines Theiles des Kreuzbeins auszuführen sein. Die Operation ist aber aus dem

Digitized by Google

Grunde schwierig, weil der Darm ungemein morsch und zerreisslich ist, das umgebende Bindegewebe in Folge der Entzündung fest mit dem Darm verwachsen sich zeigt, eine stumpfe Lösung fast nirgends möglich, dagegen alles mit Messer und Scheere vorsichtig entfernt werden muss. Ausserdem schaffen die nicht selten vorhandenen Complicationen mit fistulösen Eiterungen, ausgedehnten Entzündungen oft kaum zu überwindende Schwierigkeiten, die auch die Prognose nach der Operation verschlechtern müssen. Es dürften sich nur immer diejenigen Fälle dazu eignen, bei denen die obere Grenze der Stenose erreichbar ist und bei denen ferner auch der Sphincter ani bei der Operation geschont werden kann. Will man diese Bedingungen einhalten, so wird in der That nur ein kleiner Bruchtheil der syphilitischen Mastdarmstricturen sich zu diesem sonst rationellsten Verfahren eignen dürfen.

Es ist daher erklärlich, dass Viele sich noch bei der Behandlung der Mastdarmstenosen der üblichen Mastdarmbougies mit Vorliebe bedienen und von weiteren blutigen Eingriffen Abstand nehmen. Die üblichen Mastdarmbougies aus weichem Gummi, von denen man eine grosse Auswahl von verschiedener Dicke vorräthig haben muss, können bei consequenter und sachgemässer Anwendung in der That eine Dilatation des erkrankten Mastdarmrohres herbeiführen. Bei langdauernder Behandlung, besonders bei Anwendung sehr dicker Bougies, leidet oft der Sphincter. Besser sind daher die Dilatatorien, die aus einem glatten Hartgummibolzen bestehen, welche eine leichte, dem Kreuzbein entsprechende Krümmung haben und an einem festen Draht mit einem Ring als Griff befestigt sind. Man kann diese Dilatatorien lange (bis zu 3 Stunden) liegen lassen, ohne dass der Sphincter gereizt wird. Mit Gedult und Ausdauer sowohl von Seiten des Arztes als auch des Patienten kann man durch diese Methode gute Resultate erzielen und selbst bei hochsitzenden Stricturen durch vorsichtige Bougierung noch eine Dilatation mit Erfolg erzielen. Je höher sich aber die Stenosen nach oben ausdehnen, um so schwieriger wird diese Behandlung und bringt Gefahren mit sich, da selbst bei vorsichtigem Vordringen durch das starrwandige Rohr Perforationen der dünnen, scheinbar gesunden Stellen nicht immer vermieden werden können, Perforationen, die unter Umständen die grösste Gefahr dem Patienten zu bringen vermögen. Die Dilatation mit Bougies hat ausserdem den

Digitized by Google

Nachtheil, dass die Behandlung eigentlich, will man vor Recidiven geschützt sein, beständig fortgesetzt werden muss, und die Patienten angewiesen werden müssen, das Bougieren selber zu erlernen und zu üben. Hier (wie bei den Harnröhren-Stricturen) wird das Bougieren aber auch häufig von Seiten der Patienten aufgegeben, und in kurzer Zeit ist die alte Verengerung wieder vorhanden.

Die Rectotomia interna ist in den Fällen, in denen man mit dem Bougieren allein nicht vorwärts kommt oder auch da, wo es sich um derbe. membranförmige Stricturen handelt, in Vorschlag gekommen. Man benützt dazu gern ein geknöpftes Messer oder auch das Cooper'sche Bruchmesser, doch hat man auch besondere schneidende Instrumente construirt. Man muss sich vor tiefen Einschnitten hüten, lieber wegen der Gefahr der Blutung mehrfache Einkerbungen machen. Die Gefahr weitgehender Infectionen in Folge Verunreinigung der Wunden und mangelnden Abflusses der Secrete ist bei diesen Verfahren nicht ausgeschlossen und erklärlich, warum es bei uns in Deutschland wenig Aufnahme fand. Selbstverständlich muss auch hier nachträglich eine Nachbehandlung mit Bougies beginnen, und es müssen beide Methoden miteinander combinirt werden.

Péan machte die Spaltung der hinteren Mastdarmwand und der äusseren Haut in der Mittellinie, dann die Vereinigung dieses Längsschnittes in querer Richtung durch die Naht, eine Methode die bei Stenosen, die nur in der Aftergegend sich befinden, von Erfolg sein dürfte.

Die Colotomie in der linken Seite am Colon descendens gilt auch heute noch bei vielen Chirurgen als die beste Methode zur Behandlung der Stricturen und Ausheilung des kranken Mastdarmrohres. Macht man die quere Durchtrennung des Darmes dabei, so wird der Mastdarm dem schädlichen, die Heilung hemmenden Einfluss der Faeces ganz entzogen, und in der That erfolgt allmälig eine Ausheilung der geschwürigen septischen Processe innerhalb des Darms. Der Darminhalt findet seinen Weg einzig und allein aus dem künstlichen After. Aber man verzichtet dann meistens bei der queren Durchtrennung auf die Wiederherstellung des normalen Weges, während bei der einfachen Colostomie diese Möglichkeit bleibt, wenn auch die Entlastung des Mastdarms nicht so vollständig erfolgt. Bessert sich die Erkrankung des Mastdarms

Digitized by Google

Darüber kommt ein Deckverband. Dieser Wundverband, dessen äussere Schichten in Folge der starken Durchtränkung schon bald gewechselt werden müssen, soll womöglich einige Tage liegen bleiben, vorausgesetzt, dass die Vorbereitung des Patienten zur Operation den Zweck, eine ordentliche Entleerung des Darms vorher zu bewirken, erreicht hat. Nach zweimal vierundzwanzig Stunden wird die Schürze erneuert, und schon am dritten oder vierten Tage kann man dann sein Hauptaugenmerk auf den Abfluss der Sekrete und des Darminhalts lenken.

Die Heilung ist eine ungemein langwierige; sie dauert Wochen, ja Monate. Allmählich reinigt sich die Wunde, die Sekretion nimmt einen besseren Charakter an, und der Zustand der Patienten in Hinsicht auf die Schmerzhaftigkeit der Wundhöhle zeigt gleichfalls eine Besserung. Häufige Bäder, Salbenverbände, vielleicht auch die innere Darreichung antisyphilitischer Mittel befördern die Heilung. Die im Anfang ungemein lange Wunde zieht sich immer mehr zusammen, und wenn endlich die Vernarbung vollendet ist, kann die Continenz wieder eine ganz ideale werden, da, wie gesagt, der Sphincter erhalten bleibt. Für den Austritt des Koths, sowie für den Abfluss der Sekrete ist die Durchtrennung desselben absolut unnöthig, da durch die klaffende, nach der Durchschneidung entstandene grosse Oeffnung Koth und Sekret ungehindert abzufliessen im Stande ist. Freilich bleibt im Anfang noch eine Fistel oberhalb des Sphincters oft bestehen, die meist aber fein ist und dem Patienten wenig oder gar keine Beschwerden verursacht. Aber auch diese heilt schliesslich aus, so dass fünf bis sechs Monate nach der Operation eine definitive und gute Vernarbung eingetreten zu sein pflegt. Es ist auch gesunder Darm von oben unzweifelhaft nachgerückt, denn wie die Untersuchung nachträglich ergiebt, gleitet die dicke Bougie leicht nach aufwärts und gelangt in einen anscheinend normalen Darm. Dieses günstige Resultat beobachtet man grade bei den Patienten, die längere Zeit unter ärztlicher Kontrolle bleiben und bei denen man ein etwaiges locales Recidiv durch geeignete Kuren wieder beseitigen kann. Freilich, wenn derartige Patienten sich später vernachlässigen und das alte Leiden, die Syphilis, sich wieder bemerkbar macht, so können auch innerhalb der Operationsnarbe von Neuem gummöse Entzündungsherde auftreten und zu Fistelbildungen führen. Aber auch hier wird

Digitized by Google

man meist die Erfahrung machen, dass das durch die Operation erzielte Resultat in Hinsicht auf Weite des Mastdarmrohrs trotz alledem erhalten bleibt. In der ersten Zeit nach der Entlassung ist ein häufiges Bougieren des Rectums wünschenswerth.

Wenn ich daher dieses Verfahren für eine Reihe von Mastdarmstricturen syphilitischer Art zu einer Nachprüfung geeignet halte, da, wie es scheint, es bei richtiger Ausführung keine allzu grossen Gefahren bringt und seinen Zweck erreicht, so will ich durchaus nicht leugnen, dass man mit diesen, wie mit den anderen Verfahren nicht immer grosse Freude erleben wird. Aber bei den grossen Schwierigkeiten, die dem Chirurgen bei der Behandlung syphilitischer Mastdarmstricturen sich oft entgegenstellen, wird man unter Umständen demjenigen Verfahren den Vorzug geben dürfen, welches einen dauernden Erfolg bei einer gewissen Einfachheit gestatten dürfte. Uebrigens ist es nicht ausgeschlossen, dass die Rectotomia externa auch bei geringeren, nicht so ausgedehnten und infiltrirten Stricturen gute Resultate giebt und auch hier von manchen Chirurgen der Exstirpatio recti vorgezogen werden dürfte.

Ich habe im Ganzen sechs Fälle nach dieser Methode operirt. Die erste Operation erfolgte vor sechs Jahren. Der erste Fall blieb dauernd Jahre lang gut. Dann verliess die Patientin vor einigen Jahren Berlin, und ich hörte, dass sie später in einer anderen Stadt wieder ein Recidiv der Lues hatte mit Fistelbildung am Anus, dass aber trotzdem bei der Untersuchung sich das Lumen des Mastdarms noch als genügend weit und für eine dicke Bougie durchgängig erwies. Bei den übrigen von mir operirten Fällen war das Resultat vorläufig auch ein gutes, doch ist die Beobachtungszeit wohl auch eine noch zu kurze (bis zu 15 Monaten). Ich lasse von diesen Fällen hier kurz skizzirte Krankenberichte folgen.

W., Emma, 20 Jahre. Im Sept. 1893 wegen einer Scheiden-Mastdarmfistel in der Charité operirt. Danach bildete sich eine Strictur des Mastdarms aus, die ihr jetzt beim Stuhlgang heftige Schmerzen verursacht.

Status: 3 Ctm. oberhalb des Anus eine für den Finger undurchgängige Strictur, die hoch hinaufreicht und deren Ende nicht erreichbar ist.

17. 2. 96. Operation. Strictur zeigt sich sehr derb und reicht bis zur Excavation des Kreuzbeins herauf.

Nach der Operation Ansteigen der Temperatur bis 39, nach ca. 8 Tagen Temperatur normal. Nachdem sich nach einigen Wochen die Wunde gereinigt, tägliches Bougieren, das anfangs sehr schmerzhaft war.

13. 5. Patientin wird mit einer feinen, kaum für eine Sonde durch-

Digitized by Google

gängigen Fistel, aus der sich zuweilen noch Spuren von Koth entleeren, auf Wunsch entlassen. Mastdarm für ziemlich starke Bougies leicht passirbar. Stuhlgang ohne Beschwerden. Spätere Nachrichten fehlen. Dauer der Behandlung drei Monate.

L., Emma, 23 Jahre. Nach dem 16. Lebensjahre Stuhlbeschwerden. Im Jahre 1894 wegen Periproctitis operirt. Damals Schmiercur. Jetzt heftige Schmerzen beim Stuhlgang, Stuhl selber nur durch häufige Eingiessungen erreichbar.

Status. 4 Ctm. über dem After beginnt eine derbe, ringförmige Strictur, für eine starke Zinnsonde eben durchgängig, das Ende derselben nicht erreichbar, zahlreiche Ulcerationen auf der derben infiltrirten Schleimhaut. Rings um den Mastdarm, soweit die Untersuchung möglich ist, derbe Schwielenbildung.

Operation **28. 2. 96.** Entfernung des Steissbeins und eines Stückes der linken Kreuzbeinhälfte etwa bis zum 3. Sacralloch. Spaltung des nun vorliegenden derb infiltrirten Gewebes bis in das Mastdarmlumen hinein. Das letzte Ende der Strictur, die noch etwa 2—3 Ctm. höher als der resecirte Knochen zu verfolgen ist, wird noch schliesslich mit dem geknöpften Messer von innen nach aussen durchschnitten, so dass man schliesslich von der klaffenden langen Wunde aus in scheinbar gesunden und weiten Darm gelangt. Tamponnade der Wunde bis in das Lumen des Rectum hinein. Ansteigen der Temperatur bis 38,4. Nach 5 Tagen Temperatur normal. Nach Reinigung der Wunde tägliches Bougieren.

22. 5. mit einer kleinen bis in den Mastdarm gehenden Fistel auf Wunsch entlassen. Dauer der Behandlung: 3 Monate.

Spätere Nachrichten: Wurde mit für dickes Mastdarmrohr durchgängigem Rectum geheilt, in der Sitzung der freien Vereinigung der Chirurgen Berlins im Januar 97 vorgestellt, ebenso den Mitgliedern des Congresses am 23. April im Krankenhause Moabit. Die Fistel brach manchmal wieder auf, scheint jetzt definitiv geschlossen zu sein. Die Narbe derb, ca. 10 Ctm. nur noch lang.

König, Luise, 30 Jahre. 19. 3. Frühgebnrt, Kind todt. Seit ca. 1 Jahr Stuhlbeschwerden, die in letzter Zeit sehr heftig geworden sind.

Status: ca. 4—5 Ctm. über dem After sehr derbe enge Strictur, scheinbar hoch hinaufreichend, das Rectum starr und unbeweglich.

9. 3. 96 Operation. Starke periostale Blutung, die durch Tamponnade gestillt wird. Nach Wegnahme der Knochen gelingt es, das Ende der Strictur zu erreichen und diese völlig, bis in gesunden Darm hinein zu spalten. Die Strictur ragt etwa bis zum 4. Sacralloch. Patientin bekam keine Temperatursteigerung. Nach Reinigung der Wunde tägliches Bougieren.

13. 5. Enge Fistel, aus der sich manchmal noch Spuren von Koth entleeren. Mastdarm für die stärksten Bougies leicht passirbar. Keine Stuhlbeschwerden. Auf Wunsch entlassen. Dauer der Behandlung ca. 2 Monate.

Spätere Nachrichten: Wurde gleichfalls wie No. 2 in der Januarsitzung der freien Vereinigung vorgestellt. Narbe sehr verkürzt, entspricht in ihrer Ausdehnung etwa der Hälfte der ursprünglichen Wunde. Anzeichen recidivirender Lues. Fistel scheinbar geschlossen, sieht aber, wie auch die ganze Narbe, in der Umgebung keloidartig aus.

Digitized by Google

Polley, Marie, 40 J. Aufgenommen am 19. 10. 96.

Anamnese: Seit 8 Jahren bestehen Stuhlbeschwerden. P. muss stets Abführmittel gebrauchen. Fester Stuhl erfolgt in kurzen, dünnen Theilen.

Status. ca. 1 Fingerglied über dem Sphincter externus fühlt der untersuchende Finger eine durch derbe, längsgerichtete Stränge ausgekleidete Verengerung des Mastdarms. Oberhalb dieser Stenose gelangt der Finger in einen der hinteren Mastdarmwand angrenzenden grossen Hohlraum. Es besteht an der unteren Grenze der Strictur eine Mastdarmscheidenfistel.

Operation. **23. 10. 96.** Resection des Steissbeins. Eröffnung eines Abscesses zwischen Wirbelsäule und Rectum. Der von der Abscesshöhle aus ins Rectum eingeführte Finger stösst nach oben auf eine zweite, für den Finger durchgängige Strictur, dessen oberes Ende nicht erreichbar ist. Tamponnade der Wunde.

Unter Temperatursteigerungen bis 39,6 ° reinigt sich die Wunde allmälig und verkleinert sich langsam. Dabei entleeren sich bei den täglich vorgenommenen Irrigationen äusserst übelriechende Massen, zuletzt auch eine grössere Menge Eiters. Zur Entlastung dieser Wundhöhle wird am 25. 11. 96 die Colostomie gemacht und am 30. 11. der Dickdarm mit dem Paquelin eröffnet. Vom Anus praeternaturalis aus werden Darmausspülungen vorgenommen. Die grössere Menge des Stuhls entleert sich durch den coccygealen After. — 11. 12. 97. Weitere Freilegung des Mastdarms nach oben durch theilweise Resection des Kreuzbeins linkerseits bis zur Articulatio sacro-iliaca. Nunmehr wird die Strictur soweit gespalten, dass der Rest bougiert werden kann. — 15. 12. Temperatursteigerung bis 39,6 °. Nach Durchspülung vom Anus praeternaturalis aus wird der Rest der Strictur ohne Schwierigkeit bougiert. — 19. 12. Heut nach dem Bougieren schwerer Collaps. Hohe Temperaturen. — 24. 12. In den letzten Tagen ab und zu Erbrechen. Keine Bougierungsversuche mehr. Nach Bitterwasser reichlich Stuhlgang. Darauf vorsichtiges Durchspülen. 4 Stunden danach Collaps und schneller Exitus.

Das Präparat zeigt, 3 Ctm. oberhalb des Sphincters beginnend, ungemein lange und sehr enge operativ gespaltene, resp. bougierte bis ins S romanum reichende Strictur. Die Umgebung des Mastdarms ist mit grösseren und kleineren Abscessen vielfach durchsetzt. Oberhalb der Strictur ist eine Verengerung des Darmrohrs nicht vorhanden. Am Ende des Präparats findet sich etwa 35—40 Ctm. oberhalb des Endes der Strictur die durch Nähte kenntliche Oeffnung des Anus praeternaturalis im Dickdarm. Die Patientin ging an der bereits vor der Operation bestehenden septischen Beckenphlegmone zu Grunde.

Seegers, Sophie, Plätterin, 27 Jahre. Aufgenommen am 23. 12. 96. Operirt am 6. 1. 97.

Anamnese. Mit 17 Jahren normaler Partus; seitdem Schmerzen beim Stuhl, Blut und Eiter in demselben, Stuhl dünn wie ein Band. Während der letzten Monate der Schwangerschaft Oedem der Füsse. Seit 14 Tagen Mattigkeit, Appetitlosigkeit, seit 8 Tagen Oedeme der Füsse, gedunsenes Gesicht. Am 23. 12. Aufnahme in die innere Abtheilung, daselbst wird eine schwere Schrumpfniere, 2 pM. Eiweiss, festgestellt. Für Lues keine Anhaltspunkte.

Digitized by Google

Status. Es besteht eine Rectovaginalfistel, durch welche Koth zur Vagina abgeht. 6 Ctm. oberhalb des Sphincters befindet sich eine sehr derbe, fast knorpelharte Strictur, welche soeben die Fingerkuppe aufnimmt.

6. I. 97. Operation in Aethernarkose. Schnitt längs des l. Randes des Steissbeins, fortgesetzt auf die hintere Kreuzbeinfläche. Amputation des Steissbeins, sowie Abtragung einer breiten Knochenspange vom Kreuzbeim im Bereich der beiden untersten Foramina intervertebralia mittelst des Meissels. Spaltung des Mastdarms unterhalb der Strictur, darnach Einführung eines Gorgerets in die Strictur und Spaltung derselben auf diesem Instrument im Ganzen in einer Ausdednung von etwa 5 Ctm. Dabei sehr geringe Blutung. Nunmehr kann der Finger, ohne Widerstand zu finden, weit hinaufgeschoben werden. Tamponnade mit der Schürze.

11. 1. Wunde durch Koth verunreinigt. Umliegende Weichtheile sehr schmerzhaft, nirgends infiltrirt. Temperatur anfänglich 39,8 °, bis gestern staffelförmig abgefallen, heut wieder 39,5 °.

13. 1. Unter zunehmender Entkräftung tritt Abends der Exitus ein.

Soction. An der hinteren Scheidenwand kleine eingezogene Fistel, von der aus ein Fistelgang zum Rectum führt. Das ganze Beckenfettgewebe von Abscessen durchsetzt. Rectum eng. Umgebung stark narbig zusammengezogen, zum Theil mit Abscessen durchsetzt, Schleimhaut schiefrig, narbig zusammengezogen, mit tiefen Buchten versehen. 7—8 Ctm. oberhalb des Anus befindet sich die oben erwähnte 1 Ctm. grosse zur Vagina führende Cloake. Eine höher gelegene Strictur bestand nicht. Frische parenchymatöse Hepatitis, grosse, weisse Niere. Am Präparat sieht man, dass oberhalb der operativ gespaltenen Strictur keine Verengerung des Mastdarms mehr bestand.

Die **carcinomatösen** Stricturen des Darmes kommen bekanntlich am häufigsten im Rectum vor, dann an der Flexura iliaca, Flexura lienalis, Flexura hepatica coli, ferner im Coecum. Der Mastdarm, der als unmittelbare Fortsetzung der Flexura sigmoidea vor der linken Symphysis sacro-iliaca beginnt, nimmt keinen gestreckten Verlauf, vielmehr beschreibt er mannigfache Krümmungen. Er wendet sich zuerst schräg nach rechts und unten, gegen die Mittellinie der hinteren Beckenwand und steigt alsdann an dieser, genau der Krümmung des Kreuzbeins folgend, abwärts, um zuletzt nach einer leichten Biegung nach hinten und unten am After zu enden. Der Anfang des Rectums ist durch keine natürliche Grenze bezeichnet. Manchmal geht die Flexura sigmoidea unter Bildung einer kurzen nach abwärts concaven Krümmung, welche nach Luschka einen wahrhaft klappenartigen Schleimhautvorsprung bewirken kann, so in den Mastdarm über, dass bei Anfüllung des

Digitized by Google

S romanum mit festeren Kothmassen eine störende Knickung sich auszubilden vermag. Wie weit derartige Verhältnisse auf die Entstehung eines Krebses an dieser Stelle einzuwirken vermögen, entzieht sich unserer Beurtheilung. Thatsache ist, dass gerade hier am rectalen Ende der Flexura sigmoidea, entsprechend etwa der Basis des Kreuzbeins, Krebsbildungen beobachtet werden. Es ist auch die Stelle, wo der Dickdarm beginnt, mit der Wand des kleinen Beckens in Verbindung zu treten. Das Stück Darm bis zum Anus beträgt hier in gestreckter Länge des isolirten Rohres 22—25 Ctm.

Wir müssen hier etwas näher auf die Verhältnisse des Rectums zum Peritoneum eingehen, da bekanntlich das Rectum zum Theil vollständig, dann nur an seiner vorderen Fläche, sein Ende vom Peritoneum gänzlich unbedeckt bleibt. Am Rectum ist also nur das obere Drittel vollständig vom Peritoneum bekleidet und hinterwärts durch eine schmale nach oben in das untere Ende des Mesocolon descendens übergehende Falte, Mesorectum (Mastdarmgekröse) an den linken oberen Theil des Kreuzbeins beweglich angeheftet, während sein mittleres Drittel nur an der vorderen Fläche vom Peritoneum bedeckt erscheint und das untere Drittel gänzlich des Ueberzuges entbehrt. Das an Höhe von oben nach unten allmälig abnehmende Mesorectum zieht schräg von der oberen Grenze der linken Articulatio sacro-iliaca über das Promontorium gegen den zweiten Sacralwirbel herab, wobei es nach aufwärts ohne Grenze in das Gekröse der Flexura sigmoidea übergeht, indessen in entgegengesetzter Richtung seine Blätter auseinander weichen.

Carcinome können ihren Sitz an der Grenze des ersten und zweiten Drittels des Mastdarms haben, wo nur nach vorn und zu den Seiten noch ein Bauchfellüberzug sich befindet, während der hintere Umfang, welcher in eine Fortsetzung der Fascia pelvina eingehüllt ist, durch ein ziemlich dehnbares Zellgewebe mit der Concavität des Kreuzbeins zusammenhängt.

Es ist klar, dass eine an der Basis des Kreuzbeins sich befindende carcinomatöse Strictur des Rectums sowohl Schwierigkeiten in Hinsicht auf die richtige Erkenntniss des Sitzes des Hindernisses, als auch für die Therapie machen kann. Das gilt besonders von denjenigen Fällen, in denen es sich um ringförmige Stricturen ohne weitgehende Infiltration des Darmrohrs selber handelt. Da vom

Digitized by Google

Anus aus mit Hilfe von Sonden diese Strictur nicht oder nur schwer erreicht werden kann, so hat man in solchen Fällen den Sitz des Hindernisses meist erst durch den Bauchschnitt erkennen können. So kommt es, dass bei eingetretenem völligem Verschluss man in solchen Fällen zunächst durch die Colotomie die gefährlichen Erscheinungen zu beseitigen sucht.

In dem nunmehr zu schildernden Falle ist es mir gelungen, durch ein combinirtes Verfahren eine am Anfangstheil des Mastdarms befindliche carcinomatöse Strictur operativ zu beseitigen.

Herr S., 45 Jahre, operirt am 26. Februar 1896.

Patient, erblich nicht belastet und bisher völlig gesund, will in den letzten Jahren immer etwas an angehaltenem Stuhl gelitten haben. Seit Frühjahr letzten Jahres (1895) hatte Patient nach jedem Stuhlgang das Gefühl, als ob die Defäkation nicht völlig beendet sei. Im vorigen März verspürte er eines Abends plötzlich heftigen Stuhldrang, wobei dann eine ziemliche Menge Blut abgegangen sein soll. Bis August war Patient dann ziemlich wohl, ohne jegliche Beschwerden, bis sich diese dann wieder in früherer Weise einstellten. Patient unternahm dann eine Reise nach Tirol und empfand durch die reichliche Bewegung dabei wesentliche Erleichterung. Anfang October 1896 trat plötzlich völliger Verschluss ein. Nachdem durch zehn Tage vergeblich versucht war, Stuhlgang zu erzielen, wurde von anderer Seite rechts ein künstlicher After angelegt (18. October). Patient, der sehr heruntergekommen war, erholte sich nun wieder etwas. Am 28. November schritt man (im Augustahospital) zur Eröffnung der Leibeshöhle, doch konnte der Verschluss des Darms nicht gehoben werden. Die Wunde wurde wieder geschlossen. Anfang Februar kam der Patient in meine Behandlung, da er den dringenden Wunsch hatte, von dem Anus praeternaturalis, der ihm höchst widerwärtig war, auf alle Fälle befreit zu werden.

Bei der Untersuchung handelte es sich um einen mittelgrossen Mann von gracilem Knochenbau, mässigem Fettpolster von blasser Gesichtsfarbe. Herz und Lunge ohne Besonderheiten. Auf der rechten Seite über der Darmbeinschaufelkamm ein etwas enger, bereits sich verkleinernder Anus praeternaturalis. In der Mitte zwischen Symphyse und Nabel, an der Linea alba beginnend, nach links in schwachem Bogen verlaufend, eine etwa 15 Ctm. lange Narbe. Patient hat keine Schmerzen, keine Beschwerden. Seine Klagen belaufen sich nur auf die Unmöglichkeit, Stuhl auf natürlichem Wege zu bekommen, Fäces und Winde gehen alle durch den Anus praeternaturalis ab. Beim Wasserlassen keine Beschwerden.

Die Inspection und Palpation des Bauches ergiebt nur die Zeichen von Darmverwachsungen und lässt nirgends einen deutlichen Tumor wahrnehmen. Ebenso negativ ist die Untersuchung vom Mastdarm aus mit Hilfe des Fingers der Hand und mit Hilfe von Sonden. Das Hinderniss wird in der Gegend der Flexura lienalis coli vermuthet.

Digitized by Google

Am 26. Februar wird in Aethernarkose der Versuch gemacht, die Stenose des Darms aufzufinden, event. zu entfernen.

In Rückenlage werden vom Nabel bis zur Symphyse die Bauchdecken durchtrennt. Die vorliegenden Darmschlingen zeigen sich gebläht und gefüllt. Beim Eingehen mit der Hand fühlt man am Promontorium eine deutliche tumorartige Resistenz. Behufs besserer Orientirung wird noch ein Querschnitt im Verlauf der alten Narbe, der auf zahlreiche, die früheren Seitennähte umgebende kleine Abscesse trifft, gemacht. Nunmehr gelingt es, bei Beckenhochlagerung im rectalen Ende der Flexura sigmoidea eine harte, ringförmige, den Darm durchsetzende und mit der Basis des Kreuzbeins fest verwachsene Geschwulst zu fühlen und sichtbar zu machen. Nach Spaltung der den Darm hier bedeckenden, zum Theil noch dem Mesorectum angehörenden Peritonealfalte gelingt die Ablösung des Tumors vom Kreuzbein unter mässiger, durch Compression zu stillender Blutung. Man kann mit der Hand denselben jetzt völlig umgreifen und nach sorgfältiger Zurückschiebung des mit dem Tumor nicht verlötheten Peritoneums ihn völlig nach allen Richtungen hin frei machen, doch ist es unmöglich, denselben so weit vorzuziehen, dass eine Resection desselben innerhalb der Bauchhöhle erfolgen konnte, trotzdem das Carcinom durch den Schlitz des Peritoneums etwas vorgezogen werden kann. Mit Hilfe umfangreicher Schürzentamponnade wird nach Reposition der Därme und provisorischer Bauchdeckennaht daher der Patient schnell auf die rechte Seite gelagert und ein Schnitt vom Anus aufs Steiss- und Kreuzbein geführt und nach Freilegung und Entfernung des Steissbeines und umfangreicher Resection des Kreuzbeines das Mastdarmrohr vom Anus bis hinauf zur Basis des Kreuzbeines und dem Schlitz des Peritoneums isolirt. Nun ist der ganze Darm vom Anus bis über die carcinomatöse Stelle mobil gemacht. Von der Kreuzbeinwunde aus wird der Mastdarm oberhalb des Sphincters nun durchschnitten und das centrale Ende durch den Anus nach aussen geführt. Das ganze Rectum wird jetzt durch den Anus nach abwärts vorgezogen. Indem die Assistenten dies langsam in vorsichtiger Weise vollbringen, wird nach Entfernung der Schürzentamponnade von oben von der Bauchhöhle aus der Zug controlirt und das Nachrücken des Darms mitsammt der carcinomatösen Stelle ermöglicht, nachdem das Bauchfell noch bis zum Ende der Excavatio rectovesicalis bei sorgfältiger Schonung des Ureters gespalten worden war. So rückt allmälig das Carcinom bis zum Sphincter hinab, indem die Flexura sigmoidea allmälig durch Streckung nach abwärts nachfolgt. Es wird nun versucht, die carcinomatös verdickte Darmpartie durch den Sphincter hindurchtreten zu lassen. Bei diesem Versuch reisst aber der Sphicter ein. Nun aber tritt unbehindert die Geschwulst bis vor den Anus nach aussen und wird hier vorläufig fixirt. Der Versuch, die Peritonealwunde zu schliessen, musste wegen der ungünstigen Lage derselben und um die Operation nicht noch mehr zu verlängern, unterbleiben. Es fragte sich auch, ob ein derartiger Verschluss zweckmässig gewesen wäre. Man entschloss sich daher zu ausgiebiger Tamponnade.

Sowohl die Bauchhöhle als auch die Kreuzbeinhöhle wurden, jede isolirt, mittelst umfangreicher Schürzentamponnade tamponnirt, damit auch die zu An-

Digitized by Google

fang bedeutende Blutung gestillt. Um ein Rutschen des Darmes durch den Sphincter zu hindern, wird der vor dem Analring liegende Darm quer zunächst durch die Geschwulst abgeschnitten und entfernt. Die Länge des abgetragenen Stückes beträgt ca. 20 Ctm. Das noch kranke verdickte, von dem Anus nunmehr zurückgelassene Stück hindert das Durchschlüpfen desselben. Nur der mediane Bauchschnitt wird nachträglich, nachdem alles soweit fertig ist, noch genäht, die Schürzentamponnade der Bauchhöhle aus dem seitlichen Bauchdeckenschnitt nach aussen geführt. Das Präparat zeigte ein ringförmiges Carcinoma gelatinosum (mikroskopische Diagnose). Das Lumen war nur noch für feine Sonden durchgängig. Drüsen oder Veränderungen, die auf ein weiteres Fortschreiten des Processes auf die Umgebung zu deuten gewesen wären, waren nicht vorhanden; es schien die Entwickelung des Carcinoms sich noch ganz allein auf die Darmwand beschränkt zu haben.

29. Februar. Trotz der Länge der Operation war der Collaps nach derselben kein erheblicher gewesen. Es wurde die Tamponnade erneuert und nun der Rest der vor dem Analringe liegen gebliebenen Geschwulst entfernt und der Darm nachträglich durch Seidennähte im Anus fixirt.

13. März. Bisher leidliches Allgemeinbefinden, mässiges Fieber, nur lässt Patient keinen Urin; er muss andauernd katheterisirt werden. Urin alkalisch trübe, trübes Secret in der Urethra. Täglich Bad. Aus der Bauchhöhle sind die Tampons völlig entfernt, die Peritonealwunde communicirt nur noch durch feinen Gang mit der noch stark secernirenden Kreuzbeinwunde. Von dem am Anus vorgenähten Darm ist die Hinterwand ca. 5 Ctm. hoch nekrotisch geworden.

16. März. Patient hat einen Schüttelfrost. Die Bäder werden ausgesetzt. Verbandwechsel. Die Ursachen der starken Eiterung in der Kreuzbeinhöhle werden in einem noch hoch in derselben befindlichen, bisher unbeachtet gebliebenen Schwammtampon gefunden. Derselbe wird entfernt.

23. März. Bronchitis. Wiederholte Schüttelfroste, die mit der Cystitis in Zusammenhang stehen. Die Fäces werden zum Theil jetzt durch das Rectum, zum Theil noch durch den Anus praeternaturalis entleert. Beschwerden beim Wasserlassen etwas geringer, Ausfluss aus der Harnröhre desgleichen.

1. April. Zustand des Patienten sehr befriedigend. Die künstliche Analöffnung hat sich fast ganz geschlossen. Es gehen keine Kothmassen durch dieselbe mehr ab. Die Bauchdeckenwunde links granulirt, die in der Mittellinie ist per primam geschlossen. Aus der Kreuzbeinwunde kommt noch reichliche eiterige Secretion. Stuhlgang auf normalem Wege. Beschwerden beim Wasserlassen sehr gering.

23. Mai. Die Temperaturen sind jetzt ganz normal. Der Patient hat in der vorigen Woche 1,5 kg zugenommen. Die Gesichtsfarbe bessert sich. Der Patient ist jetzt seit ca. 14 Tagen ausser Bett und geht Stunden lang umher. Seit Anfang April ist der widernatürliche After dauernd geschlossen. Blasenkatarrh völlig gehoben. Patient wird nach Hause entlassen und erscheint nur zum Verbinden der Wunden täglich einmal. Im Laufe des Sommers und des nachfolgenden Winters wurde das Befinden des Patienten ein ganz vorzügliches.

Digitized by Google

Er ging seinem Berufe wieder nach und konnte alle Mühen wie früher ertragen. Nur machten ihm die zahlreichen Darmverwachsungen von Zeit zu Zeit Beschwerden. Nun (Mitte Juli) sind es 17 Monate her, dass der Patient operirt wurde. Sein Befinden ist ein recht gutes, nur hat er vorübergehend an einer Periproctitis gelitten, die eine Spaltung und Auskratzen der Höhle, die in der Gegend des Anus sich befand, nothwendig machte. Die Continenz ist eine gute und hat sich besonders in den letzten Monaten noch sehr gebessert. Von irgendwelchen Recidiven ist nichts zu finden.

Es ist demnach gelungen, durch ein combinirtes Verfahren in diesem Falle eine hochsitzende Strictur des Mastdarms mit Erfolg zu beseitigen. Dass dieses Verfahren manche kleine Modificationen in Hinsicht auch auf die Nachbehandlung, Vernähen der primären Wunden und dergleichen mehr erfahren dürfte, ist selbstverständlich, Modificationen, welche je nach der Beschaffenheit des einzelnen Falles sich von selbst empfehlen dürften. Jedenfalls gelingt es durch derartige combinirte Methoden, auch diejenigen Stellen des Darmes für eine Operation sich zugänglich zu machen, die bisher mehr oder weniger als inoperabel gegolten haben und dürfte man vielleicht berechtigt sein, dieses Verfahren für geeignete Fälle der Prüfung der Fachgenossen zu empfehlen. Im Ganzen wurden vom Darm 22 Ctm. entfernt, was ungefähr nach den Angaben von Luschka der ganzen Länge des eigentlichen Mastdarms entsprechen dürfte. Denkbar wäre ja nur ein Recidiv an der Stelle, wo der Tumor und der Darm fest am Kreuzbein gesessen hat. Da er sich aber leicht lösen liess und auch infiltrirte Drüsen nicht zu fühlen waren, so ist es auch nach dem bisherigen Verlauf nicht wahrscheinlich, dass da ein Recidiv auftritt; es hätten sich sonst schon Anzeichen desselben im Laufe der 17 Monate seit der Operation gezeigt.

Digitized by Google

XXXI.

Zur Pathologie und Therapie der Mastdarmstricturen.

Von

Dr. R. Rieder,

Privatdocent der Chirurgie in Bonn[1]).

M. H.! Das Material, das ich meinen histologischen Untersuchungen über Mastdarmstricturen zu Grunde gelegt habe, stammt aus dem reichen Schatze des neuen und alten allgemeinen Krankenhauses zu Hamburg. Einige dieser Präparate sind Ihnen vor 2 Jahren hier von Herrn Geh. Rath Schede demonstrirt worden, neue sind seitdem dazugekommen. Im Grossen und Ganzen habe ich nur durch Operation gewonnene Präparate zur Untersuchung herangezogen, im Ganzen 17 Fälle.

Angeregt durch die Untersuchungen Goldmann's über die Gefässbetheiligung bei Carcinom richtete ich von vornherein meine Aufmerksamkeit auf die Gefässe. Ich benutzte zu ihrer Darstellung eine noch nicht bekanntgegebene Methode Weigert's zur Färbung elastischer Elemente. Dieselbe lässt in geradezu vollkommener Weise mit einer, einer chemischen Reaction gleichkommenden Sicherheit selbst die feinsten Fäserchen scharf gefärbt hervortreten, selbst wenn sie in dichte Zell- und Kernhaufen eingeschlossen sind. Sie erlaubt nicht nur Blutgefässe, sondern auch Lymphgefässe tinctoriell darzustellen und zu demonstriren, und zwar in einer Schönheit und Vollkommenheit, wie es bisher wohl nicht gelungen. — Das Weitere über die Methode selbst wird mit der ausführlichen Publication unserer Untersuchungen bekannt gegeben werden. —

[1]) Vortrag, gehalten am 2. Sitzungstage des XXVI. Congresses der Deutschen Gesellschaft für Chirurgie zu Berlin, 22. April 1897.

Digitized by Google

M. H.! Ich übergehe absichtlich die Literatur unseres Gegenstandes. Sie ist, soweit es den histologischen Theil anlangt, klein. Zwar liegen einige schätzenswerthe Einzelbeobachtungen vor, so vor Allem von Schuchardt, aber noch die jüngsten Autoren auf diesem Gebiete, Quénu und Hartmann beklagen es als einen grossen Mangel, dass systematisch ausgeführte genauere histologische Untersuchungen, besonders innerhalb einer grössern Untersuchungsreihe nicht vorliegen.

Besprochen und behandelt ist allerdings unser Gegenstand hundert, ja tausendmal. Und wer versuchen wollte, das trotzdem in unverminderte Dichte herrschende Dunkel zu erhellen, müsste wirklich neue Thatsachen herbeibringen. Doch auch ohne dieses zu können, ist vielleicht ein kleiner Schritt vorwärts gethan, wenn der Untersuchende auf zwei Fragen eine einigermassen befriedigende Antwort zu geben wüsste:

1. auf die Frage:

Giebt es denn überhaupt eine Mastdarmstrictur auf syphilitischer Basis?, d. h. stehen uns bestimmte Kriterien zu Gebote, welche die luetische Natur erkennen lassen, welche es ermöglichen, eine solche Strictur im mikroskopischen Bilde von einer auf anderer Basis entstandenen zu unterscheiden?

und 2. auf die Frage:

Warum kommt die Affection in einem so überwiegend grossen Procentsatz der Fälle bei Frauen vor?

Naturgemäss werden wir bei der Untersuchung mit solchen Fällen beginnen, bei denen klinisch das Vorhandensein einer Syphilis über allen und jeden Zweifel erhaben ist. Doch ist das alleinige Zusammentreffen dieser beiden Factoren noch keineswegs ein Beweis dafür, dass die Mastdarmstrictur dadurch eo ipso „luetisch" sein müsste, wenigstens verlangen wir in jedem Falle ein Uebereinstimmen der histologischen Detail mit denen luetischer Processe überhaupt. Allerdings dürfen wir dabei nicht vergessen, dass unsere Kenntnisse auf diesem Gebiete noch recht mangelhaft sind.

Ich operirte im September 1895 auf der syphilitischen Abtheilung in Hamburg eine 42jährige Frau. Von dem Oberarzt der Abtheilung, Herrn Dr. Engel-Reimers waren bei derselben secundäre und tertiäre Erscheinungen in Hülle und Fülle, zuletzt eine tertiäre Ulceration an der untern Harnröhrenmündung nachgewiesen.

Digitized by Google

Erst einige Wochen vorher war eine Mastdarmulceration und geringe Stenose entstanden. Das durch die Operation gewonnene Präparat repräsentirt also das allererste Stadium der Erkrankung. Ich gebe eine gute Abbildung desselben herum. Sie sehen ca. 4 Ctm. oberhalb des Anus einen die ganze Breite des Mastdarms betreffenden fingerbreiten Oberflächendefect, von dem seitlich sich zwei Schenkel bis zum Anus herab abzweigen. Im obersten Drittel sehen Sie normale Schleimhaut, in der jedoch zwei nicht ganz pfennigstückgrosse Geschwüre sitzen.

Bei der mikroskopischen Untersuchung finden wir:

1) normale Arterien, 2) hochgradig erkrankte Venen, 3) Gummata, 4) ein chronisch entzündliches Zellinfiltrat in allen Schichten der Darmwandung.

Dieses Zellinfiltrat (eine Art Granulationsgewebe) ist theils diffus, theils circumscript angeordnet, besteht aus Rundzellen, epitheloiden Zellen und auch Riesenzellen, zeigt ein reticuläres Stroma, und steht sowohl in Entstehung als Ausbreitung auf das Engste im Zusammenhang mit der Gefässerkrankung. Mittelst der Tinction der elastischen Fasern lassen sich mitten in zahlreichen Zellhaufen noch die Reste einer Gefässwandung nachweisen. Es sind eben viele dieser Zellhaufen in der That nichts anderes, als Gefässe, deren Wandungen durch peri-, meso- und endovasculäre Veränderungen in dem neugebildeten Gewebe völlig aufgegangen und dessen Lumen durch Zell- und Bindegewebe geschlossen ist. Und zwar handelt es sich immer um eine Vene, die Arterien sind im ganzen Präparate normal. An einer andern Stelle lässt sich ein grosser Zellhaufen in 3 kleinere theilen, in dem mittleren tritt die weitoffene Arterie intact und scharf gefärbt hervor, während innerhalb der beiden anderen die zwei die Arterie begleitenden Venen sichtbar sind. Sie sind in ihrem Gefüge noch erhalten, das zellige Infiltrat der Umgebung hat aber die Venenwand an einer Stelle durchbrochen und ist in das Lumen des Gefässes hineingewachsen. Natürlich finden sich solch' chronisch entzündliche Veränderungen nicht an allen vorhandenen venösen Gefässen. Aber auch dann ist die Venenwand meistens verdickt, verbreitert. Diese Verdickung kommt fast ausschliesslich auf Rechnung des Stratum subendotheliale intimae, an dem sich oft so hochgradige Bindegewebsneubildung entwickelt hat, dass Verschluss des Lumen besteht. Ganz besonders sind

Digitized by Google

die Haemorrhoidalvenen in dieser Form ergriffen. Es findet sich in der That kaum eine derselben, die nicht eine hochgradig verdickte fibröse Tunica intima aufwiese. Alle Intensitätsgrade sind vertreten, nicht selten besteht auch hier völliger Verschluss des Gefässes.

Unter Gummata verstehen wir in unsern Präparaten scharf abgesetzte Heerde, bei denen ein Zusammenhang mit dem Gefässsystem sich nicht nachweisen lässt. Sie bestehen aus einer peripheren Zone dicht gelagerter Lymphoidzellen und einem bei schwacher Vergrösserung heller erscheinendem Centrum, das aus Epitheloidzellen, vielkernigen Zellen und auch Riesenzellen zusammengesetzt ist. Sie zeigen aber nirgends Verkäsung, dagegen im Gegensatz zum Tuberkel reichliche Capillaren und kleine Gefässe. Ein feinfaseriges Stroma bildet das Gerüst, in der Peripherie völlig entwickelt, in dem Centrum tinctoriell nicht deutlich darstellbar. —

Untersuchen wir nunmehr einen Fall im vorgeschrittenen Stadium, d. h. bei voll entwickelter Stenose.

Ich operirte im Jahr 1893 eine 31jährige Frau wegen einer solchen hochgradigen Strictur. Ich fand sie eines Tages auf der Cholerabaracke, wohin sie wegen profuser Durchfälle als choleraverdächtig aus der Stadt geschickt war. Es war eine frühere Puella publica, die auf der syphilitischen Abtheilung während ihres primären und secundären Stadiums jahrelang behandelt war. Jetzt war Patientin hochgradig heruntergekommen, es bestand Incontinentia alvi, der Ulcerationsprocess ging herab bis zum Anus, so dass dieser zum Theil bei der Operation mit fortgenommen werden musste.

Die histologische Untersuchung ergiebt dieselben Einzelheiten, die ich Ihnen soeben beschrieben habe. Nur ist der Process älter und demgemäss ist überall mehr Bindegewebe. Es sind nicht nur alle Schichten der Darmwandung befallen, sie sind auch intensiver befallen, mächtiger infiltrirt. Die Mucosa fehlt, die Submucosa präsentirt sich an vielen Stellen nur als eine dünne Bindegewebs- und Zelllage, ohne diese würde die Muskelschicht nackt das Lumen des Darms berühren. Wieder an andern Stellen haben wir als Submucosa nicht nur wie in dem vorigen Falle ein zierliches, reticuläres Geflecht, in dessen Maschen rundliche und polygonale Zellen untergebracht sind, sondern hier liegen die Zellanhäufungen meist in einer bindegewebigen, schwieligen Umgebung. Auch kann man geradezu von miliären Gummata sprechen, be-

Digitized by Google

sonders in der Submucosa. Auch hier haben diese Gebilde nachweisbar nichts mit Gefässen zu thun, dagegen können bei Färbung der elastischen Fasern zahlreiche, bindewebig völlig geschlossene Venen nachgewiesen werden, die im Bindegewebe oder im Zellinfiltrat versteckt vorher gar nicht gesehen werden konnten. Dabei ist oft das elastische Gefüge ihrer Wand wesentlich vermehrt, ganz mächtige dicke Bündel elastischer Fasern sehen wir in den Wandungen selbst kleiner Venen. Daneben treffen wir wieder eine ausgesprochene Bindegewebswucherung der Venenwand, die Arterien sind meistens normal, nur hier und da finden sich leichte arteriosclerotische Veränderungen. Die hochgradige Venosclerose ist am stärksten im Bereich des untern Mastdarmendes. Viele der Haemorrhoidalvenen sind durch Bindegewebe völlig geschlossen und wären ohne den gefärbten elastischen Faserkranz kaum als Gefässe zu erkennen. Eine reichliche Neubildung elastischen Gewebes scheint überall stattgefunden zu haben. Das eigentlich Destruirende des Krankheitsprocesses sehen wir aber am besten an der Muscularis. Dieselbe ist im Bereich ihrer beiden Schichten stellenweise ganz zu Grunde gegangen und durch Zellinfiltrate und Bindegewebe ersetzt. Es sitzen selbst mitten innerhalb der Muskelbündel Gummata, und nicht minder finden sich solche im perirectalen Gewebe, wie überhaupt die entzündlichen Processe und die Venenerkrankung in dem perirectalen Fettgewebe recht ausgesprochen sind.

Patientin starb später. Bei der Autopsie fand sich Nierensyphilis. Das gewonnene Darmpräparat war sehr interessant. In der Flexura sigmoidea war noch eine lange Strictur und weiter höher hinauf zahlreiche ovaläre Schleimhautulcera; histologisch immer derselbe Befund, wie ich beschrieben. Ich untersuchte das Beckenbindegewebe an verschiedenen Stellen und fand neben umschriebenen chronisch entzündlichen Processen gleicher Art wie am Rectum, wiederum eine ausgesprochene Sclerose der Venenintima, besonders an den Venen des Septum recto-vaginale, während diejenigen im Bindegewebe zwischen Blase und Vagina sich intact zeigten. Ueberall traten aber endarteriitische Processe, wenn sie sich überhaupt vorfanden, in den Hintergrund.

Betrachten wir drittens ein Präparat, das uns das letzte Stadium der Mastdarmstrictur demonstriren kann. Es stammt

Digitized by Google

ebenfalls von einer Puella publica, die vom Primäraffect bis zur tertiären Syphilis, von ihrem 17. bis zum 31. Lebensjahr jahraus, jahrein auf der syphilitischen Abtheilung beobachtet und behandelt wurde. Hier ist im mikroskopischen Bilde so gut wie alles Narbe. Schwieliges Bindegewebe liegt der Muscularis auf, auch die Muscularis ist zum Theil bindegewebig zu Grunde gegangen, Gefässe sieht man ausser einigen offenen, aber arteriosclerotischen Arterien oder einigen sehr weiten, offenbar pathol. erweiterten Venen so gut wie keine. Hier und da lässt sich noch mit der elastischen Faserfärbung eine Vene als völlig bindegewebig obliterirt nachweisen. Vor allem fällt aber der enorme Reichthum elastischen Gewebes besonders auch in dem peri- und pararectalen Gewebe auf. Das neugebildete Bindegewebe ist zum grössten Theil neugebildetes elastisches Bindegewebe, wie wir das ja von andern sclerosirenden Processen — ich erinnere nur an die Lebercirrhose — wissen. —

Nun m. H., die gleichen histologischen Processe wie in diesen drei als Paradigmata beschriebenen Fällen konnte ich auch in andern erheben. Das Hervorstechendste in allen diesen Fällen ist also die hochgradige Erkrankung der Venen im Gegensatz zum (nahezu völligen) Intactbleiben der Arterien.

Und zwar können wir — ich will dieses noch einmal wiederholen — eine zweifache Art des Befallenseins der Venen unterscheiden.

1) finden wir eine Endophlebitis, im Wesentlichen bedingt durch Wucherung der Intimazellen und häufig combinirt mit Peri- und Mesophlebitis. Es kann auch die Intima intact sein und nur Periphlebitis in Knötchenform bestehen oder es wächst das Zellinfiltrat der Umgebung (Granulationsgewebe) in das Venenlumen hinein.
2. finden wir das Stratum subendotheliale intimae in eine dicke fibröse Schicht umgewandelt und das gerade an solchen Venen, deren Wandungen frei sind von sonstigen entzündlichen oder anderweitigen pathologischen Veränderungen.

Beiden Arten legen wir keine „specifische Bedeutung“ bei. Im grossen Ganzen handelt es sich bei der erten Art um entzündliche Alteration der Gefässwand, wie sie ja nach vielen Autoren das Wesen der Entzündung ist und alle mögliche Ursachen haben

Digitized by Google

kann: Wir finden ganz ähnliche Processe bei gewöhnlichen eitrigen Processen, beim einfachen Panaritium z. B., nur dass hier Arterie und Vene meist in gleicher Intensität befallen sind.

Die zweite Form, die wir als Venosclerosis syphilitica bezeichnen möchten, erscheint in ihrer Ausdehnung im Bereich des Beckenbindegewebes und des Mastdarms sowohl, als auch gerade mit Rücksicht auf das Freisein der Arterien ungewöhnlicher.

Aber, wie gesagt, ich weiss wohl und habe mich durch eigne Untersuchungen zur Genüge überzeugt, dass auch diese Venenveränderung bei andern pathol.-anatomischen Processen zu finden ist; allerdings in den Büchern der pathologischen Anatomie habe ich darüber nur wenig finden können. Die Erkrankungen der Venen sind überhaupt nicht sehr eingehend studirt, auf jeden Fall zu sehr als Appendix der Arterienerkrankungen behandelt.

Für mich war die Frage zu beantworten, wie verhalten sich denn die Venen bei syphilitischen Processen? Es ergab sich ganz von selbst, dass ich mit der mir zu Gebote stehenden Tinctionsmethode die Gefässe bei Syphilis von Neuem studirte. Ich überzeugte mich, dass sowohl beim Ulcus durum, als auch am sogenannten dorsalen Lymphstrang, als auch bei Producten der Secundärperiode, abgesehen von der sehr ausgesprochenen Lymphgefässerkrankung, auch ein vorzugsweises Befallensein der Venen stattfindet. Es besteht neben Peri- und Mesophlebitis — vor Allem eine hochgradige Endophlebitis theils zelliger, theils fibröser Art. — Es besteht auch gar nicht so selten an sonst entzündlich nicht veränderten — selbst grössern — Venen eine Sclerose ihrer Tunica intima (in- und ausserhalb des entzündeten Bezirkes) und es durchbricht das neugebildete entzündliche Granulationsgewebe bisweilen eine Venenwand und gelangt auf diese Weise unmittelbar in das Lumen hinein. — Selbst die grössern subcutanen Venen der Inguinalgegend — Vena epigastrica superficialis, circumflexa ilei etc. — können bei sonst intacter Wand eine ausgesprochene Endophlebitis fibrosa aufweisen. Die grössern Arterien sind in allen frischen Fällen mit ganz wenigen Ausnahmen intact, auf jeden Fall soweit dieses ihre Intima angeht. Liegen kleine und kleinste Arterien innerhalb des neugebildeten Granulationsgewebes, so sind selbstverständlich Adventitia und eventl. auch Media in den Zellhaufen mit hinein gezogen, so gut wie immer ist aber auch dann noch das

Digitized by Google

Lumen des kleinen Gefässes deutlich sichtbar. Ist es nicht mehr offen, so ist es durch die umgebenden Zellmassen zusammengedrückt, auf jeden Fall geschlossen, ohne dass eine Wucherung der Intima — also eine Endarteriitis — daran Schuld wäre. Bei den Venen dagegen ist dieses — also eine Endophlebitis — die Regel. Und selbst in der Tertiärperiode, besonders in der Umgebung der Gummata erreicht die Endophlebitis syphilitica oft ihre hochgradigste Entwickelung, während die Arterien ganz intact sein können. In andern Fällen sind sie arteriosclerotisch verändert. —

Wenn wir also die grössern Gefässe im Auge haben, können wir sagen: Es befällt der syphilitische Process in ausgesprochener Weise das Venensystem und er kann lange Zeit das Arteriensystem unbetheiligt lassen. Grade im Beginn der syphilitischen Erkrankung gewinnt diese isolirte Venenerkrankung actuelles Interesse. Die Venen führen das Blut von der Peripherie in den Körper und das syphilitische Gift dringt von der Peripherie in den Körper. Wenn wir in dem histologischen Bilde Hautvenen mit zelligem Infiltrat, das doch höchstwahrscheinlich das syphilitische Virus beherbergt, angefüllt sehen, wenn wir sehen, wie das entzündlich veränderte und neugebildete Gewebe in das Lumen hineindringt, werden wir die Möglichkeit nicht von der Hand weisen können, dass damit nicht nur die locale Ausbreitung des Processes zusammenhängt, sondern dass damit bei Erfüllung entsprechender Bedingungen auch die Generalisirung der Syphilis gegeben ist, wie das schon vor vielen Jahren unseres Wissens Auspitz und Unna nachgewiesen haben. Zwanglos wird es aus dem mikroskopischen Bilde verständlich, warum so gut wie immer dem Ulcus durum die Allgemeininfection folgt. Natürlich hilft keine Excision des bereits entwickelten Primäraffects, ebensowenig wie wir einem pyaemischen Kranken die Pyaemie nehmen, wenn wir die inficirte Wunde desinficiren oder ausschneiden, da das Gift bereits in den venösen Kreislauf seinen Eingang gefunden hat. — Eine wie grosse Rolle daneben die Lymphangitis syphilitica in derselben Richtung spielt, werden wir an anderer Stelle ausführen.

Kommen wir auf unsern Gegenstand zurück.

Zunächst constatiren wir nunmehr, dass die hochgradige isolirte Venenerkrankung in unsern Rectumpräparaten sehr wohl mit ähnlichen Veränderungen bei Lues überhaupt in Einklang zu bringen ist.

Digitized by Google

Dann vergegenwärtigen wir uns einen Augenblick die anatomischen Verhältnisse des kleinen Beckens. Wir wissen, dass in der venösen Gefässverzweigung desselben zwischen Mann und Weib ein grosser Unterschied besteht. Nicht nur dass die Plexus vesicalis, pundendalis und haemorrhoidalis beim Weibe anders entwickelt sind, es besteht auch auf Grund der örtlichen d. h. der Organverschiedenheiten eine um vieles ausgebildetere directe Communication. Es giebt beim Weibe directe, unmittelbare Anastomosen zwischen den Geschlechtsorganen und dem Rectum. So erwähnen Quénu und Hartmann — die Verhältnisse sind leider noch sehr wenig studirt — ausdrücklich, dass die untere Gruppe der Rectalvenen direct anastomosirt mit Aesten der Pudenda externa, welche aus der hintern Commissur der Vulva auftauchen. Bekanntlich sitzen gerade an dieser Stelle beim Weibe nicht so selten Primäraffect und auch Efflorescenzen des Secundär- und besonders des Tertiärstadium. Beim Manne sitzen sie am Penis, speciell an Praeputium oder Glans. Von hier aus führen Blut- und Lymphbahnen in die Inguinalgegend und in die Tiefe des kleinen Beckens. In den venösen Kreislauf eingedrungenes syphilitisches Gift kann beim Manne erst auf dem Umwege des Plex. vesicalis und pudendalis zum Plex. haemorrhoidalis gelangen. Beim Weibe kommt das syphilitische Gift von der Vulva aus in den venösen Kreislauf und der Plex. vaginalis taucht unmittelbar in den Plex. haemorrhoidalis ein. Beim Weibe ist also der Weg zum Rectum nicht weiter und ebenso direct als bis zur Inguinalgegend und das Virus kann auf seinem Weg in den Körper ebenso wie an Stellen der Körperoberfläche schon in nächster Nähe am Rectum hängen bleiben. Auch hier würde es kleine Heerde setzen — analog einer Roseola oder Papel der Haut —, dieselben können abheilen, dieselben können aber auch bleiben, denn wir können sie nicht sehen, sie sitzen perirectal und die Schmierkur wird unterbrochen, sobald die Erscheinungen an der Haut geschwunden sind. So kann der zunächst perirectal gelegene Process weiter glimmen, er kann durch Anastomosen regionär in der Darmwand weiter kriechen, sei es nun auf dem Blut- oder auf dem Lymphwege, sei es auf beiden zugleich, eventl. auch gegen den Strom, denn an Momenten, die eine einmal gesetzte chronische Entzündung des Mastdarmes prädisponirend unterhalten

Digitized by Google

können, fehlt es beim Weibe wahrlich nicht. Erst wenn die Submucosa soweit verändert ist, dass die Mucosa nicht mehr ernährt wird, abstirbt, haben wir ein Geschwür und erst wenn das Geschwür eitert, kommt es zur Cognition. Während der Zeit sind aber Jahre seit der Infection hingegangen und wir betrachten die nunmehr voll entwickelte Mastdarmerkrankung als tertiären Process, eben weil wir sie nicht früher sahen, oder richtiger sehen konnten.

Sicherlich steht aber Nichts der Annahme entgegen, dass ein luetischer Process der Vulva per contiguitatem unter Benutzung der Blutbahn bis zum Rectum emporkriechen kann, in derselben Weise wie wir ja vorher beim Manne gesehen haben — und unsere Präparate können das belegen —, dass das luetische Infiltrat vom Präputium aus in manchen Fällen entlang einer Hautvene des Penis bis in die Inguinalgegend, bis in die Vena epigastrica superficialis heraufkriecht. Es ist ganz interessant daran zu denken, dass die Hautvenen ihrerseits mit den Venen der Bauchhaut anastomosiren und daran zu erinnern, dass ja gerade in der Haut die allerersten Eruptionserscheinungen der Secundärperiode sich abspielen und bekanntermassen so häufig am Rumpf ihren Anfang nehmen.

Noch einfacher liegt die Sache, handelt es sich um einen Tertiäraffect der Vulva. Gar nicht so selten sind tertiäre Ulcera gerade der hintern Commissur, besonders der Fossa navicularis und gar nicht so selten finden wir eine Mastdarmstrictur und eine Recto-vaginalfistel vergesellschaftet. Kämen dazu noch dieselben Gefässerkrankungen, die gleichen Infiltrationsprocesse wie am Rectum beschrieben, auch an der Vulva, so glaube ich, wäre jedenfalls für diese Fälle die Genese der Strictur so gut aufgeklärt wie nur möglich. Und in der That kann ich Ihnen in Schnitten solcher Vaginalulcerationen demonstriren nicht nur eine hochgradige Endophlebitis, sondern auch zeigen, wie der Process mit massigen Zellhaufen in das Lumen der Venen hineingewachsen ist, kurzum wie wir ein histologisches Bild haben, das beinahe zum Verwechseln ähnlich dem eines Ulcus durum sieht.

Das syphilitische Virus hat offenbar die Fähigkeit, nicht nur an dem Orte, wo es zur Ansiedelung kommt, pathologische Gewebsprocesse hervorzurufen, sondern es nimmt sofort die Gefässe (Venen und Lymphbahnen) in Angriff und geht fast in jedem Falle weiter.

Digitized by Google

Die Venosclerose kennzeichnet gewissermassen eine Strecke weit die Strasse, auf denen es von dem Ort des Eindringens an weiterwandert zu neuen Herden und zur Auflösung in dem allgemeinen Blutstrom. In diesem Sinne hätten wir in der von uns gefundenen diffusen Venosclerose des Septum recto-vaginale, der Haemorrhoidal- und Rectalvenen, des perirectalen Bindegewebes beim Weibe ein Analogon in der constatirten Endophlebitis der Venen des Penis und der Inguinalgegend beim Manne. —

M. H.! Wenn ich auch diese Ihnen vorgetragene Ansichten über die Genese syphilitischer Rectumstricturen nur zum Theil auf pathologisch-anatomische Beweise stützen kann, so glaube ich doch, dass sie mindestens ebenso discutabel sind, als die Theorie des Coitus praeternaturalis, der Koprostase bei Frauen und Aehnliches mehr.

Vor Allem aber erklärt sie ohne Weiteres das so häufige Vorkommen bei Frauen auf Grund festgelegter anatomischer Differenzen zwischen beiden Geschlechtern. —

Ich glaube also:

1. es giebt eine Rectumstrictur auf luetischer Basis.
2. Dieselbe entsteht auf dem Blutwege (eventl. mit Zuhülfenahme des Lymphweges).
3. Diese Entstehung ist zugleich die Ursache für das so häufige Vorkommen bei Frauen.

Dass zugleich für diese Annahme noch eine Reihe anderer dunkler Punkte in dem Krankheitsbilde erklärt werden, kann ich jetzt nur andeuten.

Die Bedeutung der Ihnen soeben skizzirten Gefässveränderungen wird aber noch dadurch erhöht, dass sie sich in einer Anzahl scheinbar hierher gehörender Fälle nicht finden, und doch sind diese Präparate makroskopisch kaum von den eben beschriebenen syphilitischen zu unterscheiden, aber bei ihnen liegen klinische und anatomische Beweise für Lues nicht vor.

Ich operirte im Jahre 1893 eine 32jährige Frau mit einer anscheinend typischen luetischen Mastdarmstrictur. Die Strictur war sehr ausgesprochen, der Mastdarm aber sehr beweglich, Sphincter intact. Klinisch war nichts von Lues zu finden; die Kinder der Patientin waren gesund und frei von irgend welchen hereditären Stigmata.

Im mikroskopischen Bilde zeigt sich ein über alle Schichten

Digitized by Google

der Darmwand ausgebreiteter Entzündungsprocess. Herdförmig angehäuft liegen um die Gefässe, auch um die Venen, Zellhaufen. Aber was sofort in die Augen fällt, die Gefässe sind weit offen, die Lumina klaffen, die Venenintima ist völlig intact. Sie ist es nicht immer. In Schnitten anderer Präparate von andern Patientinnen fand sich auch eine Peri- und Endophlebitis, aber diese steht so gut wie immer mit einem acut entzündlichen Process des Gefässes in Verbindung. Die Wandungen sind kleinzellig infiltrirt, häufig mit Eiterzellen durchsetzt. Im Lumen des Gefässes liegen reichliche Eiterkörperchen, überhaupt sind im Gegensatz zu den „syphilitischen" Präparaten polynucleäre Elemente keineswegs selten. Das Infiltrat, das entweder ganz oder zum Theil die Drüsenschicht ersetzt, oft auch die Submucosa ganz anfüllt, hat den Bau eines gewöhnlichen Granulationsgewebes. Gummaähnliche Bildungen wie oben fehlen völlig; dagegen werden im perirectalen Gewebe häufig frisch geschwellte Lymphdrüsen angetroffen, und in den Darmschichten liegen Gebilde von ganz exquisit folliculärem Bau, offenbar neugebildete periphere Lymphknötchen. Ueberblickt man den Verbreitungsbezirk des entzündlichen Infiltrates innerhalb aller Darmschichten, so ist das Zusammenfallen mit dem Verlauf der Venen und Lymphbahnen unverkennbar. —

Ich glaube nicht, dass diese Fälle etwas mit Syphilis zu thun haben. Der aetiologische Factor derselben ist aber eigentlich noch schwerer anzugeben, als bei den vorigen. Wenn sie — was wohl das Wahrscheinlichste — auf parasitärer Basis beruhen, glaube ich keineswegs, dass die Mucosa die Eingangspforte darstellt, wenigstens nicht, dass der Verlust der Mucosa das Primäre ist. Dazu ist zu viel Schleimhaut erhalten und der Process ist garnicht so selten perirectal ausgedehnter und älter als in der Darmwand selbst. Ich glaube, dass auch hier die Infection auf dem Blut- oder Lymphwege Statt hat. Leider sind auch die Lymphgefässverzweigungen des Anus und des Rectum nur wenig studirt. Nach den Untersuchungen der Franzosen findet eine sehr innige Communication zwischen dem Lymphgefässnetz der Anal- und Glutaealgegend und und dem Lymphgefässsystem des Rectum etwa grade in der Höhe des Sphincter int. statt. Hier sitzt auch die Strictur. Wie oft haben geschlechtskranke Frauen schankröse Fisuren des Anus; wie leicht können Fisuren, Erosionen des Anus und der Glutaealgegend

Digitized by Google

durch Ueberfliessen des Vulva- und Vaginalsecrets inficirt werden. Das Gift gelangt dann aber nicht durch den Sphincter hindurch auf die Schleimhaut, sondern in das cutan und subcutan gelegene peri- und pararectale Lymphgefässnetz. Einmal hier eingedrungen, kann es leicht in das rectale verschleppt werden. —

Sie wissen m. H., dass eine Anzahl Autoren von jeher die Mastdarmstricturen auf eine Entstehung durch Gonorrhoe zurückgeführt haben. Die Möglichkeit, dass auf dem eben beschriebenen Wege gonorrh. Gift eine solche verursachen könnte, wäre ja nicht unmöglich. Auch nach einer Urethral-Gonorrhoe erleben wir Bubonen, Metastasirung und selbst schwere Allgemeininfection. Ob aber durch einen Mastdarmtripper, d. h. von der Schleimhaut aus eine solche Strictur entsteht, ist mir sehr zweifelhaft. Da man aber in letzter Zeit öfters Gonokokken auf der erkrankten Mastdarmschleimhaut nachgewiesen hat, bleibt es eben abzuwarten, ob sich in solchen Fällen Stricturen einstellen. Ich muss nach dem, was ich gesehen habe, im Gegensatz zu andern Autoren in Abrede stellen, dass eine etwa nach dem Rectum perforirte Bartholinitis gonorrhoica einen unsern Stricturen gleichkommenden Process verursachen kann. Eine solche Strictur sieht ganz anders aus. Ich sah Ende der 80. Jahre eine Puella publica mit Gonorrhoe und Bartholinitis. Die letztere perforirte nach dem Rectum, es entstand eine Recto-Vaginalfistel. Diese Recto-Vaginalfistel blieb in der Folgezeit bestehen, die übrigen Processe heilten aus und es bildete sich auf der Höhe der Fistel bald nachher eine ringförmige Verengerung des Mastdarmlumens. Vor einigen Monaten sah ich die Person wieder. Auch jetzt noch nach mehr als 7 Jahren besteht Fistel und Strictur in alter Weise. Die Fistel ist völlig epidermisirt, die Strictur ist hochgradig, scharfrandig, als wenn an dieser Stelle der Mastdarm mit einer scharfen Darmsaite zusammengeschnürt wäre. Der kleine Finger passirt die Strictur und kann weder ober- noch unterhalb derselben Ulcerations- oder Infiltrationsprocesse finden. Auch besteht keine Eiterung aus dem Mastdarm und die Beschwerden der Patientin beziehen sich nur auf Störung in der Darmentleerung. Ich habe diese Art Stricturen, von denen ich, wie gesagt, eine grössere Anzahl genau beobachteter und untersuchter zur Verfügung habe, nicht genügend in der Literatur berücksichtigt gefunden, des-

Digitized by Google

halb erwähne ich sie hier. Leider habe ich keinen Fall histologisch untersuchen können.

Ein sehr interessantes Präparat einer Mastdarmverengerung darf ich noch herumgeben. Es stammt von einer 31 jährigen Frau, die ich vor einigen Wochen in der Bonner Klinik mit gutem Erfolg operirte. Lues fehlte in der Anamnese völlig. Das Präparat ist dadurch merkwürdig und weicht darin von allen, die ich bisher gesehen, ab, dass makroskopisch überhanpt keine Ulceration d. h. Oberflächendefect zu sehen ist. Und doch fehlt die Mucosa im ganzen Bereich der befallenen Partie und ist ersetzt durch ein Granulationsgewebe. Eine enge Strictur sass ringförmig ca. 4 Ctm. oberhalb des Anus, darüber war das Lumen weit. Mikroskopisch erklärt sich die Strictur dadurch, dass ein dicker Bindegewebsstrang, also eine Narbe von der Oberfläche durch die Muscularis hindurch bis in das perirectale Gewebe zieht. Im Uebrigen sind alle Schichten der Darmwand entzündlich infiltrirt, diffus und circumscript. Möglich, dass hier primär die Schleimhaut zu Grunde gegangen ist und secundär sich der entzündliche Process in der Darmwand entwickelt hat.

Denn unzweifelhaft kommt ein primärer Untergang der Schleimhaut, eine „Rectitis catarrhalis“ als Ausgang einer Strictur besonders bei alten Frauen vor. Ich untersuchte eine enge, lange Mastdarmstrictur bei einer 70jährigen Frau. Weder klinisch noch anatomisch fanden sich Anhaltspunkte für Lues. Mikroskopisch fehlte die Mucosa ganz, Submucosa lag als Narbe der Muscularis auf, Muscularis und perirectales Gewebe waren aber, abgesehen von sehr massiger perirectaler Fettentwickelung, so gut wie normal, nirgends entzündliche Erscheinungen. Trotz der 70 Jahre der Patientin und trotz des jahrelangen Bestehens der Stricturen fanden sich Arterien und Venen völlig intact.

Nun m. H., aus alledem ergiebt sich, dass diejenigen Autoren wohl Recht haben werden, die das Entstehen der Rectumstricturen verschiedenen Ursachen zugeschrieben haben. Eine Ursache ist unzweifelhaft die Syphilis und wir halten — bis uns ein zuverlässigeres Kriterium zu Gebote steht — diejenige Strictur als durch Syphilis bedingt, bei der sich die oben beschriebenen histologischen Veränderungen finden, bei der vor allem die Venen des Rectum, des perirectalen Gewebes und eventl. auch des Beckenbindegewebes

Digitized by Google

in diffuser und hochgradiger Weise erkrankt sind, ganz besonders wenn die Arterien gesund oder wenigstens so gering und vereinzelt befallen sind, dass dieser Befund gegenüber der Venenerkrankung zurücktritt.

Ueber die Therapie kann ich mich kurz fassen. Sie ergiebt sich für uns aus den erhobenen histologischen Befunden. Einerlei ob die Strictur auf luetischer oder nicht luetischer Basis entstanden ist, wir finden den Darm in allen seinen Schichten erkrankt und wir finden gar nicht so selten gerade das perirectale Gewebe intensiv erkrankt. Wollen wir daher das Leiden auf operativem Wege entfernen, müssen wir auch alles Kranke entfernen, d. h. wir müssen den ganzen Darm mit möglichst viel perirectalem Gewebe entfernen. Eine solche Operation ist auf jeden Fall erlaubt und zulässig, denn

1. es handelt sich um ein sonst unheilbares Leiden, das weitaus in den meisten Fällen unaufhaltsam fortschreitend den Besitzer durch chronische Eiterung, Fistelbildung, Amyloiddegeneration zu Grunde richtet. —
2. die Totalexstirpation kann bei der heutigen Technik nahezu normale Verhältnisse schaffen, da der Sphincter meistens erhalten werden kann.

Zu dem Zwecke aber ist eine Frühoperation und zu dem Zwecke wieder eine Frühdiagnose nöthig.

Die pathol. Anatomie muss auch hier die Wege der Erkenntniss erschliessen. Schon jetzt können wir sagen: Was soll im Hinblick auf die gegebenen histologischen Befunde all' das Fistelspalten das Kratzen, das Brennen, das Dilatiren nützen? Weitaus in den meisten Fällen werden dadurch nur neue Momente zu neuer Entzündung geschaffen werden. In veralteten, voll ausgebildeten Fällen ist gewiss die Colotomie das richtige, in frischen Fällen aber die sofortige, d. h. möglichst frühzeitige Radicaloperation das einzig richtige; je früher dieselbe unternommen, um so besser das Resultat. Die besten, vor allem Dauerresultate werden natürlich die Frühoperationen nicht luetischer Verengerungen geben.

Von unsern 17, mit Rectumexstirpation operirten Kranken, die in der Mehrzahl der Fälle von Herrn Geh. Rath Schede und dem Oberarzt des Eppendorfer Krankenhauses Dr. Sick operirt worden, ist keiner im Zusammenhang mit der Operation gestorben, trotzdem

Digitized by Google

es sich dabei wiederholt um recht grosse und blutreiche Operationen handelte.

Von diesen 17 Patienten sind 2 noch zu kurze Zeit in Behandlung, als dass man vom Dauerresultat sprechen könnte.

5 waren nicht wieder aufzufinden, von 10 liegen mithin Dauerresultate vor. Davon sind 5 völlig recidivfrei und geheilt, 5 nicht geheilt, weil sie Recidive oder Fisteln bekommen haben. Von diesen letzteren sind 2 gestorben, eine mit Nierensyphilis und Amyloid, die andere mit Schrumpfnieren und Amyloid. Die drei noch lebenden waren sehr ausgedehnte, schwere Fälle, die nunmehr auf Grund unserer mikroskopischen Kenntnisse kaum als operabel gelten konnten. Bei den 5 Geheilten handelt es sich 4 mal um sicher luetische Stricturen. Geheilt und völlig beschwerdefrei geblieben ist eine Patientin jetzt ein Jahr, 2 Patientinnen 3 Jahr und 2 Patientinnen 6 Jahr. Ich glaube, m. H., das Resultat ist keineswegs ein ungünstiges. —

Digitized by Google

XXXII.

Ersatz des Unterkiefers nach Resection.

Von

Professor Dr. Partsch

in Breslau[1]).

(Mit 7 Figuren).

Die Versuche, die störenden Beschwerden, welche nach Resectionen des Unterkiefers, namentlich nach Continuitätsresectionen zurückbleiben, zu mindern, die lästige Entstellung, die durch die Schiefstellung der Mundes hervorgerufen wird, zu beseitigen, die restirenden Kieferstücke zu richtiger Articulation zu bringen und damit für das Kauen zu verwerthen, haben sich bislang in zwei verschiedenen Richtungen bewegt. Der schon seit längerer Zeit eingeschlagene Weg war der, die Heilung der Operationswunde so rasch als möglich zu Stande kommen zu lassen und nach Abschluss derselben durch Prothesen oder orthopädische Vorkehrungen eine Besserung der durch die Narbe geschaffenen Stellung der Kieferstücke herbeizuführen. Dabei hing es wesentlich von der Kraft des Narbenzuges ab, ob die Prothese demselben kräftig entgegentreten und ihn besiegen konnte. Oft genug machte der dazu nothwendige Gegendruck das dauernde Tragen solcher Apparate zur Unmöglichkeit und liess die bestersonnensten Prothesen und maschinellen Apparate unwirksam werden, weil sie „nicht vertragen" wurden. Sauer's ingeniöse Idee, durch Anlage einer schiefen Ebene am unteren Stück die Kraft des Bisses zur Dehnung der Narbe zu benutzen, war ein sehr wesentliches, auch heute noch nicht

[1]) Vorgetragen am 4. Sitzungstage des XXVI. Congresses der Deutschen Gesellschaft für Chirurgie zu Berlin, 24. April 1897.

Digitized by Google

entbehrliches Hilfsmittel, die narbige Verziehung auszugleichen[1]). Trotzdem langte es nicht in allen Fällen zu und setzte zu seiner Anwendung die Hilfe eines technisch sehr geübten Zahnarztes voraus und vor Allem war es an die Bedingung geknüpft, dass das restirende Stück mit Zähnen und so guten Zähnen so besetzt war, dass die schiefe Ebene genügende Befestigung finden konnte. Ferner erforderte das Tragen des Apparates ein aussergewöhnliches Maass von Ausdauer und Geduld seitens des Patienten.

Alle diese Schwierigkeiten drängten immer dazu, womöglich im Moment der Operation einen Apparat anzubringen, der die Kieferstümpfe in der zweckentsprechenden Entfernung fixiren und auf diese Weise gleich die Bildung einer gut gelegenen, falschen Zug nicht ausübenden Narbe ermöglichen sollte. Diesen Gedanken hat Sauer anscheinend auch zum ersten Male verwirklicht[2]), indem er bei einer Continuitätsresection wegen Sarkom des Unterkiefers bei einem Prediger während der Operation eine vorher über einen Abdruck vom Unterkiefer gefertigte Drahtschiene mit Draht an den Zähnen befestigte. Nach Heilung der Wunde, die durch den Verband in keiner Weise beeinflusst wurde, liess sich über die nun in richtiger Entfernung stehenden Kieferstücke ein mit Zähnen versehenes Ersatzstück fertigen, welches dem Kranken das Sprechen ungehindert ermöglichte. Gleichzeitig wird mit dem sofort bei der Operation angelegten Apparat das Einwärtsbiegen der Kieferstücke mit dem Kauen, Schlucken und Sprechen in gleicher Weise behindernden Zurücksinken der Zunge ausgeschaltet.

Die Idee des unmittelbaren Kiefersatzes ist namentlich von dem Lyoner Dentist Claude Martin[3]) weiter geführt und praktisch verfolgt worden. Seine Absicht war, sofort nach der Operation ein vollkommenes Ersatzstück zu liefern; eine aus Kautschuk gefertigte Prothese, von der Grösse des zu entfernenden Knochenstückes, wird bei der Operation mit Feile und Säge so bearbeitet, dass es genau in den Defect passt und mit Klammern und Schrauben am Kiefer befestigt. Erst dann folgt die Naht der Weichtheile. Um nun zu verhindern, dass dieser massige Apparat die Wund-

[1]) Deutsche Monatsschrift für Zahnheilkunde. 1887. 6. Heft.
[2]) Deutsche Monatsschrift für Zahnheilkunde. 1885. S. 424.
[3]) Cl. Martin, De la prothèse immédiate appliquée à la résection des maxillaires. Paris. G. Masson. 1887.

Digitized by Google

heilung ungünstig beeinflusst, hat ihn Cl. Martin mit einem Röhrensystem durchzogen, von dem aus der Apparat und seine Umgebung mit antiseptischen Flüssigkeiten durchspült werden kann. Nach beendeter Heilung muss der Apparat durch den definitiven ersetzt werden, der so construirt ist, dass er leicht vom Patienten herausgenommen werden kann.

Die Befestigung der Prothèse immédiate wählt Cl. Martin so, dass Metallflügel, welche mit der Prothese verbunden sind, den Kieferstumpf umfassen und mit Schrauben an ihm befestigt werden.

Selbst bei halbseitiger Exarticulation des Unterkiefers will M. den Kiefer durch einen künstlichen, mit Gelenkfortsatz versehenen Kautschukkiefer ersetzen, der in die Cavitas glenoidalis zu liegen kommen soll. So sorfältig Martin auch sein Verfahren beschrieben, so reich er durch Mittheilung einschlägiger Fälle dasselbe illustrirt hatte, es fand merkwürdig geringe Beachtung und nur ganz vereinzelt war in der Literatur[1]) von dem Verfahren die Rede.

In Deutschland hat wohl Kühns[2]) zuerst versucht, die Methode einzubürgern, hat aber dabei die Schattenseiten derselben, besonders die Störung des Heilungsverlaufs durch allmälige Lockerung der Prothese, die Lockerung der zur Befestigung der nachfolgenden Prothese verwandten Zähne genügend kennen gelernt, um nicht gerade ermuthigend zu wirken. Infolge dieser Schattenseiten, die sich bei der Martin'schen Prothèse immédiate herausstellten, kam Boenneken[3]) auf den Gedanken, den Kautschuk ganz fortzulassen und statt seiner einen Metalldraht (Gold- oder Aluminiumbronce) zu nehmen, ihn an den Kiefer zu befestigen mit flügelförmigen Fortsätzen, die an den Kiefer angeschraubt werden.

Dieser Vorschlag war von Boenneken[3]) in Wirklichkeit einmal zur Ausführung gekommen. Die Publication beschäftigt sich hauptsächlich mit den Bedenken, die sich vom Standpunkte der Antisepsis gegen die Martin'sche Prothese erheben lassen und weist auf die Störungen des Wundverlaufs hin, die in der That die

---

[1]) Schlatter, Ueber den unmittelbaren künstlichen Kieferersatz nach Unterkieferresectionen. Beiträge zur klin. Chirurgie. 1895. Bd. 13.

[2]) Kühns, Sofortiger Kieferersatz nach Resectio mandibulae partialis. Deutsche Monatsschrift für Zahnheilkunde. September 1890.

[3]) Boenneken, Ueber Unterkiefer-Prothesen. Verhandl. der Deutschen odontologischen Gesellschaft. Bd. IV. Berlin 1893.

Digitized by Google

von Martin beschriebenen Patienten aufzuweisen haben. Eine wirkliche Antisepsis sei bei der Verwendung der Prothese beim besten Willen nicht durchzuführen. Es lasse sich der Gedanke des sofortigen Kieferersatzes durch bedeutend einfachere Vorkehrungen als durch die Martin'sche Prothesen erfüllen. Boenneken empfiehlt eine aus Aluminiumbronzedraht hergestellte Verbindung, die entweder an den Zähnen, oder in Ermangelung derselben an den Kieferstümpfen mit Durchbohrung der ganzen Kieferwand und Application einer dünnen Schraubenmutter mit hinterem festen und vorderem beweglichen Kopf befestigt wird. Bei vollständiger Resection eines Astes lässt sich auch die Sauer'sche schiefe Ebene in ähnlicher Weise an den Kieferstumpt befestigen.

Die von Boenneken gemachten Vorschläge sind von Hahl (Odontol. Blätter 1896) aufgenommen und wiederholt durchgeführt worden.

Neuerdings ist in England auch der sofortige Ersatz versucht worden von Stokes[1]), der eine Schiene construirte aus starkem Draht, den er in 2 krückenförmige Ansätze auszog, bestimmt, die beiden Kieferstümpfe aufzunehmen. Er benutzt verzinnten Eisendraht, der weich genug sein soll, sich biegen zu lassen, dabei aber widerstandsfähig genug, um die Knochen in richtiger Position zu halten. Eine Befestigung der Drahtschlinge erfolgt nicht. Sie wird nach der Wundheilung, die durch sie keine Störung erfährt, entfernt und durch eine künstliche Platte ersetzt. Leichtigkeit, Einfachheit, Wohlfeilheit zeichnen diese Methode aus.

Alle diese Verfahren haben das eine gegen sich, sie machen den Chirurgen bei der Operation abhängig von dem Zahnarzt und ich glaube nicht fehlzugehen, wenn ich darin eine Erklärung suche für die Thatsache, dass bislang in Deutschland wenig Fälle veröffentlicht worden sind von zweckmässigem Ersatz des resecirten Unterkiefers. So verlockend das Beispiel war, was auf diesem Gebiete die v. Bergmann'sche Klinik in verdienstvoller Weise gegeben, es war schwer nachzuahmen, weil kaum einer anderen Klinik so tüchtige und geschulte Hilfskräfte auf dem Gebiete der Zahntechnik zu Gebote standen. Aus diesem Grunde kann nur eine Methode auf Verallgemeinerung rechnen, welche überall, ohne

[1]) Stokes, On a method of after-treatment in cases of partial resection „of the lawer jaw. The practitioner. July 1896, S. 32.

Digitized by Google

die Heranziehung anderer, oft mit den Forderungen der Asepsis nicht genügend vertrauter Kräfte, mit einfachen, überall erhältlichen Hilfsmitteln durchführbar ist. Erst mit einer solchen Methode wird dies Verfahren des künstlichen Kieferersatzes den vielen, fernab von der Grossstadt zur Operation kommenden Patienten zu Gute kommen.

Die Nothwendigkeit, bei den bisher geschilderten Methoden vor der Operation einen Abdruck zu nehmen, erschwert oft die Herstellung des einzusetzenden Apparates; seine Fertigstellung vor der Operation beschränkt den Operateur in der Freiheit seines Handelns, dem oft während der Operation mit der durch die Autopsie gewonnenen Erkenntniss weitere Ziele gesteckt werden müssen, als vorher zu erwarten war; der Zeitverlust, der durch das Einpassen des Apparates erwächst, verlängert die Dauer der Narkose, vermehrt die Infectionsgefahr der Wunde; endlich sind die Befestigungsmethoden der Apparate mit Schrauben und Muttern zu complicirt, um am Kiefer rasch und sicher angewandt werden zu können.

Andererseits ist der Chirurg verpflichtet, die Verhältnisse nach der Operation so zu gestalten, dass es einem einigermaassen technisch geschulten Zahnarzt ein Leichtes sein muss, den Kiefer- und Zahnersatz zu bewerkstelligen, vor allem ihm die Mühe zu ersparen, harte, widerstandsfähige Narben dehnen zu müssen, weil damit die Vortheile der Prothese nur mit einer schweren Geduldsprobe und meist mit quälenden Schmerzen erkämpft werden müssen.

Von diesen Gesichtspunkten aus versuchte ich den Erfordernissen, die dem Chirurgen sich aus diesen Betrachtungen aufdrängen, durch ein sehr einfaches Verfahren gerecht zu werden.

Ich hatte bei einem Besuch des Hamburger städtischen Krankenhauses durch Herrn Geh. Medicinalrath Schede die sogenannten Hansmann'schen Schienen kennen gelernt, schmale Streifen aus Victoriametall, durchlöchert in kurzen Abständen. Sie fanden Verwendung und waren ersonnen für die Behandlung complicirter Fracturen, welche dadurch fest zusammengehalten werden sollten, dass Stücke dieser Streifen mit Schrauben, die mit einem Schlüssel in den Knochen eingebohrt wurden, an den Knochen befestigt wurden. Die Metallstreifen lassen sich leicht mit der Knochenzange in beliebig lange Stücke schneiden. Sie haben eine Breite von 6 Mm. Ich gedachte 2 solcher Streifen an die Kieferstümpfe

Digitized by Google

durch Naht auf jeder Seite des Defectes zu befestigen und hoffte auf diese Weise in sehr einfacher Form die Stücke so miteinander in Verbindung zu setzen, dass ein Aneinanderrücken unmöglich war, andererseits die Kieferstücke sofort mit dem Oberkiefer in richtige Articulation zu bringen und auf diese Weise zum Kaugeschäft gebrauchen zu lassen. Damit wäre der Versteifung der Gelenke, der Retraction der Muskeln vorgebeugt und dem Patienten die Annehmlichkeit einer leichten und zweckmässigen Nahrungsaufnahme, auch breiiger Speisen ermöglicht. Die Wundheilung konnte durch die Metallschienen nicht wesentlich gestört werden.

Zum ersten Male operirte ich in dieser Weise bei einer Patientin, Marie Pl., März 1896.

Pl., 21 Jahre alt, Sattlertochter, stellte sich November 1895 im zahnärztlichen Institut der Universität Breslau vor, mit der Angabe, seit kurzer Zeit eine Verdickung am l. Unterkiefer bemerkt zu haben, die vollkommen schmerzlos entstanden sei. Am l. Unterkiefer findet sich unter der verschieblichen Wangenschleimhaut eine harte, der äusseren Seite des Unterkiefers dicht aufliegende Geschwulst, die auch auf Druck nicht empfindlich ist. Die Zähne bis auf den cariösen, etwas gelockerten ⌐6 gesund. Dieser wird extrahirt. Eine Punction der Geschwulst ergiebt nur wenige Tropfen Blut. Drüsenschwellung ist nicht vorhanden. Der Patientin wird eine resorbirende Salbe zum Einreiben verschrieben. Bei ihrer Wiedervorstellung im März 1896 zeigt sich die Geschwulst entschieden gewachsen. Sie nimmt die äussere Fläche des Unterkiefers von ⌐3 — ⌐7 ein. Der Mundboden ist linkerseits leicht verdickt, der Kiefer deutlich verbreitert. Da eine Punction wieder erfolglos bleibt, wird unter Cocainanästhesie ein Stück aus der Geschwulst excidirt. Dasselbe besteht ganz aus osteoidem Gewebe, mit bräunlichen Geschwulstpartien untermischt und erweist sich bei der mikroskopischen Untersuchung als ausgesprochenes Riesenzellensarcom.

Es werden deshalb am 25. März in Morphiumchloroformnarkose bei der allerdings etwas anämisch aussehenden Patientin von einem Unterkieferrande in einer Ausdehnung vom 5.⌐ bis hinter den Ansatz des Masseter Haut und Platysma myoides durchschnitten. Von dem in dem Operationsfeld erscheinenden Tumor wird die Schleimhaut abgehoben, ohne dass das Vestibulum oris eröffnet wird. Sobald die Grenze des Tumors bestimmt werden kann, werden $1^1/_2$ Ctm. hinter derselben zwei Bohrlöcher quer durch die Substanz des Knochens unterhalb der Zähne angelegt und vor ihnen der Kiefer mit der Gilgi'schen Säge durchtrennt. Nach Extraction des r. Eckzahns — so weit reicht die Geschwulst am Körper des Unterkiefers nach rechts — wird hier in derselben Weise die Durchsägung des Kiefers vorgenommen. Dann wird die Ablösung der Musculatur auf der Innenseite des Kiefers vollzogen und nun mit Durchschneidung der Mundschleimhaut der Tumor so ausgeschnitten, dass kein

Digitized by Google

Tropfen Blut in die Mundhöhle fliesst. Nach Blutstillung werden auf jeder Seite durch die vorhandenen Bohrlöcher starke Silberdrähte mit ihren Enden von innen her nach aussen durchgeführt und über die aussen durchkommenden Enden die bereits in der durch die Resection gegebenen Länge geschnittenen und mit der nothwendigen Biegung versehenen Metallschienen übergeschoben und durch Knotung der Fäden so auf dem Kiefer subperiostal befestigt, dass die beiden Kieferstümpfe in richtiger Articulation zum Oberkiefer standen und mit einander bewegt werden konnten (Fig. 1). Die Schleimhaut der Wange wurde mit der des Mundbodens oberhalb der Schienen vereinigt, um auf diese Weise einen vollkommenen Abschluss der Wundhöhle von der Mundhöhle zu erzielen. In die Wundhöhle werden von der äusseren Wunde her Tampons eingeschoben; eine hartnäckige Blutung aus der l. Mandibularis

Fig. 1.

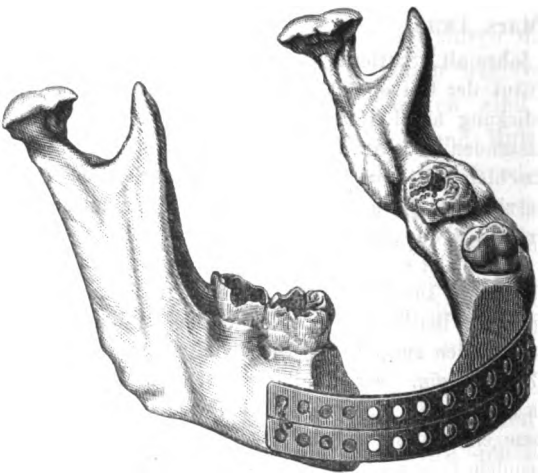

macht Zurückdrängen des Gefässes mit dem Sondenknopf und Tamponnade des Canals mit Catgut erforderlich. Jodoformgazebäusche werden hinten und vorn aus der Wunde herausgeleitet, die zwischenliegende Partie der Wundränder mit Seidennähten geschlossen. Gazeverband.

Der Tumor (Fig. 2) zeigt bei seiner horizontalen Durchschneidung, dass er den Kiefer vollkommen durchsetzt hat, so dass weder von der vorderen, noch hinteren Corticalis etwas zu bemerken ist. Ein osteoides Gewebe in knolliger Anordnung mit zum Theil braunrother Verfärbung greift von der Schleimhaut der Vorderfläche des Kiefers bis zur Hinterfläche. Es hat den N. mentalis vollkommen umwachsen und schiebt sich ihm entlang in den Canal hinein. Die mikroskopische Untersuchung ergiebt, dass es sich um ein myelogenes Riesenzellensarcom handelt.

Der weitere Verlauf war vollkommen reactionslos; der Mund konnte, so-

Digitized by Google

weit es der Verband zuliess, gut geöffnet werden, die Kieferstücke stellten sich in richtiger Lage dem Oberkiefer gegenüber. Schon am 2. Tage schnitten die Nähte der etwas gespannten Schleimhäute, die oberhalb der Schienen vereinigt waren, durch, die Schleimhaut zog sich vor und hinter den Schienen zurück; diese kamen in die Mundhöhle zu liegen. Dadurch wurde aber keine Complication des Wundverlaufs gesetzt; vielmehr erwies sich bei der Entfernung des ersten Verbandes die Hautwunde primär vereinigt, so dass die Jodoformgazebäusche bald entfernt werden konnten. Nun schlossen sich auch die zurückbleibenden Communicationsöffnungen rasch. Unter den frei im Munde liegenden Schienen, die aber vollkommen fest die Kieferstümpfe gegen einander hielten und der Patientin schon vom 1. Tage ab festere Nahrung zu sich zu nehmen gestatteten, vereinigten sich die Schleimhauträuder unter allmäliger Vernarbung. Als diese zu energisch die Schleimhaut heranzog und gegen die

Fig. 2.



Schienen so anpresste, dass sie sich knopfförmig einlegte in die Löcher der Schiene, wurden diese mit einer Guttaperchalage überkleidet. Sorgfältige Spülungen der Wunde mit der Spritze hielten jeden üblen Mundgeruch hintan. Die Heilung ging so glatt von statten, dass schon am 18. April die Patientin der zahntechnischen Abtheilung des zahnärztlichen Instituts überwiesen werden konnte zur Anfertigung des definitiven Ersatzes. Die beiden Spangen sassen so fest am Kiefer, dass es leicht war, über sie fort einen Gipsabdruck zu nehmen und nach demselben das Ersatzstück zu fertigen. Die äussere Wunde war bereits vollkommen geschlossen; die Vereinigung der Schleimhaut ist wegen der unregelmässigen Retraction über die Schienen weg noch nicht vollkommen zu Stande gekommen, insofern die Schleimhaut linkerseits noch oberhalb der Spange weggeht; die Sägeflächen der Kieferstümpfe waren aber bis auf die Stellen, wo die Schienen anlagen, bereits vernarbt.

Die Anfertigung des Ersatzstückes, über dessen Art ich weiter unten

Digitized by Google

ausführlicher berichten werde, wurde leider etwas verzögert dadurch, dass Patientin, die ausserhalb Breslaus bei ihren Eltern wohnte, von einem fieberhaften Magendarmkatarrh befallen wurde und mehrere Wochen ans Bett gefesselt war, so dass sie ausser unserer Beobachtung blieb. Als sie sich Ende Juni wieder vorstellte, zeigte sich, dass die Vernarbung der Schleimhautwunde unter so kräftigem Zuge erfolgt war, dass die Weichtheile über den unteren Rand der Schiene nach einwärts gezogen worden war, so dass nur der untere Rand der unteren Schiene durch die bereits primär vereinigte Hautwunde durchgeschnitten hatte und aussen zum Vorschein kam. Somit war eine neue Communication geschaffen worden, durch welche der Speichel des Mundes nach aussen lief. Dies wäre zu verhindern gewesen, wenn Patientin in unserer Beobachtung verblieben wäre. So musste jetzt die Schiene schleunigst entfernt werden, zumal am rechten Mundwinkel eine Fistel entstanden war, welche auf den die Schienen fixirenden Silberdraht führte. Die schon bereits über die Schiene gelegte provisorische Prothese wurde entfernt, dann unter Cocain am r. Kieferstumpf ein kleiner Einschnitt gemacht, von dem aus das Ende der Schiene und der Silberdraht zu erreichen war, nach dessen Durchschneidung mühelos die Schiene sich auslösen liess. Links folgte, da der Silberdraht etwas lockerer geworden war, die Schiene leichter; die kleinen Höhlen wurden nach gründlicher Säuberung mit Jodoformgaze tamponnirt und nun die Spreizung und Fixirung der Kieferstümpfe der provisorischen, noch nicht mit Zähnen versehenen Prothese überlassen, die ihrer Aufgabe ohne Beschwerden der Patientin in ganz vorzüglicher Weise gerecht wurde. Die Wunden an den Kieferstümpfen schlossen sich rasch, während die durch das Durchschneiden der Schiene hervorgerufene Communication sich allmälig erst verkleinerte, da durch den Narbenzug bereits ein Einwärtsschlagen der Wundränder und der Haut stattgefunden hatte. Aber bald war auch diese vollkommen geschlossen, die provisorische Prothese durch eine definitive ersetzt und damit die Heilung der Patientin ohne Verschiebung der Kiefer mit vollkommen, zum Genuss aller Speisen fähigem, das Sprechen normal gestattendem Ersatz des resecirten Stückes erfolgt. Nur machte sich die stärkere Einziehung der Weichtheile durch die dicht neben der Mittellinie linkerseits gelegene Narbe etwas störend geltend.

Der Fall lehrte, dass die provisorische Verbindung, aus Hansmann'schen Schienen hergestellt, den Wundverlauf in keiner Weise beeinträchtigt hatte; dass ferner schon bald nach der Operation mit Hilfe dieser Verbindung die Kieferstümpfe in normaler Weise sich zu bewegen und beim Kauact Dienste zu leisten vermochten, dass sie endlich die Anfertigung der Ersatzprothese wesentlich erleichterten. Ferner ging aus dem Verlauf hervor, dass die ursprüngliche Idee, die Schleimhaut über den Schienen zu vereinigen und damit die Wundhöhle abzuschliessen, nicht durchführbar gewesen und dass es in Zukunft rathsam sei, die Schienen unbedenklich

Digitized by Google

sofort in den Mund zu legen und die Schleimhaut unterhalb derselben zur Vereinigung zu bringen.

Unerwartet schnell fand ich Gelegenheit, diese Verbesserungen zu erproben, indem sich mir im April 1896 ein zweiter Fall bot, in welchem eine Continuitätsresection des Unterkiefers wegen Tumor ausgeführt werden musste.

Der 26jährige Schlosser W. stellte sich im zahnärztlichen Institut mit der Klage vor, dass er vor 7 Wochen in der Gegend des Eckzahns des rechten Unterkiefers eine Schwellung bemerkt habe, von der Grösse einer Erbse, die ohne Schmerzen sich allmälig vergrössert habe; in der 4. Woche begab er sich zu einem Zahnarzt, der ihm den r. ersten Mahlzahn extrahirte und später, als die Geschwulst trotzdem weiter wuchs, an das zahnärztliche Institut verwies.

Am 15. April 1896 zeigte W. in der Gegend der rechten Prämolaren einen vom Kiefer ausgehenden, die Weichtheile nicht betheiligenden Tumor, der im Vestibulum von 2⌉—7⌉ reicht. 4. ist vor 8 Tagen extrahirt worden, Wurzel von 6 r. 5 werden entfernt. Der Tumor wölbt sich kuglig auf der Aussenseite des Kiefers vor, innen ist nur eine leichte Verdickung zu bemerken. Zum Theil ist seine Oberfläche geschwürig zerfallen, zum Theil wuchert er über die Zahnfleischgrenze heraus, der 2. Backzahn wird wallartig von der Geschwulst umgeben und gelockert. Die vordere der submaxillaren Lymphdrüsen ist wallnussgross geschwollen. Am 18. April im Conventhospital der Barmherzigen Brüder wird durch einen am Rande des Unterkiefers geführten, vom r. Masseter bis zum 1. linken Prämolaren reichenden Schnitt der kuglige Tumor blossgelegt. Er ist nicht vom Knochen abhebbar, sondern geht in die Tiefe des Knochens hinein, so dass der Knochen im ganzen Querschnitt resecirt werden muss. Die Lippe wird von oben aus abpräparirt und auf der Innenseite des Kiefers die Weichtheile ebenfalls abgelöst. Nachdem dies geschehen und damit die Grenze der Resection bestimmt ist, werden am rechten 2. Molaren und dann links vor dem 2. Bicuspidaten 2 Löcher mit dem Bohrer durch die Substanz des Knochens unterhalb der Zähne getrieben. Nachdem die Siberdrähte von innen her durch die Löcher durchgezogen sind, wird mit der Gigli'schen Säge jedereits vor diesen Löchern durchsägt. Nach Ablösung der Muskelansätze des Genio- und Mylohyoideus wird die Schleimhaut durchtrennt und das Kieferstück fortgenommen. Dann werden die dem Defect entsprechenden Schienenstücke über die Silberdrähte geführt und die Drahtligaturen geknöpft. Dann wird unter der untersten Schiene, die durch ein übergezogenes Drainagerohr ihrer scharfen Ränder beraubt ist, die Schleimhaut des Mundbodens mit der Schleimhaut der Unterlippe vereinigt und nach Einführung kleiner Jodoformbäusche an den Sägeflächen der Kiefer die Hautwunde vernäht.

Durch wiederholte Ausspülungen mit Thymollösung und Abreiben der Zähne wird die Sauberkeit des Mundes gesichert. Ausser einer Temperatursteigerung am 2. Abend verlief die Wundheilung reactionslos. Nur erweist

Digitized by Google

sich die Zunge und der Mundboden wahrscheinlich wegen der starken Zerrung durch die Naht geschwollen, das Schlingen dadurch erschwert. Die Heilung ging weiter ohne Störung von statten, so dass Patient am Ende der 1. Woche bereits Suppe mit Einlage und später auch weich gekochtes Fleisch zu essen vermochte.

In der 4. Woche wurde er aus der Anstalt entlassen und nach dem zahnärztlichen Institut zurückverwiesen zur Anfertigung des prothetischen Ersatzes, den Herr Zahnarzt Dr. d. s. Hans Riegner zu fertigen die Güte hatte, eben-

Fig. 3.

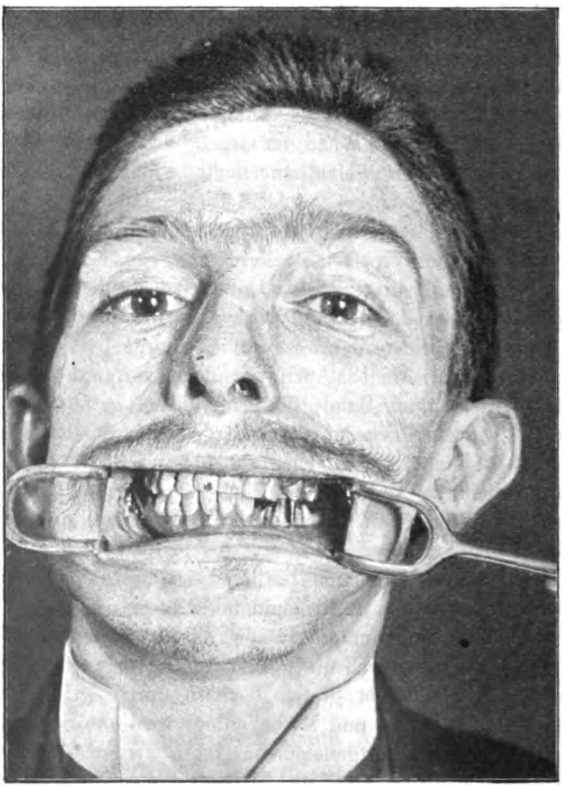

falls die Erfahrungen benützend, die wir im ersten Falle gesammelt hatten. Die Befestigung wurde dieses Mal ein wenig anders gewählt als im ersten Falle; der Apparat fiel aber so glücklich aus, dass ein geradezu vollkommenes Resultat erzielt wurde, indem Patient im Stande war, mit seinem Gebiss selbst sehr feine Gegenstände, wie Seidenfäden, festzuhalten. Die bei der Operation angelegten Schienen waren ohne Schwierigkeit am 27. Mai entfernt worden, nachdem der erste Ersatzapparat fertig gestellt worden war. Eine kleine Incision war auch in diesem Falle nothwendig. Bei der glatten Narbe, dem

Digitized by Google

guten Aneinanderschliessen der Schleimhaut der Lippe und des Mundbodens war hier nach der Entfernung der Schienen gar nichts von Narbenzug zu spüren, sondern die Kieferstümpfe verblieben kraft der in der Zwischenzeit schon genügend geübten Muskeln in der richtigen Lage, auch wenn das Ersatzstück nicht zwischen die Kieferstücke eingelegt war. Die kleinen nach Losnahme der Schienen zurückbleibenden granulirenden Stellen überhäuteten rasch.

Patient erholte sich rasch und nahm innerhalb weniger Wochen um 15 Pfd. Körpergewicht zu. Sein Aussehen besserte sich zusehends. Die Kaufähigkeit war die eines normalen Menschen.

Die Entstellung war minimal, nur bedingt durch eine leichte Einpressung der äusseren Weichtheile an der Stelle, wo sie direct mit den Weichtheilen des Mundbodens verwachsen waren. Die Symmetrie der beiden Kieferstümpfe lässt nichts zu wünschen übrig. Wie beifolgende Abbildung beweist, articulirt Patient[1]) in vollkommener Form.

War durch diesen Fall der Beweis erbracht, dass man nach dieser Art des Vorgehens bei Continuitätsresectionen des Unterkiefers einen geradezu vollkommenen Ersatz, nicht nur in kosmetischer, sondern auch in functioneller Hinsicht herzustellen im Stande ist, so blieb noch die Probe übrig, wie sich das Verfahren bewähren würde in jenen Fällen, in denen ein Theil des Unterkiefers, wenigstens der zahntragende, ganz oder überhaupt die eine Hälfte des Unterkiefers vollkommen entfernt werden muss.

Während bei Halbresectionen des Unterkiefers noch keine Erfahrung vorliegt, dabei auch eine Schienenbefestigung nicht eintreten kann, weil nur ein Stumpf übrig bleibt und die Prothese dann nur die Aufgabe zu lösen hat, die restirende Hälfte in richtiger Articulation zu erhalten und die hier gerade sehr leicht zu Stande kommende Verlagerung in medialer Richtung zu verhüten, hatte ich in einem weiteren Falle Gelegenheit, mich von der Verwendbarkeit der Methode zu überzeugen, in welchem der grösste Theil des rechten horizontalen Astes des Unterkiefers bis über den Kieferwinkel hinaus fortgenommen werden musste.

Der Fall betraf einen 26jährigen Anstaltswärter aus Kreuzburg, der im December 1896 im zahnärztlichen Institut Hilfe suchte.

Nach seiner Angabe hat er früher nie irgendwelche Krankheit gehabt; seine jetzige Erkrankung begann vor 3 Monaten; ohne irgend welche angebbare Ursache, namentlich ohne jede Verletzung, begann eine Anschwellung des l. Unterkiefers an der Aussenseite desselben. Die Geschwulst wuchs ziemlich rasch, griff auf die Innenseite des Unterkiefers über und wurde sehr

[1]) Anmerkung während des Drucks. Pat. ist ohne jedes locale Recidiv im Juli 1897 leider einem (wahrscheinlich metastatischen) Hirntumor erlegen.

Digitized by Google

schmerzhaft. Bei seiner Vorstellung bestand bei dem mittelgrossen, kräftigen, leidlich gut genährten, aber blass aussehenden Manne eine pflaumengrosse Auftreibung des l. Unterkiefers, von harter Consistenz, auf dem Knochen nicht verschieblich. Auf der Geschwulst findet sich einwärts vom Rande des Unterkiefers, deutlich von der Geschwulst abgrenzbar, eine kleine, sehr harte, bewegliche Lymphdrüse. Der Mundboden erweist sich bei der Palpation von innen ebenfalls bis nahe an die Mittellinie heran von der Geschwulst derb in-

Fig. 4.

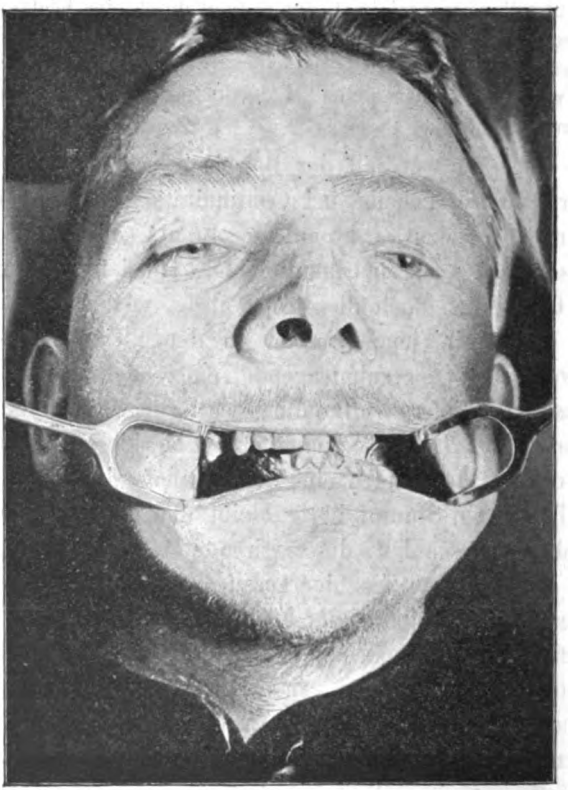

filtrirt. Halsdrüsen, supraclaviculare und cervicale Drüsen sind frei. Patient klagt über ausserordentlich heftige neuralgische Schmerzen, die vom Tumor ausgehen. Nachdem eine Probeexcision gemacht und die histologische Untersuchung des Stückes ein unzweifelhaftes Epithelialcarcinom erwiesen hat, wird am 14. Dec. 1896 im Conventhospital der Barmherzigen Brüder in Morphium-Chloroformnarkose nach Kocher ein dicht vor dem Ohr beginnender Schnitt bis zur Mitte des Unterkiefers durch Haut und subcutanes Fettgewebe geführt. Nach Freilegung der Geschwulst nach oben und unten wird das Mittelstück

Digitized by Google

des Unterkiefers von den hier inserirenden Muskeln gelöst und dann der Kiefer an zwei Stellen mit je 2 Bohrlöchern versehen, durch welche Silberdraht durchgezogen wird. Nach einwärts von den in genügender Entfernung vom Tumor angelegten Bohrlöchern wird mit der Gigli'schen Säge der Kiefer durchtrennt. Dann wird von dem vorderen Schnitt aus der Unterkiefer auswärts gezogen, um auf der Innenseite Schleimhaut und die anhängende Tumormasse von der Zungen- und Mundbodenmusculatur im Gesunden im Zusammenhange entfernen zu können. So werden die dem Kiefer anhängenden submaxillaren Lymphdrüsen mit der Glandula submaxillaris zugleich ausgeschält und von der Seitenwand des Pharynx abgehoben. Die Trennung erfolgt hier ohne Schwierigkeit, da der Tumor die Drüsen noch nicht verlassen. Nach Durchschneidung von Nervus lingualis und Art. submaxillaris gelingt es leicht, den den Unterkiefer ganz durch- und umfassenden Tumor herauszuheben, so dass eine

Fig. 5.

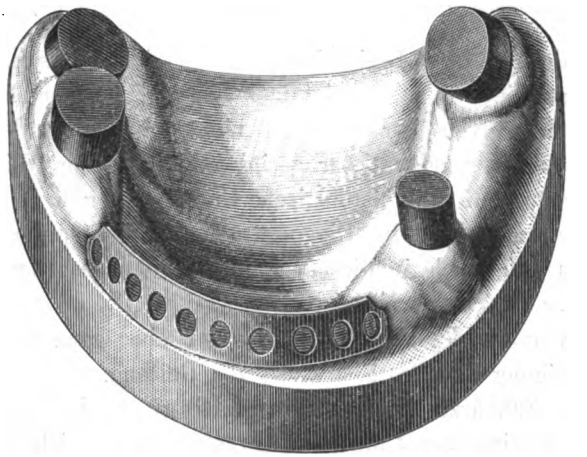

reine glatte Wundfläche vorliegt, von der bei aufrechter Haltung des Patienten Blut nicht nach dem Schlunde gelangen kann. Die mit Gummirohr armirten Schienen werden über die bereits angelegten Silberdrähte geführt, diese geknüpft und somit die Schienen auf der Aussenfläche des Kiefers befestigt. Die Schleimhaut der Wange lässt sich wegen des beträchtlichen Defectes, der hier durch die Exstirpation gesetzt worden, nicht vollkommen mit der des Mundbodens vereinigen; soweit es ohne grosse Spannung der Theile möglich ist, werden sie durch Silbersuturen vereinigt. Nach sorgfältiger Blutstillung, Anlegen eines Drainagerohrs, durch den hinteren Wundwinkel an der Stelle des grössten Schleimhautdefectes, Tamponnade der mit Chlorzinklösung geätzten Wundfläche wird die äussere Wunde mit Seidensuturen geschlossen.

Das ausgesägte Präparat umfasst den rechten Unterkiefer vom lateralen Schneidezahn bis zum unteren Ende des aufsteigenden Astes, hat eine Breite

Digitized by Google

von 6 Ctm. und an der Oberfläche, soweit sie aus dem Gewebe gelöst ist, überall gesundes Gewebe. Die Schnittflächen des Knochens erscheinen frei, wenngleich die periostalen durch leichtes Osteophyt verdickt sind.

Die am 2. Tage nach der Exstirpation auftretenden Beschwerden, Schmerzen, Schwellung der Mundschleimhaut, erschwertes Schlucken minderten sich bei sonst fieberlosem Verlauf rasch. Am 1. Dec. konnte der erste Gipsabdruck zur Anfertigung der Prothese ausgeführt werden. Am 11. bildete sich um eine aus Versehen in der sonst primär verheilten Hautschnittwunde zurückgelassenen Sutur ein kleiner Abscess, der aufbricht und bald wieder benarbt. Am 18. nach dem ersten Ausgange bei vollkommen verheilter Gesichtswunde acquirirt Patient ein Gesichtserysipel, wegen dessen er isolirt werden muss. Die Anfertigung des Ersatzstückes erleidet dadurch eine Verzögerung. Am 27. Dec. werden die Schienen entfernt und die Prothese hält mühelos allein den Kieferrest in guter Stellung durch die an der Seite angebrachte schiefe Ebene. Wie vollkommen auch in diesem Falle der Ausgleich der sonst unfehlbar eintretenden Verschiebung gelungen ist, zeigt umstehende Abbildung.

Bei der späteren Besichtigung zeigte sich, dass das centrale Kieferstück leider nicht in richtiger Lage blieb, sondern allmälig deviirte, da es von der Prothese nicht umfasst werden konnte. Aber die Verlagerung war nur gering und in keiner Weise für den Patienten störend. Die histologische Untersuchung bestätigte leider die vorher schon gestellte Diagnose eines Plattenepithelienkrebses.

Somit war auch in diesem Falle ein den Erfordernissen entsprechender Ersatz gewährleistet.

Die Vorzüge des Verfahrens kommen aber ganz besonders bei der Anfertigung der Prothese noch zur Geltung.

Herrn Zahnarzt Dr. d. s. Hans Riegner, Lehrer am zahnärztlichen Institut der Universität Breslau, muss ich für die aufopferungsvolle Mühwaltung, mit der er meinen Gedanken verständnissvoll folgend den Patienten so viel geleistet hat, meinen aufrichtigen Dank und besondere Anerkennung aussprechen. Mit seiner Hilfe war es möglich, den Ersatz so vollkommen zu leisten, wie es in diesen Fällen geschehen. Er hat mir versichert, dass das Abnehmen des Gipsabdrucks, der Vorbedingung für die Anfertigung technischer Stücke, sich über die Schienen fort ganz gut bewerkstelligen liess, namentlich nachdem, wie in den beiden letzten Fällen, die Schienen mit Gummirohr umkleidet waren und der Gips sich nicht mehr in die Löcher der Schiene einsetzen konnte. Die Oeffnung des Mundes erfolgte nach der Operation leichter als vorher, namentlich im letzten Falle, in welchem die Grösse des

Digitized by Google

Tumors die Abformung des rechten Kieferastes geradezu unmöglich machte. Durch die Methode werden ferner die Zähne in keiner Weise beansprucht und bleiben für die zahnärztliche Behandlung vollkommen frei. Sie können gefüllt, oder in anderer Weise für die Zwecke der Prothese bearbeitet werden. Ich möchte namentlich hervorheben, dass trotz der Durchbohrung des Unterkiefers in keinem der operirten Fälle eine secundäre Periostitis aufgetreten wäre, die die Zähne gelockert hätte; vielmehr boten sie selbst zu energischer zahnärztlicher Behandlung, zum Aufsetzen von Kronen, die nicht selten wegen schon bestehender schräger Stellung der Zähne beträchtliche Schwierigkeiten machten, vollkommen Widerstand.

Herr Dr. Riegner hat zur Befestigung der Prothese nicht

Fig. 6.

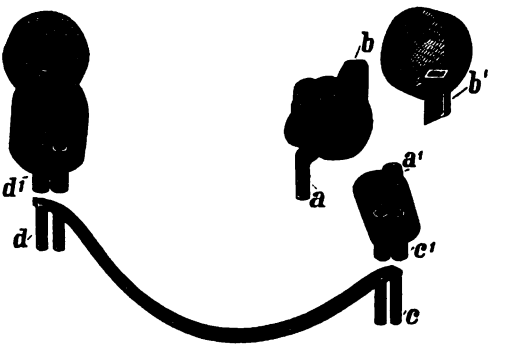

Kautschukschienen, auch nicht Klammern oder Drahtbügel benutzt, sondern hat die von ihm mit besonderem Geschick hergestellten Kronen zur Befestigung gewählt. Ich sehe in dieser Form der Befestigung an den Zähnen einen sehr beträchtlichen Fortschritt. Während jede Klammer, sei sie aus Kautschuk, sei sie aus Gold, jeden Zahn auf die Dauer an seiner Oberfläche mechanisch reibt und mit der Zeit abnutzt, die Kautschukklammer ja noch die Gefahr der cariösen Zerstörung involvirt, werden durch die Ueberkappung mit Kronen die Zähne dauernd widerstandsfähig gemacht und den schädigenden Einflüssen der äusseren Einwirkungen entzogen. Gleichzeitig ist das Haften der Prothese ein viel sichereres, da die fest auf den Zahn aufgekittete, ihm in seiner ganzen Form angepasste Krone einen viel sichereren Halt giebt. Die Erhaltung

Digitized by Google

der Zähne ist gerade in den Fällen, in welchen es sich wie in den mitgetheilten um jugendliche Individuen handelt (keiner der Patienten war über 30 Jahre), um so mehr von Werth, weil nur die Zähne für eine Prothese den nothwendigen Halt bieten, der auf den lediglich mit Schleimhaut überzogenen, allmälig schwindenden Kieferstümpfen nie gefunden werden kann. Fallen sie aus, werden sie durch Caries zerstört und unbrauchbar, so nützt der ganze Ersatz dem Patienten nichts; er wird von diesem Momente an unbrauchbar. Das was mit aller Sorgfalt gemacht und dem Patienten gewonnen wurde, geht ihm von dem Moment an wieder verloren.

Fig. 7.

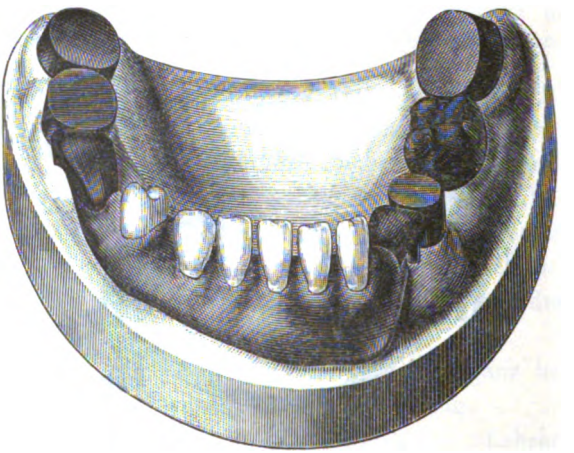

Fig. 7 zeigt die mit Metallkronen versehenen Zähne, die jederseits in dem Kieferstumpf stehen, gefertigt zu einer Zeit, als die Schiene im Munde noch lag.

2 an die Kronen angelöthete Hülsen dienen zur Aufnahme des Ersatzstücks. Das Nähere, für den Zahnarzt Wichtige über die technische Anfertigung hat Herr Dr. Riegner in einem in der Deutschen Monatsschrift für Zahnheilkunde gegebenen Bericht über die Thätigkeit der zahntechnischen Abtheilung[1]) mitgetheilt. Diese Verbindung hat den Vorzug neben des festen Haltes an den un-

[1]) Riegner, Semesterbericht über die Thätigkeit der zahnärztlichen Abtheilung des zahnärztlichen Instituts der Universität Breslau. Deutsche Monatsschrift für Zahnheilkunde. Jahrgang 1897.

Digitized by Google

nachgiebigen Zahnkronen leicht auswechselbar und vom Patienten leicht zu erlernen zu sein. Denn nur dann, wenn das Ersatzstück rasch entfernt, gut gereinigt und wieder leicht eingelegt werden kann, wird es dem Patienten dauernd Nutzen bringen. Jede Prothese, die so fest im Munde sitzt, dass sie nur mit Mühe entfernt und mit noch grösserer Mühe eingesetzt werden kann, bleibt ein Schmutzherd, wird auf die Dauer durch die sich an ihrer Oberfläche abspielenden Zersetzungsvorgänge selbst angegriffen.

Während nun Anfangs, bis die Schienen, die bei der Operation angelegt worden waren, entfernt und die durch deren Wegnahme zurückbleibenden granulirenden Taschen benarbt waren, ein einfacher Bügel aus Metall die Aufgabe der Spreizung der Kieferstücke übernahm, der in die Oesen an den Kronen eingefügt wurde, wurde derselbe später, als das endgiltige Ersatzstück angelegt werden konnte, mit Kautschuk umkleidet und mit Zähnen besetzt, so dass nun die Patienten mit dem Gebiss vollkommen kauen konnten, wie wenn überhaupt ein Defect im Kiefer nicht vorhanden wäre.

Bei den halbseitigen Resectionen wurde an die Kronen die mit der schiefen Ebene versehene Prothese angesetzt.

Jedenfalls ist also auf diesem Wege dem Zahnarzt die Arbeit der Anfertigung des Ersatzstückes nicht erschwert, sondern erleichtert worden und namentlich sind die vorhandenen Zähne nach keiner Seite schädlich beeinflusst worden. Sie standen in ihrer ganzen Ausdehnung und mit voller Widerstandskraft zur Anbringung der Prothese zu Gebote und konnten mit voller Kraft für den Kauact ausgenutzt werden.

Die Vorzüge des Verfahrens sehe ich darin, dass es den Chirurgen im Moment der Operation unabhängig macht vom Zahnarzt, dass es den aseptischen Erfordernissen, wie wir sie heutigen Tages im Interesse der Patienten während der Operation stellen müssen, vollkommen entspricht, dass der Wundverlauf durch dasselbe nicht gestört, das Heilungsresultat in keiner Weise beeinträchtigt wird, dass es endlich dem den eigentlichen Ersatz liefernden Zahnarzt für die Vornahme der technischen Arbeit die günstigsten und ungestörtesten Verhältnisse bietet.

Digitized by Google

XXXIII.

Ueber das Verhalten der elastischen Fasern in Hautpfropfungen.

Von

Dr. Enderlen

in Marburg[1]).

Bei den histologischen Untersuchungen über die Anheilung von Pfropfungen nach Thiersch ist bis jetzt nur einmal von Seiten Goldmann's den elastischen Fasern Aufmerksamkeit geschenkt worden. Goldmann kommt zu dem Resultate, dass das Läppchen reichlich mit Fasern versorgt werden kann. Da ich eine grössere Serie von Pfropfungen auf das Verhalten der elastischen Fasern untersuchte, so möchte ich mir erlauben, das Resultat in aller Kürze mitzutheilen.

Mit dem Streifen, welcher zur Deckung verwendet wird, überträgt man eine mehr minder grosse Anzahl von elastischen Fasern, je nach der Dicke derselben, zum Mindesten die feinen Verästelungen in den Papillen, gewöhnlich wohl mehr.

An diesen Fasern spielen sich nun Degenerationsvorgänge ab, die allerdings später eintreten und später vollendet sind als diejenigen, welche in den übrigen Partien der Pfropfung stattfinden. In dieser greift eine ausgedehnte Degeneration Platz. Nur ein Theil der basalen Schicht des Epithels, einzelne Drüsenpartien, einige wenige Gefässe, vielleicht noch einzelne Bindegewebszellen, welche nahe dem Untergrunde liegen, bleiben erhalten. Der grösste Theil der Pfropfung geht zu Grunde und wird durch neues Gewebe ersetzt. Nebenbei möchte ich bemerken, dass bei

[1]) Vorgetragen am 4. Sitzungstage des XXVI. Congresses der Deutschen Gesellschaft für Chirurgie zu Berlin, 24. April 1897.

Digitized by Google

den ungestielten Lappen, welche Krause vor 4 Jahren empfahl, die Degeneration ausgedehnter, der Ersatz langsamer ist.

An den Fasern bemerkt man nach 3—4 Tagen an den feineren Verästelungen in den Papillen blassere Färbung (Orceinbehandlung) und Körnigwerden der Fasern; dann treten mit dem Eindringen von Granulationsgewebe von dem Untergrunde her Verdrängungserscheinungen und Verschiebungen auf. Entweder werden die Fasern auseinandergedrängt, oder zu wirren Knäueln zusammengeschoben. Im weiteren Verlaufe erscheint die Gesammtheit der Fasern nach oben verschoben. Dann geht die Degeneration auch auf die dickeren Fasern über, so dass nach 3 Wochen meist nur noch einzelne Faserreste bestehen. Erst nach 4 Wochen, wenn das Läppchen zum weitaus grössten Theile durch neues Gewebe ersetzt ist, beginnt die Regeneration des elastischen Gewebes. Es tauchen um diese Zeit feinste Fäserchen auf, welche parallel den Fibrillen verlaufen und nur in der Nähe der normalen Umgebung, also an der Grenze zu constatiren sind. Man kann diese feinen Gebilde bis zu den Enden der Fasern der Umgebung verfolgen und ihren Zusammenhang mit letzteren nachweisen. Hierbei ergiebt sich, dass sie von den Seiten der Fasern unter mehr minder spitzem Winkel ausgehen; einige legen sich an die alte Faser nochmals auf eine kurze Strecke an, um sie dann erst ganz zu verlassen. Nach 7 Wochen wurden die Fasern reichlicher, zeigen entgegen dem früher ziemlich geraden Verlaufe Wellung, und einzelne streben nun auch nach oben gegen das Epithel zu. Nach 60 Tagen besteht eine reichliche Neubildung von Fasern, nach 3 Monaten, $1^1/_2$ und 2 Jahren trifft man ein gut ausgebildetes Fasernetz. Entsprechend den niederen Papillen sind die feinen Verästelungen der elastischen Fasern kürzer, als wir sie in normaler Haut zu sehen gewohnt sind.

In Narben treten neue elastische Fasern in ähnlicher Weise und zu derselben Zeit auf.

Zum Schlusse erlaube ich mir anzuführen, dass Herr Geheimrath Marchand die Güte hatte, die Präparate durchzusetzen und dass er mit ihrer Deutung einverstanden ist[1]).

[1]) Anmerkung: Die ausführliche Arbeit erscheint an einer anderen Stelle.

Digitized by Google

XXXIV.

(Aus dem orthopädischen Institut von Dr. A. Lüning und Dr. W. Schulthess.)

Die Behandlung der Skoliose nach den Grundsätzen der functionellen Orthopädie und ihre Resultate.

Von

Dr. Wilhelm Schulthess,

Privatdocent in Zürich[1]).

(Hierzu Tafel XIV und XV.)

M. H.! Ich würde es nicht wagen, Ihnen ein neues Verfahren zur Behandlung der Skoliose vorzulegen, wenn nicht dieser Versuch principiell von den jetzt üblichen Behandlungsmethoden verschieden wäre und die erzielten Resultate gegenüber den mit andern Methoden erreichten nicht einen deutlichen Fortschritt ergeben hätten.

In den letzten Jahren beherrschte die Methode des Redressements mit ruhenden Belastungen, mit passiven Umkrümmungen, denen zuweilen sogen. Fixation folgte, die Skoliosentherapie. In jüngster Zeit werden von Hoffa active Umkrümmungen und nachfolgende Fixation empfohlen. Mit zwei Worten gesagt Detorsionsapparate und Corsets. Daneben wurde Gymnastik getrieben, massirt, manuell redressirt. Einen besondern Platz nahm die Zandersche Behandlung ein. Die Zanderinstrumente verfügen bekanntlich über eine Abtheilung specieller Skoliosenapparate, welche meistens auf passivem Wege wirken, daneben kommt aber noch die Widerstandsgymnastik in einzelnen Führungsapparaten, demnach der Versuch zu activer Umkrümmung, zur Anwendung.

---

[1]) Vorgetragen ausserhalb der Sitzungen des XXVI. Congresses der Deutschen Gesellschaft für Chirurgie zu Berlin.

Digitized by Google

Leider wird die Beurtheilung dieser verschiedenen Methoden durch den Mangel allgemein durchgeführter Aufzeichnung der Resultate erschwert, was auf einem Gebiete, auf dem eine solche Massenbehandlung stattfindet, nicht sein sollte. Nur einige Zanderinstitute pflegen regelmässig ihre Resultate mitzutheilen, wenigstens in Beziehung auf Seitendeviation. Wenn ich nun beabsichtige, Ihnen über Skoliosenbehandlung nach den Grundsätzen der functionellen Orthopädie zu sprechen, so bin ich Ihnen über diesen Namen eine kleine Erklärung schuldig.

Er stammt von dem Anatomen Roux, der sich dieses Ausdrucks bei Betrachtung des spontanen Redressements skoliotischer und lordotischer Froschembryonen bediente.

Jul. Wolff hat denselben in seiner Abhandlung über das Transformationsgesetz weiter verwerthet und ist für die Reform der orthopädischen Therapie in diesem Sinne eingetreten. Einen Weg hierzu hat er zwar speciell für die Skoliose nicht angegeben.

Ganz abgesehen nun von dem Streit, der sich um die verschiedenen Ansichten über den Einfluss der Function auf die Entwickelung des Knochens entsponnen hat, wird heute Jedermann zugeben, dass normale Knochenform an normale Function mehr oder weniger streng gebunden ist und dass die Gelenksstellungen ganz von der Ausbildung der zugehörigen Musculatur abhängig sind. Aehnlich wie jedes andere Organ wächst und schwindet der Knochen unter Steigerung bezw. Abnahme der an ihn gestellten Anforderungen. Wenn diese Veränderungen sich auch nicht immer an seiner äusseren Form nachweisen lassen, so zeigen sie sich doch in seiner Structur.

In den hier einschlägigen Arbeiten ist ferner durch Zschokke klargestellt worden, dass die Muskelarbeit bezw. die Muskelspannung noch mehr wie die Belastung durch die Körperschwere eine ganz bedeutende Rolle spielt in den Spannungen, denen der Knochen ausgesetzt ist, dass jene an ihn noch grössere Anforderungen stellt als diese. Endlich beweist die Existenz von Berufsdeformitäten genügend die Möglichkeit der Abänderung der Knochenform unter dem Einfluss von veränderter Function.

Demgemäss müsste in der Abänderung der Function ein mächtiges Mittel zur Correctur der Deformitäten gesucht werden auch dann, wenn fehlerhafte Function für die Entstehung derselben

Digitized by Google

nicht verantwortlich gemacht werden kann, was sehr häufig der Fall ist.

Dass sich, ich betone das ausdrücklich, nicht alle Deformitäten und nicht alle Grade derselben auf diesem Wege beeinflussen lassen, ist selbstverständlich.

Definiren wir nun nochmals den Begriff der functionellen Orthopädie, so verdienen diesen Namen jedenfalls

1. alle diejenigen Methoden, welche das deforme Gelenk oder den deformen Skelettheil mehr oder weniger redressiren und ihn zur Function, d. h. Bewegung, Arbeit, in dieser Stellung zwingen;

2. diejenigen Methoden, welche das deforme Gelenk oder den deformen Skelettheil zu einer normalen oder der normalen sich nähernden Bewegung veranlassen, anders gesagt, durch die Arbeit in mehr oder weniger corrigirte Stellung überführen, oder die Bewegung in normale Bahn lenken.

Solche Methoden sind nun keineswegs neu, sie sind, wenn auch nicht im Geiste der eben entwickelten Principien und von denselben Erwägungen ausgehend, schon längst da und dort in in der Orthopädie zur Anwendung gekommen. So z. B. bei einzelnen Methoden der Klumpfussbehandlung mit redressirenden Gehverbänden oder Apparaten, bei einzelnen Verfahren der Skoliosebehandlung mit Gymnastik unter Anwendung redressirender Manipulationen und endlich in der maschinellen Zander'schen Gymnastik.

Und fragen wir nun nach den praktischen Resultaten, welche dann erzielt wurden, wenn die Methode den Namen der functionellen Orthopädie verdiente, so sind diese für viele Fälle unbedingt günstige. Ich greife nur ein Beispiel heraus: Jeder der sich mit Klumpfusstherapie beschäftigt hat, weiss, dass dann die raschesten Erfolge erzielt werden, wenn es gelingt, den Klumpfuss so weit zu redressiren, dass der Patient mit einem corrigirenden und die Bewegungsbahn sichernden Apparat gehen kann, sich somit mit jedem Schritte selbst redressirt. Das ist functionelle Orthopädie.

In Bezug auf Skoliosenbehandlung möchte ich nur auf eine Angabe Zander's aufmerksam machen, der mittheilt, dass er Skoliosen, die mit Gymnastik behandelt worden waren und nicht redressirt werden konnten, vermittelst seiner Apparate, die ja bis

Digitized by Google

zu einem gewissen Grade auch Führungsapparate sind, doch noch gebessert habe. In so weit würde also die bisherige Praxis der erwähnten Methode unbedingt das Wort reden. Aber speciell bei der Skoliose sind es noch ganz andere Gründe, die einer Behandlung auf activ redressirendem Wege rufen, ja die uns mit Nothwendigkeit auf eine solche Methode hinweisen, weil der Grundsatz: passives Redressement und Fixation so wie so nicht Anwendung finden könnte. Für das passive Redressement sind wir hier auf die Extension, allenfalls Reclination und die Rotation vermittelst Anfassens der Rippen angewiesen (s. Staffel, Behandl. der Skoliose). Dass die Rippen schlechte Hebel sind zur Ausführung eines Redressements, liegt je nach dem Alter des Individuums, zum Theil in ihrer starken Elasticität, zum Theil in ihrer nicht sehr starken Verbindung mit den Wirbeln. Ganz besonders aber sind es die eingesunkenen Theile des Thorax, welche auf passivem Wege herauszuheben wir keinerlei Mittel in der Hand haben. Dass das aber auf activem, selbstthätigem Wege möglich ist, darüber belehrte mich eine Erfahrung, welche sicherlich nicht vereinzelt dasteht. Ich beobachtete nämlich, dass bei einer skoliotischen, über 50 Jahre alten Frau, welche in Folge von Erkrankung an Melanosarkom während 6 Monaten an einem rechtsseitigen, trotz 18 maliger Punction sich immer wieder ersetzenden Pleuraerguss litt, die linke der Concavität der Skoliose entsprechende Thoraxhälfte, deren Rippen ganz bedeutend eingesunken waren, sich ganz erheblich heraushob. Die Skoliose erschien dadurch auffallend gebessert. Die Dyspnoe und der Zwang, die linke Thoraxhälfte zur Athmung beizuziehen, hatten also in diesem Falle das Redressement zu Stande gebracht, allerdings, und das unterscheidet eine solche Zwangsbehandlung von unseren therapeutischen orthopädischen Eingriffen, unter beständiger, unausgesetzter Einwirkung. Thatsache bleibt aber, dass die Muskeln unter ungünstigsten Verhältnissen in Bezug auf Alter der Patientin und Entwickelungsgrad der Skoliose ein Redressement vollzogen haben, für welches uns auf passivem Wege kein wirksames Mittel offen geblieben wäre.

Wir dürfen uns also durch die Einreden derjenigen nicht stören lassen, welche behaupten, dass die Muskeln am deformen Skelett auch nur deformirende Arbeit verrichten. Der Satz ist

Digitized by Google

richtig, wenn wir die Arbeit nicht einzurichten, ihr nicht die richtige Bahn anzuweisen im Stande sind. Aber eben darin sollen wir uns versuchen, in dieser Richtung soll die Orthopädie, wo es nur immer angeht, weiter arbeiten. Alle die eben angedeuteten Erwägungen haben mich dazu veranlasst, an die Construction von Apparaten zu gehen, die die genannten Bedingungen erfüllen sollten, Redressement des skoliotischen Rumpfes und Führung desselben in bestimmter Stellung, durch bestimmte Ebenen, bei verschiedenen Bewegungen. Selbstverständlich konnte dabei an einen Portativapparat nicht gedacht werden, denn die Erfüllung so weitgehender technischer Anforderungen ist heutzutage für einen Apparat, der seine Stütze nur am Körper selbst finden muss, nicht denkbar. Ich wurde demnach auf stabile Apparate zur sitzungsweisen Benutzung gedrängt. Eine Umschau unter den Zander'schen Bewegungsapparaten für active Gymnastik ergab, dass wohl die einzelnen Bewegungstypen des Rumpfes (Rotation, seitliche Inflexion) durch Apparate repräsentirt sind, jedoch fehlt dort alle und jede Einrichtung zur Fixation und zur genauen Verstellbarkeit bezw. Registrirung der Verstellungen. Ferner sind jene Apparate zum Sitzen eingerichtet, was bei Uebungen für Skoliotische ein unbedingter Nachtheil wäre und diejenigen, welche dem von mir gewünschten Typus am besten entsprächen, arbeiten mit reinem Seitendruck. (Ich denke hier an einen Schaukelapparat mit redressirender seitlicher Lendenpelote.) Für meine ersten Versuche wählte ich vorderhand ebenfalls die 2 einfachsten und häufigsten Bewegungen des Rumpfes, die Seitenbiegung und die Rotation. Für die Seitenbiegung dient dieser Apparat (s. Taf. XIV, Fig. 1), den ich schlechtweg Rumpfbeugeapparat nenne, für die Rotation der andere (s. Fig. 2), Rotationsapparat.

Der erstere zeigt folgende Construction:

In dem kräftigen Fuss von starkem Tiefendurchmesser liegt ein Standbrett (b), das sich vermittelst eines Zahnradgetriebes auch bei Belastung leicht heben lässt. An der hinteren Seite des Apparates liegt eine starke, sehr leicht bewegliche Welle (c), in welche 2 Hebel (d und e) nach oben gerichtet eingelassen sind und ein solcher nach unten gerichteter (f). Letzterer trägt ein verschiebbares Gewicht (g) und eine Scala und kann zudem auf dem Scheibensegment (h) in einen mehr oder weniger stumpfen

Digitized by Google

Winkel zu den nach oben ragenden Stäben gestellt werden. Die beiden oben verbundenen Stäbe tragen an der Verlängerung des Verbindungsstückes (i) eine Rolle (k) zur Aufnahme der Schnur für die Suspensionsvorrichtung, ferner eine Doppelhülse (l) zur Aufnahme der Stützvorrichtung für die Schultern und endlich eine Doppelhülse (m) mit horizontal drehbarem Träger (n) für eine Druckpelote (o). Alle diese Einrichtungen sind insgesammt vertical verstellbar. Die Skala an dem einen Stabe sorgt für die Möglichkeit der Notirung der Stellung. Die Schulterhalter (p) sind zudem nach rechts und links und in der Tiefe verstellbar. Eine kräftige Vorrichtung dient ferner der Fixirung des Beckens (q). Die seitwärtsfassenden Halter (r) stehen in jeder Stellung in gleichen Abständen von der Mitte und werden durch Kurbeldrehung einander genähert und von einander entfernt.

In diesem Apparate können die Kinder seitwärts Rumpfbeugen in vorgeschriebener Ebene mit fest gefasstem Becken und beliebig gefassten Schultern (s. Fig. 2) ausführen und zwar mit folgenden Modificationen:

1. Der hinter der Wirbelsäule liegende Drehpunkt kann in beliebige Höhe verlegt werden. Hierdurch gewinnt man einen Einfluss auf die Lage des Krümmungsscheitels bei den auszuführenden Bewegungen.

2. Die Schultern können
   a) vollständig symmetrisch gefasst werden,
   b) beide vorgeschoben oder
   c) beide zurückgezogen werden. Diese Verstellungen kommen in Frage bei zu starker Krümmung nach vorn oder nach hinten und bei Tendenz nach vorn oder hinten überzuhängen.
   d) Die eine Schulter kann vorgeschoben, die andere zurückgezogen werden. Hieraus resultirt eine stärkere Rückwärtsbeugung der einen Schulter während der Seitenbeugung und stärkere Rotationstendenz der Wirbelsäule nach der zurückgezogenen Seite.
   e) Die Schultern können in der Frontalebene verschoben werden, was ebenfalls zu einer asymmetrischen Bewegung führt dadurch, dass der Bogen auf Seite der kürzer gestellten Schulter ebenfalls kürzer wird.

Digitized by Google

Selbstverständlich können vermittelst dieser Verstellungen mannigfache Combinationen in der Stellung des Uebenden geschaffen werden.

3. Die angegebene Pelote, welche in eine um den vorderen senkrechten Längsstab drehbare Hülse eingeschoben ist, lässt sich ebenfalls in beliebiger Höhe, und durch Einschieben in die Hülse in beliebiger Breite appliciren.

Da sie an dem selbst pendelnden Stabe angebracht ist, so schwingt sie mit dem sich seitwärts beugenden Körper hin und her, ihn immer begleitend, und je nach der Spannung der an ihrem hinteren Ende angebrachten Feder ihren Druck ausübend. Wir bedienen uns dieser Pelote, um eine redressirende Wirkung auf den Thorax auszuüben, so dass die bei der Uebung thätigen Muskeln an dem redressirten Skelett angreifen.

4. Eine weitere sehr wichtige Einrichtung liegt in der Verstellbarkeit des mit dem Laufgewicht versehenen grossen Pendels, welches den ganzen obern beweglichen Theil balancirt. Durch Verschieben des Gewichtes nach unten erzielt man eine schwere Beweglichkeit des Systems überhaupt, aber auch, wenn die Bewegung einmal angehoben ist, grössere Schwungkraft.

Durch Verstellung des Pendels auf der mit der Drehaxe fest verbundenen Scheibe dagegen erzielt man einen schweren Gang des oberen Theiles nach einer bestimmten Seite und in bestimmter Kraft; der Apparat hängt nach einer Seite. (In Fig. 2 ist das Pendel leicht seitwärts links gestellt, bildet also mit der über der Achse gelegenen Stange einen nach links offenen stumpfen Winkel.)

Der Apparat ermöglicht also dem Uebenden unter Fixirung des Beckens, in Verticalextension event. mit Hinzufügung eines redressirenden Pelotendruckes unter beliebiger Verstellung der Schultern und unter Anwendung eines auf den Schulterhalter wirkenden Widerstandes nach einer bestimmten Seite, Seitenbeugungen des Rumpfes auszuführen.

Die Uebungen sind so leicht auszuführen und Dank dem glatten Gange des Apparates so mühelos, dass sie ohne Beschwerde von Kindern 8—10—15 Minuten hinter einander mit Leichtigkeit ertragen werden. So lange kann kaum eine andere Uebung ausgedehnt werden.

Nicht zum Wenigsten aus diesem Grunde haben wir in diesem

Digitized by Google

Apparate ein wichtiges Mittel zur Correctur der skoliotischen Wirbelsäule gewonnen.

Bei der Anwendung haben wir folgendermaassen zu verfahren: Setzen wir den Fall, es handle sich um eine linksconvexe Totalskoliose.

Das Kind, welches zuvor im Mess-Apparat gezeichnet ist, wird mit entblösstem Oberkörper auf den Apparat gestellt. Das Standbrett wird so hoch hinaufgewunden, bis die unteren Lendenwirbel in der Höhe der Drehachse des Apparates liegen. Sodann wird das Kind vermittelst der Kopfschlinge leicht extendirt. Die Extension bewirkt, dass das Kind dem Apparate in seiner nachherigen Bewegung besser folgt. Die Beckenhalter werden durch Drehung der entsprechenden Kurbel zusammengeschoben, nachdem sie in der Höhe etwas unterhalb der Spinae anter. super. eingestellt sind. Es werden die beiden Schulterhalter symmetrisch angeschoben, so dass der Thorax nicht beengt ist. Nun zieht man den das System in der senkrechten Stellung haltenden Bolzen aus und fordert das Kind auf, sich links und rechts seitwärts zu beugen. Haben wir es mit einer ganz leichten Form von Totalskoliose zu thun, so genügt der gleichmässige, die Bewegung des Uebenden in eine frontale Ebene zwingende Gang des Apparates oft schon allein, die Bewegung, die frei ausgeführt asymmetrisch ist, zu einer symmetrischen zu machen, und damit sind wir für's Erste befriedigt und lassen die Uebung täglich 1—2 mal 5—10 Minuten ausführen. Spätere Controllmessung lehrt dann, ob wir richtig eingestellt haben oder nicht.

Beobachten wir nun bei diesem Einstellungsversuche, dass die einfache symmetrische Stellung nicht genügt, dass z. B. die links convexe Seite bei der Linksbeugung sich nicht genügend einbiegt, so versuchen wir den linken Schulterhalter der Mitte zu nähern, so dass der mit der linken Schulter zu beschreibende Weg kürzer wird als der rechtsseitige. Sollte ferner bei diesem Experimente sich zeigen, dass nun die linke Seite weniger arbeitet, d. h. in Folge der ungünstigen Hebelverhältnisse der Schulterhalter weniger weit nach unten geführt wird als rechts, so helfen wir uns wiederum durch Verstellung des Gewichtshebels auf der Verstellungsscheibe nach links, wodurch der Widerstand boider Seiten des Apparates wieder ausgeglichen wird. Es kann auch vorkommen,

Digitized by Google

dass die vorhandene Ungleichheit in der Form der Seitenbiegung verschwindet, sobald wir auf Seite der Convexität einen stärkeren Widerstand geben.

Haben wir endlich beobachtet, dass ein gewisser Grad von Torsion vorhanden ist, so wenden wir überdies die Pelote an. Wiederum wird diese dort angelegt, wo wir die günstigste Wirkung beobachten, und je nach dem Widerstande der betreffenden Partie wird auch der Druck durch die Spannung der Feder modificirt.

Das einfache Beispiel einer Totalskoliose lehrt, wie sehr hier individualisirt werden muss und wie wenig sich bis jetzt stricte Gesetze über die Anwendung des Apparates aufstellen lassen.

Im Allgemeinen haben wir uns davon überzeugt, dass ungefähr folgende Grundsätze maassgebend sind:

1. Die Stellung der Schulterhalter muss nach der Tendenz des Falles, rechts oder links zu fallen, gerichtet werden.

2. Die vorstehende Schulter ist etwas zurückzuziehen.

3. Die Pelote ist auf der Seite aufzusetzen, an welcher die stärkste Torsion bemerkbar ist.

4. Der grössere Widerstand ist auf der Seite anzuwenden, auf welcher die Pelote liegt. Diese Regel ist aber sehr mit Reserve anzuwenden, denn öfters ist man dadurch, dass die Kinder sich nach der Seite des grösseren Widerstandes schieben und nicht nur beugen, zu einer Umkehrung der Regel gezwungen.

Jeder Fall muss demnach zuerst vom behandelnden Arzt sorgfältig eingestellt und während der Uebung controllirt werden, bis er eine Einstellung gefunden hat, welche eine möglichst günstige Correctur herbeiführt. Wir benutzen öfters auch 2 Einstellungen beim gleichen Fall und lassen die Uebungen unmittelbar einander folgen. Die Einstellung, welche stets auf den hierzu erstellten Formularen für jeden einzelnen Fall genau notirt wird, ist sehr rasch bewerkstelligt und erfordert auch bei den complicirten Formen höchstens 1—$1^1/_2$ Minuten. Nachdem der Apparat, den wir seit Anfang des Jahres 1895 brauchen, eine Zeit lang in Function stand, konnten wir an unseren Messungen den günstigen Einfluss, den derselbe auf unsere Resultate hatte, unschwer erkennen. Wir sahen Reductionen von leichten Skoliosen in so kurzer Zeit, wie früher nie. Mehrere solcher Fälle, die bisher unserer Behandlung einen bedeutenden Widerstand entgegengesetzt

Digitized by Google

hatten, wurden bedeutend gebessert und konnten entlassen werden. Sehr günstig sahen wir auch die Seitenverschiebungen des Rumpfes beeinflusst, sowie die Stellung der Schultern und die mittelschweren und schweren Rippenbuckel zeigten weit mehr als bei der Anwendung des Detorsionsapparates mit ruhender Belastung eine bessere Nachgiebigkeit gegen manuelle Redressementsversuche.

Aus diesem Grunde pflegen wir nun auch den Apparat bei fast allen Skoliosen anzuwenden. Fast immer gelingt es nach einigen Versuchen, eine Einstellung heraus zu finden, welche die Bewegung günstig beeinflusst. Wir haben die Genugthuung, dass unsere Resultate durch Anwendung dieses Apparates eine wesentliche Verbesserung erfahren haben, was ja auch unsere Statistik nachweist. Die später zu erwähnenden Zahlen ergeben vom Jahr 1895 an 11 pCt. mehr Besserungen, als bis zu diesem Zeitpunkt.

Es folgte nunmehr die Construction des Rotationsapparates (s. Taf. XV, Fig. 3). Eine starke eiserne Säule (a) trägt 2 gusseiserne Arme oder Träger, von denen der untere (b) als Träger für die Beckenfixationsvorrichtung (c), der obere (d) als Träger für die, der Hauptsache nach an den Schultern angreifende, Rotationsvorrichtung dient. Die beiden Träger werden vermittelst der Schrauben s und t durch Umdrehung der entsprechenden kleinen Kurbel auf- und abwärts bewegt. Die Rotationsvorrichtung besteht aus einem Bügel (e), der in die über dem Kopfe des Uebenden in den Träger eingesenkte Rotationsachse (f) gefügt ist. Der Bügel trägt an seinem horizontalen Theile die Rolle (g) für die Suspensionsvorrichtung, an ihrem verticalen Theile dagegen eine ähnliche Vorrichtung zur Fixation der Schultern (h), wie der vorige Apparat, mit derselben Verstellbarkeit, ferner ebenfalls in Analogie mit dem vorigen Apparate eine verstellbare Druckpelote (i). Die Construction ihrer Fassung ist so gewählt, dass der Stab, welcher die Drehachse des Pelotenhebels trägt, bei Application auf die rechte Seite links von der senkrechten Stange (e) steht und umgekehrt. Durch diese Construction ist es möglich gemacht, die Pelote bis hart an die Dornfortsatzlinie heranzuschieben.

Während nun die an der eben besprochenen Stelle einschaltbare Pelote mit den Schultern des Uebenden, d. h. mit dem diese fixirenden Apparattheil mitläuft, somit also eine Rotationsbewegung unter beständigem Redressement ermöglicht, dient eine zweite, auf

Digitized by Google

dem unteren Träger fixirte Pelote (k) dazu, den Uebenden eine Bewegung gegen einen federnden Widerstand ausführen zu lassen. Diese Art der Anwendung des Rotationsapparates gleicht also auf ein Haar dem von Benno Schmidt angegebenen Verfahren, der die Skoliotischen eine kräftige Rotationsbewegung mit einem gewissen Schwung ausführen liess, während seine Hand sich gegen die fixirten oder torquirten Theile presste. Diese Bewegung kann sehr gut zur Mobilisirung verwendet werden. Die Abbildung Fig. 4 zeigt den Gebrauch des Apparates und dessen Wirkungsweise am entblössten Körper. (Die regelmässigen Uebungen finden selbstverständlich in der bei uns üblichen leichten Turnkleidung statt.)

Aus der oben gegebenen Beschreibung geht hervor, dass der Apparat für die Rotationsbewegung des Rumpfes ähnliche Verstellungen gestattet, wie der Rumpfbeugeapparat für die Seitenbeugung. Die Bewegung des Apparates um die senkrechte Achse kann nun nach Belieben durch eine Hemmungsvorrichtung erschwert werden. Ueber eine auf der Drehachse (s. Fig. 3f) des Apparates liegende Rolle (l) wird eine Schnur geführt, durch eine ebenfalls horizontal liegende Rolle (m) weiter geleitet und auf einer vertical gestellten Doppelrolle (n) aufgewickelt. Diese wird wiederum in ihrem Gange durch eine zweite, an einem Hebel (o) mit Laufgewicht (p) befestigte Kette in ihrem Gange beeinflusst. Die Drehachse ist so gestellt, dass sie ungefähr in derselben senkrechten Ebene liegt, in welche die beiden Trochanteren im Beckenfixationsstück sich einstellen. Die Wirkungsweise des Apparates kann nun auf folgende Weise modificirt werden:

1. Wählt man für die Schultern eine mittlere Stellung, so wird die Drehung vom Uebenden demnach in dieser Achse ausgeführt.

2. Schiebt man die Schulterhalter vor, so wird mit der Drehung zugleich eine stärkere Seitenverschiebung des Rumpfes zu Stande gebracht und zwar beiderseits gleich.

3. Schiebt man die Schulterhalter zurück, so resultirt daraus bei der Rotation nach rechts eine gleichzeitige Verschiebung des Oberkörpers nach links und umgekehrt.

4. Schiebt man die eine Schulter vor, die andere zurück, so entstehen bei der Rotation daraus die entsprechenden Combinations-

Digitized by Google

formen der Verschiebung, bezw. die Reduction der Drehung um den der Differenz in der Schulterhalterstellung entsprechenden Grad.

5. Schiebt man die Schultern beide nach rechts oder beide nach links, so ergiebt sich daraus eine Drehung der Wirbelsäule in einem tiefer liegenden Theile, wohl am stärksten in demjenigen, in welchem die stärkste Abknickung stattfindet.

6. Fügt man hierzu den Druck der am beweglichen Theile verschiebbar angebrachten Pelote, so lässt sich dadurch ebenfalls der Ort der stärksten Drehung genauer localisiren, oder es lässt sich ein Abschnitt des Rumpfes, welcher bei der Drehung eine abnorm starke Drehungstendenz zeigt, in dieser Richtung reduciren.

7. Bringt man die feste Pelote in Anwendung, so entsteht die bereits oben skizzirte Wirkung. Der oberhalb der Pelote liegende Rumpfabschnitt wird über die Pelote gleichsam rückwärts geworfen.

8. Fügt man zu den beschriebenen Vorrichtungen noch die Spannungsvorrichtungen für die Drehungen, so gewinnt man ein neues Moment, das für das Redressement in äusserst wirksamer Weise zu verwerthen ist. Erst wenn der Bewegung ein gewisser Widerstand entgegengesetzt wird, so treten die verschiedenen Verschiebungen des Rumpfes deutlich hervor.

Wenn auch die Einstellung, insbesondere auch die Auswahl und Anwendung der Grösse des Widerstandes in jedem einzelnen Falle durch sorgfältige Beobachtungen der Wirkung am entblössten Oberkörper studirt werden muss, so gilt doch gesetzmässig von vornherein für jeden Fall, dass bei der Rotation nach rechts insbesondere die linksseitige schräge Bauchmusculatur und der rechtsseitige Sacrospinalis in Contractionszustand versetzt werden. Hieraus lässt sich für jeden Fall ein Theil der Wirkung voraus bestimmen.

Selbstverständlich werden die Stellungen des Apparates, welche an allen Theilen mittelst Scalen abzulesen sind, auf den beigedruckten Formularen für jeden einzelnen Fall notirt, damit in den Uebungsstunden der Apparat rasch und sicher (1—2 Minuten Verstellungszeit) verstellt werden kann. Er dient uns hauptsächlich zur Behandlung der complicirten Formen der Skoliosen, welche durch seine Anwendung nächst derjenigen des Rumpfbeugeappa-

Digitized by Google

rates von allen uns bis jetzt bekannten Apparaten die günstigste Beeinflussung erfahren haben[1]).

Dass die Apparate eine günstige momentane Wirkung entfalten, davon kann man sich jederzeit durch das Experiment überzeugen. Es ist also nur die Frage zu entscheiden, ob eine derart durchgeführte sitzungsweise Behandlung zu einem Ziele führt. Wenn letzteres im Allgemeinen schon durch die Erfahrungen mancher Orthopäden, besonders aber der Zander-Institute und durch unsere eigenen früheren Erfahrungen ausser Zweifel gestellt worden ist, so beweist unsere seit Jahren streng durchgeführte Controle der Resultate vollends, dass dieselben durch die Einführung dieser Bewegungsapparate in die Therapie auf's Günstigste beeinflusst worden sind. Ich verweise hier auf die Copien von Maasszeichnungen, die mit meinem Apparate hergestellt sind und die einige der erreichten Resultate darstellen, ferner auf die Albums mit Zeichnungen, in denen Sie sämmtliche Fälle registrirt finden.

Sofort mit Einführung des Rumpfbeugeapparates zeigte es sich, dass die leichteren Formen der Skoliose sich weit rascher umkrümmen als bei Anwendung der einfachen Gymnastik in Combination mit den Detorsionsapparaten und ein Blick in unsere Messbilderalbums überzeugt uns sofort von dieser Thatsache, wenn wir ein solches aus der Periode der Gymnastik und des passiven Redressements demjenigen aus jüngster Zeit gegenüberstellen. Besonders sehen wir mehr Besserung der Torsion als früher[2]).

Mehr als alles Andere sagen jedoch die Tabellen, auf welchen ich die Resultate unserer Behandlung aufgezeichnet habe. Wir verfügen über eine Statistik von 3 Zeiträumen[3]).

1. Die 7 ersten Jahre des Institutsbetriebes, 1883 Herbst bis 31. December 1890 (in unserem ersten Bericht in der Zeitschrift

---

[1]) Anmerkung: Die beschriebenen Apparate werden von der Maschinenfabrik von A. Schmid a. d. Sihl, Zürich, geliefert.

[2]) Anmerkung: Die Veränderungen zeigten sich viel rascher als bei den früheren Behandlungsmethoden, so dass ich genöthigt war, die controlirenden Maasszeichnungen, die ich in der Regel alle 2 Monate anfertigte, im Anfang der Behandlung schon nach 4 Wochen oder mindestens wieder nach 6 Wochen vorzunehmen.

[3]) Anmerkung: Ich bemerke hierzu, dass die hier verwertheten Messungen sämmtlich von mir persönlich mit dem von mir construirten Messinstrumente ausgeführt sind. Vor Construction meines Messapparates wurde der Mikulicz'sche Apparat verwendet.

Digitized by Google

für orthop. Chirurgie zusammengefasst). In dieser Zeit war die Behandlung eine vorwiegend gymnastische; auch Gypscorsets, Nyrop'scher Apparat, Lagerungsapparate spielten eine gewisse Rolle. Wir erzielten damals in 68 pCt. Besserung (s. Tabelle I).

Tabelle I.

1883—90.

	Behandelte	Geheilt	Gebessert	Unverändert	Verschlimm.
Total	38	3	33	2	—
Lumbal	38	0	31	4	3
Dorsal, einfach . . .	14	3	6	1	4
Dorsal, complicirt . .	79	3	37	25	14
	169	9	107	32	21
			116	53	

oder 68,6 pCt. günstige 31,4 pCt. ungünstige Resultate.

2. Der Zeitraum vom 1. Januar 1890 bis 31. December 1894. Dieser Theil des Berichtes liegt druckfertig vor uns. In diese Zeit fällt hauptsächlich die Anwendung der verschiedenen Detorsionsapparate nach Lorenz und eigener Construction. Es ergab sich hieraus in 73 pCt. der Fälle eine Besserung[1]) (s. Tabelle II).

3. Endlich wurden die Erfahrungen der letzten zwei Jahre aus der Zeit der Anwendung der neuen Apparate in derselben Weise registrirt. Sie ergaben Besserung in 84,5 pCt. der Fälle (s. Tab. III).

Diese Zahlen sagen uns deutlich genug, dass die Annahme, es müssten mit Einführung der functionell orthopädischen Methode

[1]) Anmerkung: Die Statistik ist so sorgfältig wie möglich hergestellt, es ist von jedem Falle zuweilen die Veränderung des Allgemeinbefindens der Seitendeviation und der Torsion extra notirt und erst aus diesen Zahlen wiederum für die Aenderung überhaupt eine Zahl abgeleitet. Die nähere Beschreibung des Verfahrens und die Zahlen sind in unserem in der Zeitschr. f. orth. Chir. demnächst erscheinenden Bericht niedergelegt.

[2]) Ueberdies stellte sich der Procentsatz der Gebesserten bei einer für den klin. Aerztetag im October aufgestellten Zusammenstellung, die Erfahrungen seit dem Bestehen der neuen Anstalt umfassend, noch besser, nämlich auf 88 pCt. Besserung.

Digitized by Google

Tabelle II.

1891—94.

	Behandelte	Gebessert	Unverändert	Verschlimm.
Total	64	54	5	5
Lumbal	12	9	1	2
Dorsal, einfach . . .	67	40	13	14
Dorsal, complicirt . .	108	82	18	8
	251	185	37	29
		185	66	

oder 73,7 pCt. günstige 26,3 pCt. ungünstige Resultate.

Tabelle III.

1895—96.

	Behandelte	Gebessert	Unverändert	Verschlimm.
Total	48	46	1	1
Lumbal	7	7	—	—
Dorsal, einfach . . .	42	26	8	8
Dorsal, complicirt . .	36	33	1	2
	133	112	10	11
		112	21	

oder 84,21 pCt. günstige 15,79 pCt. ungünstige Resultate.

die Resultate besser werden, keine verfehlte war. Die auf die anatomische Forschung sich aufbauende Methode scheint also noch durch die Praxis gerechtfertigt. Sie ist, nebenbei gesagt, die vorzüglichste und rationellste Mobilisirungsmethode und beste Vorübung zum Selbstredressement.

Digitized by Google

Ob ihr die Fixation mit einem Gypsverband nach dem Vorschlage Hoffa's beigefügt werden müsse, ist eine Frage, die wir heute nicht im positiven Sinne beantworten möchten, die aber geprüft werden soll, wiederum an der Hand von exacten Messungen.

Der Einwand, dass eine solche Methode nicht überall durchgeführt werden könne und dass deshalb zum Portativapparate gegriffen werden müsste, ist nicht stichhaltig. Wenn die Methode bessere Resultate giebt als andere, so ist auf diesem Wege zu arbeiten und Aerzte und Laien sollen davon überzeugt werden; dann wird der Ruf nach einem Geradehalter, der leider durch Fachcollegen immer noch zu sehr genährt wird, mehr und mehr verstummen.

Digitized by Google

XXXV.

Ueber Knochenabscesse.

Von

Dr. Kurt Müller

in Erfurt[1]).

Von jeher haben die durch acute Osteomyelitis erzeugten Knochenabscesse das Interesse der Chirurgen sowohl als der Bacteriologen wach gehalten.

Diese Abscesse stellen eine eigenthümliche Form der acuten Osteomyelitis dar, deren Zugehörigkeit zu diesem Kranhheitsbild vor allen Dingen von Garrè durch exacte bakteriologische Untersuchungen nachgewiesen wurde. Er fand, und andere Forscher, besonders auch Jordan und ich, konnten dies bestätigen, den Eiter dieser Herde stets von Staphylokokken bevölkert. Manchmal aber ist es gar nicht leicht, diese für gewöhnlich unschwer diagnosticirbaren Eiterungen zu erkennen und sind das dann die Formen, welche sich Jahre lang latent halten und ab und zu unter dem Bilde eines acuten Rheumatismus, oder unter der Form der sogenannten Knochenneuralgie der Franzosen auftreten. Eine kleine Ursache, ein Wetterumschlag, ein Stoss, eine geringe Darmindisposition genügen, den latenten und unerkannten Herd zum Aufruhr zu bringen, den zu unterdrücken in der Regel der Kampfesthätigkeit der Körperzellen gelingt, der aber manchmal schliesslich zum Aufbruch der Wunde führt, wodurch dann in das verkannte, räthselhafte Leiden Licht hineingebracht wird.

Gerade diese Formen, welche nach jahrelanger Latenz schliesslich zur offenkundigen Eiterung führten, sind es, welche die Bak-

[1]) Ein wegen vorzeitiger Abreise des Verfassers auf dem XXVI. Congress der Deutschen Gesellschaft für Chirurgie zu Berlin nicht gehaltener Vortrag.

Digitized by Google

teriologen besonders interessirt haben; bis vor Kurzem war die Frage, ob die Staphylokokken dieser Herde Virulenz besässen, die nach jahrelanger Latenz plötzlich wieder manifest werden könnte, eine offene und mir ist es zuerst gelungen, den Nachweis ihrer Virulenz zu führen. Da diese Mittheilung sich nur als Fussnote zu einem Referate über eine Arbeit von Garrè findet (Centralblatt für Bakteriologie, 1893, XIV, S. 247 ff.), so will ich dieselbe nochmals hier anführen, da sie bisher immer noch neben Schnitzler's Fall (ebenda 1894, XV, S. 270) den einzigen sicher bewiesenen Fall für diesen Wechsel der Virulenz bietet.

„Im Anschluss an die Bemerkung Garrè's, wonach alte Knochenabscese bisher bakteriologisch nicht untersucht worden sind, sei es mir gestattet, kurz eine diesbezügliche Untersuchung anzuführen, die ich auf Veranlassung meines Chefs, des Herrn Prof. von Bramann, unternahm.

Es handelte sich hier um einen alten Knochenabscess und dürfte deshalb die Mittheilung über den bakteriologischen Befund von Wichtigkeit sein. Die Krankengeschichte ist kurz folgende:

F. V., 11 Jahre alt, Bergmannssohn aus V., in der Zeit vom 24. 1. 93 bis 10. 3. 93 in der hiesigen chirurgischen Klinik (Halle) in Behandlung.

Im Frühjahr 1889 trat ein Schulkamerad den Patienten „unter die Kniescheibe". Er konnte noch 3 Tage danach gehen, fühlte sich dann aber nicht wohl und legte sich deshalb zu Bett. Das obere Drittel des rechten Schienbeins schwoll nun an, doch machte die Geschwulst keine sonderlichen Schmerzen, hinderte aber an Bewegungen des Kniegelenks. Schüttelfrost will er nicht gehabt haben. Allmälig ging die Geschwulst wieder zurück, kam aber jetzt jedes Jahr bei Eintritt der kälteren Jahreszeit wieder, um im Frühjahre wieder zu verschwinden.

Zunächst wurde von einem Arzte gegen das Leiden Jodtinctur gebraucht; später wurde incidirt, wobei sich nur reines Blut entleert haben soll.

Nach der Incision ging er 6 Wochen in einem Gipsverbande, wonach — aber wieder mit Eintritt des Frühjahrs — die Geschwulst fort war. Im folgenden Anfalle gebrauchte er ohne Erfolg „grüne Seife" und Salbeneinreibungen. Im Winter 1893 war die Geschwulst auch wiedergekommen; es wurde unter anderem nun graue Salbe, doch auch wieder ohne jedes Ergebniss gebraucht.

Bei der Aufnahme zeigte sich die obere Hälfte der rechten Tibia stark verdickt; die stärkste Anschwellung ist in der Gegend der Epiphysenlinie; gleichzeitig besteht ein geringer Grad von Genu valgum. Das geschwollene Bein ist verlängert; genaue Messungen ergeben, dass die kranke Tibia $2^1/_2$ Ctm. länger ist als die gesunde.

Die Haut über der Schwellung ist völlig normal, in Falten abhebbar, von vielen Venen durchzogen. Jedes Zeichen einer Entzündung fehlt. Die Geschwulst selbst ist knochenhart und lässt sich als Auftreibung der Epiphyse und des Schaftes der Tibia erkennen.

Digitized by Google

Auf der Höhe derselben findet sich eine Stelle, welche auf Druck sehr schmerzhaft ist.

Hitze und Frost oder sonstige Zeichen eines acuten Beginnes sind absolut nicht vorhanden gewesen. Die Temperatur schwankte in den letzten 8 Tagen Abends zwischen 37,5 ° und 38,2 ° an 2 Tagen. Alle übrigen erreichte sie nur 37,7 °. Das Allgemeinbefinden ist ganz ungestört.

Durch einen bogenförmigen Hautschnitt um den Condylus internus bis zum Ligamentum patellae wird am 3. 2. der Herd freigelegt. Der Knochen ist rauh, das Periost schwer abzulösen. Nach der Aufmeisselung zeigt sich eine grosse Eiterhöhle, in der sich dickflüssiger, gelber Eiter, gelbe Granulationen und etwas Knochengruss vorfand. Nach unten zu ist die Markhöhle durch compacten Knochen abgeschlossen.

Nach Auslöffelung und Verschluss der Höhle durch einen tief hineingeschlagenen Hautlappen wird Patient am 10. 3. geheilt entlassen. Die Temperatur, welche vor der Operation nur Abends 37,5 ° oder etwas mehr betrug und Morgens normal war, zeigt mit Ausnahme des Operationstages keine Steigerung mehr.

Das Operationsergebniss hatte demgemäss die vorher gestellte Diagnose auf osteomyelitischen Knochenabscess bestätigt; sie wurde gleichfalls erwiesen durch die bakteriologische Untersuchung. Aus dem in verflüssigtem Agar vertheilten und in Platten ausgegossenen der Impfnadel aus den Granulationen anhaftenden Materiale wuchs bei 37 ° schon nach 24 Stunden eine grosse Zahl von charakteristischen Colonien des Aureus in Reincultur und zwar sehr zahlreich, so dass bei der dritten Verdünnung trotz der Verwendung minimaler Spuren von Material noch etwa 40 Colonien auf der Platte (75 Mm. im Durchmesser) wuchsen.

Schon nach 48 Stunden hatten sie die schönste Orangefärbung angenommen und verriethen auch in Gelatinecontrolculturen die beste Lebensfähigkeit.

Auch der Eiter und die ausgekratzten Granulationen enthielten zahlreiche, nach Gram färbbare Häufchen von Kokken.

Die in Bouillon gewonnenen Kokken wurden jetzt Kaninchen subcutan und intramusculär eingeimpft. Es gelangte dazu eine 24stündige, bei 37 ° gezüchtete Cultur in Mengen von $^2/_{10}$—$^3/_{10}$ Cbctm. zur Verwendung. Alle Thiere bekamen jetzt Temperatursteigerungen bis zu 40 °, ohne dass jedoch durch Palpation ein Abscess nachzuweisen gewesen wäre. Nach 2 Tagen war die Temperatur abgefallen, die Thiere, vorher nicht ganz munter, wurden wieder lebhaft und keine Spur zeigte sich mehr an der Impfstelle. Nur ein Thier, dem intramusculär Cultur injicirt war, bekam bei wenig gestörtem Allgemeinbefinden einen Abscess von etwa Nussgrösse, in dessen Eiter sich zahlreiche Staphylokokken fanden.

Es dürfte dieser Befund zur Genüge beweisen, dass die in dem 4jährigen Knochenabscess abgelagerten Kokken ihre Wirkung völlig bewahrt haben. Es sprechen dafür die üppigen Colonien und der letztangeführte Thierversuch; dass das eine Thier keine schwereren Erscheinungen bekam und die anderen

Digitized by Google

fast ganz gesund blieben, kann wenigstens bei den differenten Resultaten, die auch andere Forscher bei Verimpfung von Staphylokokken auf Thiere erhielten (Becker, Krause, Rosenbach, Ribbert, Orth, Wyssokowitsch, Weichselbaum, Rodet, Lübbert, Grawitz, E. Fraenkel, Sänger, Baumgarten), nicht als Gegenbeweis für die Virulenz angesehen werden. Abgesehen von den sonstigen Symptomen, spricht das Fehlen jeder entzündlichen Reizung dafür, dass es sich nicht etwa um Neuinfection, sondern um die Wirkung jahrelang latent gebliebener, völlig virulenter Osteomyelitiserreger handelt.

Heute bin ich in der Lage, einen noch ungleich beweisenderen Fall mitzutheilen.

Ein 63jähriger Beamter von kleiner, schwächlicher Statur und schlechtem Ernährungszustande kam vor einigen Monaten in meine Sprechstunde, um sich wegen seines Rheumatismus, welchen er seit einem Jahre, nur mit kurzen Pausen der Unterbrechung, oft mit enormen Schmerzen im rechten Bein hat, das betreffende Glied mit Röntgen'schen Strahlen durchleuchten zu lassen. Derartigen Anforderungen pflege ich nie ohne weiteres nachzukommen; zunächst versuche ich die Diagnose ohne dies Hilfsmittel zu stellen und begnüge mich damit, sie durch Röntgen'sche Strahlen bestätigen zu können. Hier zeigte sich mir bei der Untersuchung ein sehr erheblich abgemagertes, im Kniegelenk in leichter Flexion versteiftes und ausserdem noch nach O-Beinart verbogenes rechtes Bein. Der Oberschenkelknochen dagegen war in seiner ganzen Länge ausserordentlich stark, wohl auf das Fünffache seiner sonstigen Masse verdickt. Besonders stark war diese Verdickung in der Gegend der unteren Epiphyse, wo die sonst am ganzen Bein völlig unveränderte Haut leichte narbige Einziehungen zeigte. Am Knie war von den sonstigen Gebilden nicht viel abzupalpiren; es ging allmälig in die nur noch im oberen Drittel stark verdickte Tibia über. Druck erzeugte nur am unteren Drittel des Oberschenkels sehr bedeutendes Schmerzgefühl; dagegen quälten den alten Herrn bereits seit Monaten spontan und anfallsweise auftretende Schmerzen von angeblich fürchterlicher Intensität, derartig, dass er seit dieser Zeit das Bein nicht mehr gebraucht und vollkommen schlaflos ist. Die Vorgeschichte ergab, dass Pat. nur in seinem 13. Jahre ernstlich krank war. Vorher und seither war er niemals wieder bettlägerig und hatte nur in den letzten Jahren ab und zu unter leichten rheumatischen Schmerzen zu leiden. Damals im 13. Jahre war er plötzlich mit sehr heftigen Schmerzen, Fieber, Schüttelfrost und den weiteren Symptomen erkrankt, die eine acute Osteomyelitis anscheinend der unteren Femurdiaphyse erkennen lassen. Mindestens 4 Monate lag Patient, dem die Aerzte das Bein abschneiden wollten, fest und er bekam erst Befreiung von seinem Leiden, als durch die jetzt narbigen Stellen am Knie lange Zeit dicker Eiter abgeflossen war. Nach etwa $^3/_4$ Jahren war Patient wieder hergestellt, nur war sein Bein im Kniegelenk steif geblieben; doch lernte er sich mit diesem Deficit im Laufe der Zeit abfinden. Er ist Beamter geworden und hat seinen schweren Dienst bis in die letzte Zeit hinein gut verrichten, ja sogar

Digitized by Google

noch ganz zuletzt seine Beine im Tanzen erproben können. 50 Jahre waren seit der ersten Erkrankung vergangen, als die furchtbaren Schmerzen auftraten — und trotz dieser langen Frist konnte es keinem Zweifel unterliegen, dass es sich um eine recidive Osteomyelitis und zwar höchst wahrscheinlich um einen osteomyelitischen Knochenabscess des Femur handelte. Die verlangte Röntgensche Durchleuchtung zeigte natürlich in diesem Falle nichts weiter, als was bereits feststand, eine enorme Verdickung der unteren zwei Drittel des Oberschenkels. Irgend welche Schattirungen waren an dem tiefschwarz erscheinenden Knochen nicht zu sehen. Der Herr ging auf die vorgeschlagene Operation ein. Ich legte zunächst das untere Drittel des Oberschenkelknochens frei und gelangte nach mühevoller Meisselarbeit durch colossal festen und enorm spröden Knochen in eine Höhle, welche mit grünlich gelbem Eiter, von dem aseptisch sofort Proben entnommen wurden, gefüllt war. Die Höhle erstreckte sich, wie mir Sondirung bewies, ohne Abschluss bis in die Trochantergegend nach oben, bis in das versteifte Kniegelenk nach unten; ich meisselte deshalb zunächst den Knochen bis in die Gegend des Hüftgelenks auf, ohne das Ende der Höhle erreicht zu haben; nach unten kam ich in Knochenmassen, welche Reste des versteiften Kniegelenks darstellten und nach Durchschlagung dieser noch in die obere Hälfte der Tibia. Während im Oberschenkel der grünliche und leicht stinkende Eiter in einer zusammenhängenden Höhle lag, fanden sich in der Tibia zahlreiche, nicht mehr confluirende kleine Abscesschen von Erbsengrösse und gleichem Inhalt. Wahrscheinlich war im Oberschenkel die Anordnung früher eine gleiche gewesen und war es erst der jahrelangen Minirarbeit, der nachher zu erwähnenden Keime gelungen, aus den kleinen Abscesschen eine zusammenhängende Höhle zu bilden, die nun den von mächtigen Knochenwandungen eingeschlossenen Knochenabscess darstellte. Kurz sei nur noch erwähnt, dass die Wunde genäht wurde und dass nur im oberen und unteren Wundwinkel Drains eingeführt wurden. Die genähte Haut liess sich in die Knochenhöhle eindrücken, so dass im Ganzen günstige Wundverhältnisse geschaffen wurden, die schon nach wenigen Wochen solchen Fortschritt in der Heilung bedingten, dass es sehr wahrscheinlich ist, dass Patient sein Bein bald wird wieder gebrauchen können[1]).

Der aseptisch aufgefangene Eiter — und dies interessirt bei der vorliegenden Beobachtung ganz besonders, wurde nun in der üblichen Weise bakteriologisch verarbeitet und festgestellt, dass nur Staphylococcus pyogenes aureus in ihm enthalten war; der Pilz ging sehr leicht, besonders üppig auf körperwarmen Agarplatten an und erzeugte blendend gelben Farbstoff. Zeugte diese Farbproduction bereits für eine relativ gut erhaltene Lebensthätigkeit der Pilze, so bewies diese weiterhin der Thierversuch. Gelang es auch nicht, Kaninchen zu tödten, so bekamen sie doch sammt

[1]) Anmerkung bei der Correctur. Der Patient ist inzwischen vollkommen hergestellt und läuft in passendem Schienenapparat.

Digitized by Google

und sonders intramusculäre Abscesse, wenn die Pilzcultur in die Muskeln eingespritzt wurde. Die zu diesen Einspritzungen genommene Menge bestand aus einer 1 Mm. im Durchmesser haltenden Platinöse voll Culturmasse, die in 1 Ccm. sterilem Wasser verrieben war. Leider musste auch ich selbst als Versuchsperson dienen, indem ich nach der Operation eine ganze Zahl kleiner Furunkelchen an die Hände bekam, die ich mir wohl selbst durch kleine Risse eingeimpft hatte.

Fasse ich meine Mittheilung nochmals kurz zusammen, so handelt es sich hier um einen 50 Jahre alten Knochenabscess, der als Rest einer im 13. Lebensjahre durchgemachten acuten Osteomyelitis anzusehen ist. 50 Jahre lang hatten die, wie sich zeigen liess, noch virulenten Kokken geschlummert, um dann zu erwachsen und durch Erzeugung unerträglicher Schmerzen dem Patienten das Leben zu verbittern. Da seit dem 13. Jahre der jetzt im 64. Lebensjahre stehende Patient keinen Aufbruch des alten Leidens gehabt hat, da auch der Knochenabscess, völlig abgeschlossen, erst durch die Operation eröffnet wurde, so beweist dieser Fall mit absoluter Sicherheit die bereits früher von mir betonte Möglichkeit einer jahrelangen Latenz der Virulenz bei Staphylokokken.

Ist somit bakteriologisch der Fall ausserordentlich interessant, so ist er es nicht minder für den Chirurgen. Sind Knochenabscesse im Ganzen auch nicht so sehr seltene Krankheiten, wenn man gelernt hat, auf sie zu achten, so sind sie doch immerhin seltenere Localisationsformen der acuten Osteomyelitis. Ein Unicum jedoch auch für den Chirurgen dürfte die colossale Ausdehnung des Abscesses durch den ganzen Oberschenkel, durch das Knie und durch die ganze obere Hälfte der Tibia, bei den ungewöhnlich milden Attaquen, die der Kranke in den 50 Jahren durchgemacht hat, darstellen. Der Fall lehrt, wie skeptisch man jahrelangem hartnäckigem „Rheumatismus“ gegenüber sich stellen muss. Ich entsinne mich eines weiteren in dieser Richtung sehr lehrreichen Falles.

Ein junges Mädchen von 19 Jahren erkrankte an Röthung, Schwellung und Schmerzhaftigkeit des rechten Unterschenkels; es bestand Schüttelfrost und Fieber. Der Verlauf der Erkrankung liess eine acute Osteomyelitis ausschliessen und ein Erysipel annehmen; der ganze Krankheitsprocess war in 14 Tagen abgelaufen. Nach einiger Zeit, nach etwa 6 Wochen, kam das Mädchen wieder. Es klagte über anfallsweise heftige rheumatische Schmerzen

Digitized by Google

in demselben Beine, ohne dass auch nur eine Spur auf eine Krankheit hingedeutet hätte. Ich schickte sie fort und beschloss erst, als ihre Klagen nicht nachliessen, sie im Auge zu behalten. Es waren jetzt bereits 3 Monate seit der ersten Krankheit ins Land gegangen; auch jetzt noch sah oder fühlte man nichts Verdächtiges. Um mich zu vergewissern, ob ich es mit einer Hysterica zu thun hatte, nahm ich eine regelmässige Temperaturmessung vor und wie musste ich erstaunen, als ich fast jeden Abend das Thermometer auf 39 ° und mehr steigen sah. Dabei hatte das Mädchen ein geradezu verblüffend wohles Aussehen, so dass ich an Täuschung glaubte. Ich musste mich jedoch bald vom Gegentheil überzeugen. Nach abermals einem Monate wurden die rheumatischen Schmerzen wieder heftiger, das abendliche Fieber stieg und eine leichte ödematöse Schwellung am oberen Ende des Schienbeinknochens und locale Schmerzhaftigkeit legte den Verdacht nahe, dass nicht alles in Ordnung sei. Ich entschloss mich zur Operation, legte den Knochen frei und fand im oberen Ende der Diaphyse der Tibia einen wohlausgebildeten wallnussgrossen Abscess. Wahrscheinlich hätte die jetzt geheilte Patientin bei weniger energischem Eingreifen noch jahrelang ihre „rheumatischen" Schmerzen ohne Heilung behandeln lassen.

Nicht immer ist man so glücklich, wirklich Eiter im Knochen zu finden; bei den Formen, welche die Franzosen als Knochenneuralgie bezeichnen, findet man oft nichts weiter als eigenthümliche Vacuolen im Knochen, die mit gallertartiger, ihrem Bau nach an bindegewebiger erinnernder Masse erfüllt sind. Bei einem alten Herrn fand ich die obere Tibiadiaphyse mit zahlreichen derartigen Vacuolen durchsetzt; keine Spur von Eiter war vorhanden. Trotzdem gingen in dem sorgfältig aseptisch dem Knochen entnommenen und noch in sterilem Wasser abgespülten Massen Staphylokokken an, ein Beweis dafür, dass auch diese Herde nichts weiter darstellen, als eine osteomyelitische Lokalisation.

Diese Fälle mögen als Beiträge zu dem verschlungenen Bilde der acuten Osteomyelitis dienen und gleichzeitig auch noch darthun, dass dieselbe, wie ich schon anderen Orts nachzuweisen versuchte, in der grossen Mannigfaltigkeit ihrer Erscheinungsformen nur als Product von Staphylokokkeninfection des Blutes auftritt, wenn auch ähnliche Processe durch andere Keime erzeugt werden können.

Digitized by Google

XXXVI.

(Aus der chirurg. Klinik von Prof. W. Grube in Charkow.)

Die Sectio alta als Heilverfahren bei impermeablen Stricturen des Harnkanals und bei Harnfisteln.

Von

M. B. Fabrikant.

I.

Der Jahrhunderte alte Streit, welcher Methode bei Steinschnitten der Vorzug zu geben sei, der Sectio alta, mediana oder lateralis, beginnt in den letzten Jahren sich immer mehr zu Gunsten des hohen Schnittes zu klären. Schon auf dem ersten Pirogow'schen Aerztecongress in Petersburg im Jahre 1885 traten als Verteidiger des hohen Steinschnittes Prof. N. Sklifossowski, A. Schmitz und A. Kadjan auf. Prof. N. Sklifossorwki, führte 3 Fälle von Sectio alta an, die mit Genesung endigten. Die Statistik von A. Schmitz zerfällt in 2 Perioden: 1. eine vorantiseptische mit einer Mortalität von 55,5 pCt. (von 18 Operirten starben 10) und 2. eine antiseptische mit 17,4 pCt. Mortalität (auf 23 Operationen 4 Todesfälle.) A. Kadjan wies darauf hin, dass in Simbirsk, wo die Steinkrankheit sehr häufig vorkommt, die Sectio mediana eine Mortalität von 21,2 pCt. zu geben pflegte; dagegen habe er in kurzer Zeit 5 hohe Steinschnitte gemacht und keinen Kranken verloren. Auf demselben Congress sprachen sich für den hohen Schnitt aus A. Ebermann und Prof. N. Monastyrski (S. O. Grusenberg[1]). Auf dem zweiten Pirogow'schen Aerztecongress in Moskau[2]) war die Frage über den hohen Steinschnitt wieder auf die Tagesordnung

[1]) „Practische Medicin". 1887 (russisch).
[2]) l. c.

Digitized by Google

gesetzt worden, und zu seinen Gunsten erklärten sich Prof. N. Sklifossowski, Th. Bereskin und N. Waschtschenko. Aus dem damals vorgelegten Material ergiebt sich für die vorantiseptische Zeit eine Mortalität von 13,6 pCt. (von 154 Operirten starben 21), und wenn man 3 Fälle von Th. Bereskin, in denen der Tod vollständig unabhängig von der Operation eintrat, ausschliesst, so bleiben auf 154 Operationen 18 Todesfälle nach, was nur 11,6 pCt. ausmachen würde. Einige Chirurgen operirten so glücklich, dass sie keinen Patienten verloren. So führt N. Waschtschenko 8 Fälle an, A. Kadjan 5, Prof. N. Sklifossowski 4 und N. Monastirski 2 — mit glücklichem Ausgange. Auf dem dritten Pirogow'schen Congress im Jahre 1889 erfuhr die Frage des hohen Steinschnittes eine weitere Förderung. Es wurde zum ersten Mal der Sectio alta nicht nur zur Entfernung von Steinen, sondern auch bei Erkrankung der Harn- und Geschlechtsorgane erwähnt (J. Sematzki[1]). Auch auf diesem Congress wurde der Sectio alta die Priorität vor den übrigen Steinschnittmethoden zugesprochen von Prof. N. Sklifossowski, N. Solomka, N. Tschigaew, W. Krumbmüller und L. Aleksandrow. Auf dem vierten Congress sprach sich für den hohen Steinschnitt W. Lindenbaum[2]) aus, jedoch mit dem Rückhalt, dass er die Sectio alta trotz aller ihrer Vorzüge nur bei Steinen von mehr als 2 Ctm. Durchmesser anzuwenden räth. Auf den Congressen, wo über die relativen Vorzüge dieser oder jener Steinschnittmethode verhandelt wurde, diente den Rednern bei Vertretung ihrer Ansichten hauptsächlich statistisches Material als Grundlage. Hält man sich bloss an die Statistik und ertheilt derjenigen Methode den Vorzug, bei welcher die geringste Mortalitätsziffer erzielt wurde, so müsste nach den Referaten auf dem ersten und zweiten Congress der Sectio lateralis die Priorität zugesprochen werden, da eben bei dieser Methode der Procentsatz der Mortalität am geringsten war — nämlich 9 pCt., während die Sectio mediana 11,1 pCt., die Sectio alta 14,5 pCt. ergab (es wurden 623 Fälle von Seitenschnitt angeführt, bei denen letaler Ausgang in 56 eintrat, 288 Fälle von Medianschnitt mit 32 und 162 Fälle von Hochschnitt mit 23 tödtlichen Ausgängen). Nach diesen statistischen

[1]) Bulletins des 3. Congresses der Gesellschaft russischer Aerzte zum Andenken N. Pirogow's. 1889, S. 87 (russisch.)

[2]) Medicinische Rundschau. 1891, Bd. XXXV, S. 133 (russisch).

Digitized by Google

Daten gebührt der Sectio alta der letzte Platz unter den übrigen Steinschnittmethoden, bei näherer Prüfung der Zahlen aber erweist sich diese Folgerung als übereilt. Wir sahen, wie auffallend sich bei den angeführten Fällen die Zahlen unterscheiden, je nachdem Perinealschnitt oder Sectio alta angewandt war. Wenn man die letztere ebenso häufig und in derselben Anzahl von Fällen vollziehen würde, wie die Sectio lateralis und mediana, so wären vielleicht die Ergebnisse auch für die Sectio alta günstigere. Dass diese Behauptung nicht aus der Luft gegriffen ist, zeigt die Statistik der hohen Steinschnitte, welche in den letzten 10 Jahren, sowohl zur Entfernung von Steinen, als auch bei anderen Erkrankungen der Harnwege, in der chirurgischen Klinik von Prof. W. Grube vorgenommen wurden. Von 1884 — 1894 wurden hier 66 hohe Steinschnitte gemacht, davon 7 mit letalem Ausgang, was nur 10,6 pCt. ausmachen würde, und wobei in den letzten 5 Jahren von 42 Patienten, die sich dieser Operation unterzogen, kein einziger starb. Mir scheint jedoch, dass nicht die Statistik der Maassstab ist, den man bei einer vergleichenden Werthschätzung der Steinschnittmethoden anwenden sollte. Die nackten Ziffern allein sind noch nicht beweiskräftig; in Betracht gezogen werden muss auch das Alter der Patienten, ihr Gesundheitszustand im Allgemeinen und speciell der ihres Harnapparates, die Grösse und Art der Steine, und alle die Umstände, welche irgendwie auf die nach verschiedenen Methoden operirten Patienten Bezug hatten. Abgesehen von all' diesem haben auch die persönlichen Eigenschaften des Operateurs eine gewisse Bedeutung, da selbst eine unvollkommene Methode in vollkommenen Händen ein schönes Resultat zu liefern vermag. Hieraus ergiebt sich von selbst, dass die Statistik bei einer vergleichenden Beurtheilung der Steinschnittmethoden nicht maassgebend sein darf, weil dieser Modus zu falschen Schlussfolgerungen führen kann. Wie mir scheint, darf man die verschiedenen Steinschnittmethoden nur nach den technischen Schwierigkeiten der Operation an und für sich, ihrer Gefahrlosigkeit und ihren möglichen Folgen gegen einander abwägen. Bei einer Vergleichung unter diesen Gesichtspunkten gewinnt unstreitig die Sectio alta. Beim Medianschnitt verletzt man leicht den Bulbus und erhält eine heftige Blutung (Thompson); sehr häufig ist Ruptur des Blasenhalses und der Prostata; die Ductus ejaculatorii werden durchschnitten.

Digitized by Google

Bei der Sectio lateralis kann man die Art. transversa perinei verletzen und ebenfalls heftige Blutung erhalten; ferner die Prostata verletzen, das Bauchfell, Caput gallinaginis, die Ductus ejaculatorii; oft erhält man Harnabscesse (nach Pirogow kommen letztere nur in 14 Fällen nicht vor.) Ausserdem bleiben nach Perinealschnitten functionelle Störungen nach; nach Medianschnitt bei 22 pCt. Fisteln und bei 1,3 pCt. Enuresis; oft hat die Operation männliche Impotenz zur Folge (E. Salischtschew[1]). Bei der Sectio lateralis und mediana hat man im Dunkeln zu operiren, der Zutritt zur Blase ist ein schlechter, gründliche Untersuchung erschwert.

Nichts von all' dem findet sich bei der Sectio alta. Hier ist das Operationsfeld offen, der Chirurg sieht alles, was er unter das Messer bekommt; der Zugang zur Harnblase ist frei, das Blaseninnere leicht und gründlich zu untersuchen. Man braucht nur die Wundränder auseinanderzuziehn, den Blasenraum mit dem Nitze-Leiter'schen Cystoskop zu erleuchten, und wir erblicken die Schleimhaut in allen Details, können beliebige Behandlungsweisen anwenden. Es sind gewöhnlich folgende 2 Argumente, die gegen die Sectio alta angeführt werden: erstens, die Möglichkeit, das Bauchfell zu verletzen, mit allen ihren schlimmen Folgen; zweitens, die Möglichkeit, Harnabscesse und Infiltrationen des umliegenden lockeren Gewebes zu erhalten. Beide Gefahren können jedoch leicht beseitigt werden. Bei dem heutigen Stande der Technik in der Ausführung der Sectio alta gehört eine Bauchfellverletzung zu höchst seltenen Zufälligkeiten und ist ausserordentlich leicht zu vermeiden, wie dies weiter unten angegeben sein wird. Einer Harninfiltration des umliegenden lockeren Gewebes aber wird vorgebeugt, indem man die Blasenwunde offen lässt, die Blasenwände an die Wundränder annäht, in die Blase ein Drain einführt, den Patienten in Bauchlage hält, damit der Urin abfliesst ohne sich anzusammeln. Sind einmal die Schattenseiten des hohen Steinschnittes beseitigt, so treten seine Vorzüge vor den übrigen Methoden so eclatant hervor, dass begreiflich wird, warum Vertheidiger der Perinealschnitte in sein Lager übergehen (H. Burckhard[2]), H. O'

[1]) „Chirurgischer Bote". 1891, No. 7—9 (russisch).
[2]) Centralblatt für Chirurgie. 1889, No. 42.

Digitized by Google

Hara[1]). In jedem Lande finden sich nicht wenig wissenschaftliche Autoritäten als Vertheidiger der Sectio alta. Als anatomisch begründete und durchaus rationelle Operation treten für sie ein: in Russland — W. Grube, N. Sklifossowski, E. Salischtschew und der verstorbene N. Monastyrski; in Deutschland — Bergmann, Trendelenburg, Thiersch, Küster; in Oesterreich — Albert, Dittel, der selige Billroth, Ultzmann, v. Antal; in Frankreich — Guyon, Bouley, Perrier, Gosselin, Charl. Monod, Delefosse, Troisfontaine; in Amerika — Dulles; in England — Tompson. Während aber zur Entfernung nicht zertrümmerbarer Steine auch jetzt noch Stimmen zu Gunsten der Perinealschnitte laut werden, wendet man zur Exstirpation von Geschwülsten ausschliesslich die Sectio alta an (Thompson, Guyon, Albarran.) Zum ersten Mal von Billroth und Volkmann zu diesem Behufe vorgenommen, wird die Sectio alta bei solchen Fällen jetzt in weitem Umfange von Dittel, Guyon, Bergmann, Küster und Géza v. Antal angewandt. Doch nicht allein zur Entfernung von Geschwülsten und Steinen dient gegenwärtig die Sectio alta. Das Gebiet ihrer Indication erweitert sich immer mehr und erstreckt sich auf viele pathologische Veränderungen, wo früher andere Methoden gebräuchlich waren. Die Gefahrlosigkeit der Operation, der fieberfreie postoperative Verlauf, der Mangel besonderer Schwierigkeiten infolge rationeller Handgriffe — alles das giebt auch dem practischen Arzt die volle Möglichkeit, sich ihrer zu bedienen, ohne eine besondere chirurgische Schulung vorauszusetzen. Dies ist um so wichtiger, da Fälle mit dringend indicirtem unverzüglichem operativem Eingreifen vorkommen, bezüglich derer man nicht umhin kann, sich der Meinung Zuckerkandl's[2]) anzuschliessen, dass nach dem günstigen Effect, den man bei Vesicalblutungen beliebiger Natur durch die Sectio alta erzielt, diese Operation mit Tracheotomie und Herniotomie verglichen werden könne. Unzweifelhaft kann der hohe Schnitt eine ebenso dringend erheischte und rettende Operation bei Blasenrupturen sein. Allein die Sectio alta ist nicht bloss bei diesen pathologischen Erscheinungen

[1]) Intercolonial medical Congress of Australasia. Transactions of the second session held in Melbourne 1889. Centralbl. f. Chirurgie. 1890, S. 890.
[2]) Wiener klinische Wochenschrift. 1893, No. 6.

Digitized by Google

anwendbar, wo sie in extremis, sub indicatione vitali angezeigt ist, es giebt noch eine Reihe anderer abnormer Zustände der Blase, bei denen der hohe Schnitt zu Heilzwecken seine Anwendung findet (Thiersch, Guyon, v. Antal, Güterbock u. A.) Ueber 2 derartige Fälle aus der Klinik von Prof. W. Grube werde ich referiren. In dem einen Fall wurde die Sectio alta ausgeführt, um hernach Catheterismus posterior bei absolut impermeabler Strictur zu ermöglichen, im andern, um den Urin bei der Behandlung von Harnfisteln und einer Harninfiltration des Dammes abzuleiten. Beide Fälle zeigen deutlich, welch' colossale Vortheile eine Sectio alta unter solchen Bedingungen mit sich bringt. Bevor ich mich an die Beschreibung dieser Fälle mache, werde ich mir erlauben, zu verfolgen, wie allmälig die technischen Einzelheiten des hohen Schnittes sich herausarbeiteten, werde die Art seiner Ausführung beschreiben, wie sie in der Klinik von Prof. W. Grube practicirt wird, und die Modificationen anführen, welche in den letzten Jahren empfohlen sind.

II.

Die Operation der Sectio suprapubica wird gewöhnlich mit dem Namen Peter Franco's verknüpft, der sie im Jahre 1556 zum ersten Mal ausführte. Allein es finden sich Hinweise darauf, dass sie schon früher geübt wurde. So führt C. Textor an, dass im Bamberger Dom auf Heinrich's II. (1002—1024) Grabdenkmal der Moment abgebildet ist, wo St. Benedict dem Kaiser die Sectio alta macht. (E. Albert[1]). 1474 vollzog Germain Colot[2]) den hohen Schnitt an einem zum Tode verurtheilten Delinquenten, dem auf Vorschlag Colot's von Ludwig XI. die Wahl zwischen Hinrichtung oder der Sectio alta frei gestellt war. Trotzdem die Operation nicht ganz glatt verlief, denn es ist von einer Reposition vorgefallener Darmschlingen die Rede, genas der Kranke. Peter Franco selbst hat die erste Sectio alta nicht freiwillig, sondern von den Umständen gezwungen ausgeführt; er konnte einen allzu umfangreichen Stein mit dem Perinealschnitt nicht entfernen; trotzdem empfiehlt er den hohen Schnitt zur Ent-

[1]) Lehrbuch der Chirurgie. 1891, Bd. IV, S. 98.
[2]) Nevermann, cit. nach O. Zuckerkandl. Wiener klin. Wochenschrift. 1893, S. 99.

Digitized by Google

fernung von Steinen (A. Thierry[1]). Der erste, welcher die Sectio alta freiwillig und bewusst vollzog und einen gewissen Plan in die Operation einführte, war Rousset[2]). Durch Versuche an Leichen hatte er 1580 festgestellt, dass bei gefüllter Harnblase die Bauchfellfalte nach oben rückt und die Möglichkeit einer Verletzung derselben bei der Operation sich verringert; deshalb begann er zum ersten Mal die Füllung der Harnblase mit Flüssigkeit bei der Operation anzurathen. Allein der Sectio alta gelang es nicht, schon damals allgemeine Verbreitung zu erhalten, da sie bald vom französischen Parlament officiell verboten wurde. Auf die Petition der französischen Aerzte, die Einführung der Sectio alta zu allgemeiner Anwendung zu gestatten, beauftragte das Parlament F. Collet mit ihrer Würdigung und dieser sprach sich gegen die Sectio suprapubica, als eine höchst gefährliche Operation aus. Gestützt auf sein Gutachten, verbot das Parlament den Aerzten, diese Operation zu wagen. (J. Bujalski[3].) Im XVIII. Jahrhundert wurde sie jedoch von neuem durch Frère Cosmes in Frankreich eingeführt, der 1779 schon 82 von ihm vollzogene Hochschnitte zählte (G. B. Günther[4]); von anderen Chirurgen wurde sie aber doch nur ausnahmsweise angewandt und man kann ruhig behaupten, dass auch im XIX. Jahrhundert die Sectio alta vor den übrigen Steinschnittmethoden zurücktrat. So kommen von 1200, nach verschiedenen Methoden ausgeführten, Lithotomien Souberbiell's nur 50 auf den Antheil der Sectio alta (G. B. Günther[5]). Ungeachtet dessen aber, dass der hohe Schnitt verhältnissmässig selten zur Anwendung kam, wurden doch zu verschiedenen Zeiten bald diese, bald jene Vervollkommnungen, in der Technik sowohl, als der Nachbehandlung hinzugefügt, und allmälig die Kunstgriffe herausgearbeitet, deren wir uns noch heute bedienen. Ich erwähnte bereits, dass Rousset schon 1580 zum ersten Mal an künstlich gefüllter Harnblase operirte und damit eine gewaltige Verbesserung in die Operationstechnik einführte, indem er angab, wie eine Verletzung des Bauchfells zu

[1]) Thèse de Paris. 1842, S. 58.
[2]) l. c. S. 59.
[3]) Anatomisch-chirurgische Tafeln über das Ausschneiden und Zertrümmern der Harnsteine. 1852 (russisch).
[4]) Lehre von den Operationen am Becken des menschlichen Körpers. 1860, S. 806.
[5]) l. c. S. 306.

Digitized by Google

vermeiden sei. Späterhin benutzte Sermesius den Vorschlag Petrieus' († 1649) und wandte im Jahre 1726 Hochhebung der Harnblase vermittelst einer durch die Urethra eingeführten Sonde an (Günther.) Fast gleichzeitig mit ihm begannen Douglas, Heister und Pröbisch, auf den Vorschlag Tolet's, als Hülfsmittel zur Hochdrängung der Harnblase Tamponnade des Mastdarms anzuwenden. Durch solche successive Verbesserungen kam allmälig volle Exactheit in die Operationstechnik und wurde das drohende Gespenst von früher — die Möglichkeit einer Bauchfellläsion — verscheucht. Dieser technischen Hülfsmittel bedient sich, wie alle Chirurgen heutzutage, Prof. W. Grube, lässt jedoch einige Abweichungen vom allgemein üblichen Verfahren zu, wie dies schon von J. Wilkomirski beschrieben wurde[1]). Vor der Operation wird der Patient der üblichen Vorbereitung unterworfen: am Tage vorher ein Seifenbad gemacht, der Darm durch Abführmittel und Clystiere entleert, kurz vor der Operation der Mastdarm noch einmal ausgewaschen. Auf dem Operationstisch geschieht die gewöhnliche mechanische Reinigung mit Seife und Bürsten; die Schamhaare werden abrasirt; das Operationsfeld gründlich reingerieben mit Compressen, die zuerst in ein Gemisch von Alkohol und Aether und darauf in Sublimatlösung von 1 : 1000 getaucht werden.

Nachdem das Operationsfeld auf diese Weise gereinigt worden, erhält der Kranke Chloroform. Sobald der Patient soweit narkotisirt ist, dass er die Bauchdecken nicht mehr anspannt, wird ein Metallcatheter mit einer am Pavillon befestigten weichen Kautschukröhre in die Blase eingeführt und letztere mit 2 proc. Borsäurelösung ausgewaschen, dergestalt, dass jedes Mal immer grössere Flüssigkeitsmengen eingegossen werden. Dadurch wird die Harnblase successive und langsam ausgedehnt. Wenn die aus dem Catheter ablaufende Flüssigkeit vollständig klar wird, schreitet man zur endgültigen Füllung der Harnblase. Gewöhnlich wird so viel Flüssigkeit eingeführt, dass man 3 Finger breit über der Symphyse Dämpfung bei der Percussion erhält. Nach Füllung der Blase schlingt man einen Knoten in die Kautschukröhre über dem Trichter des Catheters; um ein Rückfliessen zu verhindern, und damit die Flüssigkeit nicht ausserhalb des Catheters durch die Harn-

[1]) Professor W. F. Grube und seine chirurgische Fakultätsklinik in Charkow. Moskau 1890 (russisch).

Digitized by Google

röhre abfliesst, wird auch der Penis mit einem Kautschukröhrchen unterbunden. Der in der Blase steckende Catheter wird darauf dem Assistenten übergeben, der ihn während der ganzen Operation zu halten hat, den Schnabel des Instruments nach oben gerichtet, aber nahe zur Symphyse, um die Bauchfellfalte nicht auszustülpen. Dies Verfahren hilft ungemein, sich bei der Operation schnell zu orientiren. In das Rectum werden immer, statt des Colpeurynter, 1 oder 2 Schwämme gelegt, welche die Harnblase der Bauchwand nähern und beim Ausströmen der Flüssigkeit nach Oeffnung der Blase eine Senkung derselben verhindern. Vom oberen Rande der Symphyse wird ein 6—8 Ctm. langer Schnitt schichtweise bis zum prävesicalen Gewebe geführt, fast immer in Längsrichtung, in seltenen Fällen als Querschnitt. Nach Zerzupfung des lockeren Gewebes stossen wir auf die Blasenwand; wo man das Ende des Catheterschnabels durchfühlt, wird ein spitzes Messer eingestochen und der Schnitt nach unten zur Symphyse hin, und ein wenig nach oben, verlängert; aus der Schnittöffnung der Blase stürzt die Flüssigkeit heraus; der Catheter wird entfernt; in die Blase wird der Zeigefinger der linken Hand eingeführt, längs ihm die Blasenwand mit Nadel und Faden durchbohrt und am oberen Winkel der Schnittwunde befestigt; seitlich von der ersten werden 2 ebensolche Nähte angelegt. Diese 3 Nähte fixiren die Blase und verhüten, dass die Bauchfellfalte in der Folge zur Schnittgegend herunterrutscht und vom ausfliessenden Harn benetzt wird. Ist die Blase eröffnet und befestigt, so entfernt man sofort die Schwämme aus dem Mastdarm und nimmt im Blasenraum die betreffenden Manipulationen vor, derentwegen die Sectio alta gemacht wurde. Nachdem die Blase von der Symphysenseite der Wunde aus ausgewaschen worden, kann man das Innere, wenn erforderlich, mit dem Nitze-Leiter'schen Cystoskop erleuchten. Zur Nachbehandlung wird dem Patienten Bauchlage vorgeschrieben und die Wunde, statt des gewöhnlichen Verbandes, mit Torf- oder Holzwollekissen bedeckt, die entsprechend der Durchtränkung mit Urin gewechselt werden. Infolge des häufigen Verbandwechsels wird einer Irritation der Umgebung der Wunde durch den ausfliessenden Harn vorgebeugt. Die Drainage, welche unmittelbar nach der Operation in die Blase eingeführt wird, entfernt man am 4., die Nähte am 5. Tage. Die Wunde verheilt gewöhnlich 15—30 Tage nach der

Digitized by Google

Operation. Fast derselben Methode bedienen sich, wie bekannt, die Mehrzahl der Chirurgen in solchen Fällen und weichen bloss in den Details von einander ab. Die Abweichungen vom vorgeführten Typus beziehen sich hauptsächlich auf die vorbereitenden Proceduren und die Ausführung der Operation selbst, während die Nachbehandlung bei fast allen identisch ist. Bei den vorbereitenden Maassnahmen erscheint die Frage strittig, ob Hochdrängung der Harnblase von Seiten des Mastdarms unbedingt erforderlich ist, oder ob sie zu entbehren sei. Während Einige die Anfüllung des Rectum für einen nothwendigen Act halten, ohne den man für die Sicherheit des Bauchfells nicht einstehen könne, halten sie Andere geradezu für schädlich und sprechen ihr jede wesentliche Erleichterung bei Ausführung der Operation ab. Zu den ersteren gehören W. Braune, Petersen, Fehleisen, Rotter und Strong, zu letzteren Dittel, H. O'Hara, R. Barwell, Deprès und Defontaine. Jeder führt zur Vertheidigung seiner Ansicht bestimmte Beobachtungen an. So weist Fehleisen[1]) darauf hin, dass nur durch gleichzeitige Anfüllung der Harnblase mit 420 Cbctm. und des Rectum mit 500 Cbctm. Flüssigkeit ihm eine Erhebung des Bauchfells um 8,5 Ctm. gelang. In demselben Sinne äussert sich auch Strong[2]) und stützt sich auf Experimente, die er an Leichen angestellt hat. Nach seiner Meinung muss man gleichzeitig 10 bis 12 Unzen mit dem Colpeurynter in den Mastdarm und 8—10 Unzen in die Blase einführen. Schon Strong weist darauf hin, dass er bei einem seiner Versuche Ruptur des Mastdarms erhielt; die Blase war aber in keinem seiner Fälle geplatzt. Die Gegner der Einführung des Colpeurynter versichern, dass die Gefahr, mit der die Anfüllung des Rectum verbunden sei, durch den Vortheil derselben nicht ausgeglichen werde; Einige von ihnen leugnen jeden Vortheil überhaupt. So erklärt Barwell[3]), dass bei gefüllter Harnblase die Bauchfellfalte nach Einführung von Flüssigkeit in das Rectum bloss um $^1/_4$, oft sogar nur um $^1/_8$ Zoll nach oben rückt. Dieselbe Ansicht vertritt Deprès[4]), der die Harnblase so-

[1]) Hermann Tillmann's Lehrbuch der speciellen Chirurgie (russische Uebersetzung von C. O. Grusenberg 1891) S. 816.

[2]) Annals of surgery, 1888, tom. VII, S. 22—38. Refer. aus Centralbl. für Chirurgie. 1888, S. 769.

[3]) Med.-chirurg. Transactions. London 1886, 2. Serie, Bd. LI.

[4]) Bulletins et mémoires de la Société de Chirurgie de Paris. 1883, tome IX, S. 758.

Digitized by Google

gar für weit zugänglicher hält, wenn sie mässig mit Urin gefüllt ist und nicht durch den Colpeurynter emporgehoben wird. Defontaine[1]) geht noch weiter und betrachtet die Mastdarmfüllung bei Kindern als eine schädliche Procedur, da hierbei die Blase stark zur Seite verlagert wird; deswegen hält er die Erzählung, dass Germain statt der Blase das Rectum aufgeschnitten habe, auch für durchaus glaubwürdig. Indem die Gegner des Colpeurynter den Nutzen, welchen die Einführung des Ballons bringen soll, bestreiten und darin bloss einen wesentlichen Nachtheil sehen, berufen sie sich auf Petersen[2]) selbst, der auf einem Chirurgencongress über einen Fall Cadge's Mittheilung machte, wo dieser den Mastdarm durch Anfüllung mit 500 Cbctm. Flüssigkeit zerrissen habe. Nicaise[3]) beschreibt einen analogen Fall: bei einem 75 jährigen Kranken verursachte die Ausdehnung des Rectum eine Ruptur seiner vorderen Wand; Patient starb am 16. Tage nach der Operation. Axel Iversen[4]) berichtete einen Fall, wo der Colpeurynter bei einem 90 jährigen Greise Gangrän der Mastdarmschleimhaut verursacht hatte, und führte den Fall Godet's an, wo durch den Colpeurynter, allerdings schnell vorübergehende, Parese der unteren Extremitäten hervorgerufen war. Die Gegner der Anwendung eines Colpeurynter bei der Operation des hohen Schnittes führen somit zum Beleg ihrer Ansicht ziemlich gewichtige Gründe an, haben aber gegen eine Füllung der Harnblase selbst nichts einzuwenden. Die Ausdehnung des Rectum ist unzweifelhaft mit gewissen Gefahren verknüpft, aber auch die Anfüllung der Harnblase stellt keine ganz harmlose Manipulation dar. In der Literatur finden sich Beschreibungen von Rupturen der Harnblase bei ihrer Anfüllung: so die Fälle von Monod[5]), Delanoy[6]), Guyon[7]) und Dittel[8]). Daraus folgt jedoch noch nicht, dass ein Anfüllen vermieden werden soll; man hat sich nur den Be-

[1]) Bulletins et mémoires de la Société de Chirurgie de Paris. 1886, tome XII, S. 795.
[2]) K. Eigenbrodt, Deutsche Zeitschrift f. Chirurgie. 1888, Bd. 28, S. 65.
[3]) Bulletins et mémoires de la Société de Chirurgie de Paris. 1888, tome XIV, S. 676.
[4]) Centralblatt für Chirurgie. 1887, No. 42, S. 459.
[5]) Bulletins et mémoires de la Société de Chirurgie de Paris. 1884, tome X, S. 937.
[6]) Ibidem.
[7]) Revue de chirurgie. 1885, S. 873.
[8]) Wiener medicinische Wochenschrift. 1886, No. 42.

Digitized by Google

sonderheiten des einzelnen Falles anzupassen. Unter dieser Voraussetzung ist auch die Anfüllung des Rectum mit keinerlei unangenehmen Eventualitäten verbunden. Durch Einführung von Schwämmen in das Rectum gelingt es, die Blase genügend hochzuheben und die Möglichkeit einer Darmruptur verringert sich infolge der gleichmässigen Ausdehnung, da eine Flüssigkeit eher im Stande ist, indem sie sich bei Horizontallage des Kranken vermöge ihrer Schwere nach hinten senkt und die Hinterwand des Mastdarms stärker als die übrigen ausdehnt, eine Ruptur hervorzurufen. In dieser Frage gehen die Chirurgen bei ihren Modificationen der vorbereitenden Maassregeln hauptsächlich auseinander. In letzter Zeit wurde der Vorschlag gemacht, die Harnblase nicht mit Wasser, sondern mit Luft zu füllen. Diese Proposition wurde 1891 von J. Orlow[1]) auf dem IV. Pirogow'schen Congress und 1893 von Bristowe[2]) gestellt. Letzterer findet, dass die Füllung der Harnblase mit Luft weit grössere Vortheile mit sich bringt, als die Füllung mit einer Flüssigkeit. Bei Contractionen der Blase kann die Flüssigkeit nicht comprimirt werden, wohl aber Luft, weswegen in der mit Flüssigkeit gefüllten Blase bei plötzlichen Contractionen derselben der Innendruck ausserordentlich steigt und eben zu einer Ruptur der zwischen den Trabekeln ausgedehnten Wandpartien führen kann. Flüssigkeit drängt vermöge ihrer Schwere nach unten und erweitert vor allem den Blasengrund und erst danach die Kuppel, während Luft mehr die Kuppel der Blase nach oben drängt und mit ihr natürlich auch die Bauchfellfalte. Ausserdem hat die Luftfüllung der Blase nach Bristowe noch den Vorzug, dass hierbei das Operationsfeld nicht mit blutiger Flüssigkeit überschwemmt wird. Ausser den vorbereitenden Proceduren erlitt auch die Operationsmethode selbst in den letzten Jahren einige Modificationen. Ich erwähne die Proposition Trendelenburg's, die Sectio suprapubica mit Querschnitt zu machen. Der Vorschlag ist nicht neu, schon Günther hat ihn gemacht und Bruns ihn ausgeführt. Der Querschnitt hat unstreitige Vorzüge bei sehr fetten Leuten, bei denen Trendelenburg ihn auch zuerst anwandte, da durch ihn der Zugang zur Harnblase breiter wird; er hat aber auch seinen Nachtheil — die Wunde über der Schamfuge heilt

[1]) Medicinische Rundschau. 1891. Bd. XXXV, S. 134 (russisch).
[2]) Annals of surgery. 1893, Juni.

Digitized by Google

sehr langsam. Andere Modificationen der Operation selbst haben sich schon weniger eingebürgert und sind nicht zur allgemeinen Anwendung gekommen. So z. B. der Vorschlag Rydygier's[1]), intraperitoneal zu operiren, d. h. von Seiten der eröffneten Bauchhöhle aus in die Blase einzudringen. Da Verklebungen des Bauchfells sehr schnell eintreten, glaubt Rydygier, dass auch die Blasenwunde rasch zuheilen muss. Helferich[2]) empfiehlt, um breiteren Zugang zur Blase zu gewinnen, ein Stück von der Symphyse zu entfernen. Langenbuch[3]) schlägt eine Sectio subpubica vor. Neuber[4]) lobt eine Sectio alta in 2 Etappen. Der Vorschlag wurde von Vidal de Cassis gemacht und von Nélaton im Jahre 1841 ausgeführt (Günther)[5]). Gegen solch ein zweiactiges Operiren sprachen sich auf demselben Chirurgencongress, wo Neuber seine Mittheilung machte, Trendelenburg und Bergmann aus. Ullmann[6]) versichert, dass eine Operation in zwei Etappen durchaus nicht vor der Möglichkeit einer Bauchfellverletzung sichere; ausserdem komme es vor, dass die Blase nach der ersten Etappe so tief hinter die Symphyse sinkt, dass es nicht leicht falle, sie von dort herauszuholen. Von 4 Patienten, die nach dieser Methode in der Albert'schen Klinik operirt wurden, starben 2. Das wären die Abweichungen vom allgemeinen Typus in der Operation der Sectio alta, die in der letzten Zeit vorgeschlagen wurden. Für die Zwecke, die man bei einer Sectio alta als Voroperation zum Catheterismus posterior oder behufs Ableitung des Urins bei Behandlung von Harnfisteln des Dammes im Auge hat, bleibt der von mir oben beschriebene Modus doch am bequemsten. Selbstverständlich hat man bei einer impermeablen Strictur nothgedrungen an der ungefüllten Blase zu arbeiten, da eine Füllung derselben durch den Harncanal absolut unmöglich ist. Aus demselben Grunde geschieht die Operation auch ohne die führende Sonde; dafür aber leistet die Tamponnade des Rectum durch Schwämme in solchen Fällen unschätzbare Dienste, indem

---

[1]) Deutsche medicinische Wochenschrift. 1888, No. 52, S. 1076.
[2]) H. Tillmanns, l. c. Bd. II, S. 816.
[3]) Ibidem, S. 818.
[4]) Congress der Deutschen Gesellschaft für Chirurgie. Berlin, 4. bis 7. April 1888.
[5]) l. c. S. 310.
[6]) Wiener klinische Wochenschrift. 1888, No. 36.

Digitized by Google

sie die Blase der Symphyse nähert. In beiden Fällen, die ich weiter unten beschreiben werde, wurde die Operation nach diesem Modus vollzogen. Bevor ich zur Schilderung des Falles übergehe, in dem Catheterismus posterior zur Anwendung kommen musste, erlaube ich mir, eine kurze Besprechung der Indicationen zum Catheterismus posterior überhaupt, seiner Ausführungsweise und der Nachbehandlung vorauszuschicken. Mir scheint, dass dies nicht bedeutungslos sei, besonders da der Frage des Catheterismus posterior in den verbreiteten Lehrbüchern der Chirurgie ein zu bescheidener Platz eingeräumt wird.

III.

Der Catheterismus posterior ist eine Operation verhältnissmässig neuen Ursprungs. Allgemeine Verbreitung fand sie vom Jahre 1849, in dem sie von Brainard beschrieben wurde. Die Ehre ihrer Erfindung gebührt jedoch nicht Brainard und mit Unrecht wird sie von einigen Autoren nach seinem Namen genannt. Zum ersten Mal wurde der Catheterismus posterior eigentlich von Verduc[1]) in Vorschlag gebracht und von Verguin[2]) 1757 in einem Fall ausgeführt, wo nach Blasenstich eine Fistula suprapubica nachgeblieben war. Verduc hielt den Catheterismus posterior bei Harnröhrenverletzung für indicirt. John Hunter[3]) dehnte die Indication auch auf impermeable Stricturen aus. Niemand von den erwähnten Autoren aber entschloss sich, eine Punction der Blase oberhalb der Schamfuge ausschliesslich zum Zweck von Catheterismus posterior vorzunehmen. Sie wagten letzteren nur in dem Fall, wenn nach einem zu anderen Zwecken vorgenommenen Blasenstich eine Fistel oberhalb der Symphyse übrig blieb. Diese Ansicht blieb lange Zeit hindurch herrschend, bis Souberbielle[4]) im Jahre 1813 vorschlug, in Fällen, wo Catheterismus posterior indicirt ist, durch Blasenstich eine Fistel oberhalb der Schamfuge anzulegen. Allgemeine Verbreitung fand diese Operation jedoch

---

[1]) Sédillot, Contributions à la chirurgie. Paris 1868, tome II, S. 277.
[2]) Chopart, Traité des maladies des voies urinaires. 2. édition. Paris. 1882, tome II, S. 240.
[3]) The works of John Hunter, edit. by J. F. Palmer, London 1835, tome II, S. 292. Citirt nach Eigenbrodt.
[4]) Thèse de Paris, 1813, No. 148. Cit. nach Ch. Monod, Bulletins et mémoires de la Société de Chirurgie de Paris. 1886, tome XII, S. 262.

Digitized by Google

nicht. Im Jahre 1844, nach 31 Jahren also, wandte Chassaignac[1]) von neuem den Catheterismus posterior durch eine von Gerdy vorher gemachte Fistula suprapubica bei einem 64 jährigen Greise an. Bei der Beschreibung dieser Operation erwähnte er nichts von den vor ihm gemachten Propositionen. Ebenso führt auch Voillemier[2]) in der Mittheilung eines Falles von Catheterismus posterior, den er 1857 bei einem Patienten mit Ruptur der Harnröhre durch eine Fistel über der Symphyse vollzog, weder die früheren Autoren, noch Chassaignac an. Das veranlasste letzteren, seine Rechte auf Priorität geltend zu machen, da er diese Operation schon 13 Jahre früher vollzogen habe. 1849 kam Brainard, unabhängig von den vorerwähnten Autoren, auf denselben Gedanken und führte viele Mal die Catheterisation a posteriori aus, nachdem er als Voract den Blasenstich über der Symphyse gemacht hatte. Die Frage des Catheterismus posterior trat in eine neue Entwicklungsphase seit dem Moment, wo man statt des Blasenstichs die Sectio alta als Voract anzuwenden begann, um dann bei der Catheterisation a posteriori den Schnabel des Catheters mit dem Finger in den Harncanal einzuführen (Sedillot im Jahre 1852, Giraldès 1867, Duplay 1883). Somit hat die Geschichte des Catheterismus posterior 3 Phasen oder, wie Eigenbrodt[3]) sie nennt, Perioden aufzuweisen, die aber nicht streng von einander abgegrenzt werden können. Die erste Periode umfasst die Zeit, wo man die Catheterisation a posteriori durch eine Fistel über der Schamfuge ausführte, die von einer zu anderen Zwecken unternommenen Blasenpunction nachgeblieben war, nicht aber behufs nachfolgender Catheterisation gemacht wurde (Verduc, Verguin, Hunter). In der zweiten Periode geschah die Punction der Blase oberhalb der Symphyse zum Zweck der Catheterisation a posteriori (Souberbielle, Voillemier, Brainard). Die dritte Periode beginnt mit der Anwendung der Sectio alta, statt eines Blasenstiches, als Voract zum Catheterismus posterior (Sedillot, Giraldès und Duplay). In den letzten Jahren tritt die Mehrzahl der Autoren (König, v. Antal, Eigenbrodt, P. Chuquet, Ch. Monod,

---

[1]) Gazette des hôpitaux. 1844, 17. Août.
[2]) Bulletins et mémoires de la Société de Chirurgie de Paris. 1857 bis 1858. Tome VIII, S. 97.
[3]) l. c. S. 130.

Digitized by Google

Dellefosse, Montaz, Defontaine, Troisfontaine u. a.) dafür ein, die Catheterisation a posteriori ausschliesslich nach vorhergegangener Sectio alta auszuführen. Géza von Antal[1]) weist in seinem Lehrbuch darauf hin, dass nach einer Punction der Blase die Catheterisation a posteriori nicht immer gelinge. „Viel leichter und sicherer", sagt er, „ist die Catheterisation a posteriori von der Wunde des hohen Blasenschnittes aus. Ich selbst habe wohl die Catheterisation a posteriori nur nach der durch Andere vorher ausgeführten Blasenpunction angewendet; doch theile ich Güterbock's Ansicht, dass für diese Manipulation der richtige Weg der hohe Blasenschnitt ist." Monod[2]) erklärt die Misserfolge der Catheterisation a posteriori ausschliesslich mit der Ausführung derselben durch eine Punctionsfistel über der Symphyse und verspricht volles Gelingen bei der Sectio alta als Voroperation. Trotzdem die Mehrzahl der Chirurgen die Ausführung der Catheterisation a posteriori von der Wunde des hohen Blasenschnittes aus vorzieht, bleiben doch einige dabei, zu diesem Behuf die Punction der Blase über der Schamfuge zu empfehlen. So spricht sich Goldmann[3]), indem er der Sectio suprapubica eine gewisse Anerkennung nicht versagt, da sie beim Catheterismus posterior unzweifelhafte Vorzüge vor dem Blasenstich habe, doch schliesslich dahin aus, dass Aerzte — nicht Chirurgen von Fach — immer nur die Punction anwenden sollen, da diese Operation keiner besonderen Vorkehrungen und Hülfe bedürfe. Nach seiner Ansicht ist die Catheterisation a posteriori von einer Blasenfistel nach Punction oberhalb der Symphyse aus von gar keinen Schwierigkeiten begleitet. Er führt die Geschichte eines Patienten mit impermeabler Strictur an, wo nach Blasenstich eine Fistula suprapubica übrig geblieben war; durch die Fistel wurde die Catheterisation a posteriori vorgenommen und gelang vollständig. Goldmann sieht in seinem Erfolg keinen Zufall, sondern weist durch Experimente an Leichen nach, dass man durch Anziehen der Vorderwand der blossgelegten Blase vermittelst Haken die Falte an der inneren Harnröhrenöffnung ausgleichen und den Eintritt des Catheters in letztere erleichtern

[1]) Specielle chirurgische Pathologie und Therapie der Harnröhre und Blase in 16 Vorlesungen. 1888, S. 121.

[2]) P. Güterbock, Zur Technik und zur Nachbehandlung des äusseren Harnröhrenschnittes. Deutsche Zeitschrift für Chirurgie. Bd. XXV, Heft 5.

[3]) Beiträge zur klinischen Chirurgie. Bd. VII, Heft 2, S. 460.

Digitized by Google

kann. Dieselben Bedingungen kann man schaffen, wie Ranke[1]) und v. Antal[2]) an Leichen bewiesen haben, wenn man die Punctionsfistel möglichst hoch über der Symphyse anlegt und den Penis stark nach unten zieht. Selbstverständlich hat dies Alles auch beim Lebenden statt, und Goldmann findet sogar, dass die Bedingungen zum Catheterismus posterior nach Punction über der Schamfuge beim Lebenden günstigere sind, als an der Leiche. Er erklärt das dadurch, dass die Punction am Lebenden bei stark gefüllter Blase geschehen müsse. Natürlich wird der Theil der Blase, der in leerem Zustande sich tief hinter der Symphyse befindet, nach der Füllung viel höher zu liegen kommen. Macht man aber die Punction oberhalb der Symphyse bei gefüllter Harnblase und wartet ab, bis ihre Vorderwand an der Einstichstelle mit der Bauchwand verwächst, so erweist sich die Harnblase als heraufgezogen und wird angespannt sein. Lässt man solch einen Kranken die Beine im Hüftgelenk stark beugen und den Penis ausziehen, so nimmt nach Goldmann der untere Blasenabschnitt Trichterform an und der durch eine Fistel über der Symphyse eingeführte Catheter gleitet von selbst in diesen Trichter. Somit leugnen sogar die Anhänger des Catherismus posterior nach hohem Blasenstich die Vorzüge der Sectio alta zu demselben Zwecke nicht, finden aber, dass die Blasenpunction, als eine einfache und ungefährliche Operation, leicht auch von einem Arzt ausgeführt werden könne, der sich in Bezug auf Operationen überhaupt in ungünstigen Verhältnissen befindet. Wie weit diese Anschauungen berechtigt sind, werden wir weiter unten sehen. Dass eine Punction der Blase keine complicirte Operation ist, steht ausser Zweifel, ob sie aber durchaus ungefährlich ist, dürfte doch noch fraglich sein. In der Literatur sind mehr als ein Mal Fälle von hohem Blasenstich mit traurigem Ausgang beschrieben. So führt Risel[3]) einen Fall an, wo 24 Stunden nach Punction der Blase mit darauf folgendem Catheterismus posterior der Tod infolge von Peritonitis und putrider Infiltration des Unterhautzellgewebes eintrat. O. Zuckerkandl[4]) hält den Blasenstich für eine Operation, die leicht innere

[1]) Deutsche medicinische Wochenschrift. 1876, No. 6.
[2]) l. c. S. 121.
[3]) Deutsche medicinische Wochenschrift. 1876, No. 44, S. 519.
[4]) l. c.

Digitized by Google

Blasenblutung mit allen ihren üblen Folgen hervorrufen könne. Solch einen Fall theilt er auch mit: nach einer Punction der Blase, durch die stagnirendem Harn Abfluss verschafft werden musste, stellte sich innere Blutung aus der Blase ein, zu deren Stillung Sectio alta erforderlich wurde. Nach Ausführung der letzteren hörte die Blutung auf und schon am selben Tage wurde aus der Blase durchsichtiger Urin abgesondert. Von einer vollständigen Ungefährlichkeit des Blasenstichs zu reden, fehlt es uns somit an genügenden Belegen. Untersuchen wir nun, wie weit eine Catheterisation a posteriori durch eine Punctionsfistel über der Schamfuge möglich ist. Die günstigen Verhältnisse, von denen Goldmann spricht, nämlich die Ausführung der Punction bei gefüllter Blase, liegen natürlich durchaus nicht immer vor. Im Gegentheil. häufiger bleibt die Blase leer, da aus ihr der Harn fortwährend durch die vorhandenen Fisteln abfliesst. Ist aber die Blase leer, so ist ihre Punction erstens sehr beschwerlich und selbst wenn sie gelingt, wird zweitens die Lage der Fistel keine hohe sein, die Harnblase nicht angezogen bleiben und somit auch die Bedingung zur Bildung eines Trichters, in den der von hinten eingeführte Catheter rutschen könnte, fortfallen. Ausserdem gab es nicht wenig Fälle, wie dies aus weiter unten anzuführenden Beispielen ersichtlich ist, wo sogar nach der Sectio alta, unter Leitung des in der Blase tastenden Fingers, es mit Mühe gelang, die innere Harnröhrenöffnung aufzusuchen — so sehr hatten sich infolge von Narben, verursacht durch phlegmonöse Processe, die anatomischen Verhältnisse geändert. Darauf weist auch Beaucard hin; in seiner Dissertation (Thèse de Nancy) beschreibt er 5 Fälle, wo die Catheterisation a posteriori von der oberhalb der Symphyse gelegenen Fistel aus nicht gelang (Goldmann). Wenn somit bei indicirtem Catheterismus posterior nur zu entscheiden wäre, ob man als Voroperation eine Sectio alta oder Blasenpunction zu machen hat, so müsste unstreitig die erstere vorgezogen werden. Speciell die Ausführung der Catheterisation a posteriori von der Wunde des hohen Blasenschnittes aus ist mit keinen Schwierigkeiten verknüpft. Man benutzt dazu gewöhnlich einen elastischen Catheter, der mit einem leicht biegsamen Mandrin versehen ist. Man kann die Catheterisation a posteriori auch mit einem Metallcatheter von starker Krümmung vornehmen, sie gelingt aber dann nur in den Fällen,

Digitized by Google

wo auf dem Damm eine Wunde nach Urethrotomia externa existirt. Der Schnabel des Catheters wird mit dem in die Blase eingeführten Zeigefinger der linken Hand der inneren Harnröhrenöffnung genähert und allmählich durch den Canal vorwärts gestossen, bis er an der äusseren Mündung erscheint. Kaum ist dies geschehen, so wird mit einem Seidenfaden ein Nélaton'scher Catheter an ihm befestigt und rückwärts zur Symphysenwunde herausgezogen. Nach Durchführung des Catheters hat man Sorge zu tragen, dass er nicht aus der Harnröhre herausfällt, denn das vom Catheter ausgedehnte elastische Narbengewebe an der verengerten Stelle hat Neigung, sich zusammenzuziehen, und deshalb kann der Catheter, besonders bei Bewegungen des Patienten, leicht herausgleiten. Man befestigt ihn, indem man das aus der äusseren Harnröhrenöffnung hervorstehende Ende durch einen Faden mit dem anderen zur Symphysenwunde herausgezogenen Ende verbindet, oder man zieht einen Faden durch den Schnabel des Catheters, führt die Enden zur Wunde heraus und klebt sie mit Heftpflaster an die Haut. Diese sonde à demeure bleibt die ersten 4 Wochen ruhig liegen. Will man aus irgend einem Grunde den Catheter wechseln, so befestigt man den neuen Catheter am alten und führt ihn in derselben Art wie den früheren ein. Nach 4—5 Wochen wird der Catheter entfernt und die Harnröhre von Zeit zu Zeit durch Bougies dilatirt. Die Wunden über der Schamfuge und am Damm sind dann schon zugeheilt. Dieser allgemeine Plan der Nachbehandlung, wie er von Eigenbrodt, Monod u. A. ausgearbeitet wurde, wird natürlich entsprechend den Anforderungen des einzelnen Falles modificirt. Eine Abweichung hatte auch in unserem Falle stattzufinden: der Verweilcatheter wurde hier schon nach 2 Wochen entfernt, da der Patient seine Anwesenheit nicht ertragen konnte; die Harnröhre wurde durch periodisch eingeführte Bougies erweitert. Bei Erörterung der Frage nach den Indicationen zum Catheterismus posterior haben wir vor allem auf dem allgemeinen Satz zu verweilen, dass er angezeigt ist, wenn eine Strictur in centripetaler Richtung impermeabel ist und sogar mit haarfeinen Bougies nicht passirt werden kann. In uncomplicirten Fällen, wo weder Narben auf dem Damm noch Harnfisteln existiren, kann man die Strictur mit der Catheterisation a posteriori beseitigen, ohne zur Urethrotomia externa seine Zuflucht zu nehmen. Beson-

Digitized by Google

ders ist dies bei gonorrhoischen Stricturen möglich, die sich überhaupt sehr langsam entwickeln; die Harnblase hat dann Zeit zu einer compensatorischen Hypertrophie ihrer Musculatur und der beständig von hinten andrängende Urin bringt eine trichterförmige Erweiterung hinter der Strictur zu Stande. Somit beginnt die Verengerung von hinten nicht so plötzlich, wie vorn, und unpassirbar von vorn, wird sie naturgemäss von hinten leicht durchgängig (Seydel, Dittel)[1]). Bei uncomplicirten Stricturen sind jedoch die Indicationen zum Catheterismus posterior beschränkt: man hat zu ihm nur dann zu greifen, wenn der äussere Harnröhrenschnitt keine positiven Resultate liefern würde. In der Mehrzahl der Fälle von einfacher Strictur ist die Urethrotomia externa allein genügend. Anders liegen die Dinge, sobald die Strictur durch Harnfisteln und Dammnarben complicirt ist, was durchaus nicht selten vorkommt. Unter dem Einfluss krampfartiger Contraction der hypertrophirten Blase kann der Druck im erweiterten Theil der Harnröhre hinter der Strictur so beträchtlich steigen, dass die Schleimhaut hier reisst; damit ist dann wieder der Anlass zu Harninfiltration, Abscessen und Fisteln gegeben (v. Antal, Eigenbrodt). Wenn dies auf dem Damm zu Stande kommt, so werden durch die nachfolgende Narbenbildung die anatomischen Lagebeziehungen der einzelnen Theile so sehr verändert, dass man an topographische Anhaltspunkte nicht denken kann und in solchen Fällen vom äusseren Harnröhrenschnitt nur sehr wenig erwarten darf. Man hat aufs Gerathewohl zu operiren, indem man sich bloss streng an die Mittellinie hält; aber auch das führt nicht zum Ziel, da die Urethra durch Narbenschrumpfung in beliebiger Richtung dislocirt sein kann; das centrale Ende der Harnröhre in der Wunde zu finden, gelingt schliesslich doch nur durch die Catheterisation a posteriori. Sehr belehrend ist in dieser Hinsicht ein von Eigenbrodt[2]) mitgetheilter Fall:

W., Arbeiter, 27 Jahre alt, erhielt vor $2^1/_2$ Jahren infolge Compression des Dammes subcutane Ruptur der Harnröhre. Im Perinealtheil entwickelte sich impermeable Strictur. Die Harnabsonderung begann tropfenweise zu geschehen; auf dem Damm zeigten sich Fisteln, Infiltration des subcutanen Gewebes und narbige Schrumpfungen. 23. 1. 1886 wurde Urethrotomia externa vollzogen, die proximale Harnröhrenöffnung in der Wunde nicht gefunden. In

[1]) Eigenbrodt, l. c. S. 159.
[2]) l. c. S. 138.

Digitized by Google

der Medianlinie weitergehend, um das centrale Ende zu finden, stiess man auf einen Canal, der in einen hinter der Symphyse gelegenen Raum führte, aus dem Urin und Blut hervorquoll. Man nahm an, dass dies die Harnblase sei. Nach 3 Tagen starb Patient an Sublimatvergiftung. Die Section ergab, dass der Hohlraum, den man fälschlicher Weise für die Blase gehalten, sich aus einem Abscess zwischen dieser und der Schamfuge entwickelt hatte. Sogar an der Leiche war es absolut unmöglich, die centrale Harnröhrenöffnung von der Perinealwunde aus zu finden.

Aus dem Gesagten ergiebt sich die Unmöglichkeit, bei impermeabler Strictur, die von oben besprochenen Veränderungen am Damm begleitet ist und nahe zum Blasenhals liegt, ohne Catheterisation a posteriori auszukommen. Dann aber ist weiter die Frage zu beantworten, ob man in solchen Fällen die Strictur durch den Catheterismus posterior allein bewältigen könne, wie dies bei den nicht complicirten Arten die Regel ist, oder ob die Ausführung des äusseren Harnröhrenschnittes nöthig sei. Die in der Literatur aufgespeicherte Casuistik lehrt, dass complicirte Stricturen, bei denen der Urin durch Perinealfisteln abfliesst, gewöhnlich fast volle Obliteration der Harnröhre zur Folge haben. In solchen Fällen führt eine Catheterisation a posteriori allein ohne äusseren Harnröhrenschnitt natürlich nicht zum Ziele; durch den Schnitt müssen die Schnäbel zweier Catheter blossgelegt werden, sowohl des von der Blase aus, als auch des von vorn durch die Harnröhre eingeführten. Manchmal kann man nur in dieser Weise die Strictur passiren. Wenn man nun bei demselben Patienten Urethrotomia externa und Catheterismus posterior ausführen soll, so fragt sich, ob man die beiden Operationen auf 1 Mal oder mit Unterbrechung zu machen hat. Der Fall D. Simon's, von Dellfosse in seiner Arbeit citirt, kann als Hinweis dienen, dass beide Operationen nothwendig in einem Ansatz gemacht werden müssen, besonders wenn Urethrotomia externa schon früher erfolglos unternommen wurde. D. Simon verschob die Sectio alta um 3 Tage und verlor seinen Patienten am Harnfieber, ohne durch den äusseren Harnröhrenschnitt irgendwelche Resultate erreicht zu haben. Somit können wir zum Schluss kommen, dass die Catheterisation a posteriori bei vollständig impermeablen Stricturen indicirt ist, einerlei ob sie Blennorrhoe oder ein Trauma zur Ursache haben. Bis jetzt war von chronischen Fällen die Rede, wo die Verengerung langsam und successive schliesslich zu voller Harnretention führt. Es

Digitized by Google

giebt aber Fälle, wo die Undurchgängigkeit der Harnröhre sich schnell entwickelt, z. B. bei Verletzungen derselben; hier leistet der Catheterismus posterior unschätzbare Dienste und ist oft lebensrettend. Verletzungen der Harnröhre, welcher Art sie auch sein mögen — innere Rupturen durch Fremdkörper oder kleine spitze Steine, falsche Gänge infolge von misslungenem Catheterisiren, Fracturen der Beckenknochen mit Läsion des Harncanals, Rupturen, zugleich auch des Dammes, infolge Fallens auf spitzwinklige Gegenstände — alles das hat oft Retentio urinae und Harninfiltration im Gefolge. Nach Kaufmann's[1]) Statistik war in 143 Fällen von Harnröhrenverletzung bei 105 Harnzwang vorhanden. Die verletzte Stelle schwillt schnell an, heftige Schmerzen treten ein, die Temperatur steigt und die Vereiterung der umliegenden Gewebe progressirt oft sehr merklich. Darum ist es natürlich, dass Harnröhrenverletzungen, die von obigen Erscheinungen begleitet werden, ein möglichst schnelles und radicales Eingreifen erfordern, um so mehr, als die Mortalität nach Kaufmann 14, 15 pCt. erreicht. An der lädirten Stelle wird ein Schnitt gemacht und wenn das centrale Ende der Harnröhre gefunden ist, gelingt es, einen Catheter einzuführen und damit Harnabscessen vorzubeugen. Kann man aber das proximale Ende nicht auffinden von der Dammwunde aus, so ist Catheterismus posterior dringend indicirt und je früher er vorgenommen wird, um so mehr Garantien hat man, dass Harninfiltration und Eiterung keine beträchtlichen Dimensionen annehmen werden. Deprès und Monod rathen in solchen Fällen, einige Zeit abzuwarten, um dann die Catheterisation a posteriori bei gefüllter Blase vorzunehmen; Andere dagegen (Piedvache, Boeckel, Volkmann) schliessen sich dem nicht an und treten für unverzügliche Ausführung der Catheterisation a posteriori ein, da nach ihrer Meinung das centrale Ende der Harnröhre sich zusammen mit den schrumpfenden Geweben nach unten verlagern kann; ausserdem wird die Operation durch die schnell auftretende Harninfiltration sehr erschwert. Somit hat die Catheterisation a posteriori bei Harnröhrenverletzungen ihre dringenden Indicationen und bringt wesentlichen Nutzen. Nur bei einer Art derselben, nämlich falschen Gängen, empfehlen Einige, sich mit Capillarpunction der Blase zu begnügen, bis die lädirten

[1]) Géza von Antal, l. c. S. 142.

Digitized by Google

Stellen vernarbt sind, und nicht sofort die Catheterisation a posteriori vorzunehmen (Monod)[1]). Die Ansichten der Chirurgen gehen auch in Bezug auf die Nothwendigkeit des Catheterismus posterior bei vollständiger Retentio urinae infolge übermässig vergrösserter Prostata auseinander.

IV.

Wir sahen, dass die Catheterisation a posteriori in ziemlich weitem Umfange indicirt ist. Trotzdem ist die casuistische Literatur sehr arm an Mittheilungen über sie, besonders mit vorhergegangener Sectio suprapubica. Da ich letztere als Voroperation für zweckmässiger als die Punctio suprapubica halte, verweilte ich auch nur bei solchen Fällen, wo der Catheterismus posterior von der Wunde des hohen Blasenschnittes aus vollzogen war. In der mir zugänglichen Literatur gelang es, 36 derartige Fälle zu sammeln, die ich zur besseren Uebersicht in nachfolgenden Tabellen geordnet habe; ihnen füge ich noch einen Fall aus der chirurgischen Klinik von Prof. W. F. Grube bei, in dem die Catheterisation a posteriori mit Erfolg angewandt war bei vollständig impermeabler Strictur blennorrhoischen Ursprungs, complicirt durch Harnabscesse und Dammfisteln. Der Fall ist folgender:

J. R., 23 Jahre alt, wurde am 2. 1. 1891 in die chirurgische Facultätsklinik aufgenommen, klagte über volle Unmöglichkeit, per urethram zu uriniren, über heftige Schmerzen und Anschwellung von Scrotum und Mittelfleisch. Patient ist von Mittelgrösse, schwach entwickelter Musculatur, das subcutane Fettgewebe atrophirt. Die sichtbaren Schleimhäute sind blass. Die Zunge trocken und belegt. Die inneren Organe ohne Veränderungen. Der Penis ödematös; das Scrotum diffus bläulich gefärbt, angeschwollen, ödematös, mit mehreren Fisteln an der unteren Seite. Das Oedem setzt sich auf den Damm fort, wo ebenfalls eine Fistel mündet. Die Haut über der Symphyse ist ödematös mit 2 kleinen Oeffnungen, deren Ränder blau geworden sind und durch die beständig übelriechender, mit Eiter vermischter Urin abgesondert wird, — die Spuren zweier Blasenpunctionen.

Alle Versuche, mit dem Katheter die Harnröhre zu passiren, blieben erfolglos; sogar die feinsten Nummern blieben schon 10—11 Ctm. von der äusseren Harnröhrenmündung stecken. Der übelriechende, mit Eiter untermischte Harn tropfte ununterbrochen bloss durch die Fisteln ab. Die Harnblase stark dilatirt und eine Handbreit über die Symphyse gehoben. 38,5 °.

5 Jahre vor gegenwärtiger Erkrankung bestand die erste acute Blennorhoe, die darauf chronischen Verlauf annahm; allmälig bildete sich eine Strictur

[1]) Bulletins et mémoires de la Société de Chirurgie de Paris. 1886. Tome XII, S. 273.

Digitized by Google

aus, die mit Bougies behandelt wurde. So lange Patient Bougies einführte, wurde der Harn willkürlich entleert; als er aber mit dem Bougiren aufhörte, trat ein paar Mal volle Harnverhaltung ein, wurde jedoch durch Einführung eines elastischen Katheters beseitigt. Eine Woche vor Eintritt in die Klinik entstand wieder volle Retentio urinae, die durch Katheterisation zu heben nicht gelang. Bald trat Schüttelfrost ein, die Temperatur stieg; Penis und Damm wurden ödematös. Zweimal wurde Punction der Blase oberhalb der Schamfuge ausgeführt und der Urin herausgelassen; mit dem Katheter in die Blase einzudringen, gelang aber doch nicht. Das Oedem verbreitete sich immer weiter und nahm die Regio suprapubica ein; es brachen Harnfisteln auf, durch die beständig in Zersetzung übergegangener Urin sickerte. Diagnose: Strictura urethrae blennorrhagica; Fistulae et infiltratio urica scroti et perinei; Cystitis.

An demselben Tage, dem 2. 1., wurde Urethrotomia externa gemacht, um auf dem infiltrirten Damm dem Eiter breiten Ausweg zu verschaffen und durch Spaltung der Strictur Abfluss für den Harn zu schaffen. In der Dammwunde gelang es aber nicht, das hintere Ende der Harnröhre zu finden. Die Fistelgänge wurden erweitert und mit dem Löffel ausgeschabt. Am Abend 39,5 °. Am anderen Tag, dem 3. 1., wurde durch die Fisteln reichlich Harn abgesondert; das Oedem des Perineum und Scrotum war etwas geringer, doch war es immer noch unmöglich, ein Bougie durch die Harnröhre durchzubringen, da das hintere Ende der letzteren in der Dammwunde nicht zu finden war.

11. 1. Das Oedem des Scrotum, Penis, des Dammes und der Gegend über der Symphyse nimmt nicht mehr ab; übelriechender, mit Eiter vermischter Harn wird durch die Fistelgänge abgesondert; die Harnröhre mit dem Katheter zu passiren, ist unmöglich; die Temperatur fällt nicht.

13. 1. Wurde Sectio alta gemacht und war mit einigen Schwierigkeiten verbunden, da die Gewebe über der Symphyse infiltrirt und ödematös waren; an eine Füllung der Blase mit Flüssigkeit konnte nicht gedacht werden. Es wurde ein Längsschnitt gemacht, die zusammengefallene Blase eröffnet und mit 3 Nähten in der oben beschriebenen Weise an die Haut angenäht; durch die eröffnete Blase ein Bougie von hinten nach vorn eingeführt. Beide Enden des Bougie, sowohl das zur Symphysenwunde herausgeführte Blasenende, als auch das vordere, aus der äusseren Harnröhrenmündung hervorstehende, wurden durch einen Seidenfaden verbunden. In die Blase wurde von Seiten der Wunde über der Schamfuge ein Drain eingeführt; ein Verband aus Marlysäckchen mit Torf umgelegt; Patient in Bauchlage gebracht. Am 6. Tage nach der Operation wurde die Drainage entfernt, dem Kranken jedoch beständige Bauchlage vorgeschrieben. Das Bougie blieb bis zum 22. 1., also 10 Tage nach der Operation. Die Harnblase wurde 2mal täglich mit 2 proc. Borsäurelösung ausgewaschen; der Verband am Darm jedesmal beim Ausspülen der Blase gewechselt, der Verband oberhalb der Symphyse nach Maassgabe der Durchtränkung der Torfkisschen mit dem Urin, welcher hauptsächlich durch die Symphysenwunde abfloss. Um diese Zeit wurde die Temperatur normal; der Harn verlor seinen üblen Geruch und wurde klarer, enthielt jedoch noch viel Eiterkörperchen und reagirte alkalisch.

Digitized by Google

22. 1. Einführung eines Katheters, der durch einen Faden an das zur äusseren Harnröhrenöffnung hervorstehende Bougieende befestigt wurde und um ebenso viel, wie das Bougie aus der Symphysenwunde herausgezogen wurde, in die Harnröhre weiter eindrang. Um den Katheter zu fixiren, war durch seinen Schnabel ein Faden gezogen, zur Wunde über der Schamfuge herausgeführt und mit Heftpflaster an die Haut geklebt worden. Der Urin floss durch den Katheter ab

27. 1., am 15. Tage nach der Operation, musste der Katheter entfernt werden, da Patient ihn nicht vertrug; durch die vordere Harnröhrenmündung wurden progressiv Bougies, angefangen von No. 16, eingeführt, wobei man bis No. 20 der Charrière'schen Scala kam.

Am 10. 2., also 29 Tage nach der Operation, war die Wunde über der Symphyse zugeheilt; die Fisteln hatten sich geschlossen; es blieb nur noch die Dammwunde, welche am 8. 3., d. h. 2 Monate und 6 Tage nach Ausführung des Schnittes, zuheilte. Die langsame Heilung der Wunden über der Schamfuge und auf dem Damm erklärt sich durch die hier stattgehabte grössere Gewebsinfiltration.

15. 3. Patient wurde entlassen; die ganze vorhergehende Woche urinirte er willkürlich und nicht häufig; Bougies wurden in dieser Zeit nicht eingeführt. Der Harn zeigte saure Reaction.

1. 1804. — J. Boeckel, Thèse de Garcin. Strasbourg, 1884. Cit. nach Delefosse, Annales des maladies des organes génito-urinaires. 1889, pag. 538. — 47 J. — Impermeable Strictur mit Verhärtungen am Damm. — Der Sectio alta vorausgegangene Urethrotomia externa. — Genesung nach 2 Monaten. — Bei der Urethrotomia externa wurde weder das periphere, noch das centrale Ende der Harnröhre gefunden. Nach der Sectio alta wurde die Sonde von hinten eingeführt und zur Perinealwunde heraus, das vordere Harnröhrenende jedoch erst 20 Tage nach der Operation gefunden. Nach 2 Monaten wurde der Patient vollständig gesund entlassen.

2. 1867. — Giraldès, Gazette des hôpitaux. No. 114, p. 453. Delefosse, l. c. pag. 538. — 14 J. — Impermeable Strictur mit einer Menge Fisteln. — Der Sectio alta vorausgegangene Sectio perinealis. — Genesung. — Der Canal wurde beim Perinealschnitt nicht gefunden. Es wurde Sectio alta und Catheterismus posterior ausgeführt. Sonde à demeure. Bei der Operation erwies sich, dass die Harnröhre in einer Ausdehnung von mindestens 4 Ctm. obliterirt war.

3. 1868. — Eug. Boeckel, Thèse de Garcin. Strasbourg, 1884. Delefosse, l. c. p. 538. — 20 J. — Dysuria. Strictura congenita urethrae et hypospadia. — Der Sectio alta vorausgegangene Sectio perinealis. — Genesung nach 1 Monat. — Nach misslungenem Versuch, das Urethrallumen in der Dammwunde zu finden, wurde Sectio alta und Catheterisatio a posteriori gemacht. 11 Tage nach der Operation urinirte Patient per urethram. Gegen Ende des Monats hatten sich die Wunden geschlossen und Patient genas.

4. 1873. — Eug. Boeckel, Thèse de Garcin. Delefosse, l. c. p. 538. — 71 J. — Impermeable Strictur. — Der Sectio alta vorausgegangene Urethro-

Digitized by Google

tomia externa. — Tod nach 5 Tagen. — Der äussere Harnröhrenschnitt führte nicht zum gewünschten Resultat, das hintere Harnröhrenende wurde nicht gefunden; nach der Sectio alta wurde eine Sonde à demeure eingeführt.

5. Pean, Thèse de Bollard. Paris. Delefosse, l. c. pag. 545. — 24 J. — Ruptur der Harnröhre infolge von Fall. — Der Sectio alta vorausgegangene Urethrotomia externa. — Genesung nach 2 Monaten. — Vollständige Retentio urinae; Unmöglichkeit zu catheterisiren. Der Harn wurde 15 Tage lang durch Capillarpunction entfernt. Gegen Ende dieser Zeit brach am Oberschenkel eine Fistel auf, durch welche die Blase sich entleerte. Nach 1 Monat wurde Urethrotomia externa gemacht, das hintere Urethralende aber nicht gefunden. Nach 11 Tagen wurde der Versuch, die Harnröhre in der Dammwunde zu finden, wiederholt, aber ebenfalls vergeblich. Nach Sectio alta und Catheterismus posterior trat nach 2 Monaten volle Heilung ein.

6. Eug. Boeckel, Thèse de Garcin. Delefosse, l. c. pag. 548. — 79 J. — Falscher Gang und Hypertrophie der Prostata. — Tod nach 7 Tagen an hypostatischer Pneumonie. — Die Unmöglichkeit, den Katheter einzuführen, wurde durch den falschen Gang bedingt. Nach der Sectio alta gelang die Catheterisation a posteriori vollständig, aber ein Verweilkatheter wurde nicht ertragen. Tod infolge von hypostatischer Pneumonie. Die Catheterisation a posteriori gelang hier ohne Urethrotomia externa.

7. 1876. — Volkmann. Ranke, Deutsche med. Wochenschr., No. 6, 1876, S. 62. Cit. nach Oberst, Volkmann's klinische Vorträge, No. 210. — $6^3/_4$ J. — Ruptur der Urethra am Blasenhals bei Fractur des Os pubis. — Der Sectio alta vorausgegangene Sectio perinealis. — Genesung nach 7 Wochen. — Die Harnblase war bis zum Nabel dilatirt; das Scrotum und Perineum stark geschwollen, bläulich roth. Der Katheter drang in einen Hohlraum unter der Schamfuge. Perinealschnitt. Der Ramus descendens ossis pubis erwies sich als eingebrochen und ragte in erwähnten Hohlraum hinein. Am Damm konnte das hintere Harnröhrenende nicht gefunden werden. Sectio alta und Catheterismus posterior. Genesung nach 7 Wochen. 5 Monate nach Beginn der Erkrankung konnte Patient schon viel gehen. Der Harn wurde auf natürlichem Wege und in starkem Strahl entleert.

8. 1877. — Péan, Leçons cliniques, 1882, pag. 629. Delefosse, l. c. pag. 539. — 66 J. — Multiple Strictur der Harnröhre und Harninfiltration. — Der Sectio alta vorausgegangene Urethrotomia externa. — Genesung nach 3 Monaten. — Das hintere Harnröhrenende wurde nach der Urethrotomia externa nicht gefunden, trotz vielfacher Versuche innerhalb von 12 Tagen. Sectio alta; Catheterismus posterior. Genesung.

9. 1881. — G. Neuber, Archiv für klin. Chirurgie, Bd. XXVI, S. 502. — 24 J. — Retentio urinae infolge von Cystospasmus. — Der Sectio alta vorausgegangene Blasenpunction mit dem Thiersch'schen Aspirateur und Urethrotomia externa. — Genesung nach $4^1/_2$ Monaten. — Die Harnverhaltung entwickelte sich ohne jeden sichtbaren Grund; bei den vielfachen Katheterisationsversuchen wurde ein falscher Gang gemacht. Urethrotomia externa; das hintere Harnröhrenende wurde in dem mit Harn durchtränkten Damm nicht auf-

Digitized by Google

gefunden. Die Einführung eines Katheters misslang ebenfalls; er drang in einen prävesicalen Raum, aus dem bei Druck blutig gefärbter Urin abfloss. Es wurde angenommen, dass sich in der Blase ein feiner Riss befinde, durch den der Urin allmälig in den erwähnten Hohlraum trete. Sectio alta. Aus der Wunde über dem Schambogen floss viel stinkender, dunkelbrauner Harn heraus, mit in Zersetzung übergegangenem Blut untermischt. Die Schleimhaut der Blase diphtheritisch belegt. Nach $4^1/_2$ Monaten volle Genesung; Entlassung ohne Strictur. Der Fall ist dadurch bemerkenswerth, dass voller Harnzwang sich ohne vorausgegangene Urethritis entwickelt hatte. Augenscheinlich bestand sehr heftiger Blasenkrampf und durch die Katheterisation wurde ein falscher Gang gemacht.

10. 1880. — König, Berl. klin. Wochenschr., 1880, Nr. 15. — 13 J. — Traumatische Dammverletzung; Harnröhrenruptur und Fisteln auf dem Damm. — Der Sectio alta vorausgegangene Punction der Blase, darauf zweimalige Incision auf dem Damm. — Genesung. — Deichselschlag in die Dammgegend, infolge davon Phlegmone und, trotz Punction der Blase, Harnfisteln. $^1/_2$ Jahr nach der Verletzung Urethrotomia externa, die ebenfalls zu nichts führte; der Urin sickerte nach wie vor durch die Fisteln. Der Katheter gelangte in einen Hohlraum 2 Ctm. hinter dem Schambogen und drang nicht in die Blase ein. Durch einen zweiten Perinealschnitt erwies sich, dass der Raum, in den der Katheter gelangte, mit Schleimhaut ausgekleidet war und eine Erweiterung der Harnröhre in der Pars prostatica darstellte. Darauf wurde ein Schnitt über der Symphyse gemacht, doch drang man nicht in die Blase ein, da sie durch Narbengewebe von der Bauchwand getrennt war; der Urin floss ausserhalb des von der Bauchwunde zum neuen Perinealschnitt durchgeführten Drains ab. Als aber die Blase einmal aus irgend welchen Gründen überfüllt war, drang man durch das Narbengewebe in sie ein und führte einen Katheter von hinten nach vorn durch. Nach 8 Tagen wurde der Drain aus dem Damm entfernt und von vorn katheterisirt. Nach 3 Wochen war die Bauchwunde zugeheilt, ebenso die Fisteln; der Kranke konnte den Harn 4 Stunden halten; die Harnröhre liess jede Sonde von vorn durch.

11. 1882. — Duplay, Archives générales de médecine, 7. Serie, T. XII, p. 38. Delefosse, l. c. p. 539. — 38 J. — Impermeable Strictur nach einem Trauma. — Der Sectio alta vorausgegangene Urethrotomia externa. — Genesung. — Nach einem Fall auf den Damm entwickelte sich ein Harnabscess; in der Folge impermeable Strictur; bei dem äusseren Harnröhrenschnitt wurde das hintere Urethralende nicht gefunden. Sectio alta. Catheterismus posterior. Heilung.

12. 1882. — Piedvache, Bulletins et mémoires de la Société de chirurgie de Paris, T. VIII, pag. 840. — 38 J. — Impermeable Strictur nach einem Trauma. — Der Sectio alta vorausgegangene Urethrotomia externa. — Genesung. — Den Katheter in die Blase einzuführen, gelang weder vor, noch nach der Urethrotomia externa, bei welcher das hintere Ende der Urethra nicht gefunden wurde. Sectio alta und Catheterismus posterior. Die Blasenwunde vernäht, aber ungünstig. Die Heilung zog sich hin wegen Entwickelung eines Harnabscesses am linken Schenkel.

Digitized by Google

13. 1885. — Gauchois, Bulletins et mémoires de la Société de chirurgie de Paris, 1886, T. XII, pag. 255. — 26 J. — Traumatische Strictur infolge von Fall auf den Damm mit nachfolgender Phlegmone und Fisteln. — Der Sectio alta vorausgegangene Urethrotomia externa. — Genesung nach 4 Monaten. — Nach Urethrotomia externa und erfolglosem Bemühen, in der Wunde den hinteren Urethralstumpf zu finden, wurde Sectio alta und Catheterismus posterior ausgeführt. Die Sectio alta mit Querschnitt, der sich jedoch als unzureichend erwies; zu ihm noch ein Verticalschnitt hinzugefügt. Die Sonde à demeure blieb 3 Monate und wurde in dieser Zeit nur 2mal gewechselt. Entlassen nach 4 Monaten; die Harnröhre lässt Sonde No. 24 durch.

14. 1885. — Rohmer, Thèse de Beaucard Nancy, 1885, No. 206. Delefosse, l. c. p. 539. — 25 J. — Strictur der Harnröhre und Fistel nach einem Trauma. — Der Sectio alta vorausgegangene Urethrotomia externa. — Genesung nach 10 Monaten. — Bei der Urethrotomia externa das hintere Ende der Harnröhre nicht gefunden; Sectio alta und Catheterismus posterior.

15. 1885. — Rohmer, Annales des maladies des voies génito-urinaires, 1865, No. 1, pag. 31. Cit. nach Bull. et mém., 1886, T. XII, pag. 271. — 68 J. — Prostatahypertrophie und volle Harnretention. — Der Sectio alta vorausgegangen mehrfache Punctio suprapubica zur Harnentleerung. — Heilung. — Urinirte bloss durch den Katheter, der 4mal am Tage eingeführt wurde. Die Unmöglichkeit, den Katheter einmal einzuführen, bewog zur Sectio alta und Katheterisation a posteriori; der Katheter musste jedoch am anderen Tage herausgenommen werden, da Patient ihn überhaupt nicht vertrug. Nach Genesung blieb die Nothwendigkeit zur Katheterisation, die leicht ausführbar war.

16. 1886. — Donart, Bulletins et mémoires de la Société de chirurgie de Paris, 1886, T. XII, pag. 258. — 8 J. — Traumatische Ruptur der Harnröhre und volle Retentio urinae. — Der Sectio alta vorausgegangene Operationen: 5 Tage Punction der Blase, darauf Urethrotomia externa. — Genesung nach 19 Tagen. — Fiel rittlings auf einen Ast, dessen Ende sich in die Scrotoinguinalfalte einbohrte. Voller Harnzwang mit Unmöglichkeit, zu katheterisiren. Bei der Urethrotomia externa das hintere Harnröhrenende nicht gefunden. 19 Tage nach Sectio alta und Catheterismus posterior waren die Wunden über dem Schambogen und auf dem Damm geheilt; in der Harnröhre bildete sich allmälig eine unbedeutende Strictur aus.

17. 1886. — Eigenbrodt, Deutsche Zeitschr. f. Chirurgie, Bd. XXVIII, Heft 2. — 25 J. — Impermeable traumatische Strictur mit Harnfisteln. — Der Sectio alta vorausgegangene Urethrotomia externa. — Genesung nach 2 Monaten. — Erlitt vor ungefähr 8 Monaten Beckenfractur und Ruptur der Harnröhre mit nachfolgender Harninfiltration und Fisteln. In der Perinealschnittwunde konnte das hintere Urethralende der Narben wegen nicht gefunden werden. Zugleich damit wurde Sectio alta und Catheterismus posterior gemacht; letzterer gelang sehr leicht. Als Patient nach 2 Monaten entlassen wurde, tropfte aus den alten Fisteln noch immer Urin ab und war häufiger Harndrang geblieben: des Tages alle 2—3 Stunden und nachts 2—3mal. Dem Kranken wurde gezeigt, sich selbst Bougies einzuführen. 1 Jahr nach der

Digitized by Google

Operation wurde der Harn vollständig normal entleert, musste aber oft gelassen werden (alle $2^1/_2$ — 3 Stunden.

18. 1886. — Eigenbrodt, l. c. — 36. J. — Impermeable traumatische Strictur. — Der Sectio alta vorausgegangene Urethrotomia externa. — Genesung nach $1^1/_2$ Monaten. — Erlitt vor einem Monat starke Compression der Urethra in dem Dammtheil; allmälig bildete sich impermeable Strictur aus. Bei der Urethrotomia externa wurde das Harnröhrende jenseits der Strictur nicht gefunden; in demselben Zuge wurden Sectio alta und Catheterismus posterior ausgeführt. Nach $1^1/_2$ Monaten als geheilt entlassen, mit der Anweisung, wie er sich zu bougieren hat. Nach 7 Monaten erhielt man die Nachricht, dass Patient von Zeit zu Zeit das Bougieren erneuert, dass Entleerung und Eigenschaften des Harns normal bleiben.

19. 1886. — Eigenbrodt, l. c. — 44 J. — Impermeable traumatische Strictur mit Harnfisteln. — Der Sectio alta vorausgegangene Urethrotomia externa. — Genesung nach 2 Monaten. — Patient hatte sich vor 8 Jahren Beckenfractur und Ruptur der Harnröhre zugezogen; allmälig entwickelten sich impermeable Strictur, Harninfiltration und Fisteln. Das hintere Urethralende wurde nach dem äusseren Harnröhrenschnitt nicht gefunden. Sectio alta; die Catheterisation a posteriori gelang mit Mühe, da die Blase infolge früherer Phlegmonen des prävesicalen Gewebes nach links und unten dislocirt war. Während der Nachbehandlung glitt die Sonde à demeure 2mal heraus und 2mal musste also die Katheterisation a posteriori unter Narkose erneuert werden. Trotzdem wurde Patient nach 2 Monaten mit sehr kleinen granulirenden Wunden über der Symphyse und am Damm entlassen, wobei aus letzterer zuweilen ein Tropfen Urin heraustrat. Die Harnröhre entleerte sich durch starken Strahl.

20. 1887. — Eigenbrodt, l. c. — 38 J. — Impermeable Strictur mit Harnfisteln. — Der Sectio alta vorausgegangene Urethrotomia externa. — Genesung nach 1 Monat. — 9 Jahre alte Strictur und Harnfisteln, die sich infolge einer Eiterung im Damm und dem lockeren Beckengewebe nach Typhus entwickelt hatten. Bei der Urethrotomia externa gelang es nicht, das hintere Harnröhrenende in der narbig veränderten Dammgegend zu finden. Sectio alta und Katheterismus posterior. Nach einem Monat entlassen mit vollständig verheilter Dammwunde und einer kleinen granulirenden Wunde oberhalb des Schambogens.

21. 1887. — Schilling. Cit. nach Eigenbrodt, l. c. — 54 J. — Impermeable gonorrhoische Strictur. — Der Sectio alta vorausgegangene Urethrotomia externe. — Genesung nach 33 Tagen. — Patient hatte sich mit 18 Jahren Urethritis zugezogen, die allmälig zu so starker Strictur führte, dass der Urin tropfenweise alle 2 Minuten herausgepresst wurde. Trotzdem bei der Urethrotomia externa der Perinealschnitt bis zum Sphincter ani verlängert wurde, Querschnitte gemacht wurden und sogar, nach Dittel, das Rectum in querer Richtung abpräparirt wurde, gelang es doch nicht, das hintere Harnröhrenende zu finden. Die Einführung des Katheters nach der Sectio alta von hinten nach vorn war leicht; der Schnabel kam zwischen der Pars prostatica und membranacea heraus. Ein Nélaton'scher Katheter wurde drin gelassen und nach

Digitized by Google

10 Tagen gewechselt. Nach 33 Tagen war die Wunde über der Symphyse geheilt, am Damm noch eine kleine flache granulirende Vertiefung nachgeblieben; die Harnröhre liess No. 13 durch; die Harnentleerung willkürlich; die Blase hält 200 Cbctm. Urin zurück.

22. 1887. — Eigenbrodt, l. c. — 32 J. — Strictur gonorrhoischen Ursprungs. Hinter der Strictur ein Geschwür, das durch Druck beim Stuhlgang aufgebrochen war; es entwickelte sich Harninfiltration. — Genesung nach 3 Monaten. — Hatte vor 12 Jahren Tripper gehabt; in den letzten 5 Jahren Harnbeschwerden. Eines Tages trat bei angestrengter Defäcation heftiger Schmerz am Damm ein, der nicht lange anhielt und sich erneuerte; darauf entstand Harninfiltration, wobei das Scrotum bis zu Kindskopfgrösse schwoll und schmutzigblaue Färbung der Haut zeigte. Ein Katheter kann nicht eingeführt werden; die Blase durch Harn stark dilatirt. Sectio alta, deren Ausführung der Schwellung über der Symphyse wegen beschwerlich war; den Katheter durch die ganze Harnröhre von hinten nach vorn durchzubringen, gelang aber nicht; deshalb musste Urethrotomia externa hinzugefügt werden und auf dem Damm wurden sofort beide Enden der Harnröhre gefunden; wie gewöhnlich, Einführung eines elastischen Katheters. Nach 3 Monaten mit verheilten Wunden entlassen, ohne Strictur und Cystitis.

23. 1888. — Tillaux. Bulletins et mémoires de la Société de Chirurgie de Paris, 1888, T. XIV, pag. 157. — 34 J. — Impermeable Strictur und Harnfisteln nach einem Trauma. — Der Sectio alta vorausgegangene Urethrotomia externa. — Genesung. — Fiel auf den Damm, wobei sogleich viel Blut aus der Harnröhre herausfloss. Allmälig entwickelte sich impermeable Strictur. Bei der Urethrotomia externa wurde das centrale Harnröhrenende nicht gefunden; nach der Sectio alta gelang die Katheterisation a posteriori. Geheilt entlassen.

24. 1888. — Troisfontaine, Annales de Société med.-chirurgic. de Liège, 1888. Delefosse, l. c. — 60 J. — Impermeable Strictur unbekannten Ursprungs. — Der Sectio alta Urethrotomia externa vorausgegangen. — Genesung. — In der Anamnese weder Trauma noch Blennorrhoe; die Strictur 9 Ctm. vom Eingang. Katheterisation unmöglich. Nach der Urethrotomia externa wurde am 6. Tage Sectio alta und Catheterismus posterior ausgeführt.

25. — 1888. — Boursier, Thèse de Caylus Bordeaux, 1889. Delefosse, l. c. — Strictur traumatischen und alten Ursprungs. — Der Sectio alta vorausgegangene Urethrotomia externa. — Genesung. — Die Urethromia externa blieb erfolglos. Sectio alta und Catheterismus posterior. Die beiden, durch die Bauchwunde resp. durch die Harnröhre eingeführten Katheter waren durch ein Narbengewebe von über 1 Ctm. Dicke von einander getrennt. Günstiger Verlauf. Heilung.

26. 1888. — Montaz, Revue de chirurgie, 1888, pag. 587. — 38 J. — Ruptur der Harnröhre und volle Retentio urinae. — Gerieth unter einen schweren Wagen. Der Urin durchtränkt ununterbrochen das periproctale Bindegewebe. Die Harnblase fast bis zum Nabel dilatirt; ein Katheter kann nicht eingeführt werden. Es wurde Ruptur der Prostata vermuthet. Der Katheter

Digitized by Google

nach der Sectio alta eingeführt. Anfangs verlief die Krankheit günstig. Starb am 3. Tage an Blutung aus dem Rectum. Aus der Section ergab sich, dass bei der Fractur der Beckenknochen die Art. iliaca interna zerquetscht war; aus ihr stammte auch die tödtliche Blutung.

27. 1888. — Vigot, Bulletins et mémoires de la Société de chirurgie de Paris, 1888, T. XIV, p. 362. — 33 J. — Impermeable Strictur traumatischen Ursprungs. — Der Sectio alta vorausgegangene Urethrotomia externa. — Genesung. — Nach einem Trauma allmälig Strictur. 8. 3. 1887 Urethrotomia externa der Unmöglichkeit wegen, zu katheterisiren; damals, wie auch bei einem nach 10 Tagen unter Narkose vorgenommenen zweiten Versuch gelang die Auffindung des hinteren Harnröhrenendes nicht. Sectio alta und Catheterismus posterior. Am Damm musste auf einer Strecke von 1 Ctm. festes Narbengewebe durchschnitten werden. Das Endresultat günstig. 1 Jahr nach der Operation, im März 1888, sah der Autor, dass Sonde No. 20 passirte.

28. 1888. — Defontaine, Bulletins et mémoires de la Société de chirurgie de Paris, 1888, T. XIV, pag. 854. — 14 J. — Impermeable Strictur und alte Harnfisteln nach einem Trauma. — Der Sectio alta vorausgegangene Urthrotomia externa. — Genesung nach 1 Monat. — Vor 3 Jahren Ruptur der Harnröhre, die allmälig zu impermeabler Strictur und Harnfisteln auf dem Damm geführt hatte. Nach äusserem Harnröhrenschnitt konnte das hintere Urethralende nicht gefunden werden. Nach der Sectio alta drang der Autor leicht mit dem Katheter durch den Blasenhals in die Harnröhre ein, konnte aber das callöse Gewebe im Damm nicht passiren. Das verhärtete Gewebe musste Schritt für Schritt durchschnitten werden, bis der Schnabel des Katheters blossgelegt war. Sonde à demeure. Nach einem Monat war alles verheilt, die Harnentleerung normal, doch setzte Patient fort, sich Morgens und Abends ein Bougie No. 20 einzuführen.

29. 1889. — Pousson, Thèse de Caylus. Delefosse, l. c. — 65 J. — Entzündliche Strictur passirbar für No. 10. — Der Sectio alta vorausgegangene Urethrotomia externa. — Tod nach 36 Stunden. — Das Hinderniss in der Pars bulbosa — ein Fremdkörper, dessen Entfernung vergeblich versucht wurde. Nach 3 Tagen volle Harnverhaltung und Phlegmone des Damms. Bei der Urethrotomia externa wurde ein Steinchen aus der Harnröhre extrahirt; darauf Sectio alta und Catheterismus posterior ausgeführt. Tod 36 Stunden nach der Operation.

30. 1889. — Lamarque, Thèse de Bordeaux. Delefosse, l. c. — 33 J. — Strictur entzündlicher Art. — Der Sectio alta vorausgegangene Urethrotomia externa. — Genesung. — Nach vielen fruchtlosen Catheterisationsversuchen wurde Urethrotomia externa gemacht, das hintere Harnröhrenende konnte aber nicht gefunden werden. Sectia alta mit Catheterismus posterior. Eine Besserung des Allgemeinbefindens schon nach 9 Tagen bemerkt.

31. 1889. — Princeteau, Thèse de Caylus. Delefosse, l. c. — 36 J. — Impermeable Strictur blennorrhoischen Ursprungs. — Tod nach Urämie. — Harnverhaltung. Versuche, ein fadenförmiges Bougie durchzuführen, blieben erfolglos und riefen Fieber hervor. Miterkrankung der Nieren.

Digitized by Google

Anfangs Sectio alta. Darauf wurde ein Schnitt vor dem Rectum gemacht, um das Blasen- und Urethralende der eingeführten Sonden aufzusuchen. 16 Tage nach der Operation Tod infolge Urämie, die durch multiple Abscesse in den Nieren bedingt war.

32. 1889. — Delefosse, Annales des maladies des organes génito-urinaires, 1889, p. 526. — 53 J. — Doppelte Strictur blennorrhoischen Ursprungs. — Der Sectio alta vorausgegangene Urethrotomia externa. — Genesung. — 2 Stricturen, von denen die erste durch einen Perinealschnitt passirt wurde; nach Durchschneidung der zweiten war Sectio alta erforderlich, um durch Catheterisation a posteriori das hintere Ende der Harnröhre aufzusuchen. Catheter 16 von hinten nach vorn. Die Sectio alta war hier von einigen Complicationen begleitet: die Blase war sehr klein und leer; die Bauchfellfalte hob sich nicht; die Blase riss von selbst. Ausserdem litt Patient an heftiger Dyspnoe. Trotz alledem war der Ausgang äusserst günstig. Schon nach 15 Tagen gutes Allgemeinbefinden; die Bauchwunde hatte sich fast geschlossen, die Darmwunde war auf dem Wege zur Verheilung. 3 Monate nach der Operation liess die Harnröhre leicht No. 16 durch.

33. 1891. — Boursier de Bordeaux, Annales des maladies des organes génito-urinaires, 1891, p. 187. — 53 J. — Strictur traumatischen Ursprungs und Harnfisteln. — Genesung nach $2^1/_2$ Monaten. — 5 Jahre lang Harnfisteln, die sich ausgebildet hatten, nachdem Patient durch Quetschung von einer 150 Kgr. schweren Tonne sich Beckenfractur mit Ruptur der Urethra, Harnverhaltung und Infiltration des Dammes zugezogen hatte. Die Gewebe des Perineum verhärtet und von 4 Fisteln durchbohrt. Sectio alta behufs Catheterisation a posteriori, doch gelang die Durchführung des Catheters nicht. Darauf Excision eines 2—3 Ctm. langen Streifens des Narbengewebes vom Damm. Hiernach gelang die Einführung eines Bougie No. 18. Nach $2^1/_2$ Monaten verliess Patient das Hospital vollständig gesund und ohne Fisteln.

34. 1892. — G. Nicolich, Annales des maladies des organes génito-urinaires, 1892, p. 743. — 51 J. — Strictur blennorrhoischen Ursprungs: falscher Gang. — Der Sectio alta vorausgegangene Punctio suprapubica et Urethrotomia externa. — Genesung. — Strictur seit 1879. Wenngleich die Harnröhre No. 12 nach Charrière durchliess, so entleerte sich die Blase doch nie ganz und der Harn musste mit dem Catheter herausgelassen werden. Im Nov. 1890 entstand volle Harnverhaltung; Patient führte selbst den Catheter ein und machte einen falschen Gang; um den Urin herauszulassen, wurde Punctio vesicae suprapubica gemacht. Bald bildete sich ein Abscess zwischen Prostata und Rectum. Der Urin wurde stinkend und eitrig. Starke Kachexie trat ein. Unter solchen Umständen wurde im Febr. 1892 Urethrotomia externa gemacht, das hintere Harnröhrenende aber nicht gefunden. Sectio alta und Catheterisatio a posteriori mit No. 20; die ganze verengerte Stelle excidirt. 25 Tage nach der Operation Entfernung des Catheters über der Symphyse, eine Woche später des Catheters aus der Harnröhre. Unterdessen hatte Patient eine Jodoformvergiftung und heftige Blasenblutung durchgemacht. In den Process waren auch die Nieren verwickelt; die Ureteren er-

Digitized by Google

weitert, besonders der linke, der sogar die Spitze des Zeigefingers durchliess, wie das bei der Sectio alta constatirt wurde. $6^1/_2$ Monate nach der Operation hatte sich das Allgemeinbefinden beträchtlich gehoben; die Harnentleerung nicht so häufig wie früher. 2 Mal täglich wurde jedoch Catheter No. 18 eingeführt, um die Blase vollständig zu leeren. Der Urin war immer alkalisch und enthielt Schleim. Die Blase hatte ihre Contractionsfähigkeit nicht verloren, trotzdem sie 8 Jahre bloss mit dem Catheter entleert worden war. Nach willkürlichem Harnlassen bleibt nur 2,0 Flüssigkeit in der Blase zurück.

35. 1893. — W. W. Lesin, Bericht über die chirurgische Thätigkeit im Hospital des Alexander-Vereins barmherziger Schwestern des Rothen Kreuzes, für die Jahre 1884—1892 (russisch). — Impermeable Strictur. — Der Sectio alta vorausgegangene Urethrotomia externa. — Genesung. — Ungefähr 20 Jahre Strictur in der Pars membranacea urethrae. Bei der Urethrotomia externa wurde das Lumen der Harnröhre nicht entdeckt. Sectio alta; von hinten nach vorn ein Bougie eingeführt und erst da gelang die Spaltung der Strictur. Sonde à demeure. Die Bauchwunde verheilte am 8. Tage. Der Harnröhrenspalt hatte sich nach 3 Wochen fast geschlossen. Nach einigen Monaten passirte noch immer ein Bougie von No. 15.

36. 1893. — Otto Zuckerkandl, Wiener klinische Wochenschrift, No. 7, S. 122. — 60 J. — Impermeable Strictur blennorrhoischen Ursprungs. — Der Sectio alta vorausgegangene Punctio suprapubica. — Genesung. — Innere Vesicalblutung nach einem Blasenstich. Die ganze Blase von einer ungeheuren Menge Coagula erfüllt, zu deren Entfernung Sectio alta erforderlich war. Bei Beleuchtung des Blaseninnern waren unter der Mucosa erweiterte Venennetze sichtbar. Die Strictur von hinten nach vorn passirt und in üblicher Weise dilatirt. Nach 6 Wochen mit verheilter Wunde und vollständig erweiterter Strictur entlassen.

37. 1891. — W. F. Grube. — 23 J. — Impermeable Strictur blennorrhoischen Ursprungs, Fisteln, Harninfiltration. — Der Sectio alta vorausgegangene Urethrotomia externa. — Genesung nach 2 Monaten.

Aus obiger Aufzählung ist ersichtlich, dass das Alter, in dem Catheterismus posterior erforderlich sein kann, innerhalb weiter Grenzen schwankt. Der jüngste Kranke, der sich ihm unterzog, war ein Kind von 20 Monaten (No. 3) mit angeborener Harnröhrenstrictur; der älteste war 79 Jahre alt (No. 6). Allein die Mehrzahl der Patienten kommt auf das mittlere Lebensalter. In allen Fällen ohne Ausnahme gelang die Catheterisation a posteriori nach der Sectio alta vollständig. Letaler Ausgang war in 4 von 37 Fällen; in 2 (No. 4 und 29) ist die Todesursache nicht angegeben, doch unterzogen sich hier der Operation Greise von 71 und 65 Jahren; in den 2 anderen Fällen bestand zwischen Operation und Tod absolut keine Abhängigkeit: in dem einen (No. 6) war

Digitized by Google

es eine hypostatische Lungenentzündung, im anderen (No. 26) eine nachfolgende Blutung aus der zerquetschten Arteria iliaca interna, an der die Patienten starben. In weitaus den meisten Fällen, die eine Catheterisation a posteriori erforderten (in 34 von 37), lag die Grundursache dazu in Undurchgängigkeit der Harnröhre, einerlei ob sie durch antecedirende Blennorrhoe, ein Trauma oder entzündliche Processe bedingt war. In den 3 nachbleibenden Fällen wurde 2 Mal (No. 6 und 15) der Catheterismus posterior bei Prostatahypertrophie gemacht und 1 Mal (No. 9) bei einem falschen Gang infolge angewandten Catheterisirens bei einem Krampf des Harncanals. In technischer Hinsicht bot die Catheterisation a posteriori in allen Fällen nicht die geringsten Schwierigkeiten dar, und in einigen (No. 6, 15, 26, 36) drang man mit dem Catheter sogar ohne äusseren Harnröhrenschnitt von hinten nach vorn durch. Dies gelang jedoch nur bei Prostatahypertrophie (No. 6 und 15), bei frischem Trauma der Urethra (No. 26) und bei einer blennorrhoischen Strictur (No. 36). Umgekehrt blieben in anderen Fällen die Versuche, mit dem Catheter bloss von der Wunde der Sectio alta aus durchzukommen, ohne äusseren Harnröhrenschnitt zu Hülfe zu nehmen, vergeblich, und es musste schon dem hohen Schnitt noch Urethrotomia externa folgen (No. 22, 31 und 33). Das darf nicht Wunder nehmen, besonders wenn man bedenkt, dass in einigen Fällen (No. 2, 25, 27, 28 und 33) volle Obliteration der Harnröhre eingetreten und folglich eine Catheterisation auch a posteriori vollständig unmöglich geworden war. In solchen Fällen hat man die Schnäbel beider Catheter durch einen Schnitt am Damm blosszulegen, sowohl des durch die hintere als auch des durch die vordere Harnröhrenmündung eingeführten Instrumentes. In allen übrigen 29 Fällen war zuerst Urethrotomia externa ausgeführt worden und zur Sectio alta und Catheterisatio a posteriori griff man erst dann, wenn das centrale Harnröhrenende in der Dammwunde nicht zu finden war. Bei der Sectio alta kam immer der Längsschnitt zur Anwendung, mit Ausnahme des Falles Gauchois (No. 13), wo zuerst Querschnitt gemacht war, der sich aber als ungenügend erwies; deshalb wurde ihm ein Längsschnitt hinzugefügt. War einmal der Catheter eingeführt, so liess man ihn in allen Fällen für längere Zeit drin. Aus der ganzen oben mitgetheilten Literatur kann man bloss 2 Fälle angeben, wo der

Digitized by Google

Catheter bald nach der Operation entfernt und die Heilung durch Bougiren von vorn beendigt wurde; dies ist König's Fall (No. 10) — der Catheter nach 8 Tagen entfernt, und unser Fall (No. 37), wo dies nach 15 Tagen geschah. Die Entfernung des Catheters wirkte nicht im Geringsten auf den Krankheitsverlauf und Ausgang, der in beiden Fällen durchaus günstig war.

Aus alledem ergiebt sich, dass die Catheterisatio a posteriori überall dort dringend indicirt ist, wo man mit dem Catheter von vorn nach hinten nicht durchkommt und die Versuche, die Strictur am Damm zu spalten, resultatlos bleiben der Unmöglichkeit wegen, das hintere Urethralende in den pathologisch veränderten Geweben zu finden. In solchen Fällen soll man keine Zeit auf fruchtloses Suchen verschwenden, da sogar grosse Einschnitte und auch umfangreiche Verletzung nicht zum erwünschten Ziel führen, wie dies aus Fall 21 ersichtlich ist. Durch rechtzeitigen Catheterismus posterior kann man die Nieren vor der ihnen drohenden Gefahr retten, in den Krankheitsprocess mit hineingezogen zu werden; aber selbst dann, wenn die Nieren schon in Mitleidenschaft gezogen sind, ist die Catheterisation a posteriori nicht contraindicirt; auch unter solchen Bedingungen ist es möglich, durch dieselbe dem Patienten das Leben zu retten, wie Fall 34 beweist.

V.

Bisher handelte es sich um impermeable Stricturen, die durch Harnfisteln complicirt waren oder nicht, und war die Rede von der Nothwendigkeit, diese Stricturen durch Urethrotomia externa zu beseitigen, wobei man im Fall des Misslingens seine Zuflucht zur Sectio alta und Catheterisatio a posteriori nimmt. Es giebt aber Stricturen mit so veralteten hartnäckigen Fisteln, dass diese auch nach aufgehobener Verengerung nicht verschwinden. Alle in solchen Fällen üblichen Massnahmen zur Beseitigung der Fisteln führen nicht zum Ziel. Die Harnröhre wird erweitert, die Fisteln gespalten, träge Granulationen ausgeschabt, die narbigen Oberflächen angefrischt und die Fisteln verheilen trotzdem nicht; sie werden nach wie vor durch den ausfliessenden Urin benetzt und darin liegt eben das Haupthinderniss zu ihrer vollständigen Heilung. Bei solchen unheilbaren Fisteln tritt die Strictur als Krankheit, trotzdem sie die Entstehungsursache war, in den Hintergrund und die Hauptaufgabe

Digitized by Google

des Chirurgen liegt in der Befreiung des Patienten von den durch die Fisteln bedingten Leiden. Die Lösung dieser Aufgabe ist bei solchen Fisteln keine leichte Sache; die ganze Schwierigkeit besteht darin, wie man den Harn ableiten soll, dass er nicht durch die Fisteln ausfliesse und dadurch deren Heilung verhindert. Durch eine Sonde à demeure wird der Zweck nicht erreicht, da sein langes Verweilen in der Blase, wenn es sogar vertragen wird, immerhin ein Nachlassen des Verschlusses der klemmenden Spannung bewirkt und der Urin dann ausserhalb des Catheters abfliesst und die Fistelgänge bewässert. Ebenso gelingt eine vollständige Ableitung des Harns auch nicht durch eine Spaltung der Harnröhre am Damm; der Urin wird sowohl aus der Dammwunde als den Fisteln entleert. Ganz anders liegen die Dinge, wenn man dem Harn mittels hohen Blasenschnittes einen Abfluss verschafft; nur auf diesem Wege kann man dem Harn in solchen Fällen die gewünschte Richtung geben. Bei Bauchlage des Patienten fliesst der Urin durch das Drain oberhalb der Symphyse ab, ohne sich zu stauen; die Blase erhält volle Ruhe, ihre Ausspülung ist vollständig auszuführen möglich und reizt nicht, die Symptome der Cystitis verschwinden bald, die Fistelgänge hören auf von Urin benetzt zu werden und schliessen sich sehr schnell von selbst. Beispiele dafür kann man auch aus der oben angeführten casuistischen Literatur entnehmen; obgleich die Sectio alta in allen diesen Fällen auch nicht die Ableitung des Harns bezweckte, sondern behufs Catheterismus posterior unternommen war, so leistete sie doch auch in ersterer Hinsicht unzweifelhafte Dienste. In König's Fall (10) neigten die Harnfisteln auch nach 2 Mal ausgeführter Urethrotomia externa nicht zur Heilung und waren nach der Sectio alta in 3 Wochen verheilt. In einem Fall von Eigenbrodt (17) heilten die Fisteln nach dem hohen Schnitt; in einem anderen von ihm hatten sie 9 Jahre bestanden und waren 1 Monat nach der Operation zugeheilt. In dem Fall Defontaine's (28) heilten 3 Jahre alte Harnfisteln 1 Monat nach der Sectio alta zu. In dem Fall Boursier's (33) hatten sie sich 5 Jahre gehalten und waren nach dem hohen Schnitt in $2^1/_2$ Monate geheilt. In allen diesen Fällen war die Sectio alta, wie schon erwähnt, nicht zur Ableitung des Harns behufs Heilung der vorhandenen Harnfisteln unternommen worden; in dem gleich mitzutheilenden Fall war ihr Zweck aber grade der,

Digitized by Google

die Fistelgänge vor einer Benetzung mit Urin zu schützen und ihnen dadurch die Möglichkeit einer Verheilung zu bieten. Der Ausgang war ein guter.

N. B., 43 J. alt, Kleinbürger aus dem Gouvernement Kursk, trat am 22. 3. 1891 in die Klinik ein, mit Klagen über Beschwerden und Schmerzen beim Harnlassen und Ausfliessen von Harn aus Fistelgängen am Damm. Patient ist von mittlerem Wuchs, kräftig gebaut. Die Brustorgane ohne Veränderungen. Die Haut am Damm geschwollen, rothblau, durchbohrt von 8 Fistelgängen, durch welche Harn sickert. Längs der Mittellinie des Perineum eine längliche Narbe, die Spur einer vorhergegangenen Urethrotomia externa. Das Scrotum im Umfang vergrössert, die Haut über demselben verdickt und mit kleinen Narben besät, die von früheren Abscessen übrig geblieben. Da der Urin beständig auf die Schenkel überfloss, so war die Haut auf ihrer inneren Seite geröthet und mit Schrunden bedeckt. Bei der Einführung des Catheters in die Harnröhre stösst er in der Pars membranacea auf ein Hinderniss, das jedoch ein Bougie 6 der Charrière'schen Scala durchliess. Der Harn reagirt alkalisch, hat starken Ammoniak-Geruch, enthält viel Eiter, wird mit grosser Mühe entleert; häufiger Harndrang. Die Prostata nicht vergrössert.

Den Anfang seiner Leiden führt Patient auf seine erste, vor 13 Jahren erfolgte Tripperinfection zurück. Der Tripper nahm chronischen Verlauf an. Allmälig bildete sich eine Strictur aus; der Urin wurde mit immer grösseren Schwierigkeiten entleert, zuweilen nur tropfenweise. Darauf zeigte sich heftiger Schmerz in der Darmgegend. Nach heissen Umschlägen entstand ein Abscess, der aufgeschnitten wurde. Zugleich mit dem Eiter floss Harn aus der Schnittwunde. Mit diesem Abscess fand die Sache aber noch kein Ende. An verschiedenen Stellen des Damms und Scrotum zeigten sich kleine Eiterherde, die von selbst aufgingen; durch sie begann ebenfalls sich Urin abzusondern. Liess sich vor Eintritt in die Klinik mehrfach behandeln. Die Strictur suchte man mit Bougies zu erweitern, stellte Sonde à demeure ein, schabte die Fistelgänge aus, doch eine Heilung erfolgte trotzdem nicht — der Urin floss nach wie vor durch die Fisteln. Schliesslich wurde dem Kranken Urethrotomia externa gemacht, aber ebenfalls erfolglos — die Fistelgänge heilten nicht zu. In der Klinik wurde constatirt:

Digitized by Google

Strictura urethrae, Fistulae perineales, Cystitis. In Anbetracht dessen, dass alle üblichen Heilmethoden am Patienten ohne sichtbaren Erfolg versucht worden waren, entschied man sich, eine Sectio alta zu machen, um den Harn abzuleiten und eine Berieselung der Fistelgänge durch ihn zu verhindern. Die Sectio alta und Ausschabung der Fistelgänge wurde am 26. 3. unternommen. Die Nachoperations-Periode verlief günstig. Patient lag die ganze Zeit auf dem Bauch; der Harn floss durch die Wunde über der Symphyse ab. Die Fistelgänge vernarbten nach 32 Tagen, zum 28. 4., die Schnittwunde der Sectio alta zum 5. 5. Während der ganzen Zeit der Nachbehandlung wurde die Strictur dilatirt und man brachte es soweit, dass bei der Entlassung (15. 5) die Harnröhre ein Bougie von 18 nach Charrière durchliess.

In der Literatur findet man sehr wenig dem unseren ähnliche Fälle, wo die Sectio alta zu dem Zweck unternommen wurde, den Harn abzulenken und eine volle Austrocknung von Fisteln zu bewerkstelligen. Der erste, der die Anwendung der Sectio alta theils zur bequemeren Anlegung innerer Blasennähte, theils zur Ableitung des Harns bei inoperablen, vesico-vaginalen und vesico-uterinen Fisteln empfahl, war Trendelenburg[1]). Er operirte nach dieser Methode 3 Patienten. Seinem Beispiele folgten Baumm[2]) in einem, Bardenheuer[3]) in 2 Fällen, Leopold[4]) in einem, Mc. Gill[5]) in 2 und Alf. Pousson[6]) in 1 Fall. Somit wurde die Sectio alta zur Behandlung von vesico-uterinen und vesico-vaginalen Fisteln bei Frauen im Ganzen 10 Mal angewandt. Bei Männern haben diesen Gedanken zur Heilung besonders hartnäckiger Harnfisteln, soviel mir bekannt, blos Poncet und Loumeau[7]) verwerthet. Letzterer weist gleich uns darauf hin, dass bei Harnfisteln, die den üblichen Behandlungsweisen Trotz bieten, der einzige Ausweg sei, den Urin durch den hohen Blasenschnitt wegzuleiten und dadurch

---

[1]) Volkmann's Sammlung klinischer Vorträge 355. Cit. nach Baumm.
[2]) Archiv für Gynaekologie. 1891, Bd. 39, S. 492.
[3]) Bericht über die Verhandlungen der Deutschen Gesellschaft für Chirurgie. XX. Congress. Centralblatt für Chirurgie. 1891.
[4]) Jakob Rosenthal, An operat. for the cure of vesico-cervical fistula by the sectio alta, with recovery. — The Americ. Journ. of obstetrics and diseases of women and children. 1893, tome XXVII. Cit. nach Alf. Pousson.
[5]) The Lancet. 1890, Th. II, S. 966.
[6]) Archives provinciales de chirurgie. 1894, Th. III, No. 12, S. 747.
[7]) Revue de Chirurgie. 1894, S. 945.

Digitized by Google

vollständige Trockenlegung der Harnfisteln zu bewirken. Mit dieser Methode heilte er 2 Patienten, die an besonders hartnäckigen Fisteln litten. Bei dem einen, der am 25. 2. 1894 operirt wurde, einem alten Blennorrhoiker, war der Penis, das Scrotum, Damm, Gesäss und Unterleib wie ein Sieb von verhärteten Fisteln durchlöchert, die den gewöhnlichen Heilverfahren widerstanden hatten. Der zweite „unlängst" operirte Kranke litt an Hypospadie, die durch gewöhnliche Behandlungsmethoden ebenfalls nicht beseitigt werden konnte. 2 Operationen, die von der Sectio alta zu diesem Behuf vorgenommen waren, hatten zu nichts geführt, sondern bloss eine weite Penisfistel nachgelassen.

Wenn wir das Facit aus dem Gesagten ziehen, können wir zu folgenden Schlüssen gelangen:

A. In Bezug auf die Technik der Ausführung der Sectio alta:

1. Die Operation ist am leichtesten, wenn die Blase mit Flüssigkeit gefüllt und durch in das Rectum eingeführte Schwämme emporgehoben ist,

2. Wenn die Füllung der Harnblase mit Flüssigkeit nicht gelingt, so erleichtert doch allein die Einführung von Schwämmen in den Mastdarm schon bedeutend die Operation.

3. Bei Anfüllung des Rectum mit dem Petersen'schen Ballon hat man im Auge zu behalten, dass eine übermässige Erweiterung des Darms zu Rupturen führen kann.

4. Der Querschnitt bei der Sectio alta giebt weiten Zugang zur Harnblase, verzögert aber die Heilung; deshalb soll seine Anwendung auf fettleibige Kranke mit hängendem Bauch beschränkt sein.

5. Eine Sectio alta in 2 Etappen hat nicht die geringsten Vorzüge vor der Operation in einem Zuge.

B. In Betreff des Catheterismus posterior.

1. Die Catheterisatio a posteriori ist bei impermeablen Stricturen und Verletzungen der Harnröhre indicirt, wenn durch den Perinealschnitt das hintere Urethralende nicht aufgefunden werden kann.

2. Erfolgreich den Catheter von hinten nach vorn durchzuführen, gelingt immer bloss von der Wunde einer Sectio suprapubica aus.

Digitized by Google

3. Die Catheterisatio a posteriori durch die Stichwunde einer Punctio suprapubica kann misslingen, da unter dem Einfluss früherer entzündlicher Processe die Beziehungen der einzelnen Theile sehr verändert sein können.

4. Bei impermeablen Stricturen blennorrhoischen Ursprungs ohne narbige Veränderungen am Damm kann man nach der Sectio alta die Einführung des Katheters a posteriori versuchen, ohne die Urethrotomia externa zu Hilfe zu nehmen.

5. Falls der Damm so sehr verhärtet ist, dass auch von hinten nach vorn ein Katheter nicht durchzubringen ist, so hat man ihrer zwei einzuführen: den einen von vorn bis zur verengerten Stelle, den anderen von hinten, und die Schnäbel beider Instrumente durch einen Perinealschnitt blosszulegen.

6. Ist der Katheter von hinten nach vorn durchgeführt, so hat man ihn à demeure drin zu lassen; wird aber seine Anwesenheit vom Patienten nicht vertragen, so hat man nach seiner Entfernung Bougieren von vorneaus in Anwendung zu bringen.

C. Zur Heilung von Harnfisteln.

Bei der Behandlung hartnäckiger Harnfisteln leistet die Sectio alta dadurch unschätzbare Dienste, dass mit der Ablenkung des Urins die Fisteln eine radicale Austrocknung erfahren und bald nachher ganz verheilen. Durch den Perinealschnitt lässt sich dieses Ziel nicht erreichen.

Literatur.

1. Albert, E. Lehrbuch der Chirurgie.' 1891. Bd. IV. S. 93. — **2.** v. Antal, Géza. Specielle chirurgische Pathologie und Therapie der Harnröhre und Blase, in 16 Vorlesungen. 1888. S. 121. — **3.** Barwell, R. On suprapubic lithotomy. Medic.-Chirur. Transact. II ser. London. 1886. T. LI. — **4.** Bardenheuer. Bericht über die Verhandlungen der Deutschen Gesellschaft für Chirurgie. XX. Congress. Centralbl. f. Chirurgie. 1891. — **5.** Baumm. Zur Operation der Blasen-Cervixfisteln von der Blase aus. Archiv f. Gynäkologie. 1891. T. XXXIX. S. 492. — **6.** Boeckel, J. Thèse de Garcin. Strasbourg, 1884. Cit. nach Delefosse, Annales des maladies des organes génito-urinaires. 1889. pag. 538. — **7.** Boeckel, Eug. Thèse de Garcin. Strassbourg. 1884. Cit. nach Delefosse. l. c. pag. 538. — **8.** Boursier. Annales des maladies des organes génito-urinaires. 1891. pag. 187. — **9.** Bristowe, A. T. The use of air to dil. the bladder in supra-pubic cystot. Ann. of Surgery. 1893. Juni. — **10.** Burckhard, H. Ueber Blasendrainage

Digitized by Google

nach Sectio alta. Originalmittheilung. Centralbl. f. Chirurgie. 1889. No. 42. — **11.** Bujalski, Elias. Anatomisch-chirurgische Tafeln über das Ausschneiden und Zertrümmern von Blasensteinen. 1852 (russisch). — **12.** Chassaignac. Gazette des Hôpitaux. 1844. 17. Sept. — **13.** Chopart. Traité des maladies des voies urinaires. 2 édit. Paris. 1822. T. II. pag. 240. — **14.** Defontaine. Bull. et mém. de la Société de Chirurgie de Paris. 1886. T. XII. pag. 795. — **15.** Defontaine. Bull. et mém. de la Société de Chir. de Paris. 1888. T. XIV. pag. 854. — **16.** Delannoy. Bull. et mém. de la Société de Chir. de Paris. 1884. T. X. pag. 937. — **17.** Delefosse. Annal. des maladies des organes génito-urin. 1889. pag. 526. — **18.** Deprès. Bull. et mém. de la Société de chir. de Paris. 1883. T. IX. pag. 758. — **19.** Dittel. Wiener medicin. Wochenschrift. 1886. No. 42 f. — **20.** Donart. Bull. et mém. de la Société de chir. de Paris. 1886. T. XII. pag. 258. — **21.** Duplay. Archiv génér. de méd. 7 série. T. XII. pag. 38. Cit. nach Delefosse. — **22.** Eigenbrodt, K. Ueber den hohen Blasenschnitt. Deutsche Zeitschrift für Chirurgie. 1888. T. XXVIII, pag. 65. — **23.** Gauchois. Bull. et mém. de la Société de chir. de Paris. 1886. T. XII. pag. 255. — **24.** Giraldès. Gazette des Hôpitaux. 1867. No. 114. p. 453. Cit. nach Delefosse. — **25.** Gill, Mc. The Lancet. 1890. T. II. pag. 966. — **26.** Goldmann, E. E. Beitrag zum Catheter. poster. Beiträge zur klin. Chirurgie. T. VII. Heft 2. S. 460. — **27.** Grusenberg, S. O. Steinschnittfragen auf dem II. Congress russischer Aerzte in Moskau. Pract. Medicin- 1887 (russisch). — **28.** Günther, G. B. Lehre von den Operationen am Becken des menschlichen Körpers. 1860. S. 306. — **29.** Guyon. Revue de chirurgie. 1885. pag. 873. — **30.** Güterbock, P. Zur Technik und zur Nachbehandlung des äusseren Harnröhrenschnittes. Deutsche Zeitschr. für Chir. Bd. XXV. Heft 5. — **31.** O'Hara, H. Twenty succ. cases of supra-pub. cyst. Intercolonial medical. Congr. of Australasia. Transact of the sec. session held in Melbourne. 1889. Centralbl. für Chir. 1890. S. 890. — **32.** Hunter, John. The works of John Hunter edit. by J. F. Palmer. London. 1835. T. II. pag. 292. Cit. nach Eigenbrodt. — **33.** Iversen, Axel. Ueber Neubildungen in der Blase. Centralbl. für Chir. 1887. No. 42. S. 459. — **34.** König. Berl. klin. Wochenschr. 1880. No. 15. — **35.** Lamarque. Thèse de Bordeaux. Cit. nach Delefosse. — **36.** Lesin, W. W. Bericht über die chir. Thätigkeit im Hospital des Alexandervereins barmherziger Schwestern des Rothen Kreuzes für 1884—1892 (russisch). — **37.** Lindenbaum, W. Th. Zur vergleichenden Werthschätzung des perinealen und hohen Steinschnittes. Medicinische Rundschau. 1891. T. XXXV. S. 133 (russisch). — **38.** Loumeau. La cystotomie appliquée à la cure de certaines fistules uréthrales. Revue de chir. 1894. pag. 945. — **39.** Monod, Ch. Bull. et mém. de la Société de chir. de Paris. 1884. T. X. pag. 937. — **40.** Montaz. Revue de Chirurgie. 1888. p. 587. — **41.** Nevermann. Der Steinschnitt, eine der ältesten Operationen. Janus. Zeitschr. Gesch. und Lit. der Med. 1846. Cit. nach Otto Zuckerkandl. Wiener klin. Wochenschr. 1893. S. 99. — **42.** Neuber. Verhandl. der deutschen Gesellschaft f. Chir. XVII. Congress, abgehalten zu Berlin vom 4.—7. April 1888. — **43.** Neuber, G.

Digitized by Google

Beitrag zum Cath. post. Archiv für klin. Chirurgie. T. XXVI. S. 502. — **44.** Nicaise. Cysto calc. Lithox. sus-pubienne. Déch. du rect. par le ballon rect. Bull. et mém. de la Société de chir. de Paris. 1888. T. XIV, pag. 676. — **45.** Nicolich, G. Annales des maladies des org. génito-urin. 1892. pag. 743. — **46.** Orlow, J. J. Medicinische Rundschau. 1891. T. XXXV. pag. 134. — — **47.** Péan. Thèse de Bollard. Paris. Delefosse. l. c. pag. 545. — **48.** Péan. Leçons cliniques. 1882. pag. 629. Delefosse. l. c. pag. 539. — **49.** Piedvache. Bull. et mém. de la Soc. de chir. de Paris. T. VIII. pag. 840. — **50.** Pousson, Thèse de Caylus. Cit. nach Delefosse. — **51.** Pousson, Alf. De la cystot. préliminaire appliquée au trait. de cert. fist. vesico-génit. et vésico-intest. Archives provinciales de chirurgie. 1894. T. III. No. 12, p. 747. — **52.** Princetean, Thèse de Caylus. Cit. nach Delefosse. — **53.** Ranke. Beiträge zum Cathet. post. Deutsche medic. Wochenschr. 1876. No. 6. — **54.** Risel. Deutsche med. Wochenschr. 1876. No. 44. S. 519. — **55.** Rohmer. Thèse de Beaucard Nancy. 1885. No. 206. Delefosse, l. c. pag. 539. — **56.** Rohmer, Ann. des malad. des voies gén.-urin. 1865. No. 1. pag. 31. Cit. nach Bull. et mém. de la Soc. de chir. de Paris, 1886, T. XII, pag. 271. — **57.** Rosenthal, Jac. An operat. for the cure of vesicocerv. fist. by the sectio alta, with recovery. The Amer. Journ. of obstetrics and diseases of Women and Children. T. XXVII. 1893. März. Cit. nach Alf. Pousson. — **58.** Rydygier. Deutsche medicin. Wochenschr. 1888. No. 52. S. 1076. — **59.** Salischtschew, E. G. Zur Frage über Steinschnitte. Chir. Bote. 1891. No. 7, 8 und 9 (russisch). — **60.** Schilling. Eigenbrodt, l. c. — **61.** Sédillot. Contributions à la chirurgie. Paris. 1868. T. II. pag. 277. — **62.** Souberbielle. Considérations méd.-chir. sur les maladies de voies urin. Thèse de Paris. 1813. No. 148. Cit. nach Ch. Monod. Bull. et mém. de la Sociéte de chir. de Paris. 1886. T. XII. pag. 262. — **63.** Strong, A. B. Annals of Surgery. 1888. T. VII. pag. 22—38. Refer. im Centralbl. für Chir. 1888. pag. 769. — **64.** Thierry, Alex. Quels sont les cas où l'on doit préférer la lithotomie à la lithotritie et réciproquement. Thèse de Paris. 1842. pag. 58. — **65.** Tillmans, Herm. Lehrbuch der spec. Chir. Uebers. in's Russische von Dr. S. O. Grusenberg. 1891. S. 816 (russisch). — **66.** Trendelenburg. Volkmannn's Sammlung klin. Vorträge. No. 355. Cit. nach Baumm. — **67.** Ullmann. Ueber den zweizeitigen hohen Blasenschnitt. Wiener klin. Wochenschr. 1888. No. 36. — **68.** Vigot. Bull. et mém. de la Société de chir. de Paris. 1888. T. XIV. pag. 362. — **69.** Voillemier. Rupture de l'urèthre. Bull. et mém. de la Soc. de chir. de Paris. 1857—1858. T. VIII. pag. 97. — **70.** Volkmann-Ranke. Deutsche med. Wochenschr. 1876. No. 6. S. 62. Cit. nach Oberst. Volkmann's klin. Vorträge. No. 210. — **71.** Wilkomirski, J. O. Prof. W. J. Grube und seine chirurgische Facultätsklinik in Charkow. Moskau. 1890 (russisch). — **72.** Semazki, J. F. Tagebuch des III. Congresses der Gesellschaft russischer Aerzte zum Andenken N. J. Pirogow's, im Jahre 1889. S. 87 (russisch). — **73.** Zuckerkandl, Otto. Ueber den hohen Blasenschnitt. Wiener klin. Wochenschr. 1893. No. 6.

Digitized by Google

XXXVII.

Beiträge zur Chirurgie des Oesophagus und des Larynx.

(Resectio oesophagi, Oesophagoplastik, Exstirpatio laryngis, künstlicher Kehlkopf.)

Von

Dr. Albert Narath,

Professor der Chirurgie in Utrecht.

(Mit 7 Abbildungen.)

Nachdem Billroth[1]) im Jahre 1870 gezeigt hatte, dass eine ringförmige Entfernung der Speiseröhre am Hunde mit Erfolg ausgeführt werden könne, wurden in späteren Jahren verschiedene Male auch Stücke der menschlichen Speiseröhre durch Operation entfernt. Sehr häufig kamen derartige quere Resectionen des Oesophagus nicht vor. Meistens handelte es sich dabei um Fälle, bei denen der Larynx oder Pharynx primär erkrankt war und wo die Erkrankung (Carcinom) auf das oberste Stück der Speiseröhre übergegriffen hatte. Viel seltener wurden ringförmige Stücke aus dem Oesophagus allein exstirpirt. Marwedel[2]) konnte aus der Literatur nur 7 einschlägige Fälle (Czerny, Langenbeck, Bergmann, Novaro, Billroth, Mikulicz, v. Hacker) zusammenstellen, denen sich der von ihm mitgetheilte, von Czerny operirte als 8. anschliesst. Nur wenige von den Patienten überstanden die Operation längere Zeit. Elf Monate (Mikulicz) und dreizehn (Czerny) wurden in den beiden günstigsten Fällen erreicht. Ein Theil starb entweder gleich im Anschluss an die Operation oder

[1]) Billroth, Ueber die Resection des Oesophagus. v. Langenbeck, Archiv für Chirurgie. Bd. XIII, S. 65. (1870.)

[2]) Marwedel, Ein Fall von Resection des Oesophagus bei Carcinom. Beiträge zur klin. Chirurgie. Bd. XIV, Heft 3, S. 730. (1895.)

Digitized by Google

wenige Wochen darauf an Complicationen oder Recidive. Jedesmal erfolgte die Operation wegen eines Carcinomes. Ich hatte zweimal Gelegenheit ringförmige Stücke des carcinomatösen Oesophagus zu resecciren bei gesundem Pharynx, einmal mit günstigem, einmal mit ungünstigem Erfolge.

Bei dem einen Patienten lag ein primäres Carcinom des Oesophagus vor, das zu hochgradiger Stricturirung des Lumens geführt hatte. Da der Fall in mehrfacher Beziehung von Interesse ist, möge die Krankengeschichte hier mitgetheilt werden.

Am 15. März 1897 wurde auf die Utrechter chirurgische Klinik ein 48 Jahre alter Mann, J. V. aus Apeldoorn, gebracht mit hochgradigen Schling- und Athembeschwerden. Im October des vorigen Jahres hatte er bemerkt, dass das Schlucken von festen Speisen schwieriger ginge als das von flüssigen. Das besserte sich jedoch wieder vollständig. Im November 1896 verunglückte er auf der Eisenbahn und brach dabei mehrere Rippen und das Schulterblatt. Gleichzeitig sollen sich wieder die Schlingbeschwerden eingestellt haben. Das Schlucken von festen Speisen wurde immer schwieriger, so dass Patient schliesslich nur mehr flüssige Nahrung zu sich nehmen konnte. Mehrmals wurden von Aerzten Sondirungsversuche vorgenommen, jedoch ohne Erfolg. Nach dem letzten sollen blutige Sputa expectorirt worden sein. In der letzten Zeit nahmen die Schlingbeschwerden rasch zu und es stellten sich ausserdem auch Athembeschwerden ein. Nahm der Patient einen Schluck Flüssigkeit, so floss ihm diese offenbar jedesmal in die Trachea und es erfolgte ein krampfhafter Hustenanfall von längerer Dauer, wobei Patient arg cyanotisch wurde.

Bei dem hochgradig abgemagerten, sehr dyspnoischen Patienten fand sich eine leichte Vorwölbung in der Gegend der rechten Glandula thyreoidea. Bei der Palpation liess sich da ein über nussgrosser Tumor abtasten von harter Consistenz; der Tumor ging über die Mittellinie hinter der Trachea nach links hinüber, konnte jedoch da nicht deutlich palpirt werden. Die Geschwulst war auf der Wirbelsäule von rechts nach links verschieblich und bewegte sich beim Schlucken in der Richtung von unten nach oben. An der rechten Halsseite konnte man um den Tumor herum mehrere vergrösserte und harte Lymphdrüsen wahrnehmen. Die Trachea war etwas nach links geschoben. Beim Sondiren des Oesophagus stiess man dicht unter dem Ringknorpel auf ein Hinderniss, das auch mit den feinsten Sonden nicht überwunden werden konnte. Die Untersuchung mit dem Kehlkopfspiegel ergab normale anatomische Verhältnisse im Bereich des Larynx. Die Untersuchung durch die Mundhöhle war äusserst schwierig, der Patient bekam fast jedesmal schwere Erstickungsanfälle. An der Lunge bestand L. H. U. Dämpfung und Verminderung des Stimmfremitus und auf beiden Seiten hörte man Rasselgeräusche. An den übrigen Organen konnte nichts Abnormes nachgewiesen werden. Die Diagnose wurde gestellt auf Carcinom des Halsantheiles des Oesophagus mit hochgradiger Stricturirung, Uebergreifen auf die Trachea, mög-

Digitized by Google

licher Weise Perforation daselbst. Aspirationspneumonie in Theilen des linken Unterlappens und beiderseitige Bronchitis.

Am 16. März wurde die Operation in Chloroformnarkose (Billroth'sche Mischung) vorgenommen. Schnitt von der Incisura thyreoidea bis über die Incissura jugularis hinaus. Freilegung der Trachea in der Fossa jugularis. Da der Patient eine ruhige Narkose hatte, unterblieb vor der Hand noch die Tracheotomie. Dem ersten Schnitt wurde ein zweiter angefügt, parallel zur rechten Clavicula. Blosslegung der rechten Glandula thyreoidea. Da zeigte sich nun, dass hinter derselben, mit ihr und dem Oesophagus verbunden, sich ein fester Tumor befand. Er liess sich von der Wunde aus nicht weiter freimachen; ich beschloss daher, ihn von vorne zugänglich zu machen. Es wurde zu dem Zweck der Isthmus der Glandula thyreoidea mit dem Thermokauter durchtrennt, dann die Trachea eröffnet. Jetzt zeigte sich, dass der Tumor an mehreren Stellen die hintere Trachealwand durchwachsen hatte und in Form von hanfkorngrossen, runden Prominenzen in das Lumen der Luftröhre hineinragte. Eine Perforationsöffnung bestand nicht. Jetzt wurde die Trachea quer durchtrennt und der Theil der hinteren Wand, der erkrankt war (nur 2 Ctm. Höhe), mit dem Thermokauter entfernt. Es liess sich dann das obere Stück der Trachea hinauf, das untere hinunter umschlagen. In letzteres kam jetzt eine Canüle. Der Tumor war nun gut zu überblicken, er hatte etwa Kleinapfelgrösse und ging vom Oesophagus aus. Da der tiefere Theil der Speiseröhre normal schien, entschloss ich mich zur Resection. Es wurde zunächst unterhalb des Ringknorpels im gesunden Gewebe quer durchtrennt, der Tumor nach unten und vorne gewälzt und von der Wirbelsäule leicht abgelöst. Die Verwachsung mit der rechten Schilddrüsenhälfte machte eine partielle Resection derselben nöthig. Ich versuchte nun am Tumor den Oesophagus so weit als möglich aus dem Mediastinum herauszuziehen, was jedoch nicht recht gelang. Nachdem ich unterhalb des Tumors, der das Lumen so verengte, dass dasselbe nur für eine feine Metallsonde durchgängig war, den Oesophagus an mehreren Stellen mit langen starken Fäden angeschlungen, entfernte ich in der Höhe der Incisura jugularis die Geschwulst. An eine Vereinigung der beiden Oesophagusenden war nicht zu denken. Ich führte daher eine Magensonde durch die Halswunde in das untere Oesophagusstück, eine Procedur, die nur mit Mühe gelang, was den Verdacht auf eine zweite tiefer sitzende Stricktur erweckte. In das obere Oesophagusende wurde ein dickes Drain eingebunden und nach aussen geleitet, um, wenigstens für die erste Zeit, die Mundsecrete von der Halswunde fernzuhalten. Diese wurde sehr sorgfältig mit Jodoformgaze tamponnirt und die beiden Trachealstücke an geeigneten Stellen an die Haut fixirt. Das obere wieder so, dass Schleim nach aussen abfliessen konnte, das untere auf die Weise, dass ein Eindringen von Wundsecreten unmöglich erfolgen konnte.

Obwohl Patient ziemlich viel Blut verloren hatte, so erholte er sich bei geeigneter Behandlung so weit, dass er sich relativ wohl fühlte. Die Fütterung durch den Magenschlauch ging vorzüglich, die Athmung war frei. Ich hatte grosse Hoffnung, den Patienten durchzubringen. Leider machte die schon vor

Digitized by Google

der Operation constatirte Pneumonie weitere Fortschritte und der Patient erlag derselben am 4. Tage nach der Operation.

Die Obduction ergab folgenden Befund: Auf beiden Seiten eine frische serofibrinöse Pleuritis, mehrere flache, linsengrosse Carcinommetastasen an der Oberfläche der Lunge. In beiden Lungen zahlreiche, kleinere, pneumonische Herde, starke Bronchitis. Die Halswunde rein, Oesophagus mit der Trachea und der Aorta fest verbunden und in ein starres Rohr umgewandelt, an der Cardia ein circulärer kleiner Tumor, rings um den Oesophagus mehrere vergrösserte Lymphdrüsen. Das Lumen des Oesophagus ist verengt, namentlich an der Cardia; hier kann nur mit Mühe die Spitze des Fingers eingeführt werden. Nach dem Aufschneiden des Oesophagus bot sich ein imposantes Bild dar. Die Oesophaguswandung ist, von der Cardia angefangen, bis ganz nahe an die Durchtrennungsstelle von Carcinommassen durchsetzt. Dieselben sind theils ulcerirt, theils formen sie kleine Höckerchen oder flache, leisten- oder plattenförmige Prominenzen, die gegen das Lumen zu vorspringen. Im Ileum fand sich an einer Stelle noch eine schmale circuläre Metastase, die zu einer Stricturirung des Darmes Veranlassung gegeben hatte. Die mikroskopische Untersuchung des Tumors erwies ein Plattenepithelcarcinom.

Es lag also ein gewiss seltener Fall von infiltrirendem Carcinom vor, das fast den ganzen Oesophagus ergriffen hatte, eine Carcinomform, die wir an anderen Stellen des Digestionstractes häufiger sehen (z. B. am Magen) und die sich über grosse Strecken längs den Lymphbahnen flächenförmig ausbreitet. Metastasen fanden sich nur in sehr geringer Zahl, einige wenige flache kleine Knötchen an der Pleura und merkwürdiger Weise eine circuläre, das Darmlumen stricturirende Metastase am Ileum. In klinischer Hinsicht beweist der Fall, dass man bei einem anscheinend für die Exstirpation geeigneten kleinen Carcinom im Bereiche des Halstheiles des Oesophagus durchaus nicht sicher ist, ob der untere Theil des Oesophagus gesund ist. Jedenfalls empfiehlt es sich stets vorsichtshalber noch vor der Resection unterhalb des Tumors eine kleine Incision zu machen und von da aus den Oesophagus nach abwärts zu bougiren.

Ist die Resection erfolgt, so wäre die ideale Methode die, die beiden Oesophagusenden aneinander zu bringen. Eine derartige primäre Vereinigung scheint bis jetzt nicht gelungen zu sein. Immerhin wäre bei der Resection eines ganz kurzen Stückes Oesophagus die Naht zu versuchen, da sich die gesunde Speiseröhre etwas aus dem Mediastinum herausziehen lässt. Die Bedingungen für eine volle Heilung sind beim Oesophagus allerdings nicht gün-

Digitized by Google

stige. Es kommt da namentlich der Zug des unteren Oesophagusstückes in Betracht. Zur Sicherung der Naht könnte man, wie ich es auch in meinem zweiten Falle ausführte, den Oesophagus an die praevertebrale Muskulatur und an die Fascia praevertebralis mit mehreren Nähten fixiren. Man hat auf diese Weise wenigstens die hintere Wand für die erste Zeit ruhig gestellt.

Die meisten Operateure begnügten sich damit, nach Entfernung des Tumors die Enden des Oesophagus an geeigneten Stellen in der Halswunde zu befestigen, ein Magenrohr einzuführen und eine Heilung per granulationem anzustreben. Das fehlende Stück der Speiseröhre sollte durch Narbenmasse ergänzt werden. Die Erfahrung lehrte, dass ziemlich rasch die Oesophagusenden durch das neugebildete schrumpfende Bindegewebe einander genähert wurden und der ursprünglich grosse Defect auf ein viel geringeres Maass sich reducirte. Die schliesslichen Heilungsresultate sind keine recht günstigen zu nennen. Die Patienten bekamen entweder eine Strictur an der Resectionsstelle (Czerny) oder behielten dauernd eine Fistel, durch welche die Ernährung erfolgte. Den schönsten Erfolg erzielte Mikulicz[1]). In seinem Falle hatte sich die Haut in den Defect hineingezogen und Epidermis deckte schliesslich das narbige Zwischenstück der Speiseröhre. Die für einen Finger durchgängige Lippenfistel wurde dadurch verschlossen, dass 2 kleine flügelförmige Lappen aus der umgebenden Haut geschnitten und eingestülpt vernäht wurden. Darüber erfolgte eine Silberdrahtnaht der äusseren Wunde. „Auf diese Weise war das resecirte Stück des Oesophagus durch einen 2 Ctm. langen aus äusserer Haut des Halses gebildeten Canal ersetzt.“

Dieser Fall hätte wohl darauf führen können, zu untersuchen, ob sich nicht bessere Resultate nach der Resection erzielen liessen, wenn der Schleimhautdefect gleich plastisch durch Haut ersetzt würde. Zunächst war experimentell die Frage zu beantworten, ob sich eine ringförmige Plastik durchführen liesse, ohne dass eine Störung beim Schlingakte einträte.

v. Hacker[2]) war es, der sich zuerst mit derartigen Versuchen

[1]) Mikulicz, Ein Fall von Resection des carcinomatösen Oesophagus mit plastischem Ersatz des excidirten Stückes. Prager med. Wochenschrift. 1886, No. 10, S. 93.

[2]) V. v. Hacker, Ueber die nach Verätzungen entstehenden Speiseröhrenverengerungen. Wien, A. Hölder. 1889, S. 110—112.

Digitized by Google

beschäftigte. Seine Experimente an drei Hunden angestellt, sind leider zu keinem vollständigen Abschluss gelangt. Doch ergab sich immerhin daraus, dass die Möglichkeit eines Ersatzes ringförmiger Oesophagusstücke durch äussere Haut besteht und dass die Haut mit der Schleimhaut direct verwächst.

Andere Thierexperimente über die uns interressirende Frage sind meines Wissens nicht veröffentlicht worden, doch wurden einige Speiseröhrenplastiken am Menschen vorgenommen. Die Ausbeute über die Casuistik dieser Operationen sind in der mir zur Verfügung gestandenen Literatur recht spärliche.

v. Hacker[1]) hat angeregt durch seine Thierversuche (am 28. Juni 1897) beim Menschen zum ersten Male eine „primäre" Hautplastik ausgeführt. Er bildete bei einer 66jährigen Frau nach Resection eines 4 Ctm. langen Stückes Oesophagus wegen Carcinom eine neue hintere Speiseröhrenwand durch mediane Vernähung zweier in die Wunde geschlagener viereckiger Hautlappen. Die Frau starb jedoch einige Stnnden nach der Operation.

Ein günstigeres Resultat hatte Poulsen[2]) (1889) zu verzeichnen. Nach Exstirpation des Kehlkopfes und eines queren Theiles vom Pharynx wegen Carcinom bildete er ebenso wie v. Hacker durch zwei Hautlappen eine hintere Pharynx-Oesophaguswand. Drei Wochen nach der ersten Operation formirte er eine vordere Wand durch Einschlagen und medianes Vernähen wieder zweier seitlicher Hautlappen. Es heilte bis auf eine untere Fistel gegen die Oesophaguswand zu, wo eine Nekrose entstanden war. Diese versuchte er vergebens zu schliessen. Die Patientin, die bei verstopfter Fistel flüssige Speisen mit Leichtigkeit schluckte, starb 7 Wochen nach der Operation an septischer Pneumonie.

Es wird ferner von Biondi[3]) mitgetheilt, dass Novaro in zwei Fällen eine plastische Operation am Speisekanal ausgeführt habe und sie in einem dritten Falle machen werde, ich konnte jedoch nichts Näheres über diese Operationen ausfindig machen.

[1]) v. Hacker, Zur Pharyngo- und Oesophagoplastik. Centralblatt für Chirurgie. 1891, No. 7, S. 121.

[2]) Poulsen, Ueber Exstirpatio laryngis et pharyngis mit Bildung eines neuen Schlundes mittelst Hautlappen. Centralbl. f. Chirurgie. 1891, S. 15.

[3]) Novaro, Un caso d'asportazione partiale della faringe, della parte cervicale dell' esofago e della glandula tirioidea. Società medico-chirurgica di Bologna. Sitzung vom 11. Mai 1891. (Riforma med. 1891, Juni 4.) Centralblatt für Chirurgie. 1891, No. 34, S. 660.

Digitized by Google

Die erste vollständig gelungene Oesophagoplastik rührt von Hochenegg[1]) her. Nach Exstirpation eines Carcinom des Larynx, das auf Pharynx und Oesophagus übergegriffen, blieb ein kaum 1 Ctm. breiter Streifen Schleimhaut von der linken Seite der Speiseröhre in einer Ausdehnung von 4 Finger Breite (von der Höhe des Zungenbeins bis zum 4. Trachealring) übrig. An diesen nähte er sofort zwei seitliche Hautlappen in der Weise an, dass eine grösstentheils mit Cutis ausgekleidete Halbrinne entstand, die oben in den Pharynx, unten in den Oesophagus mündete. In einer zweiten Sitzung wurde ein viereckiger Hautlappen aus der rechten Halsseite entnommen, nach links umgeschlagen und mit der Cutis nach innen an den wundgemachten linken Rinnenrand angenäht. Auf diese Weise war eine vordere Oesophaguswand gebildet und der Digestionstract allseits abgeschlossen. In einem dritten Acte wurden drei Fisteln, die sich inzwischen gebildet, geschlossen und über die nun granulirende Wundfläche zur Deckung ein Lappen schräg gelagert, der der linken Halsseite entnommen war und oben seine Basis hatte. Es heilte schliesslich alles bis auf eine kleine Fistel. Der 51jährige Patient konnte feste und flüssige Nahrung schlucken.

Diesem einzigen ganz zu Ende geführten Fall von Oesophagoplastik kann ich einen zweiten anreihen, der sich in einigen Punkten von ihm unterscheidet.

Ich exstirpirte bei einer 40jährigen Frau ein sehr weit vorgeschrittenes Kehlkopfcarcinom, das auf den Oesophagus übergegriffen hatte. Die vordere, rechte und linke Wand des Oesophagus war auf eine grössere Strecke entfernt worden. Auch von der hinteren Wand musste ein queres Stück von 4 Ctm. Länge resecirt werden. Es gelang nun den Oesophagus so weit frei zu machen und aus dem Thorax heraufzuziehen, dass sich seine hintere Wand an die quer abgetrennte Pharynxwand annähen liess. Auf diese Weise war eine vor der Wirbelsäule liegende Schleimhautbrücke gebildet worden. Die beiden Theile heilten aneinander, es bildete sich jedoch an der Stelle ein querer vorspringender Narbenwulst, der später, wie aus der folgenden Krankengeschichte zu entnehmen

[1]) Hochenegg, Totale Kehlkopfexstirpation und Resection des Oesophagus wegen Carcinoma laryngis. Oesophagoplastik. Ein neuer Sprechapparat. Wiener klinische Wochenschrift. 1892, No. 8, S. 123.

Digitized by Google

ist, noch mehrfache Eingriffe nöthig machte. Der weitere Verlauf gestaltete sich so, dass sich die grosse Wundhöhle durch Granulation allmälig schloss und dass schliesslich sich die äussere Haut hineinzog und sich mit den Seitenwänden der Schleimhautbrücke in Verbindung setzte. Die so entstandene Halbrinne wurde bei einer zweiten Operation dadurch in eine Röhre verwandelt, dass zwei seitliche rechteckige Lappen mit ihrer Epidermisfläche nach innen zu umgeschlagen und in der Mitte vernäht wurden. Ihre äussere wunde Fläche wurde sofort durch ein zweites Paar von seitlichen grossen, weit von der Unterlage abgelösten Hautlappen gedeckt und zwar auf die Weise, dass sie gegen die Mitte zu gezogen und aneinander genäht wurden. Am pharyngealen Ende der Oesophagusrinne blieb absichtlich eine kleine Lücke offen zur Einführung eines künstlichen Kehlkopfes, während das untere vollständig geschlossen wurde. Die Einzelheiten des in jeder Hinsicht sehr interessanten Falles sind aus der folgenden ausführlichen Krankengeschichte ersichtlich.

K. W., Friseursgattin, gebürtig zu Troppau in Schlesien. (geb. 1855.)

Die Patientin war bis zu ihrem 24. Lebensjahre angeblich stets gesund. Sie erkrankte damals (1879) an einer schweren Halsentzündung, die sie auf eine starke Verkühlung zurückführt. Seit der Zeit ist sie kehlkopfleidend. Es trat Husten und Heiserkeit auf, welch letztere fortan bestehen blieb, trotzdem Patientin sofort die Poliklinik des Prof. Schnitzler in Wien aufsuchte und sich dort behandeln liess. Durch 5 Jahre wurde der Larynx gepinselt, ohne dass sich eine Besserung constatiren liess. Dann stand Pat. Jahre lang auf der Klinik Schrötter in Behandlung, wo sie ebenfalls gepinselt wurde. Acht Jahre nach der ersten Erkrankung stellte sich allmälig Athemnoth ein. Einmal war dieselbe so gross, dass Patientin sich behufs Tracheotomie auf die Klinik Schrötter aufnehmen liess. Es kam jedoch zu keinem operativen Eingriffe, da die Athembeschwerden nachliessen. Patientin konnte nach 3 Wochen die Klinik wieder verlassen. Später begab sie sich in die Behandlung zu Prof. Störk. Auf seiner Klinik wurde sie einigemale, aber immer unter grossen Schmerzen laryngeal bougiert. Da nun wieder die Athembeschwerden zunahmen, wurde Patientin behufs Operation an die Klinik Billroth gewiesen und dort am 17. December 1891 aufgenommen. (Prot. No. 396.)

Ich sah damals die mittelgrosse, kräftig gebaute und gut genährte Pat. zum ersten Male. Im Protokoll wurde folgender Kehlkopfbefund notirt: „Epiglottis war aufrecht stehend, normal. Die beiden Ary-epiglottischen Falten sehr zart; die Wrisberg'schen Knorpel stark ausgeprägt; beide Aryknorpel nach vorn gerichtet, besonders der linke, so dass sein Processus vocalis stärker vorspringt; die Knorpel aneinandergerückt. Vom rechten Taschenbande ausgehend ein blassrother, von stark injicirten Venen überzogener Tumor, der die

Digitized by Google

Glottis überdeckend mit seinem freien Rande auf dem linken normal erscheinenden Taschenbande aufliegt. Nach hinten bleibt eine kleine dreieckige Spalte offen, in deren Grunde man einen Theil des rechten normalen Stimmbandes, das blass-roth gefärbt ist, sieht. Aryknorpel unbeweglich". Noch am selben Tage wurde in Narkose die hohe Tracheotomie vorgenommen (17. December 1891). Patientin hatte darnach genügend Luft, musste jedoch anfangs ständig die Canüle tragen, da sie sofort wieder Athembeschwerden bekam, wenn man sie wegliess. Erst später vermochte sie einige Stunden des Tages ohne Canüle zu athmen. Am 13. Januar 1892 verliess Patientin mit einer Hartgummicanüle mässig grossen Kalibers die Klinik Billroth.

Nun begann wieder die ambulatorische Behandlung bei Prof. Störk, angeblich mit Bongierung des Larynx.

Später traten in verschieden grossen Zwischenräumen Abscesse neben der Tracheotomieöffnung auf, welche im Ganzen etwa siebenmal eröffnet wurden.

Im Mai 1893 entstand am Hals eine grössere schmerzhafte Anschwellung unter hohem Fieber (bis 40,8° C.). Am 20. Mai 1893 wurde auf der Klinik Störk eine quere Spaltung oberhalb der Trachealöffnung vorgenommen. Es soll sich wenig Eiter entleert haben und die Operationswunde war nach 5 Wochen wieder ganz geheilt.

Seit jener Zeit bemerkte Patientin, dass sie schlechter schlingen könne und dass ihre Stimme gänzlich tonlos geworden sei.

Im Mai 1894 schwoll der Hals abermals an, genau wie im Vorjahre. Die Narbe, die von der queren Excision herrührte, brach auf, und es entleerte sich viel Eiter und kleine Knorpelstückchen. Seit dieser Zeit datirt auch eine Fistel an der linken Halsseite, aus der Speiseflüssigkeit aussickert. Damals lag Pat. mehrere Wochen auf der Klinik Störk. Später wurde sie wieder ambulatorisch weiter behandelt.

Im August 1894 trat abermals eine Anschwellung am Halse auf, diesmal rechts. Die Geschwulst wurde auf der chirurgischen Abtheilung von Prof. v. Dittel incidirt, es entleerte sich jedoch nur wenig Eiter.

Es traten nun allmälig Schlingbeschwerden auf, sodass Patientin bougirt werden musste. Während der weiteren ambulatorischen Behandlung (bei Dittel) kam es gelegentlich eines Verbandwechsels zu einer starken Blutung aus der Halswunde, weshalb Patientin sofort wieder auf die Abtheilung aufgenommen werden musste. Nach mehreren Wochen war die Incisionswunde geheilt und Patientin trat wieder in ambulatorische Behandlung. Die Bougirungen des Oesophagus mussten fortgesetzt werden. Da dies immer schwieriger ging, wurde Patientin behufs genauerer Untersuchung event. Operation wieder auf die chirurgische Klinik (Prof. Gussenbauer) gewiesen, wo sie am 16. November 1894 aufgenommen wurde.

Die Patientin, an die ich mich noch von früher lebhaft erinnerte[1]), hatte

[1]) Bei ihrem ersten Aufenthalte auf der Klinik, drei Jahre früher, fiel einmal bei einem Verbandwechsel das Trachealrohr der Hartgummicanule in die Trachea und konnte nur unter grosser Mühe wieder herausgeholt werden. Die Patientin wäre damals bald erstickt.

Digitized by Google

sich in den letzten drei Jahren wesentlich verändert. Sie war sehr heruntergekommen und stark abgemagert. Von einer normalen Configuration der Kehlkopfgegend konnte man nicht mehr sprechen; weder die Prominentia laryngis noch irgend ein Kehlkopfknorpel liess sich abtasten. Die ganze Kehlkopfgegend fühlte sich derb an, ohne aufgetrieben zu sein, die Haut liess sich nur wenig abheben. Patientin athmete durch eine Canüle, die im obersten Stücke der Trachea sass. Knapp oberhalb der Trachealöffnung konnte man eine quer verlaufende 10 Ctm. lange, fixirte, leicht hypertrophische Narbe constatiren. Links von der Trachealöffnung führte eine enge Fistel nach oben und aussen 4 Ctm. tief in eine Höhle, aus der jauchige Flüssigkeit aussickerte. Von der Trachea aus war man nicht im Stande, den Larynx zu sondiren. Der Oesophagus schien in der Höhe des Kehlkopfes durch schwieliges Gewebe stricturirt zu sein, er war nur für ganz dünne Sonden passirbar. Die seitlichen Halsgegenden, sowie die Fossae supraclaviculares schienen vollständig normal zu sein. Namentlich ergab die Untersuchung auf etwaige vergrösserte Lymphdrüsen ein vollständig negatives Resultat. Die Schilddrüse zeigte keine Vergrösserung.

Die Brust- und Bauchorgane boten nichts Abnormes dar. Für Lues fand sich kein Anhaltspunkt, es wurde auch eine derartige Krankheit geleugnet. Die Menses waren zwar immer schmerzhaft, aber stets regelmässig; seit August 1894 blieben sie aus. Patientin war verheirathet, hatte jedoch niemals geboren. Beide Eltern lebten und erfreuten sich des besten Wohlseins.

Die laryngoskopische Untersuchung (Dr. Koschier) ergab folgenden Befund (18. November 1894): „Epiglottis hochgradig infiltrirt, nach einem kürzeren Radius gekrümmt als normaler Weise, so dass die Inspection des Kehlkopfinneren unmöglich ist. Die sichtbaren Partien der Epiglottis und ihre Umgebung zeigen keinerlei Geschwüre.“ Herr Dr. Koschier, der die Patientin längere Zeit an der Klinik Störk behandelt hatte, theilte mir ferner mit, dass man vor $1^1/_2$ Jahren blos eine starke Verdickung beider Taschenbänder constatiren konnte, welche stark infiltrirt erschienen. Die Stenose des Larynx habe sich auf progressive Dilatation hin soweit gebessert, dass Patientin gut durch den Mund athmen konnte. Dann seien Abscesse aufgetreten, welche eine Unterbrechung der Behandlung verursachten.

Die Bougierung der Speiseröhre, die immer recht mühsam war und sich nur mit feinen Bougies ausführen liess, gelang einmal (2. Dec.) recht gut mit einem kleinen Kunstgriff. Dadurch, dass man den ganzen Kehlkopf von aussen stark nach vorne zog, brachte man eine dicke Sonde (No. 20) relativ leicht durch die Speiseröhre. Hernach wurde ein kleinfingerdickes langes Drainrohr über eine Sonde ausgespannt und auf die gleiche Weise eingeführt. Das Rohr blieb 24 Stunden liegen und die Patientin wurde durch Eingiessung von Flüssigkeiten genährt. Die Patientin vertrug den dauernden Druck des Drains nicht, weshalb man es herausziehen musste. Weitere Bougierungen waren wegen hochgradiger Schmerzhaftigkeit nicht mehr auszuführen. Patientin brachte seitdem nur mehr geringe Mengen von Flüssigkeiten hinunter, sie magerte sichtlich ab. Ihr Körpergewicht betrug Ende December nur mehr

Digitized by Google

40 Kg. Die Patientin selbst wünschte dringend die Operation. Wenige Tage vor derselben wurde nochmals eine genaue laryngoskopische Untersuchung vorgenommen (Prof. Chiari). Sie ergab: „Frische Ulcerationen an der Epiglottis und den vorspringenden Falten. Die Epiglottis mit miliaren Knötchen besetzt, von denen einige gelblich erschienen. Kehlkopfinneres nicht sichtbar wegen der vergrösserten Epiglottis. Ein Kehlkopftumor ist nicht zu finden." Das Kehlkopflumen schien vollständig aufgehoben zu sein, da Patientin gar keine Luft bekam, sobald man die Trachealfistel zuhielt. In den letzten Tagen blutete es aus der Trachealhöhle manchmal stark.

Hervorzuheben wäre noch, dass früher mehrmals Stückchen der Epiglottis (an der Klinik Störk) excidirt wurden, aber die mikroskopische Untersuchung führte niemals zu einem bestimmten Resultate. Man glaubte jedoch Rhinosclerom, Tuberculose und Carcinom ausschliessen zu können. Die Untersuchung eines Gewebsstückchens, das gelegentlich einer Incision am Halse gewonnen wurde, ergab nur schwieliges Bindegewebe.

Mein früherer Chef, Herr Prof. Gussenbauer, trug mir auf, die Patientin zu operiren. Die Operation, totale Larynxexstirpation und Resection des Oesophagus, wurde am 4. Januar 1895 auf der Klinik (Gussenbauer) in Wien auf folgende Weise ausgeführt: Patientin wird in halbsitzender Stellung theils mittelst des Junker'schen Gebläses und Winterschen Apparates, theils mittelst Esmarch'schen Korbes in Chloroformnarkose gebracht.

1. Operationsact: „Ausführung der Tracheotomia inferior". Hautschnitt von der bestehenden Trachealöffnung bis über die Incisura jugularis nach abwärts. Ohne erhebliche Blutung wird die Trachea, die ziemlich tief liegt und etwas nach links verschoben ist, aufgesucht und möglichst tief unten eröffnet. Ich hatte nun die Absicht, eine Trendelenburg'sche Tamponcanüle einzuführen durch die untere Tracheotomieöffnung, und die Strecke zwischen dieser und der oberen mit Jodoformgaze zu tamponniren. Da jedoch die Patientin durch die Trendelenburg'sche Canüle zu wenig Luft bekam, musste ich mich mit einer einfachen Luer'schen Canüle begnügen und von einer Tamponnade absehen. Hierauf wurde die Verbindungsbrücke zwischen unterer und oberer Trachealöffnung durchtrennt und die Canüle ganz weggelassen während der ganzen folgenden Operation. Ich konnte mich nun durch den in die Trachea eingeführten Finger überzeugen, dass die Larynxlichtung durch derbes schwieliges Gewebe vollkommen verschlossen war.

2. Operationsact. „Exstirpation des Tumors". Verlängerung des Hautschnittes in der Mitte bis zum Kinn. Ablösung der Haut zu beiden Seiten des Halses, wobei links eine nussgrosse, mit schlaffen Granulationen ausgekleidete und jauchige Massen als Inhalt bergende Höhle eröffnet wurde. Excochleation derselben. Von ihr gelangte man mit einer feinen Sonde nach innen und oben zu in eine Fistel, die in den Aditus ad laryngem führte. Mit dem Thermocauter durchtrennte ich nun median das schwielige Gewebe zwischen oberer Trachealöffnung und dem Zungenbein. Letzteres wurde mit einer Zange durchgekneipt. Es lag nun frei der Pharynx und der hochgradig

Digitized by Google

veränderte Larynx. Von endolaryngealen Gebilden liess sich nichts mehr erkennen. Es war alles umgewandelt in eine derbe schwielige Masse. Nur die wulstige, dicke Epiglottis ragte frei vor.

Ich durchtrennte sodann die Trachea quer unterhalb des Larynx, bog das sagittal gespaltene Stück helmartig nach vorne und abwärts und befestigte es in dieser Stellung durch einige Nähte. Man brauchte, wie gesagt, keine Canüle mehr und hatte nicht zu befürchten, dass Blut und Schleim von oben hineinfloss. Hernach wurde jede Geschwulsthälfte für sich exstirpirt, grösstentheils mit Hilfe des Thermocauters. So wurde zunächst rechts entfernt als ein zusammenhängendes Stück: die obersten drei Trachealringe, die rechte Larynxhälfte, das rechte Zungenbein, mit entsprechenden Antheilen der oberen und unteren Zngenbeinmusculatur, sowie eines Stückchens der Zungenmusculatur

Fig. 1.

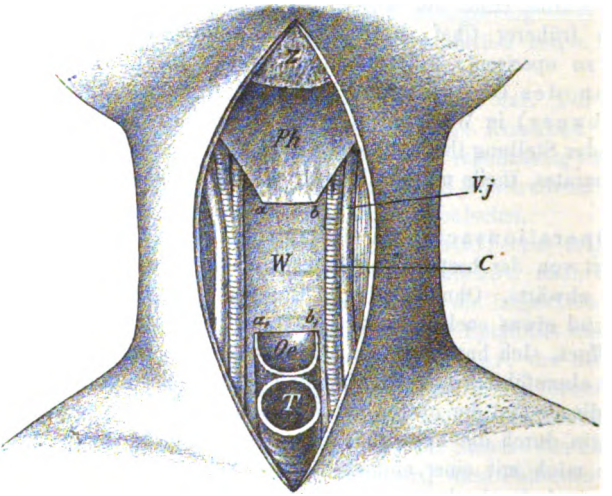

und der vorderen Oesophaguswand, die in die schwielige Masse mit einbezogen war. Auf gleiche Weise wurde links die Geschwulst exstirpirt und zwar die drei obersten Ringe der Trachea, die linke Larynxhälfte, die wulstige Epiglottis, der grösste Theil der linken Tonsille, das linke Zungenbein mit der unteren und oberen Zungenbeinmusculatur, ein Theil der linken Schilddrüsenhälfte und der noch übrige Theil der in schwielige Masse übergegangenen vorderen und zum Theil auch hinteren Oesophaguswand. Wie man hinterher constatiren konnte, war ein Stück des linken Nervus hypoglossus mit entfernt worden. Die Blutung bei der Entfernung des ganzen Tumors war unbedeutend. Unterbunden mussten werden die Arteriae laryngeae, die Arteriae thyreoideae superiores, Aestchen der Linguales und mehrere andere wenig blutende Arterien und Venenzweigchen. Am Ende des 2. Operationsactes bot die grosse Wundhöhle folgendes Bild dar (halbschematisch dargestellt in Fig. 1).

Digitized by Google

Am tiefsten Punkte der Wundhöhle befand sich die helmartig umgebogene Trachea (T), etwas höher das Lumen des Oesophagus (Oe), von dessen hinterer Wand etwas mehr erhalten war als von der vorderen. Im obersten Wundwinkel erblickte man in der Tiefe die Zunge (Z), von der das hinterste Stückchen fehlte. Hinter der Zunge ragte nach abwärts der Rest der hinteren Pharynxwand (Ph). Ihr quer abgeschnittenes Ende a—b hing mit der hinteren Oesophaguswand durch einen 2 Mm dünnen Schleimhautfaden noch zusammen. Die Entfernung der Pharynxwand (a—b) von der hinteren Oesophaguswand (a_1—b_1) betrug gut 4 Ctm., eine Distance, die noch grösser wurde, als bei den späteren Manipulationen der erwähnte verbindende Strang abriss und die Speiseröhre nach abwärts sank. In der Mitte der Wunde lag die Halswirbelsäule (W) frei, zu beiden Seiten die auf eine lange Strecke prä-

Fig. 2.

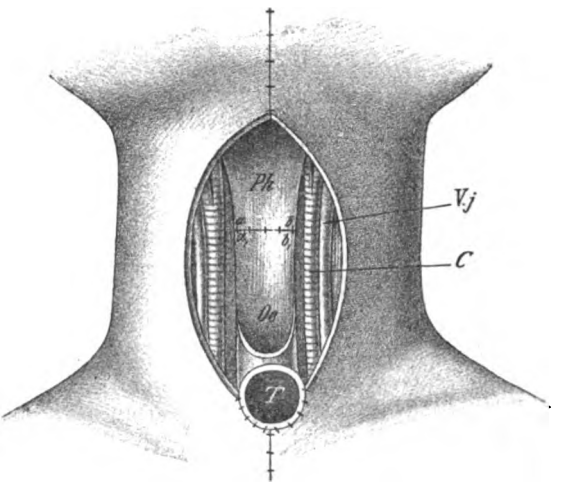

parirte Carotis communis (C) und Jugularis interna (V i). Besonders hervorzuheben wäre noch, dass bei der Exstirpation des Tumors nicht eine einzige vergrösserte Lymphdrüse gefunden wurde.

3. Operationsact: „Bildung einer hinteren Oesophaguswand", Wundversorgung. Um den Oesophagus besser hinaufschieben zu können, wurde zunächst dieser von der Trachea auf einige Centimeter Länge freigemacht, wobei die linke Arteria thyreoidea inferior verletzt wurde und unterbunden werden musste. Es gelang nun recht gut, die hintere Oesophaguswand (a_1—b_1) hinaufzuziehen und an die Pharynxwand (a—b) mittelst einer Reihe von festen Knopfnähten zu befestigen (Fig. 2). Es war auf diese Weise eine Schleimhautbrücke vor der Wirbelsäule gebildet. Damit durch den immerhin starken Zug die Vereinigungsnähte nicht zu bald durchschnitten, befestigte ich noch die hintere Oesophaguswand mittelst einiger Nähte rechts und links

Digitized by Google

seitlich an die Fascia praevertebralis. Zur Sicherheit wurden an der vorderen Oesophaguswand je zwei Fadenzügel angeschlungen, damit die Oesophagusmündung sich nicht etwa ins Mediastinum hinabsenke. Die seitlichen und unteren Buchten der grossen Wundhöhle wurden gut mit Jodoformgaze austamponnirt, die Hautwunde oben und unten durch Nähte etwas geschlossen, im untersten Wundwinkel, dicht an der Incisura jugularis, die Trachea eingenäht und mit einer Salzer'schen Verbandcanüle versehen. Sonst lockerer Verband mit steriler Gaze. In den Oesophagus kam kein Magenrohr. Patientin wurde mit gutem Pulse, ruhig und frei athmend und bei vollem Bewusstsein, zu Bett gebracht. Die Operation hatte 2 Stunden gedauert, in die Trachea war sicher nichts von Blut oder Schleim gerathen.

Patientin befand sich nach der Operation recht wohl, erbrach nicht, verhielt sich ruhig, hustete nicht und hatte keine Temperatursteigerung. Nährklysma per rectum. Abends aufgetretene stärkere Schmerzen in der Halswunde wichen auf eine Mormphiuminjection. Die Nacht brachte einen langen, tiefen Schlaf.

Das Wohlbefinden dauerte auch am nächsten Tage (5. Januar) an. Nährklysma. Abends wurde der Verband, der nur wenig mit Speichel und Mundschleim durchtränkt war, oberflächlich gewechselt. Temporäre Einführung eines Magenrohres zum Zwecke künstlicher Ernährung gelang anstandslos. Kein Erbrechen oder Husten, normale Temperatur.

Am nächsten Tage (6. Januar) Verbandwechsel. Die Schleimhauträuder des hinauf genähten Oesophagus in Form eines dünnen Streifens nekrotisch, die Naht hält jedoch noch. Theilweise Erneuerung der Jodoformtampons. Zweimalige Ernährung mit dem Magenrohr, ausserdem Nährklysma per rectum. Temperatur normal. Am folgenden Tage dieselbe Behandlung und ausserdem Canülenwechsel. Höchste Temperatur 37,4. Normaler Stuhl.

Am 8. Januar wird ein fingerdickes Magenrohr eingeführt und liegen gelassen. Die Oesophagusnaht hält noch. Die Trachea hat sich etwas zurückgezogen, namentlich der helmartig umgebogene Theil. Wenig Schleim, geringe Secretion in der Wunde. Höchste Temperatur 37,5.

Am 9. Januar klagt Patientin über Schmerzen im Verlauf des Oesophagus und im Magen. Einführung eines dünneren Drains, der nur bis zur Cardia reicht und oben bei der Halswunde herausgeleitet wird. Stärkere Schleimproduction. Entfernung einiger Hautnähte, frische Tamponnade. Höchste Temperatur 37,5. Abends Morphium 0,005.

Am 11. Januar Entfernung aller Nähte. Die Nähte am Oesophagus haben durchgeschnitten, jedoch sind die Wundränder nur wenig auseinandergewichen. An der Vereinigungsstelle befindet sich ein schmaler Granulationsstreifen. Trachealende ist noch mehr nach rückwärts gesunken. Der Zungengrund legt sich immer mehr an die hintere Pharynxwand an. Die Brandschorfe beginnen sich zu lösen. Die Ernährung mit dem dünnen Magenrohr geht anstandslos von statten. Täglicher Verbandwechsel, normale Temperaturen.

Am 15. Januar sind bereits alle Schorfe gelöst, die Wunde granulirt schön und hat sich bereits etwas verkleinert. Zwischen Oesophagus und Tra-

Digitized by Google

chea bildet sich ein nach aufwärts stehender Sporn aus. Subjectives Wohlbefinden, Patientin sieht gut aus, verlässt tagsüber das Bett, Ernährung mittelst Magenrohr. Keine Spur von Bronchitis, normale Temperaturen.

Am 20. Januar hat Patientin bereits um 1 Kg an Körpergewicht zugenommen (41 Kg). Die Wundränder der Oesophagusnaht sind nicht weiter auseinander gegangen, der Granulationsstreif hat sich fast vollkommen vernarbt. Aus der hinteren Oesophaguswand bildete sich eine ganz seichte Rinne. Die Hautränder stülpten sich allmälig gegen die Tiefe der Wunde zu ein und decken bereits die grossen Halsgefässe zu. Zwischen dem seitlichen Rande der hinteren Oesophaguswand und dem Hautrande rechts und links ein fingerbreiter Granulationsstreif. Die Patientin kann recht gut in halbliegender Stellung Wasser schlucken! Dasselbe wird mit ziemlicher Schnelligkeit vom Munde aus durch die offene „Oesophagusrinne" in den geschlossenen unteren Theil des Oesophagus getrieben, ohne dass mehr als einige Tropfen daneben gehen. Die Zunge hat sich noch mehr als früher an die hintere Pharynxwand angelegt und ist dort recht empfindlich. Von hier aus werden sehr leicht Brechbewegungen ausgelöst. Ernährung mittelst Magenrohr. Normale Temperaturen.

Am 25. Januar anhaltendes Wohlbefinden. Wunde wesentlich kleiner sowohl in der Längs- als auch in der queren Richtung. Granulationsstreifen zwischen Haut und Oesophaguswand schmäler, die Oesophagusrinne tiefer, indem sich die äussere Haut stärker gegen die Wirbelsäule abbiegt. An Stelle der queren Oesophagusnaht eine wenig leistenartig vorspringende Narbe. Der Vorsprung verschwindet jedoch, wenn Patientin Schluckbewegungen macht.

Am 30. Januar springt die genannte Leiste etwas mehr (sichelförmig) vor; oberhalb derselben eine kleine Tasche. Der Sporn zwischen Oesophagus und Trachea reicht höher hinauf. Umgebung der Wunde überall weich. Durch Application von queren Heftpflasterstreifen wird getrachtet, die Haut noch mehr einzustülpen und die Oesophagusrinne, die noch ziemlich breit ist, schmäler zu machen. Ernährung mit Drain, der im obersten Wundwinkel herausgeleitet wird.

Am 5. Februar wiegt Patientin bereits 43 Kg (Gewichtszunahme 3 Kg). Volles Wohlbefinden. Zwischen Oesophaguswand und Hautrand noch ein Granulationsstreifen. Wunde halb so gross wie im Anfange.

Am 20. Februar beträgt das Körpergewicht bereits 45 Kg (5 Kg Gewichtszunahme). Die Hautränder haben sich stark eingekrempelt, jedoch ist noch immer ein ganz schmaler Granulationsstreifen zwischen Haut und Schleimhaut vorhanden. Die Oesophagusrinne erscheint viel schmäler als früher. Die quere Leiste an der genähten Stelle des Oesophagus springt noch stärker hervor; über derselben eine kleine Schleimhauttasche, ein leichtes Hinderniss beim Schlucken in Rückenlage. Die Zunge wird beim Ausstrecken stark nach links zu abgelenkt. (Verletzung des linken Hypoglossus!) Ernährung mit dem Magenrohr.

Am 2. März wird versucht, durch Einlegen eines kurzen Drains einerseits die quer vorspringende narbige Leiste niederzudrücken, andererseits die Passage zwischen Zungengrund und hinterer Pharynxwand zu erweitern.

Digitized by Google

Der Drain musste jedoch in den folgenden Tagen gekürzt werden, da er an der Leiste Decubitus erzeugt hatte.

Am 10. März wiegt Patientin 49 Kg (9 Kg Gewichtszunahme). Vollständiges Wohlbefinden. An der Leiste ein kleines Geschwürchen. Schleimhaut und Cutis haben sich rechts und links vereinigt, es bestehen keine Granulationsflächen mehr (Fig. 3).

Am 23. März wird nach Pinselung der Schleimhaut mit 10 pCt. Cocain die ganze narbige Leiste mit dem kleinen traumatischen Geschwüre excidirt und die Schleimhaut wieder durch Naht vereinigt. In den folgenden Tagen schneiden jedoch die Nähte durch. Die kleine Wunde granulirt und heilt mit Bildung einer wenig vorspringenden queren Narbe aus, die beim Schlucken kein nennenswerthes Hinderniss abgiebt.

Fig. 3.

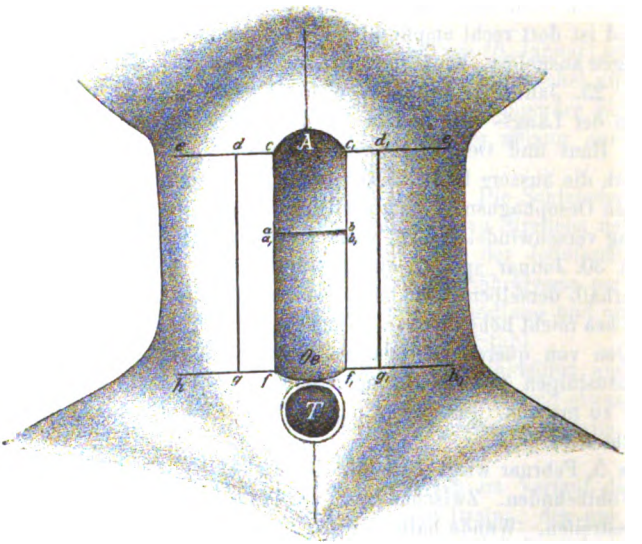

Am 6. April wird daran gegangen, die offene Oesophagusrinne durch eine plastische Operation abzuschliessen und zu einem Rohre umzugestalten. Operation in Rückenlage mit etwas tiefer gehaltenem Kopfe; Narkose mit Billroth'scher Mischung, ohne Canüle. Ich schnitt zwei schmale thürflügelartige Hautlappen aus, parallel zur Oesophagusrinne (Fig. 3 Lappen c d g f und c_1 d_1 g_1 f_1). Die Lappen wurden von der Unterlage freipräparirt, um 180° medial (um Kante c f und c_1 f_1) nach einwärts gedreht und in der Mitte mittelst feiner Catgutfäden sehr exact vereinigt (Fig. 5 C). Die Fäden nahmen nur das Unterhautzellgewebe, ragten also nicht nach dem Lumen des neugebildeten röhrenförmigen Oesophagus vor. Es bestand jetzt noch je eine für den Finger durchgängige Oeffnung oberhalb und

Digitized by Google

unterhalb der vereinigten Hautlappen. Die obere wurde belassen, die untere auf folgende Weise zum Abschluss gebracht. Durch einen frontalen tiefen Schnitt wurde der nach oben sehende Sporn zwischen Oesophagus und Trachea in zwei Lappen getheilt (Oesophaguslappen und Trachealappen). Der hintere (Oesophagus-) Lappen fügte sich sehr gut an die vereinigten Hautlappen und wurde am unteren queren Rande derselben ebenfalls mit Catgut angenäht. Sodann wurden die ursprünglichen queren Hautschnitte $cd - c_1 d_1 - fg - f_1 g_1$ nach aussen verlängert, so dass man wieder ein Paar thürflügelförmiger Lappen: $edhg$ und $e_1 d_1 h_1 g_1$ erhielt, die sich aber nach Ablösung von der Unterlage nach aussen öffneten. Es gelang nun leicht, diese beiden Lappen so zu verschieben, dass sie sich über den ersten in der Mitte vereinigen liessen (exacte Seidenknopfnaht). (Fig. 4 d — g an $d_1 g_1$ und Fig. 5 B). Naht der

Fig. 4.

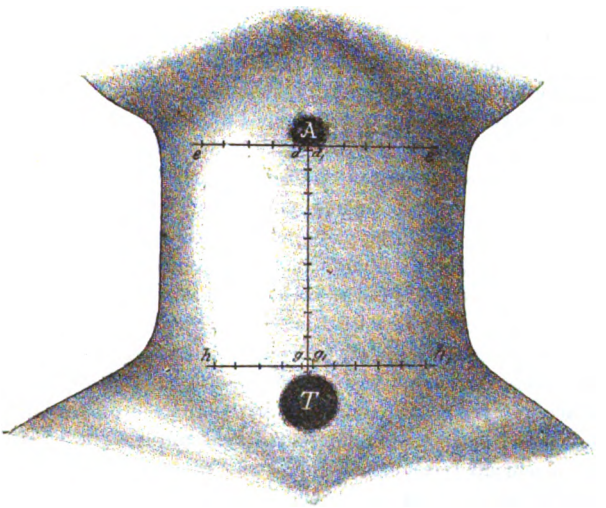

queren Schnitte $c - e_1$ und $h - h_1$. Complicirter gestaltete sich die Plastik am Trachealappen des Spornes. Dieser konnte wegen seiner Kürze nicht direct an den unteren Rand der vereinigten äusseren Hautlappen angenäht werden, so dass noch eine Hautbrücke zwischen beiden eingeschoben werden musste. Sie liess sich leicht aus den Hautpartien rechts oben und links oben von der Trachea formen (Fig. 4). Die mediane Halsspalte war nun ganz gedeckt in zweifacher Schichte, mit Ausnahme der obersten Oeffnung bei A (Fig. 3, 4, vergl. auch Fig. 5). Im Bereiche der Oeffnung A wurden innere und äussere Hautlappen direct durch Naht vereinigt. Oeffnung A war jetzt nur mehr für einen Zeigefinger gerade noch durchgängig und führte hinter der Zunge in den Pharynx.

Der Wundverlauf war ein reactionsloser. Patientin hatte normale Tempe-

Digitized by Google

raturen und hustete nicht. Die beiden ersten Tage nach der Operation wurde Patientin wieder per rectum genährt. Am dritten Tage wurde vorsichtig eine Schlundsonde eingeführt, was recht leicht gelang. Von nun an Ernährung durch das temporär eingeführte Rohr. Aus der Oesophagusöffnung (A) kam jetzt ziemlich viel Schleim und Speichel, was ein leichtes Eczem der Haut erzeugte. Am 6. Tage schnitten die Nähte, die das Trachealläppchen fixirten, durch, sowie eine fester angezogene Naht der medianen Nahtreihe. Hier wie dort bildeten sich kleine Granulationsfleckchen. Zehn Tage nach der Operation wurden alle Nähte entfernt. Dicht oberhalb des Tracheallumens hatte sich eine kleine Fistel gebildet, die jedoch nicht bis in den neuen Oesophagus führte. Sie blieb längere Zeit bestehen und heilte erst, als einige Ligaturfäden sich ausgestossen hatten.

Nach und nach lernte Patientin, selbst das Magenrohr sich vom Munde aus einzuführen und sich dadurch zu ernähren. Am 25. April, als das Eczem und alle Operationswunden geheilt waren bis auf die oben erwähnte Fistel, wurde der erste Versuch gemacht mit Schlucken von Flüssigkeiten. Es gelang vollkommen gut, sobald die Oesophagusöffnung A mit dem Finger zugehalten wurde. Bei der Fistel oberhalb der Trachea kam nicht ein Tropfen der verschluckten Flüssigkeit zum Vorschein. Die Patientin führte zwar noch täglich einmal das Rohr ein, trank aber sonst ohne dasselbe Milch, Suppe und Wasser. Nach einiger Zeit liess sich jedoch das Rohr nur mehr mit Schwierigkeit durch den Pharynx schieben. Der Zugang zum neugebildeten Oesophagus genau hinter der Zunge war durch das starke Zurücksinken derselben stark verengt. Ich führte daher, um diesen Isthmus zu erweitern, von der Oesophagusöffnung (A) Schlundbougies von steigender Dicke nach aufwärts bis in den Phornix pharyngis. Mit der Zeit lernte Patientin selbst diese Art der Bougierung. Jetzt konnte sie auch feste Speisen, wie Fleisch und Brod, gut hinunterschlucken.

Anfangs Mai trat eine kleine härtliche Anschwellung links von der Oesophagusöffnung auf, die ich zuerst für ein Recidiv des ursprünglichen Tumors hielt. Die harte Infiltration zerfiel im Centrum und es entleerte sich Eiter gerade gegen die Oesophagusöffnung zu. Es war nicht zu umgehen, dass in diese Tasche hie und da Speisetheile hineingelangten, die sich drin zersetzten und zur Vergrösserung der Höhle führten. Es brauchte lange Zeit und viele Mühe, dieselbe endlich zur Heilung zu bringen. Damit schwand auch das Infiltrat der Umgebung, es hatte sich also nicht um Recidive gehandelt, sondern nur um einen entzündlichen Process.

Ich machte dann eine Reihe von Versuchen, um die Patientin mit Hilfe eines künstlichen Kehlkopfes zum Sprechen zu bringen. Zunächst wurde der Rotter'sche Kehlkopf versucht. Die Patientin bekam jedoch schon nach einigen Versuchen damit eine Bronchitis, da ihr viel Mundspeichel in die Trachea rann. Meine Bestrebungen richteten sich hauptsächlich gegen das Eindringen von Flüssigkeiten in das obere Ende des Pharyngealrohres. Die verschiedenartigsten Klappen- und Ventilvorrichtungen, das Wolff'sche Sieb u. s. w. wurden ausprobirt, erwiesen sich jedoch als unzureichend. Ich verfiel schliesslich auf die Idee, das Pharyngealrohr aus Gummi herzustellen und

Digitized by Google

am Ende schräg abzuschneiden. Die ovale Oeffnung kam auf die hintere Pharynxwand zu liegen und nun war ein tadelloser Abschluss zu Stande gekommen. Bei jeder Schluckbewegung wurde das Rohrende durch den Zungengrund fest nach hinten gedrückt. Die Patientin konnte nun z. B. Wasser schlucken, ohne dass etwas in den Kehlkopf rann, oder bei der Pharynxfistel aussickerte. Auch die Sprechversuche gelangen jetzt gut. (Die Beschreibung des künstlichen Kehlkopfes siehe unten.)

Am 23. August 1895 verliess Patientin die Klinik im besten Wohlbefinden. Sie hatte im Ganzen um 8 Kg zugenommen. Schlucken von Flüssigkeiten und festen Speisen gelang anstandslos. Beim Essen entfernte Patientin das Pharynxrohr und hielt sich die Pharynxfistel entweder mit dem Finger oder mit einer kleinen Gummipelotte zu, die mit Hilfe eines Bändchens am Halse befestigt wurde: hie und da wurde noch in den Oesophagus ein dickes Bougie (Nr. 22) eingeführt, um Stricturirung an der gewissen Stelle hinter der Zunge zu verhüten. Der künstliche Kehlkopf functionirte bei der Patientin, die zwei Jahre überhaupt nicht gesprochen, recht gut. Vor der Entlassung wurde Patientin nochmals einer genauen Untersuchung unterzogen. Am Halse war alles tadellos geheilt, nirgends eine Fistel oder ein Recidiv zu constatiren. Von vergrösserten Lymphdrüsen war auch nicht die Spur zu finden.

Patientin hielt sich jetzt einige Zeit auf dem Lande auf. Als ich sie im Spätherbste wieder sah, erkannte ich sie nicht mehr. Aus der mageren Patientin war eine corpulente Frau geworden. Sie sah blühend aus und hatte nicht weniger als 23 (!) Kg zugenommen.

Das Wohlbefinden hielt jedoch nicht an. Ende December bemerkte die Patientin an der rechten Halsseite eine leichte Anschwellung, die langsam sich vergrösserte.

Wegen Verdacht auf Recidive wurde Patientin am 18. Januar 1896 wieder in die Klinik aufgenommen. Man konnte unter dem oberen Drittel des rechten Sternocleidomastoideus ein Paquet von miteinander zum Theil verschmolzenen, ziemlich derben Lymphdrüsen nachweisen, ebenso mehrere kleinere Drüsen im Verlauf der Vena jugularis und in der Fossa supraclavicularis. Die linke Halsseite bot nichts Abnormes dar. Diagnose: Carcinom in den Lymphdrüsen der rechten Halsseite.

Am 25. Januar 1896 exstirpirte ich die erkrankten Drüsen. Die ganze rechte Halsseite wurde freigelegt durch einen 15 Ctm. langen Schnitt am vorderen Rande des M. sternocleidomastoideus und durch einen zweiten, der auf dem ersten senkrecht stand und nach rechts aussen verlief. Freilegung des ganzen Muskels. Entfernung eines Drüsenpaquetes, das unter der oberen Hälfte des Muskels gelegen war, Exstirpation von mehreren jugularen und supraclavicularen kleinerbsen- bis bohnengrossen kranken Lymphdrüsen. Die Exstirpation der Tumoren war überall, mit Ausnahme der Regio supraclavicularis, mühsam wegen zum Theil derber, schwieliger Bindegewebsmassen. Vollständige Occlusion der Wunde. Fieberloser Wundverlauf. In den nächsten Tagen werden die zwei untersten Nähte entfernt wegen Secretansammlung in der Wunde. Es entleert sich blutiges Serum. Am 18. Februar wird Patientin mit

Digitized by Google

geheilter Operationswunde entlassen. Der Spitalsaufenthalt hatte ihr 6 kg ihres Körpergewichtes gekostet.

Die Patientin stellte sich später noch mehrmals vor. Es erfolgte keine Körpergewichtszunahme mehr. Sie klagte mir noch Ende März, dass es mit dem Bougieren schlechter ginge und dass sie zeitweise Schmerzen im Halse habe. Die Gegend unter der Pharynxfistel fühlte sich etwas derber an als früher, doch konnte ich nicht mit Sicherheit ein Recidiv constatiren.

Am 7. April 1896 verschied die Patientin plötzlich. Ihr Mann theilte mir mit, dass die Frau, als sie sich die frisch gereinigte Canüle einführen wollte, plötzlich einen starken Husten bekam, so dass die noch nicht befestigte Canüle aus der Trachea flog. Gleichzeitig kam aus der Mundhöhle ein dicker, hellrother Blutstrahl. Binnen wenigen Secunden war die Patientin, die sich noch bemühte, die Canüle wieder einzuführen, todt. Wahrscheinlich war im neugebildeten Oesophagus Carcinom aufgetreten, das die Carotiswandung zerstört hatte. Auf die heftige Anstrengung beim Husten platzte vermuthlich die betreffende erkrankte Stelle und es entleerte sich das Blut durch den Oesophagus nach oben in die Mundhöhle.

Eine Obduction wurde nicht vorgenommen.

Die wenigen bis jetzt gemachten Plastiken am Oesophagus beweisen, dass sich beim Menschen ganz gut grössere Stücke der Oesophagusschleimhaut durch äussere Haut ersetzen lassen, ohne dass das Hinabgleiten der Speisen wesentlich behindert wird. Man kann mit dem functionellen Resultate der gelungenen Fälle recht zufrieden sein. Welche Veränderungen die verpflanzte Haut im Laufe der Zeit eingeht, darüber liegen keine Beobachtungen vor. Auch in meinem Falle konnte das nicht erhoben werden, weil keine Obduction vorgenommen wurde.

Die Oesophagoplastik gehört mit zu den schwierigeren plastischen Operationen. Sind die Gefahren von üblen Complicationen, im Wundverlauf, die durch die Art und Lage des Operationsfeldes selbst gegeben sind, vorüber, so droht noch immer die Gefahr der Stricturenbildung und des Auftretens von Fisteln, wie aus den mitgetheilten Fällen zu ersehen ist. Durch Vervollkommnung der Technik wird sich vielleicht Einiges verbessern lassen.

Im Allgemeinen ist, glaube ich, eine grössere plastische Operation am Oesophagus schwieriger bei erhaltenem Larynx, als wenn dieser mit entfernt wurde. Die erste Art der Oesophagoplastik ist bis jetzt, abgesehen vom Falle Mikulicz (secundärer Fistelverschluss) und dem Falle v. Hacker, dessen Patientin einige Stunden nach der Operation starb, nicht zur Ausführung gekommen.

Digitized by Google

Die zweite Art der Oesophagoplastik kann in verschiedener Weise gemacht werden und liesse sich wieder in 1. eine partielle und in 2. eine circuläre scheiden. Im ersteren Falle bleibt ein breiterer oder schmälerer Streifen von Oesophagusschleimhaut bestehen (Hochenegg), oder es wurde eine solche Schleimhautbrücke nach querer Resection künstlich hergestellt (unser Fall). Ist von der hinteren Wand nicht zu viel resecirt worden, so lässt sich ziemlich leicht vor der Wirbelsäule eine wenn auch schmale Schleimhautbrücke herstellen durch Hinaufziehen und Annähen des Oesophagus. Dass auch dabei eine Fixation dieser Brücke an die Fascia praevertebralis von Vortheil ist, wurde oben bereits hervorgehoben. Ist einmal eine solche Schleimhautbrücke vorhanden, dann wird diese umgewandelt in eine ventral offene Oesophagusrinne. Die Rinnenbildung erfolgt entweder allmälig auf die Weise, dass sich die Hauträndер gegen die Halswunde einziehen und schliesslich mit den Schleimhauträndern verwachsen (unser Fall), oder sie lässt sich sofort bewerkstelligen, durch Formirung zweier seitlicher Hautlappen, die an die Schleimhautstreifen genäht werden (Hochenegg). Diese Oesophagusrinne wird ferner durch Umschlagen eines zweiten Paares von rechteckigen Hautlappen mit der Epidermis nach innen zu einem vollständigen Rohre abgeschlossen (Poulsen, unser Fall), oder es kommt zum selben Zweck bloss ein seitlicher Lappen zur Verwendung (Hochenegg).

Ist keine Schleimhautbrücke vorhanden, dann bildet man die Rinne durch mediales Vernähen des ersten Paares der oben erwähnten seitlichen Hautlappen (Hacker, Poulsen) und schliesst sie dann in einem zweiten Acte zum Rohre ab durch das zweite Paar der Hautlappen (Poulsen.) Vielleicht könnte man sich in günstigen Fällen die mediane Naht in der häutigen Oesophagusrinne auf diese Weise ersparen, dass man zur Exstirpation des Larynx keinen medianen Longitudinalschnitt anlegt, sondern zwei quere. In welcher Höhe diese beiden Parallelschnitte über den Hals geführt werden müssten, würde die Art des Falles und die Grösse des Tumors bestimmen. Wenn durch eine derartige complicirtere Schnittführung die Exstirpation des Tumors erschwert sein mag, so würde sich dann die folgende Oesophagoplastik um so leichter ausführen lassen. Man braucht den doppelt gestielten Hautlappen bloss in die Wunde zu drücken und oben und unten

Digitized by Google

an die Schleimhaut anzunähen, um die Rinne zu bekommen. (Siehe den Hacker'schen Thierversuch.)

Ist das häutige Oesophagusrohr gebildet, dann müsste dasselbe noch von aussen mit Haut bedeckt werden, entweder nach dem Vorschlage von Hochenegg mit einem schräg gelagerten Lappen oder mit zwei Lappen, die gegen die Halsmitte zu verschoben wurden, wie in unserem Falle.

Wird nach einer totalen Kehlkopfexstirpation noch eine Oesophagoplastik gemacht, so ergeben sich für das Anbringen eines künstlichen Kehlkopfes ganz eigenartige Verhältnisse, die eine Modification des Instrumentes erfordern.

Nachdem Gussenbauer[1]) gezeigt hatte, dass man nach der Kehlkopfexstirpation dem Patienten durch eine künstliche Vorrichtung die Sprache wiedergeben könne, ging das Bestreben dahin, diesen Apparat möglichst zu verbessern. So entstanden die künstlichen Kehlköpfe von Bruns[2]) und Anderen und schliesslich der von Wolff[3]). Letzterer functionirte so tadellos und erwies sich als so brauchbar, dass es schien, als ob vorläufig die Bestrebungen auf Verbesserung des Kehlkopfes einen Abschluss erhalten hätten.

Unterdessen wurde auch die Technik der totalen Exstirpation des Kehlkopfes erheblich modificirt und verbessert. Es stellte sich immer dringender das Bedürfniss heraus, nach geschehener Entfernung des Kehlkopfes den Pharynxraum gegen die Wundhöhle hin abzuschliessen, um so das Hinabfliessen von Schleim, Speichel etc. in die Trachea vollständig hintanzuhalten. Der erste Versuch nach dieser Richtung rührte bekanntlich von Bardenheuer[4]) her. Er vernähte die Lücke im Pharynx durch eine Schleimhautnaht und tamponnirte darüber die Wundhöhle. Der Abschluss war für

---

[1]) Gussenbauer, Ueber die erste durch Th. Billroth am Menschen ausgeführte Kehlkopfexstirpation und die Anwendung eines künstlichen Kehlkopfes. Archiv für klin. Chirurgie. 1874. Bd. XVII, S. 343.

[2]) P. Bruns, Berliner klinische Wochenschrift. 1880, No. 38, 39. — Ueber einige Verbesserungen am künstlichen Kehlkopf. Archiv für klin. Chir. 1881, Bd. 26, S. 780.

[3]) Wolff, Ueber Verbesserungen am künstlichen Kehlkopf, nebst Vorstellung eines Falles von totaler Kehlkopfexstirpation. Centralblatt für Chirurgie. 1892, S. 90. — Bericht über die Verhandlungen des XXI. Congresses der Deutschen Gesellschaft für Chirurgie. — Archiv für klin. Chirurgie. 1893. Bd. 45, S. 237. — Ueber den künstlichen Kehlkopf und die Pseudostimme. Berliner klin. Wochenschrift. 1893, No. 42, S. 1009.

[4]) Bardenheuer, Archiv für klin. Chirurgie. Bd. 41, S. 561.

Digitized by Google

gewöhnlich kein dauernder, da meist nach einigen Tagen die Schleimhautnähte zum Theile durchschnitten. Einen festeren und dauerhafteren Verschluss suchte Poppert[1]) dadurch zu erzielen, dass er über die erste Schleimhautnaht noch eine zweite legte und die Haut darüber zusammenzog. Noch weiter ging Rotter[2]), indem er über die zweireihige Schleimhautnaht noch die vom Kehlkopf abgelöste Musculatur in der Mitte vereinigte. Durch Vernähung der Haut wurde ausserdem die Wundhöhle (mit Ausnahme der Wundwinkel) fast vollständig geschlossen und so ein ideales Resultat bei der Nachbehandlung geschaffen. Der Patient Rotter's hatte „kaum mehr auszustehen als durch eine einfache Tracheotomie," das Herabfliessen infectiöser Massen war verhindert, die Wundsecretion erheblich eingeschränkt.

Nachdem auf solche Weise die Technik der Kehlkopfexstirpation erheblich verändert worden war, konnte man die bisher gebräuchlichen Apparate von Gussenbauer, Bruns, Wolff u. s. w. nicht mehr anwenden. Der künstliche Kehlkopf musste der neuen Operationstechnik angepasst werden. Die erste Aenderung nach dieser Richtung hin nahm Rotter vor. Das Pharyngealrohr, das bei den frühern Apparaten im Pharynx selbst gelegen hatte, musste ganz nach aussen verlegt und höher oben in den Rachenraum geführt werden. Rotter benützte eine Fistel, die sich spontan unter dem Zungenbein gebildet hatte, zu diesem Zwecke. Das Rotter'sche Pharyngealrohr besteht aus zwei Theilen. Der untere wurde mit dem Trachealrohr fest verbunden und enthielt die Wolff'sche Gummistimme, der obere, mit einem Deckel versehen, wurde durch die Pharyngealfistel in den Rachenraum eingeführt.

Ganz ähnlich ist der künstliche Kehlkopf von Herzel[3]) gebaut. Herzel erzielte durch seine Operation einen vollständigen Abschluss des Rachenraumes. Er musste daher, um einen künstlichen Kehlkopf anbringen zu können, später künstlich eine Pharynxfistel anlegen durch einen Schnitt unterhalb des Zungenbeines.

---

[1]) Poppert, Deutsche med. Wochenschrift. 1893, No. 35, S. 833. — Centralblatt für Chirurgie. 1894, S. 143.

[2]) Rotter, Zur Totalexstirpation des Kehlkopfes. Berliner klinische Wochenschrift. 1895, No. 6. — Centralbl. f. Chirurgie. 1895, No. 25, S. 614.

[3]) Herzel, Totalexstirpation eines carcinomatösen Kehlkopfes und Anwendung eines silbernen künstlichen Kehlkopfes am Halse. Pester med.-chir. Presse. 1895, No. 12. — Centralblatt für Chirurgie. 1895, No. 31, S. 732.

Digitized by Google

Durch die Oesophagoplastik aus äusserer Haut (nach Exstirpation des Larynx und Resection des Oesophagus) werden ganz ähnliche Verhältnisse geschaffen, wie in den Fällen von Poppert, Rotter und Herzel. Will man nicht den für den Patienten zu umständlichen Sprechapparat von Hochenegg anwenden, oder überhaupt auf jeden Apparat verzichten, so muss man in dem neugebildeten Oesophagus (resp. Pharynx) eine Lücke offen lassen zur Einleitung des Exspirationsluftstromes. Diese Lücke wird am besten dicht unter dem Zungenbein angelegt (Vergleiche: Fig. 3, 4, 5, A.)

Es liesse sich nun nach erfolgter Oesophagoplastik der Rotter'sche Kehlkopf anwenden. Die Versuche, die ich damit anstellte, ergaben jedoch wenig günstige Resultate. Als nachtheilig erwiesen sich in meinem Falle mehrere Umstände. Zunächst gelang es nicht, das Eindringen von Schleim und Speichel in das Pharyngealrohr zu verhindern. Nach ganz wenigen Sprechversuchen war die Stimme verlegt und die Patientin aspirirte von den eingedrungenen Massen. Dann gab das starre Pharyngealrohr ein Hinderniss ab bei der Beugung des Halses, was übrigens Rotter selbst (in einer Bemerkung bei der Correctur p. 123) als Uebelstand ausdrücklich erwähnt. Endlich vertrug die Patientin das starre Rohr in der Halsfistel nicht wegen bedeutender Schmerzen.

Ich musste also den Rotter'schen Kehlkopf für meinen Fall entsprechend modificiren. Die Hauptänderung war am Pharyngealrohre anzubringen. Um leichter manipuliren zu können, schaltete ich provisorisch die Wolff'sche Stimme aus und gab eine gewöhnliche Metallblättchen-Stimme in den vordern Theil der Trachealröhre. Das starre Rachenrohr ersetzte ich nun durch Röhren aus verschiedenem Materiale. Als das einzig zweckmässige stellte sich endlich ein dickwandiges Drainrohr heraus. Das war bei Bewegungen des Kopfes nicht hinderlich, verursachte beim Einführen in die Rachenfistel keine Schmerzen und schloss sie vollständig dicht ab, so dass nichts von Schleim, Speichel oder verschluckten Flüssigkeiten daneben herausfliessen konnte.

Viel schwieriger erschien es, zu verhindern, dass Schleim in dieses Rohr von oben her eindrang. Das Wolff'sche Sieb versagte seinen Dienst, ebenso alle übrigen Deckel- und Ventilvorrichtungen. Ich wollte schon die Idee vollständig aufgeben, die Patientin zum Sprechen zu bringen, als ich endlich auf ein recht

Digitized by Google

einfaches Verfahren kam. Das Gummirohr wurde am oberen Ende schräg abgeschnitten und so tief eingeführt, dass die ovale Oeffnung

Fig. 5

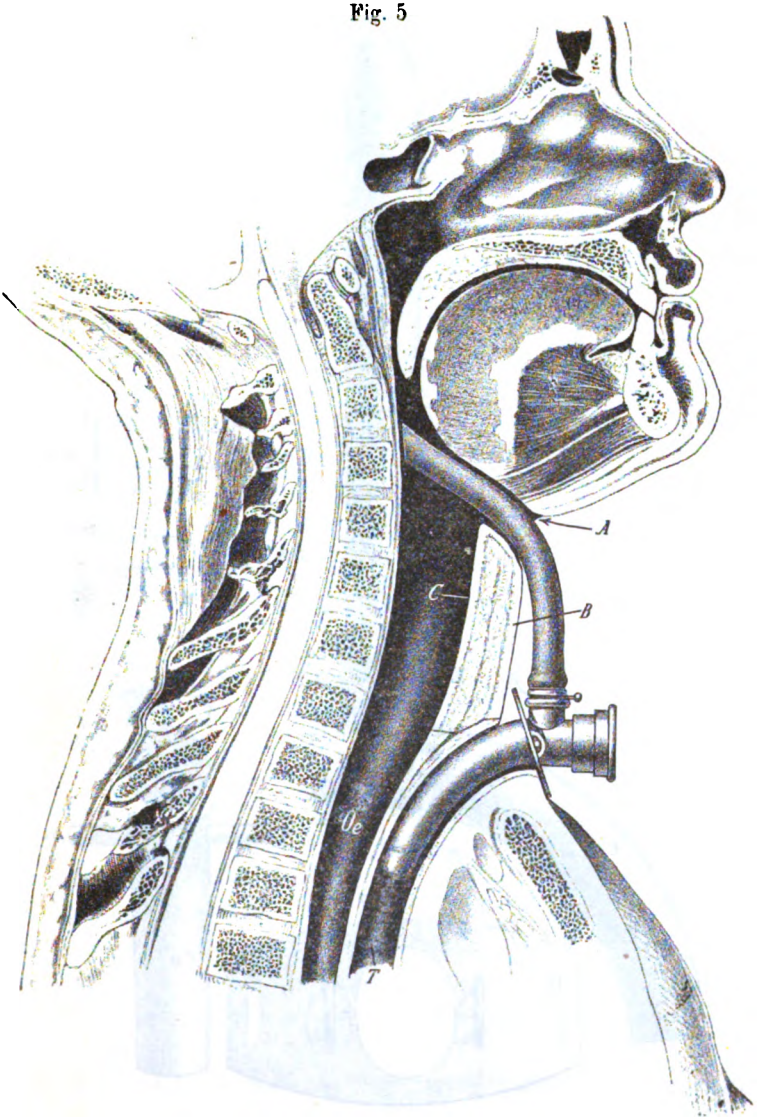

gerade die hintere Rachenwand berührte. Das Rohrende lag hinter der Zunge und wurde bei jedem Schlingacte fest gegen die hintere Rachenwand gedrückt, Schleim, Speichel und Speisen konnten nun

Digitized by Google

Fig. 6.

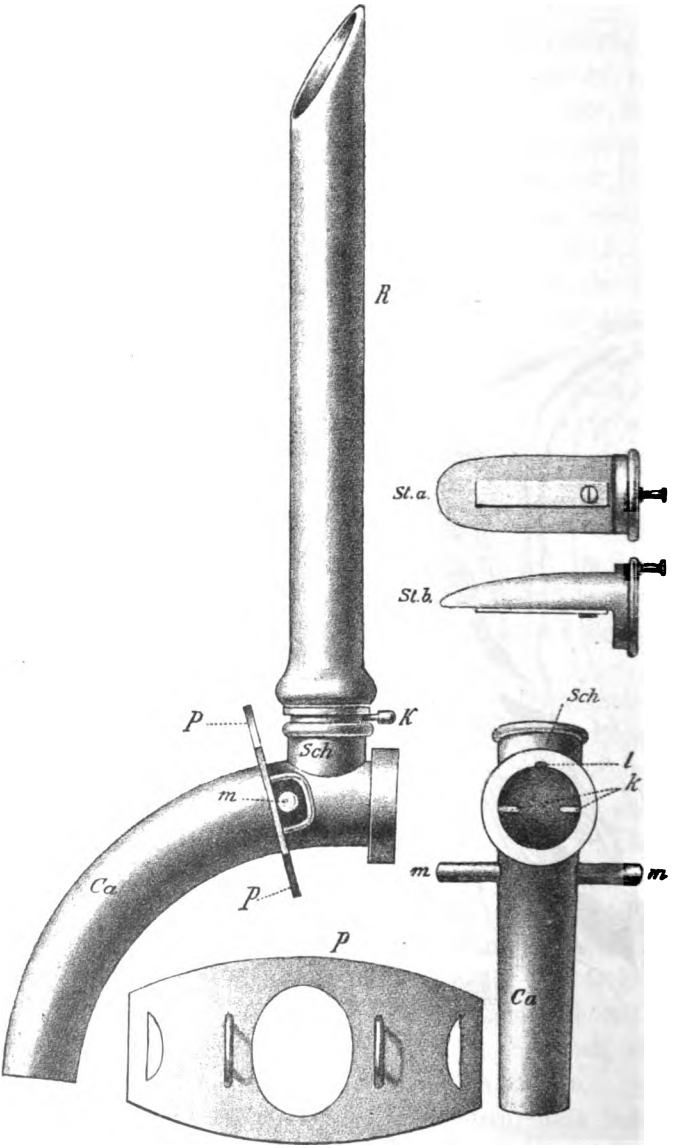

nicht ins Rohr gelangen, das schnabelförmige Ende des Rohrs bildete gewissermassen eine künstliche Epiglottis. (Vergleiche Fig. 5. 6. 7.)

Digitized by Google

Alle übrigen Versuche, die Inspiration durch Mund- oder Nasenhöhle zu bewerkstelligen, waren fehlgeschlagen und ich musste mich damit begnügen, den Exspirationsstrom allein durch die Mund- und Nasenhöhle zu leiten, während die Inspiration direct durch die Trachealcanüle erfolgte. Um das zu erreichen, bediente ich mich mit vollem Erfolge des ausgezeichneten Wolff'schen Gummiventiles.

Die definitive Form des künstlichen Kehlkopfes, mit dem die Patientin nun sprach und der mir im gewissen Sinne zweckmässiger und einfacher als manche bisher in Anwendung gebrachte erscheint, ist genau zu ersehen nach den Abbildungen 6 und 7. Dieselben geben die natürliche Grösse des Apparates wieder. Der Kehlkopf besteht aus fünf einzelnen Stücken. Die aus Silber verfertigte Trachealcanüle (Ca) wird in ihrer Lage erhalten durch die Halsplatte (P). Letztere steht schräg zur Achse der Canüle und ist um die Seitenstifte m—m etwas zu drehen und zu verschieben, um den bei den Bewegungen des Halses nöthigen Spielraum zu geben. Die Canüle besitzt oben zwischen der Halsplatte und der vorderen Oeffnung einen 5 Mm. hohen Schornstein (Sch). In diesen passt ein kleiner silberner Cylinder (H), über den das $9^1/_2$ Ctm. lange, 1 Ctm. dicke Drainrohr (R) festgebunden ist. Das obere Ende des Gummirohres ist unter einem Winkel von 30° schräg abgeschnitten. Der Cylinder H besitzt vorn einen kleinen Knopf K, der dazu dient, um sich über den richtigen Stand der oberen schrägen Drainmündung beim Gebrauch des Apparates jederzeit genau orientiren zu können. In die Trachealcanüle passt die Metallstimme (St.a St.b) und wird darin durch die Führungsstifte K—K und den Einschnitt l festgehalten. Die Stimme lässt sich rasch und leicht herausziehen und einführen. An das vordere Ende der Trachealcanüle kann endlich eine Silberhülse mit einem Wolff'schen Gummiventil gesteckt werden, das nur die Inspiration ermöglicht. Der Exspirationsluftstrom versetzt das Metallplättchen der Stimme in Schwingung und geht dann durch das Drainrohr in die Rachenhöhle.

In der Nacht und auch am Tage, wenn Patientin nicht sprechen wollte, wurde nur die Trachealcanüle getragen ohne Stimme, Ventil und Drainrohr.

Zum Sprechen richtete sich die Patientin binnen wenigen Secunden her. Es wurde zunächst der gut geölte Gummidrain in die Fistel

Digitized by Google

Fig. 7.

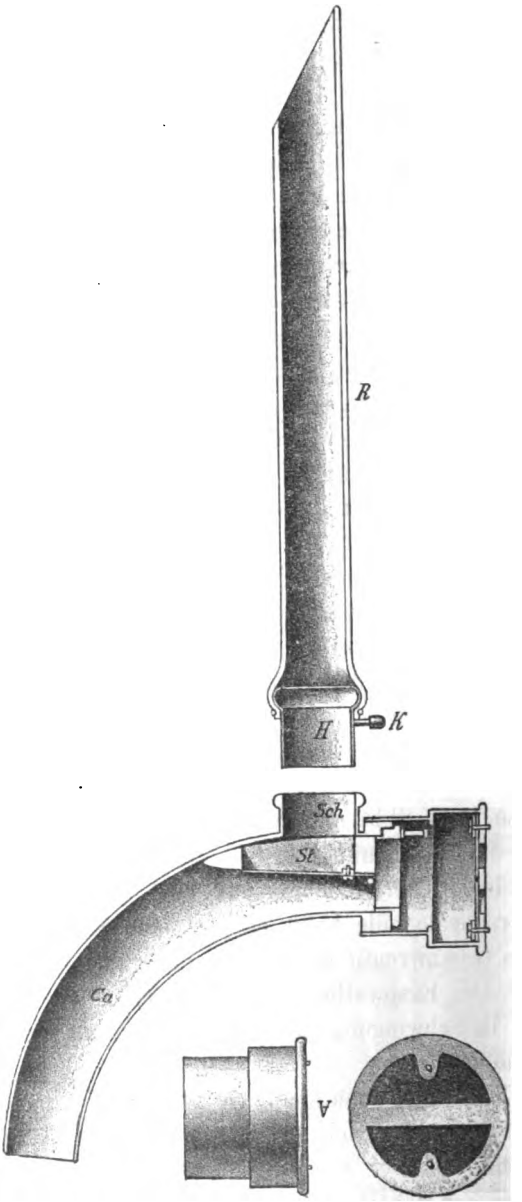

Digitized by Google

([A] Fig. 5) eingeführt, sodann das untere Ende so in den Schornstein (Sch) gesteckt, dass der Knopf (K) genau nach vorn sah. Hernach erfolgte leicht die Einführung der Stimme (St) und zum Schluss das Anstecken des Ventils (V). Die Handhabung des ganzen Instrumentes ist äusserst einfach, und die einzelnen Bestandtheile lassen sich gut reinigen.

Die Patientin machte nun mit diesem Apparate Sprechversuche, die recht günstig ausgefallen sind. Hinderlich war allerdings die Lähmung der linken Zungenhälfte. Wegen dieses Umstandes und in Anbetracht dessen, dass die Patientin circa 2 Jahre überhaupt nicht gesprochen, musste man das erzielte Sprechresultat sogar als ein sehr befriedigendes auffassen. Ich hatte, wie gesagt, dem Apparate provisorisch nur eine einfache Metallstimme gegeben, war jedoch sehr überrascht, dass die Patientin nicht jene trompetenartige monotone Stimme hören liess, der den älteren künstlichen Kehlköpfen mit Metallstimme eigenthümlich ist. Ich unterliess daher jeden Versuch, die Metallstimme durch die Wolff'sche zu ersetzen. Wollte man diese verwenden, so könnte man sie in dem schornsteinförmigen Ansatz (Sch) unterbringen (vergleiche Rotter und Herzel), der dann entsprechend höher gemacht werden müsste. Ich glaube jedoch, dass durch diese Aenderung der Apparat wieder zu complicirt wird.

Der beschriebene künstliche Kehlkopf wurde auch in einem zweiten Falle von totaler Kehlkopfexstirpation durch Herrn Docenten Dr. Schnitzler (Wien) in der von mir angegebenen Form angewendet und zwar mit dem besten Erfolge. Auch Schnitzler konnte constatiren, dass von einem trompetenartigen Beiklang beim Sprechen nichts wahrgenommen wurde. Schnitzler theilte mir mit, dass er den Patienten nach zwei Jahren wiedergesehen und dass der Kehlkopf noch gut functionirt hatte. Der Apparat verdient, glaube ich, wegen seiner Einfachheit häufiger angewendet zu werden[1]).

Zum Schlusse noch einige klinische Bemerkungen zu unserem zweiten Falle. Das Kehlkopfleiden hatte bei der Frau bereits im 24. Lebensjahre begonnen und dauerte 17 Jahre hindurch. Anfangs waren die Erscheinungen einer Laryngitis, später offenbar die einer Perichondritis laryngea. Es kam zu ausgedehnten Zer-

[1]) Der künstliche Kehlkopf wird von der bestens bekannten Firma J. Leiter in Wien IX, Mariannenstr. 11, ausgeführt.

Digitized by Google

störungen der Kehlkopfknorpeln mit Abscedirungen, Fistelbildungen und starker Bindegewebswucherung in der Umgebung des Entzündungsherdes. Die immer mehr zunehmende Stenosirung des ehemaligen Larynx machte eine Tracheotomie nöthig. Von den epithelialen Ueberresten des Larynx ging die Bildung eines Carcinoms aus, das dann später auf den Oesophagus übergriff. Lymphdrüsen-Erkrankungen konnten anfangs nicht constatirt werden, sie traten spät auf, wie ja das beim Kehlkopfcarcinom öfter beobachtet wird. Die klinische Diagnose hatte ihre Schwierigkeit. Mehrmals waren excidirte Stückchen mikroskopisch untersucht worden, ohne dass sich ein Carcinom nachweisen liess. Das Kehlkopfinnere konnte wegen der dicken Epiglottis nicht besichtigt werden, und am Halse liess sich nur eine feste Masse an Stelle des Kehlkopfes nachweisen. Vergrösserte Drüsen fehlten, die Abmagerung liess sich durch die sehr behinderte Nahrungsaufnahme erklären. So blieb in diesem sehr interressanten Falle die klinische Diagnose zweifelhaft zwischen chronisch entzündlichem Tumor und Scirrhus. Auch durch die Operation wurde diesbezüglich keine Klarheit gebracht und erst die mikroskopische Untersuchung der centralen Tumorpartieen deckte das Carcinom auf. Wie lange das bei unserer Patientin bestanden, lässt sich nicht angeben.

Digitized by Google

XXXVIII.

Silber als äusseres und inneres Antisepticum.

Von

Hofrath Dr. Credé,

Divisionsarzt à la suite und chirurg. Oberarzt am Carolahause zu Dresden[1]).

Hochgeehrte Anwesende! Die grossartigen Fortschritte, welche unsere Wissenschaft in Folge der Lister'schen Arbeiten gemacht hat, kennen Sie Alle. Auf Grund von theoretischen und klinischen Beobachtungen hat sich aus dem antiseptischen das aseptische Verfahren entwickelt, welches jetzt als herrschende Behandlungsmethode bezeichnet werden muss. Wenn dieses System an jedem Körpertheil, an jedem Orte und unter allen Verhältnissen durchführbar wäre, so könnte man wohl behaupten, das Ideal der Wundbehandlung sei gefunden worden und jeder Abänderungs- oder Besserungsversuch sei zwecklos und nicht gerechtfertigt. Da das aseptische Verfahren aber nur eine beschränkte Anwendung erlaubt und über das gut eingerichtete Hospital hinaus sich kaum verbreiten dürfte, so sind Bestrebungen zur weiteren Verbesserung der Wundbehandlung zweifellos gerechtfertigt, namentlich solche, die darauf abzielen ein Verfahren zu begründen, welches unter allen Verhältnissen ausführbar ist.

Von diesen Gesichtspunkten ausgehend habe ich seit Jahren Versuche angestellt, welche schliesslich dazu führten, dass ich vor über 2 Jahren ein Verfahren in meine Hospital- und Privatpraxis einführen konnte, welchem als wirksamer Stoff metallisches Silber

[1]) Vortrag, gehalten auf dem XII. internat. medicin. Congress zu Moskau, am 28. August 1897.

Digitized by Google

nebst einigen Salzen desselben zu Grunde gelegt ist. In einer 25jährigen chirurgischen Thätigkeit war auch mir klar geworden, dass dem antiseptischen Verfahren ein Krebsschaden anhaftet, der zur Hauptursache der Einführung der Asepsis wurde, nämlich der, dass wir kein brauchbares Antisepticum besitzen. Diejenigen Mittel, die dem Körper nicht schaden, sind nicht energisch genug und diejenigen, welche energisch genug sind, schädigen in irgend einer Weise den Körper. Unsere antiseptischen Mittel mussten daher naturgemäss im Wesentlichen auf die Anwendungsformen beschränkt werden, welche zur Vorbereitung der aseptischen Eingriffe, d. h. zur Desinfection des Wundgebietes, der Hilfskräfte und Hilfsmittel benutzt werden. Von der Berührung mit Wunden, empfindlichen Körperhöhlen u. s. w. wurden sie mehr und mehr ausgeschlossen und durch das chemisch-technische System ersetzt, welches wir die Asepsis nennen. Dieses System, dem ich übrigens eine pädagogische Bedeutung zuerkenne, wäre, wie gesagt, ideal, wenn es überall durchführbar wäre und wenn das Verhalten der Kranken selbst, die oft störend in den Wundverlauf eingreifen, von uns mehr, als es der Fall ist, abhängig wäre. Da dieses aber nicht möglich ist und nie sein wird, so erschien es mir mindestens für eine grosse Zahl von Fällen nöthig, antiseptisch zu arbeiten und als Vorbedingung dazu ein Antisepticum zu finden, welches sowohl energisch als auch unschädlich sei.

Es führt mich an dieser Stelle zu weit, Ihnen auseinander zu setzen, wie ich allmälig auf die Componenten meiner Silberwundbehandlung gekommen bin. Ich muss in dieser Richtung auf meine im Mai 1896 bei Vogel in Leipzig erschienene Schrift: „Silber und Silbersalze als Antiseptica“, sowie auf zahlreiche seitdem erschienene andere Schriften von mir verweisen, sowie auf diejenigen von anderen Autoren, welche sämmtlich meine Behauptungen in allen wesentlichen Punkten bestätigen. Eine kurze Anleitung für meine Silberbehandlung in chirurgischer und interner Beziehung in deutscher und französischer Sprache habe ich übrigens auf dem Bureau dieses Congresses zu Ihrer Verfügung niedergelegt.

Von der bekannten bactericiden Eigenschaft einiger Metalle, speciell des Silbers ausgehend, ermittelte ich, dass es namentlich das milchsaure Silber (Actol) ist, welches sich bei Berührung von metallischem Silber mit inficirten Nährböden bildet und dass dieses

Digitized by Google

Salz es ist, welches eine gradezu eminente, im thierischen Körper das Sublimat noch weit übertreffende antiseptische Kraft entwickelt ohne im Geringsten giftig auf den Organismus einzuwirken. Andererseits wirkt Actol aber in Folge seiner leichten Löslichkeit (1 : 15) eiweisscoagulirend, d. h. leicht ätzend auf die Wundoberfläche, so dass es als Wundpulver nicht zu benutzen war. Unter vielen anderen Silbersalzen fand ich dann, dass das citronensaure Silber (Itrol), welches sich rund 1 : 4000 löst, allen, auch den weitgehendsten Ansprüchen an ein energisches Wundantisepticum genügt. Es ist ein trocknes, in braunem Glase haltbares, weisses, geruchloses Pulver, welches nicht reizt und sich genügend stark löst, um kräftig antiseptisch zu wirken. Es ist in grossen Mengen und lange Zeit hindurch angewandt absolut ungiftig und hat in Folge seines Gelöstbleibens im Serum eine beträchtliche Fernwirkung. Der Wunde braucht es nur ganz dünn und nicht täglich aufgestäubt zu werden, etwa 10 Mal dünner als Jodoform, es ist also auch sehr billig. In gesättigter oder schwächerer Lösung stellt es ein sehr wirksames zum Ausspülen grosser Wunden, aller Körperhöhlen, speciell der Bauchhöhle, sowie als Gurgelwasser und zu Aufschlägen aller Art geeignetes Antisepticum dar. Wenn es darauf ankommt, stärker und rascher desinficirende Lösungen von etwa 1 : 500—2000 anzuwenden, so benutze ich dazu Actol, milchsaures Silber, welches 1 : 500 in 5 Minuten alle in Frage kommenden Mikroorganismen abtödtet. Die bactericide Wirkung des metallischen Silbers habe ich mir dadurch zu Nutze gemacht, dass ich Gaze, Seide, Catgut und Gummidrains mit demselben imbibire und mir damit nicht bloss sicher sterilisirte Stoffe darstelle, sondern auch solche, welche selbstthätig, da, wo es nöthig ist, eine antiseptische Thätigkeit entfalten.

Bei Operationen bereite ich das Terrain und die Hilfskräfte, ohne pedantisch zu sein, so vor, wie es nach den Vorschriften der Asepsis geschieht. Vor dem Verbinden mit Gaze oder Silbergaze bestäube ich die Wunde oder Nahtlinie dünn mit Itrol, wodurch ich die Asepsis der Wunde noch mehr sichere, mich aber vor Allem vor einer Secundärinfection schütze. Vorhandene Wunden werden gründlichst gereinigt und mit abgekochtem Wasser abgespült und was das Wichtigste ist, so wenig wie möglich untersucht. Sie werden dann mit Itrol leicht bestäubt und trocken verbunden, sind sie jedoch nicht mehr frisch oder schon inficirt, dann mache ich nach

Digitized by Google

der Einstäubung für einige Tage einen einfachen Wasser-Priessnitz darüber, um später erst trocken zu verbinden. In kürzester Zeit hat sich die Wunde gereinigt und sondert als Zeichen steriler Beschaffenheit klares Serum oder Serum mit Gerinnseln ab. Waren Krankheitserreger schon weiter hinein in das Gewebe gedrungen, so werden sie meist, da selbstverständlich der Körpertheil ruhig und sicher gelagert wird, nur örtliche Abscesse mit begrenzten Entzündungserscheinungen verursachen, die wie Abscesse behandelt werden. Durch irgend welche technische oder chemische Eingriffe sind weiter eingedrungene Infectionen doch nicht zu vernichten, deshalb unterlasse ich jede Beunruhigung der Wunde und nehme auch Operationen möglichst secundär vor. Hat die Infection schon einen fortschreitenden Character angenommen, oder nimmt sie ihn später an, so bekämpfe ich diese septische Allgemeininfection ebenfalls mit Silber und zwar in einer Weise, die Ich Ihnen gleich schildern werde.

M. H., seit 2 Jahren etwa habe ich mehrere tausend Kranke nach meinem Verfahren behandelt und je länger ich mich mit demselben befasse, desto mehr Vertrauen gewinne ich zu demselben. Ebenso geht es der grossen Zahl der Collegen, die mit dem Silber theils Versuche angestellt haben, theils schon im Grossen mit demselben arbeiten. Nach Ueberwindung einer gewissen Lehrzeit, die für jede neue Sache nothwendig ist, haben sie mir Alle nur Gutes über die Silberbehandlung berichtet und meine Behauptungen bestätigt, dass dieselbe bei gleicher Leistungsfähigkeit wie die Asepsis an jedem Körpertheil, an jedem Orte und unter allen Verhältnissen gleich gut anwendbar, gleichzeitig aber viel einfacher, müheloser und weniger zeitraubend sei. Diese allgemeine und bequeme Anwendbarkeit muss ich unbedingt für einen entschiedenen Vorzug der Methode vor anderen Verfahren halten.

M. H., in meiner Brochüre über Silber und Silbersalze habe ich erwähnt, dass ich es für nicht unwahrscheinlich hielte, dass wir in geeigneten Silberpräparaten Mittel besässen den ganzen Körper zu desinficiren, da sie gänzlich ungiftig seien. Ich sagte, ein ideales Antisepticum müsse eigentlich auch die Fähigkeit der allgemeinen Körperdesinfection besitzen. Da mir Actol (Argentum lacticum) der Eigenschaften wegen, wie sie im Laboratorium an todten Eiweisslösungen in Erscheinung traten, hierzu nicht ungeeignet schien,

Digitized by Google

so unternahm ich zunächst Versuche mit diesem Mittel. Da durch den Magen eingeführt, die daselbst eintretenden, chemischen Vorgänge die Beobachtung der Wirkung unklar machen mussten, so wandte ich das Mittel subcutan an und zwar zunächst in schwachen Lösungen. In einigen Fällen von Phlegmonen, Erysipel und Milzbrand glaubte ich eine unzweideutige Einwirkung zu bemerken, bei der letzten Krankheit sogar einen ausgesprochenen Erfolg. Die Wirkung der schwachen Dosis erschien mir jedoch ungenügend und deshalb ging ich zu stärkeren Lösungen von 1 : 30—50 über, die halbe bis ganze Menge vermittelst 5,0 haltender Spritzen an verschiedenen Stellen injicirend. Die Einwirkungen auf die Krankheitsprocesse waren wieder in einigen Fällen ganz ausgesprochene. Es zeigte sich aber ein Uebelstand, der mich veranlasste in dieser Weise nicht weiter vorzugehen. Bei vielen Individuen bildeten sich am Orte der Einspritzung Eiweissgerinnungen, welche den bei weitem grössten Theil des Actols an dieser Stelle festlegten und seine Einwirkung auf den Gesammtorganismus dadurch verhinderten oder wenigstens äusserst herabsetzten. Diese aseptischen, nekrotischen Herde bildeten schliesslich eine Erweichungszone um sich herum und stiessen sich ohne entzündliche Processe langsam ab.

Ich wusste also nun, dass Lösungen von der Concentration, wie sie zur Bekämpfung einer Infection mir nöthig erschienen, nichts oder nur wenig nützen können, weil sie nicht zur Geltung kommen, da sie örtlich fixirt werden und dort ausserdem noch unangenehme Folgezustände verursachen. Versuche mit schwachen Lösungen in grossen Mengen führten auch nicht zum Ziel. Ich wusste nun, dass Versuche mit Actol zu keinem Resultate führen würden, ebensowenig die mit anderen Salzen des Silbers, die alle sich den Eiweisslösungen gegenüber, concentrirt angewandt, wohl gleichartig verhalten dürften. Andererseits war durch viele Versuche festgestellt worden, dass eine gewisse Beeinflussung bestimmter Krankheiten durch Actol stattgefunden hatte und dass in keinem Falle irgend ein Vergiftungssymptom aufgetreten war. Die Versuche mit Silber fortzusetzen war also angezeigt, diejenigen mit Silbersalzen aufzugeben, aber nothwendig.

Aus den bacteriologischen Versuchen wusste ich, dass metallisches Silber auch bactericid wirkt, wenn auch nicht so stark wie einige seiner Salze. Wenn es also gelänge, metallisches Silber

Digitized by Google

in dem Blute und dem Lymphstrom kreisen zu lassen, so käme es direct in Berührung mit den pathogenen Spaltpilzen, beziehentlich den zerfallenen Bacterien, den Toxinen u. s. w. und könnte an der Quelle antiseptisch wirken, indem sich dort erst das Antisepticum bildet und gewissermaassen im Status nascens wirkt. Die nothwendige Vorbedingung dieser Hypothese war aber, dass es gelänge, metallisches Silber entweder in so fein vertheiltem Zustande in die Blutbahnen zu bringen, dass es überallhin mit fortgeschwemmt wurde, oder metallisches Silber als solches in einen Zustand zu bringen, der es befähigt sich in lebender Eiweisslösung zu lösen und gelöst zu erhalten.

Der erste Weg erschien von vornherein als fast aussichtslos, denn wenn es auch gelingen könnte eine Suspension von feinstem Silber in ein Gefäss oder unter die Haut einzuspritzen, so wäre doch mit Sicherheit anzunehmen, dass das Silber in bestimmten Capillarbezirken liegen bleiben würde und damit eine wesentliche Einwirkung auf die Krankheit ausgeschlossen sein würde. Der zweite Weg, metallisches in Wasser lösliches Silber entweder durch den Magen und Darm oder durch die Haut in den Körper einzuführen, musste ausführbar erscheinen, wenn es gelänge ein solches Präparat chemisch-technisch darzustellen. — Nun, m. H., dies ist gelungen. Es war ein schwieriger Weg, den ich und einige Chemiker zurückzulegen hatten, auf welchem wir auch ermittelten, dass früher schon ein Chemiker aus wissenschaftlichem Interesse auf anderem, wenn auch ähnlichem Wege ein ähnliches Präparat dargestellt hatte, welches aber als practisch bedeutungslos vergessen worden war. Die chemische Fabrik von Heyden in Dresden-Radebeul stellt also jetzt ein fast reines metallisches Silber dar[1]), welches ich Ihnen vorzeigen werde. Frisch dargestellt hat es metallischen Glanz, der an der Oberfläche bei häufiger Berührung mit Luft allmälig verschwindet. Da es nicht gepresst ist, so hat es ein lockeres Gefüge. Von heute an kommt das Präparat in den Handel. Dieses Silber löst sich in destillirtem Wasser fast vollkommen auf. In einem Wasser, welches Salze enthält, wird natürlich mehr oder weniger davon in Silberverbindungen überge-

[1]) Die Spuren von Silberverbindungen in dem Präparat schaden für unsere Zwecke gar nichts, machen den Stoff aber viel billiger, als wenn er, was möglich ist, chemisch rein dargestellt würde.

Digitized by Google

führt, die grossen Theils unlöslich sind. In eiweisshaltigen Flüssigkeiten, speciell in lebenden thierischen löst es sich ebenfalls und bleibt noch besser als in Wasser und dauernd in Lösung. Salze und Säuren beeinflussen es in diesen thierischen Flüssigkeiten sogar sehr viel weniger als in rein wässrigen Lösungen, was ein wichtiger therapeutischer Umstand ist[1]). Hier sehen Sie z. B. eine 2,5% Eiweiss und $^4/_5$% Salze enthaltende Ascitesflüssigkeit, welche im Februar dem Körper entnommen wurde. Sie enthält nach genauer quantitativer chemischer Analyse gelöstes metallisches Silber im Verhältniss von rund 1 : 10,000, doch sind viel stärkere Lösungen darzustellen, da es sich im Wasser 1 : 20 löst. An der Thatsache, dass sich dieses metallische Silber in thierischen Gewebsflüssigkeiten gelöst erhält, ist demnach nicht zu zweifeln. Kleine Mengen Silber färben die Flüssigkeit schon intensiv, 1,0 auf 1 Liter Wasser giebt diesem eine dunkelbraune Farbe. Es schmeckt merkwürdiger Weise kaum metallisch, sondern nach gar nichts. Lösungen werden besser in braunem Glase aufbewahrt. Die Lösungen können zu mehreren Grammen 1 : 100 und stärker auch unter die Haut eingespritzt werden, ohne im geringsten Schmerzen zu verursachen oder sonst irgend welche Nachwirkungen oder Gerinnungen zu veranlassen. Als Anwendungsweise erschien mir für viele Kranke, namentlich für Kinder, die Form der Einreibung in die Haut als Salbe als eine sehr angenehme und führte ich daher mit einer solchen die meisten Versuche bei septischen Infectionen aus. Wiederholte mikroskopische Untersuchungen von eingeriebenen Hautstellen liessen uns die Silberpartikel bis weit in die Unterhautfettschicht verfolgen, um später verschwunden zu sein. Die Aufnahme des Mittels durch die Haut ist also zweifellos. Um an dieser Stelle nicht zu breit zu werden, lasse ich meine Erfahrungen mit der subcutanen und innerlichen Anwendung der Lösung ganz bei Seite, um sie später an anderer Stelle zu veröffentlichen und beschränke mich auf die mit der Salbe gemachten[2]). Die Salbe ist, nach meinen

[1]) Bei Darreichung durch den Magen oder als Einlauf, auch durch die Haut empfiehlt sich daher der Zusatz von 1—2 pCt. Hühnereiweiss.

[2]) Subcutan gebe ich 2—10,0 einer Lösung von 1 : 100 + 1 pCt. Eiweiss: durch den Magen 0,2 bis 2,0 auf 40—400,0 Aq. d. + 1 pCt. Eiweiss pro die; in derselben Weise durch das Rectum in 3—4 Dosen. Bei schweren Infectionen, auch z. B. bei Typhen, kann gleichzeitig mit der Darreichung durch den Magen dieselbe Menge noch durch das Rectum gegeben werden. Alle Vorschriften sind natürlich noch sehr verbesserungsfähig.

Digitized by Google

Vorschriften dargestellt, von der Marien-Apotheke in Dresden zu beziehen. Sie ist Monate lang haltbar und beträgt die einmalige Dosis für einen Erwachsenen 3,0, für einen Halberwachsenen 2,0 und für ein Kind 1,0. Nach meinen Beobachtungen und denen von Collegen, die jetzt auf etwa 100 Fälle sich erstrecken, bildet dieses lösliche metallische Silber dem Körper einverleibt anscheinend ein Heilmittel bei Strepto- und Staphylomycosen, sowohl bei den reinen Formen, als auch da, wo diese Infection vereint ist mit einer anderen. Ob verwandte Infectionskrankheiten ebenfalls günstig beeinflusst werden, wage ich heute noch nicht zu entscheiden. Das nur geringe Material, welches mir in dieser Richtung bisher zu Gebote stand, fordert aber jedenfalls zu weiteren Prüfungen auf. Die Erkrankungsformen, bei denen ich nicht anstehe, mein Silberpräparat als ein nicht unwichtiges Heilmittel zu bezeichnen, da alle geeigneten Fälle schnell und typisch darauf reagirt haben, sind etwa folgende: 1. Lymphangitis, 2. Phlegmone, 3. Septicämie und 4. diejenigen septischen Processe, die in Gemeinschaft mit anderen Infectionskrankheiten auftreten, wie z. B. mit Scharlach, Diphtherie, Erysipel, Tuberculose, Darminfectionen, Typhus, Gonorrhoe u. s. w.

Um nicht zu trügerischen Schlüssen zu kommen, habe ich sowohl, als diejenigen Collegen, die mich mit ihrem Material gütigst unterstützten, zunächst einen bestimmten Behandlungsplan aufgestellt. Die Hauptpunkte desselben waren folgende: 1. Es wurden nur solche Fälle in Behandlung genommen, die wir in der Lage waren, genau zu beobachten. 2. Die Diagnose der septischen Infection musste möglichst sicher zu stellen sein. 3. Leichte Fälle wurden ausgeschlossen, nur schwerere in Behandlung genommen. 4. Jede andere Therapie wurde während der Silberbehandlung ausgesetzt. 5. Die erste Einreibung fand stets Abends statt, nachdem durch die Temperatur, den speciellen Krankheitsbefund und das Allgemeinbefinden des Kranken zweifellos festgestellt war, dass eine spontane Besserung nicht im Anzuge war. 6. Endlich wurden die Einreibungen bei Localerkrankungen stets an einem gesunden Körpertheil vorgenommen, also z. B. bei einer Phlegmone des rechten Beines, an der linken Schulter und dem Rücken, um unanfechtbar den Beweis zu liefern, dass die Wirkung nur auf dem Wege des Blutkreislaufes erfolgen konnte. Wenn sich die Erkrankung noch im acuten Stadium befand, so genügte fast stets

Digitized by Google

eine einzige Einreibung, um innerhalb 24—36 Stunden die Infection je nach der Schwere derselben vollständig oder grösstentheils zu beseitigen. Im chronischen Stadium waren mehrere Einreibungen nöthig, um die Krankheit in ausgesprochene Besserung überzuführen und wurden dann oft 2 Einreibungen an einem Tage, die eine früh die andere Abends vorgenommen.

Der Verlauf bei acuten, also etwa 1—3 Tage bestehenden Fällen gestaltete sich nun in der Regel so, dass wenn etwa zwischen 6 und 7 Uhr Abends auf gut gereinigter Haut das 3 Gramm-Päckchen Salbe 15—30 Minuten lang sehr gründlich — das ist durchaus nothwendig — eingerieben worden war, nach 3—10 Stunden das subjective Allgemeinbefinden anfing besser zu werden, um am anderen Morgen nach besserem Schlaf so gut zu sein, dass Appetit vorhanden war. Das abendliche hohe Fieber war dann ganz oder fast ganz auf die Norm herabgegangen, um mitunter am nächsten Abend noch etwas zu steigen und dann ganz zu verschwinden. Die Phlegmone und Drüsenanschwellung hat am anderen Tage den entzündlichen Character verloren, sie ist bereits bedeutend abgeschwollen und nach 24 — 36 Stunden meistens ganz verschwunden, beziehentlich auf den ursächlichen Krankheitsprocess z. B. ein Panaritium zurückgegangen. Die Veränderung im Allgemeinbefinden des Kranken und die der Krankheit ist vom Abend der Einreibung bis zum anderen Abende oft eine so grosse, dass sie für den Laien höchst überraschend ist. So herrschte z. B. im April und Mai in einem Arbeiterdorfe bei Dresden eine ungewöhnlich schwere Scharlachepidemie, bei der in den meisten Fällen schwere septische Complicationen im Rachen mit Abscessen und Geschwüren, Drüsenanschwellungen am Halse mit rasch sich ausbreitenden Oedemen auftraten. Fast die Hälfte aller Kinder starb am 4. — 6. Tage. Von einem mir befreundeten Arzte wurde ein solches Kind am 4. Tage der Erkrankung, als es von dem Arzt und den Eltern bereits aufgegeben war, versuchsweise mit meiner Salbe eingerieben. Einige Stunden später wurde das halb bewusstlose Kind wieder lebhaft, verlangte nach Nahrung und konnte wieder schlucken und sprechen, was seit 24 Stunden nicht möglich gewesen war. Am anderen Tage machte es einen fast gesunden Eindruck, die Drüsenanschwellungen innen und aussen am Halse waren sehr zurückgegangen, die Geschwüre reinigten sich rasch,

Digitized by Google

während der Scharlachausschlag mit geringem Fieber ohne Störung des Befindens normal weiter verlief. Die Folge dieses Falles war, dass von da an viele Eltern von Kindern mit Scharlachdiphtherie dieser Gegend zu demselben Arzte gleich mit der Bitte kamen, ihre Kinder ebenfalls einzureiben. Mehrere schwere Fälle sind dann auch noch ebenso behandelt und sämmtlich innerhalb 24 Stunden von ihren septischen Complicationen befreit worden.

M. H., natürlich darf man nichts Unmögliches von einem Mittel verlangen. Wenn die Sepsis z. B. im Anschluss an einen Abscess auftritt, kann der Abscess nicht auch gleich mit verschwinden, oder wenn durch die septischen Processe bereits Nekrosen der Gewebe etc. entstanden waren, so werden diese nach Aufhören der Allgemeininfection selbstverständlich ihren normalen Verlauf weiter nehmen. Macht z. B. ein Jaucheherd durch die Veränderungen, die er in seiner Umgebung veranlasst hat, an sich schon Schmerzen und Fieber, so wird dieses beides bestehen bleiben. Der Kranke wird sich aber subjectiv viel wohler fühlen und die ganz unverkennbaren Zeichen einer septischen Allgemeininfection nicht mehr bieten. Der Zustand kann ein schwerer bleiben, die Prognose wird aber viel besser werden und die Gefahr für das Leben in den Fällen ganz aufhören, wo der locale Herd mit Erfolg chirurgisch oder sonstwie angreifbar ist. In diesen Fällen werden wir nach Beseitigung der Allgemeininfection auch noch die erfreuliche Beobachtung machen, dass die Abscesse u. s. w. auffallend rasch abheilen und einen aseptischen Character annehmen. Wo eine Ausheilung der Herde nicht zu erzielen ist, da wird von ihnen aus immer von neuem der Körper septisch inficirt werden und auch mit Silber meist nichts mehr zu erreichen sein. Ausgesprochene Pyämie wird wohl nur ganz selten noch zu beeinflussen sein. Diagnostisch kann die Einreibung von Werth sein, indem bei vollem Erfolg das Vorhandensein eines Einschmelzungsherdes ausgeschlossen werden kann, bei keinem oder geringem Erfolg ein solcher da sein muss.

M. H., die Zahl meiner Krankheitsfälle erscheint mir namentlich in Anbetracht ihres Verlaufes immerhin gross genug zu sein, um den Schluss daraus ziehen zu können, dass eine Beeinflussung der Sepsis im Körper durch dieses lösliche Silber thatsächlich besteht. Ich kann es auch deshalb behaupten, weil

Digitized by Google

die Praxis die Theorie bestätigt hat und weil sämmtliche Fälle in ihrem Verlaufe typische Bilder boten. Wo die Behandlung versagt, da liegt, meiner bestimmten Ueberzeugung nach, die Ursache der Erkrankung entweder in einer andersartigen Infection oder es sind bereits Eiterherde oder Nekrosen vorhanden, die ausserhalb der Circulation stehen und deshalb wenig oder garnicht beeinflusst werden können. Der Arzt, dem der Zufall zuerst einen einfachen, frischen Fall von Sepsis zur Behandlung zuführt, wird am schnellsten und überzeugendsten ein Bild von der Art der Einwirkung des Silbers erhalten. Anderen Falls wird er sich erst durch mehrfache Erfahrung ein Urtheil bilden können und die Einwirkung eines örtlichen Processes auf das Allgemeinbefinden von den durch die Sepsis bedingten Zuständen zu unterscheiden lernen müssen.

M. H., meine Erfahrungen erschienen mir, wie schon angedeutet, aus dem Grunde auch beachtenswerth, weil sie nicht auf einem gelegentlichen Versuche mit einem zufällig gefundenen Mittel beruhen, sondern einen Beweis für die Richtigkeit theoretischer Erwägungen und consequenter, zielbewusster Experimente darzustellen scheinen. Die Resultate meiner Beobachtungen Ihnen mitzutheilen, glaubte ich auch deshalb verpflichtet zu sein, weil jedes Verfahren, welches bei den in Frage kommenden, schweren und verheerenden Krankheiten, denen wir bis jetzt fast ohnmächtig gegenüber stehen, etwas nützen kann, wohl mit Recht ein allgemeines Interesse beanspruchen darf.

Digitized by Google

XXXIX.

Die sogenannte Fussgeschwulst.

Von

Dr. Schulte,

Oberstabsarzt I. Klasse und Regimentsarzt in Schweidnitz.

(Hierzu Tafel XVI.)

Dem Namen Fussgeschwulst begegnen wir in der deutschen Literatur zuerst im Jahre 1855; er wurde von Breithaupt[1]) für eine schmerzhafte Anschwellung des Fussrückens gebraucht, welche bei Soldaten nach anstrengenden Märschen sich zeigte. Diese Anschwellung hatte ihre Ursache nach Breithaupt's Ansicht in einer Entzündung der Sehnenscheiden und des tiefer gelegenen Bänderapparates des Fusses, hatte also, um dies von vorn herein klar zu stellen, mit einer durch Gewebszunahme bedingten Neubildung, einer Geschwulst im medicinischen Sinne, nichts gemein. Breithaupt fand in den Infirmerien des Lagers von Châlons, welchen er im Jahre 1869 einen Besuch abstattete, 18 gleichartige Marscherkrankungen; die behandelnden Militärärzte stimmten in ihrer Auffassung von dem Wesen der Kranhheit mit dem deutschen Collegen überein.

Weisbach[2]), welcher im Jahre 1877 seine Beobachtungen über diese Fusserkrankung bekannt gab, erblickte das Wesen derselben in einer Zerrung und dadurch bedingten Entzündung der Verbindungsbänder der Mittelfussknochen und nannte sie Syndesmitis metatarsea.

---

[1]) Medicinische Zeitung, herausgegeben vom Verein für Heilkunde in Preussen. Jahrgang XXIV, No. 36 und 37.

[2]) Deutsche militärärztliche Zeitschrift. Heft 12. 1877.

Digitized by Google

Seit dem Jahre 1887 haben eine Reihe von Veröffentlichungen über diesen Gegenstand stattgefunden. Ein Theil der Verfasser [Pauzat)[1], Poulet[1]) und Rittershausen[2])] hält eine Periostitis der Mittelfussknochen für die Ursache der entzündlichen Vorgänge. Martin[3]) hält die Mehrzahl seiner Fälle ebenfalls für Knochenhautentzündungen; dieselben waren aber nach seiner Ansicht nicht selten von Mittelfussgelenkentzündungen und Sehnenscheidenerkrankungen begleitet.

Nimier nähert sich wieder den Anschauungen von Breithaupt und Weisbach und führt die Fussschwellung auf Entzündungen der Fusswurzel-Mittelfussgelenke und der Mittelfusszehengelenke zurück.

In der Zeit vom 1. April 1894 bis Ende October 1896 habe ich selbst Gelegenheit gehabt, hier in Breslau gegen 100 Kranke mit typischen Fussgeschwülsten zu beobachten und bin zu der Ueberzeugung gekommen, dass es sich bei der fraglichen Krankheit stets um eine Störung des Zusammenhangs der Knochensubstanz an einem der 3 mittleren Mittelfussknochen zu handeln pflegt und entweder ein Knickbruch oder eine vollkommene Fractur vorliegt. Die Gründe, welche mich zu dieser Ansicht geführt haben, werde ich in Folgendem des Weiteren darzulegen versuchen. Meinen Erörterungen lege ich aus der Zahl meiner Beobachtungen 59 Fälle zu Grunde, über welche ich genaue Aufzeichnungen besitze und bespreche zunächst deren Krankengeschichten in 2 gesonderten Gruppen.

Die allerersten Anfänge der Krankheit entziehen sich meist der Beobachtung des Arztes; sie spielen sich ab, ehe der Mann ärztliche Hilfe aufsucht. Es war daher als ein glücklicher Zufall zu betrachten, dass mir 2 frische Fälle in dem Manöver 1896 zu Gesicht kamen. Den einen Mann traf ich Morgens bald nach dem Ausrücken, stark hinkend und das linke Bein nachschleppend. Die dicke Stiefelsohle wurde voll auf den Boden aufgesetzt, ein Abwickeln des Fusses fand nicht statt. Auf Befragen gab derselbe an, dass er ohne bekannte Veranlassung seit einigen Tagen eine geringe Schmerzhaftigkeit in dem linken Fusse verspürt habe,

[1]) Archives de médecine et de Pharmacie militaires 1887 und 1888.
[2]) Militär-Wochenblatt No. 75. 1894.
[3]) Archives de médecine et de Pharmacie militaires. 1891.

Digitized by Google

in dem Bivouak der letzten Nacht seien die Schmerzen aber grösser geworden und der Fuss angeschwollen, so dass er an der Uebung nicht mehr theilnehmen könne. Der Stiefel war weit, etwas hart, sass aber nach Aussage des Mannes bequem; auch gegen die Fusslappen war nichts zu erinnern. Der Fussrücken war in der Gegend der Mittelfussknochen geschwollen, seine Blutadern waren strotzend mit Blut gefüllt. Die Haut fühlte sich heiss an, war feucht und in dem Abschnitte zwischen dem 1. und 3. Mittelfussknochen von hellrother Farbe. Fingerdruck brachte die Röthung zum Verschwinden, hinterliess aber keine Grube. Die Haut war völlig unbeschädigt. Der ganze Fussrücken zeigte sich gegen Berührung empfindlich, die Empfindlichkeit steigerte sich aber zu lauten Schmerzensäusserungen bei Druck auf den 2. Mittelfussknochen.

Den zweiten Kranken fand ich während der Manöverübungen am Rande eines Chausseegrabens sitzen. Seine Klagen bezogen sich auf den linken Fuss und waren dieselben, wie bei dem zuerst angetroffenen Manne. Der Befund unterschied sich nur dadurch, dass die Hautröthe auf einen grösseren Bezirk ausgebreitet war. Die Anschwellung, die Schmerzensäusserungen bei Druck auf den 2. Mittelfussknochen zeigten keine Verschiedenheiten.

Das weitere Krankheitsbild möge die Geschichte eines typisch verlaufenen Falles aus der 1. Gruppe meiner Beobachtungen darthun.

Der Grenadier P. fühlte nach den Manöverübungen des 12. September 1896 auf dem Marsche ins Quartier angeblich ein Brennen im rechten Mittelfuss. Am anderen Morgen soll der Fuss mässig angeschwollen gewesen sein; dies hinderte ihn aber nicht, noch einen 1stündigen Marsch auf harter Landstrasse bis zum Bahnhof mitzumachen. Während der Heimfahrt mit der Eisenbahn steigerten sich Schwellung und Schmerzen und hielten trotz kühlender Umschläge bis zum folgenden Tage an, so dass die Aufnahme ins Lazareth erfolgen musste.

Der Kranke klagte über Schmerzen im rechten Mittelfuss, die beim Auftreten auf die Fussspitze angeblich von grosser Heftigkeit waren. Beim Gehen wurde nur die Ferse und der hintere Theil des äusseren Fussrandes auf den Boden aufgesetzt, die Fussspitze erhoben und etwas nach innen gerichtet. Der Fussrücken war geschwollen; die Anschwellung hatte ihre seitliche Grenze an dem 1. und 5. Mittelfussknochen, verlor sich an der Basis des Mittelfusses allmälig gegen die Fusswurzel hin und endigte vorn fast steil über den Köpfchen des 2. bis 4. Mittelfussknochens, reichte also nicht bis in das

Digitized by Google

lockere Gewebe der Schwimmhäute hinein. Die Weichtheilschwellung hatte die Gestalt eines sehr flachen Kegels, dessen Kuppe dem mittleren Drittel des 2. Mittelfussknochens entsprach. Der Umfang des Mittelfusses an dieser Stelle betrug 25,5 Ctm., während an entsprechender Stelle des gesunden Fusses 24,5 Ctm. gemessen wurden. Die Messung in der Höhe der rechten und linken Fusswurzel ergab keinen Umfangsunterschied. Die Haut der geschwollenen Theile war glatt, glänzend und von gelblich röthlicher Farbe. Die zu den 3 mittleren Zehen gehörigen Strecksehnen waren völlig verdeckt, traten selbst bei Ueberstreckung nicht hervor. Bei der Betastung schien sich eine geringe Temperaturerhöhung bemerklich zu machen, Fingerdruck hinterliess nirgends eine Grube. Die erhabenste Stelle der Anschwellung war sehr schmerzhaft; bei blosser Berührung zuckte der Kranke schon zusammen, bei tiefem Eindrücken suchte er gewaltsam den Fuss wegzureissen. Nach den Seiten hin wurde die Empfindlichkeit um so geringer, je mehr man sich der Peripherie näherte. Die Köpfchen der Mittelfussknochen sowie die Fusssohle waren gegen Druck unempfindlich. Ueberbeugung der 2. Zehe erzeugte Schmerzempfindungen im Mittelfuss. In Folge der vorhandenen Schmerzhaftigkeit gelang es nicht, die Mittelfussknochen genau abzutasten; soviel liess sich aber feststellen, dass eine nicht scharf abgegrenzte Auflagerung auf dem 2. Mittelfussknochen vorhanden war. Ungewöhnliche Beweglichkeit und Crepitation waren nicht fühlbar. Die Länge der entsprechenden Mittelfussknochen auf der rechten und linken Seite wurde verglichen und ein Unterschied nicht gefunden. Die Behandlung bestand in Bettruhe, feuchtwarmen Umschlägen und leichter Massage.

Am 21. September waren die Weichtheile schon erheblich dünner geworden, auch waren die Druckschmerzen nicht mehr in gleichem Grade vorhanden, so dass man die Mittelfussknochen leichter abtasten konnte. Der Kranke wagte aber noch immer nicht den Fuss bis zur Spitze abzuwickeln.

Am 30. September war das Krankheitsbild ein anderes geworden. Der Kranke, der jetzt bereits auf Stunden aufstehen durfte, begann dreister auf die Sohle aufzutreten, wenn er auch noch immer etwas zaghaft abwickelte. Eine flache Anschwellung war nur noch über dem mittleren Drittel des 2. Mittelfussknochens sichtbar; die hier verlaufende 2. Strecksehne wurde noch verdeckt, während die übrigen Sehnen schon wieder hervortraten. Die Haut hatte ihre gewöhnliche Farbe wieder erlangt. Auf dem Rücken des 2. Mittelfussknochens, etwa 2 Ctm. centralwärts von dem Grundgelenk, an der Stelle, wo früher die heftige Schmerzhaftigkeit ihren Sitz hatte, fühlte man eine deutliche Knochenauftreibung, die gegen Druck ziemlich empfindlich war. Die callöse Knochenverdickung setzte sich, soweit sich das durch Abtastung feststellen liess, nach den Seiten hin fort. An der Sohlenfläche war der Knochen durch die dicken Weichtheile nicht durchzufühlen. Die Behandlung bestand jetzt vorzugsweise in Bepinselungen mit Tinct. Jodi.

Am 19. October bestanden die erwähnten sicht- und fühlbaren Verhältnisse fast unverändert fort.

Nach einer an diesem Tage aufgenommenen Photographie durch

Digitized by Google

Röntgen-Strahlen (Figur 1), deren Herstellung ich der Güte des Specialarztes für innere Krankheiten Dr. Rosenfeld hierselbst zu verdanken habe, beginnt 2 Ctm. von dem Spalt des Mittelfusszehengelenks entfernt, eine spindelförmige, callusähnliche Auftreibung des 2. Mittelfussknochens. Dieselbe hat eine Breite von 19 Mm. und an der erhabensten Stelle eine Dicke von 3 Mm. Trotz dieser noch vorhandenen Veränderungen behauptete der Kranke beim Gehen und selbst beim Hüpfen auf der Fussspitze völlig schmerzfrei zu sein.

Am 21. October 1896 nach einer Krankheitsdauer von 39 Tagen wurde P. als dienstfähig zur Truppe entlassen. Am 31. Januar 1897 untersuchte ich den Mann wieder und fand die Hautvorwölbung fast verschwunden, die Knochenverdickung schien aber noch dieselbe zu sein. Druckschmerzen wurden nicht mehr wahrgenommen. —

Bei 52 anderen Kranken, welche ich ebenfalls zur 1. Gruppe zähle, stimmen die Krankheitssymptome fast vollkommen mit denjenigen des vorstehend geschilderten Falles überein. Um daher Wiederholungen zu vermeiden, beschränke ich mich darauf, auf die Abweichungen, welche im Verlaufe vorkamen, aufmerksam zu machen.

Die anfänglichen Beschwerden unterscheiden sich zuweilen bezüglich der Heftigkeit ihres Auftretens; während sich die Mehrzahl der Erkrankten am 2. oder 3. Tage nach dem Beginn der ersten Schmerzempfindungen krank meldeten, vermochten einige Leute noch 5, 8, ja sogar 10 Tage ihren dienstlichen Obliegenheiten nachzugehen, ohne dass im späteren Verlaufe eine besonders milde Form der Erkrankung zu erkennen gewesen wäre.

Der Sitz der Krankheit war bald der rechte, bald der linke Mittelfuss; beide Füsse wurden in gleicher Häufigkeit betroffen, in keinem Falle waren sie aber zu gleicher Zeit ergriffen. Der specifische Druckschmerz, sowie die umschriebene spindelförmige Knochenauflagerung, welche in keinem Falle zu fehlen pflegten, waren nicht an denselben Mittelfussknochen gebunden: in 33 Fällen war der 2., in 18 Fällen der 3. und in 2 Fällen der 4. Mittelfussknochen betroffen; dabei waren aber in dem einzelnen Falle stets nur an dem einen dieser Knochen greifbare Veränderungen nachzuweisen. Der 1. und 5. Mittelfussknochen waren immer unbetheiligt. Der Knochenring sass fast durchweg im mittleren Drittel des erkrankten Knochens, nur in 4 Fällen reichte er mit einem Theile in das vordere Drittel hinein. Die Breite bewegte sich, soweit die Betastung und Messung dies feststellen

Digitized by Google

liess, zwischen 1 und 2 Ctm. Die Dicke habe ich schätzungsweise meist auf 2—3 Mm. und nur ausnahmsweise auf 1 Mm. veranschlagt. Die Knochenverdickung begann in der Regel zwischen dem 10. und 20. Krankheitstage sich scharf abzugrenzen, zur Zeit, wo durch Ablagerung von Kalksalzen dem wuchernden Periost eine grössere Härte gegeben wurde. Der Fuss des am 14. October 1896 erkrankten Grenadiers K. wurde am 21. October mittelst Röntgenstrahlen photographirt. Das entstandene Bild (Fig. 2) zeigt durchaus keine Veränderungen an den Mittelfussknochen. Bei der Entlassung war aber durch Betastung des 2. Mittelfussknochens ein Callus deutlich erkennbar.

Die Weichtheilschwellung betraf bei allen Kranken den in der Krankengeschichte angegebenen Bezirk. Die Kuppe der Anschwellung rückte je nach der Lage des erkrankten Mittelfussknochens mehr nach der Gross- oder Kleinzehenseite hinüber. Unter zweckmässiger Behandlung war nach etwa 2 bis 3 Wochen die diffuse Schwellung verschwunden, nur über der Mitte des schmerzhaften Mittelfussknochens, also über dem callusartigen Knochenringe, war noch eine flache Hautvorwölbung zu bemerken. Aus dieser Zeit stammen 2 Gypsabdrücke, welche von Oberstabsarzt Dr. Kiesewalter verfertigt und mir gütigst zur Verfügung gestellt worden sind. Die nach denselben hergestellten Zeichnungen füge ich in Figur 3 und Figur 4 bei; der Sitz des Callus ist auf den ersten Blick zu erkennen, einmal war der 2. und einmal der 3. Mittelfussknochen ergriffen.

Der Ausgang der Krankheit war im Ganzen ein günstiger. Bei 51 der Erkrankten wurde die Felddienstfähigkeit wieder hergestellt. Bei der Entlassung bestand zwar noch in mehr oder weniger hohem Grade die erwähnte Weichtheil- und Knochenauftreibung, und war diese auch noch vorhanden, wenn die Leute bereits monatelang allen Dienst mitgemacht hatten; bei dem Gefreiten B. beispielsweise, welcher am 10. December 1895 als felddienstfähig zur Truppe abgegangen war, waren noch am 9. August 1896 bei einer gelegentlichen Untersuchung jene Veränderungen ziemlich deutlich ausgesprochen; es fehlten aber nach Angabe des Kranken die Beschwerden beim Gehen, sowie die Druckempfindlichkeit. Der Musketier S. musste nach 124 tägiger Krankheitsdauer als invalide entlassen werden; eine 3 Ctm. lange,

Digitized by Google

sehr dicke Knochenauflagerung, welche beim Auftreten Druckschmerzen veranlasste, war der Grund der Dienstentlassung.

Die Krankheitsdauer, vom Tage der ersten Schmerzempfindung an bis zur völligen Dienstfähigkeit gerechnet, zeigte grosse Verschiedenheiten. Die durchschnittliche Krankheitsdauer betrug 49 Tage. Diese hohe Zahl ist vorzugsweise durch 10 Kranke herbeigeführt worden; auf jeden derselben kommt eine durchschnittliche Krankheitsdauer von 81 Tagen. Einen ungünstigen Einfluss scheint besonders die Art der Behandlung bedingt zu haben. Ein Mann wurde nur im Revier behandelt, andere Kranke befanden sich erst längere Zeit im Revier, bevor sie dem Lazareth überwiesen wurden, und die übrigen wurden nach kurzer Lazareth-Behandlung zur Truppe entlassen, um nach dem ersten anstrengenden Marsche wieder ins Lazareth zurückzukehren. Es handelt sich hier natürlich um kein Recidiv, wie gewöhnlich angenommen wird, sondern um eine Verschlimmerung der ursprünglichen, bei der Entlassung noch nicht abgelaufenen Krankheit.

9 Kranke befanden sich nur 2—4 Wochen in ärztlicher Behandlung; darunter waren Reservisten und Einjährig-Freiwillige, sämmtlich Leute, welche ihre baldige Entlassung dringend wünschten und so in ihren Angaben über Schmerzempfindungen wohl nicht ganz zuverlässig waren.

Der Einjährig-Freiwillige M. hat überhaupt keine ärztliche Hülfe in Anspruch genommen. Derselbe gab bei seiner Entlassung am 1. October 1896 an, er habe sich am 13. August 1896 während eines anstrengenden Marsches mit vollem Gepäck Schmerzen und Anschwellung des linken Fusses zugezogen. Es sei ihm dabei aber möglich gewesen, das ganze Manöver mitzumachen; die Beschwerden seien nach und nach geringer geworden und hätten sich schliesslich ganz verloren. Der Befund war folgender: M. marschirte, ohne den Fuss irgendwie zu schonen. Druck erzeugte an keiner Stelle des Fussrückens Schmerzen. Ueber der Mitte des 3. Mittelfussknochens bemerkte man eine geringe Hautvorwölbung; der Kranke bezeichnete diese Stelle als diejenige, welche anfänglich sehr schmerzhaft gewesen sei. Bei der Betastung fand ich daselbst eine ausgesprochene circuläre Knochenauftreibung von 1,5 Ctm. Breite; die Dicke schätzte ich nach dem Gefühl an der erhabensten Stelle auf 2 Mm.

Um ein einigermaassen richtiges Urtheil über die mittlere Krankheitsdauer zu gewinnen, habe ich 20 Fälle zur Berechnung ausgewählt, welche bald nach dem ersten Auftreten der Schmerzen dem Lazareth zugingen und in gleicher Weise wie der Grenadier P.

Digitized by Google

behandelt wurden; ihre Entlassung, über welche ich selbst zu bestimmen hatte, erfolgte erst, wenn sie auf der Spitze des kranken Fusses stehen und hüpfen konnten, ohne irgend ein Zeichen von Schmerzempfindung an den Tag zu legen. Die Krankheitsdauer dieser Mannschaften lag zwischen 35 und 45 Tagen, betrug also im Mittel 40 Tage. Keiner derselben ist später ins Lazareth oder Revier zurückgekehrt.

Wenden wir uns jetzt zu der zweiten Gruppe, welche die übrigen 6 Fälle umfasst, und beginnen wir auch hier mit der Beschreibung eines Krankheitsfalles von regelrechtem Verlaufe.

Der Grenadier R. ging am 12. September 1896 während eines Manövergefechts mit seiner Compagnie über einen vom Regen sehr durchweichten, lehmigen Sturzacker und empfand dabei Schmerzen im linken Fusse. Die Schmerzen steigerten sich auf dem Marsche ins Quartier, wo eine Wegstrecke von etwa 7 Kmtr. auf harter Landstrasse zurückzulegen war. Bei der Krankmeldung am 14. September 1896 wurde nur auf Ferse und äusserem Fussrand aufgetreten. Auf dem Rücken des Vorderfusses zeigte sich eine erhebliche Anschwellung, deren erhabenster Theil über dem 2. Mittelfussknochen sich befand. Die linke Fusswurzel sowohl wie der linke Mittelfuss hatten einen Umfang von 25,5 Ctm., die Messung an entsprechenden Stellen des rechten Fusses ergab 25,5 bezw. 24 Ctm. Der linke Fussrücken fühlte sich wärmer an als der rechte, war glatt, von blassröthlicher Farbe; Zeichen einer Blutunterlaufung waren nicht bemerkbar. Der geschwollene Theil des Fussrückens war überall etwas empfindlich; die Schmerzhaftigkeit erreichte aber ihren höchsten Grad bei Druck auf die Mitte des 2. Mittelfussknochens. Bei Bewegungsversuchen wurde daselbst von dem aufgelegten Finger deutliche Crepitation sowie abnorme Beweglichkeit wahrgenommen; letztere trat besonders deutlich hervor, sobald man bei unterstützter Fusssohle im Sinne der Beugung einen Druck auf das Köpfchen des Mittelfussknochens ausübte. Eine Verschiebung der Bruchenden war nicht nachweisbar, jedenfalls war ein Längenunterschied des rechten und linken Mittelfussknochens nicht vorhanden. Die Behandlung bestand in feuchtwarmen Umschlägen und in Bettruhe; eine Fixation wurde nicht vorgenommen.

Am 30. September war Abschwellung des Fussrückens bis auf eine thalergrosse Stelle erfolgt; in der Mitte des 2. Mittelfussknochens fühlte man eine 2 Ctm. breite spindelförmige Verdickung. Der Druckschmerz war geringer geworden, das Berühren des Bodens mit der Fussspitze wurde noch ängstlich vermieden. Vom 10. October an verliess der Kranke fast den ganzen Tag das Bett; er setzte den Fuss dreister auf und begann ihn abzuwickeln. Der Callus war noch deutlicher fühlbar geworden. Die beigefügte Photographie (Fig. 5), welche am 21. October 1896 nach Röntgen hergestellt wurde, giebt ein Bild von dem entstandenen Knochenringe. Derselbe ist 18 Mm. breit und in seiner Mitte 3 Mm. dick und befindet sich 2 Ctm. central-

Digitized by Google

wärts von dem Metacarpophalangealgelenk. Die Bruchlinie ist inmitten des Callus durch eine helle Linie angedeutet.

Am 31. October war R. frei von Schmerzen, selbst das Hüpfen auf der Fussspitze konnte ohne Beschwerden ausgeführt werden. Derselbe wurde daher nach 49 tägigem Kranksein als dienstfähig zur Truppe entlassen. Dem vorhandenen Callus entsprechend, war die Haut noch flachhügelig vorgewölbt. Am 31. Januar 1897, nachdem 3 Monate lang jeder Dienst mitgemacht war, bestand der Callus noch in alter Weise fort.

Die Krankengeschichten der übrigen 5 Fälle bringen nicht viel Neues; ich greife daher nur einzelne Punkte aus denselben heraus. Von deutlichen Bruchsymptomen war bei dem einen Manne Crepitation, bei zwei anderen abnorme Beweglichkeit vorhanden. 2 Fälle zeigten nach Entwickelung des Callus grosse Difformitäten, die meines Erachtens nur in einer Verschiebung der Bruchenden begründet sein konnten. Klassische Bruchsymptome wurden im Anfange nicht wahrgenommen; als aber die Weichtheile abgeschwollen waren, hatte man den Eindruck, als ob das hintere Bruchende auf die obere Kante des vorderen gerückt sei. Die Höhe des vorspringenden Callus konnte auf 0,5 Ctm. geschätzt werden. Ich hatte keine Gelegenheit, von diesen Fällen Bilder durch Röntgen-Strahlen zu nehmen; um aber die Verhältnisse zu illustriren, habe ich 2 Photographien (Fig. 6 und 7) von folgendem Falle beigefügt. Der Trainsoldat P. stürzte am 20. December 1896 mit dem Pferde. Die am 2. linken Mittelfussknochen fühlbare Crepitation liess das Vorhandensein eines Knochenbruchs zweifellos erscheinen, von einer Verschiebung der Bruchenden, wie sie Figur 6 darstellt, war aber durchaus nichts wahrzunehmen, obgleich die Abweichung sehr erheblich war und die Weichtheilschwellung diejenige der Fussgeschwülste nicht übertraf; nachdem aber die Blut- und Lymphergüsse beseitigt waren, trat mit dem Callus auch das vorspringende obere Bruchende zu Tage. Die Bilder sind 28 bezw. 47 Tage nach der Verletzung aufgenommen.

In zwei Fällen verzögerte sich die Callusbildung über 4 Wochen hinaus und entwickelte sich erst kräftig, als die Leute täglich einige Stunden das Bett verliessen. In einem dieser beiden Fälle wuchs der Knochenring derart, dass er die anstossenden Zwischenknochenräume völlig ausfüllte und das Tragen des Schuhzeuges behinderte. Der Mann wurde als dienstunfähig entlassen. Die erwähnten 5 Mannschaften wurden nach einer durchschnittlichen Krank-

Digitized by Google

heitsdauer von 45 Tagen entlassen; ich hebe aber ausdrücklich hervor, dass ein Einjährig-Freiwilliger und ein eingezogener Reservist darunter waren und ein Dritter unter ihnen am Ende seiner activen Dienstzeit stand. Alle wünschten ihre Rückkehr in die Heimath und wurden entlassen, ehe sie völlig schmerzfrei waren.

Ein Rückblick auf die Krankengeschichten der Grenadiere P. und R. lässt eine auffallende Uebereinstimmung im ganzen Verlaufe der Krankheit sowie in den fühlbaren und bildlich dargestellten Veränderungen des betheiligten Knochens erkennen. Und was von diesen beiden Fällen gilt, das trifft auch für alle anderen Erkrankten der beiden Gruppen zu, da die geringen Abweichungen, welche bei denselben vorkamen, dem gesammten Krankheitsbilde kein wesentlich anderes Gepräge zu geben vermochten. Die Fälle der zweiten Gruppe waren nur dadurch ausgezeichnet, dass sie neben specifischer Schmerzhaftigkeit auch noch die characteristischen Bruchsymptome erkennen liessen.

Bei der Erforschung der ursächlichen Verhältnisse war ich vorzugsweise auf die Angaben der erkrankten Mannschaften angewiesen. In mehreren Fällen der ersten Gruppe wurden bestimmte mechanische Einwirkungen angeführt, durch welche die Beschwerden hervorgerufen sein sollten. So wurde in 8 Fällen ein Sprung über einen Graben oder über das Sprungseil oder das Abspringen vom Klettergerüst beschuldigt, in 13 Fällen wollen die Leute über einen Stein, eine Erdscholle und dergleichen gestolpert oder beim Exerziren in ein Loch getreten sein, und ein Einjährig-Freiwilliger zog sich angeblich seine Krankheit während des Parademarsches zu, indem er am Rande eines Wagengeleises zu marschiren gezwungen war. Von den übrigen Erkrankten verspürten 11 die ersten Schmerzen, als sie über Sturzäcker und gefurchte Kartoffelfelder hinweggingen und 2 als sie von einer Anhöhe hinabstiegen; 18 Erkrankte empfanden zuerst Beschwerden beim Marschiren auf ebenen, aber harten Wegen (auf der Landstrasse, dem Strassenpflaster); bei ihnen waren aber meist längere Uebungen im Gelände vorausgegangen. Von den Erkrankten der 2. Gruppe zog sich ein Mann angeblich seine Krankheit zu durch einen Sprung über eine Wasserpfütze, ein anderer durch Stolpern über einen Stein und ein Dritter durch Abgleiten in ein Loch; der Grenadier R.

Digitized by Google

empfand die ersten Schmerzen auf einem Sturzacker und die zwei übrigen Mannschaften verspürten dieselben beim Marschiren auf der Strasse.

Ich füge diesen Angaben hinzu, dass eine erhebliche Belastung des Körpers begünstigend auf die Entstehung des Leidens eingewirkt zu haben scheint; waren doch 33 Mann, darunter 5 aus der zweiten Gruppe, bei den betreffenden Uebungen mit Gewehr und vollem Gepäck ausgerüstet. Aus Vorstehendem ergiebt sich, dass die Fusserkrankungen der beiden Gruppen auch unter gleichen ätiologischen Verhältnissen auftraten, und erscheint daher die Annahme gerechtfertigt, dass es sich um verwandte oder gar um dieselben Krankheitszustände handelte. Da wir nun in der zweiten Gruppe wirkliche Knochenbrüche mit ihren untrüglichen Erkennungszeichen vor uns haben, so liegt es nahe, auch die Fälle der ersten Gruppe als Knochenbrüche anzusehen, um so mehr, da bei denselben stets eine specifische Schmerzhaftigkeit an einer ganz bestimmten Stelle des Knochens gefunden wurde. Bei dem Fehlen klassischer Bruchsymptome wird man allerdings über eine Wahrscheinlichkeitsdiagnose nicht ohne Weiteres hinauskommen. Bevor ein bestimmtes Urtheil ausgesprochen werden kann, müssen wenigstens diejenigen Krankheitszustände ausgeschlossen werden, welche unter gleichen Verhältnissen entstehen und dieselben Erscheinungen darbieten können. Die einzige Krankheit, welche hier in Frage kommt, ist die acute Knochenhautentzündung. Und in der That haben eine Reihe von Autoren, wie ich schon eingangs erwähnte, in einer Periostitis der Mittelfussknochen die Ursache der characteristischen Fussanschwellung gesucht. Pauzat nimmt an, dass das Oberleder des Stiefels in Folge häufiger Durchnässungen hart und faltig werde und so durch andauernden Druck nachtheilige Wirkungen ausübe. Abgesehen davon, dass ich mir eine Einwirkuug auf den Knochen nicht denken kann, ohne dass die bedeckende Haut und die Sehnen des langen Streckers, welche über den Knochen hinlaufen, in Mitleidenschaft gezogen werden, wäre es auch nicht verständlich, wie der 1. Mittelfussknochen stets verschont bleiben sollte. Bei einem gut gewölbten Fusse fällt der Fussrücken von innen nach aussen ab, der 2. 3. und 4. Mittelfussknochen liegen in einer Art Mulde und dürften von den schädlichen Einflüssen des Oberleders stets erst in zweiter Linie berührt werden.

Digitized by Google

Im Sommer 1895 wurden bei dem 1. Bataillon Grenadier-Regiments König Friedrich Wilhelm II. (1. Schlesischen) No. 10 Versuche mit neuem Gepäck und neuer Bekleidung gemacht und aus dieser Veranlassung zahlreiche Kriegsmärsche ausgeführt. Bei diesen Märschen erkrankten 34 Mann an den gedachten Fussgeschwülsten. Es lag nahe, den Probestiefeln eine Hauptschuld an dieser Erkrankung beizumessen, und wurde daher, sowie die ersten Fälle sich zeigten, diesem Gegenstande eine besondere Aufmerksamkeit geschenkt. Von einem tüchtigen Schuhmachermeister wurden in des Bataillonscommandeurs und meiner Gegenwart die Stiefeln der Mannschaften wiederholt auf ihren Sitz geprüft, nicht passendes Schuhzeug wurde umgetauscht, Leute mit ungünstiger Fussbildung erhielten alte, ausgetretene Stiefel. Trotzdem kamen nach jedem Marsche neue Kranke in Zugang, die theils altes, theils neues Schuhzeug getragen hatten. Die Fussbekleidung der erkrankten Mannschaften wurde von dem Arzte, welcher zur Begleitung des Truppentheils commandirt war, stets untersucht. Ursächliche Beziehungen zwischen dem Fusszeug und der Fussschwellung sind in keinem Falle mit Bestimmtheit festgestellt worden.

Martin begreift unter der schmerzhaften Fussschwellung, welche wir Geschwulst nennen, eine Entzündung der Knochenhaut und der Gelenke der Mittelfussknochen. Er denkt sich die Entstehung dieser Zustände in der Weise, dass nach erfolgter Ermüdung der Muskeln die Last des Körpers eine Dehnung der Fusssohlenbänder bewirke und eine Abflachung der ganzen Sohle, auch desjenigen Theiles, welcher zwischen dem 1. und 5. Mittelfussknochen liegt, herbeiführe. Die Folge davon sei, dass alle jene Theile, welche nunmehr den Boden berühren, einem ungewöhnlichen Drucke ausgesetzt seien und durch fortdauernde Reizung in Entzündung gerathen. Als Ueberbleibsel der Knochenhautentzündung sei eine nach der Heilung fortbestehende leichte Periostose der 3 mittleren Mittelfussknochen zu betrachten. Es erscheint mir in hohem Grade unwahrscheinlich, dass die normal vorhandene Wölbung des Vorderfusses bei Muskelübermüdung so bald verloren gehen kann. Was aber vorzugsweise gegen eine solche Entstehungsart der Periostitis spricht, ist die Thatsache, dass das Mittelstück des 2., 3. und 4. Mittelfussknochens auf Grund des anatomischen Baues der letzteren niemals dem Boden fest auf-

Digitized by Google

liegen kann; es besteht von der Basis bis zu den Köpfchen eine Wölbung, die sich nur durch Zerbrechen ausgleichen lässt. Wie kann man unter diesen Umständen von Druckreizung sprechen?

Ebensowenig können uns die Erklärungen Rittershausen's betreffs der Entstehung des Leidens genügen. Es giebt, so ungefähr führt er aus, einen Augenblick beim Marschieren, wo das ganze Gewicht des Körpers und des Gepäcks auf der vorderen, mittleren Gegend des Mittelfusses ruhet. Die verhältnissmässig dicken und breiten Köpfchen halten schon einen ziemlichen Druck aus, zumal sie durch starke Bänder verstärkt sind, aber gerade an der Stelle, wo der Druck einsetzen muss, verschmälern sie (die Köpfchen) sich schnell und gehen in eine ziemlich scharfe Knochenkante über. Diese Kante ist von Periost überzogen und nur von einer dünnen Bindegewebsschicht und der äusseren Haut bedeckt. Bei Reizung bildet sie aus sich heraus ein verknöchernndes Gewebe.

Ich gebe zu, dass die Köpfchen beim Abwickeln des Fusses dort, wo sie nach hinten unten scharf auslaufen, den Druck aufnehmen; die Knochenkante aber, welche den Uebergang zur Diaphyse bildet, liegt schon ziemlich hohl und dürfte von dem Drucke kaum berührt werden. Die am meisten gedrückte Stelle befindet sich demnach noch im Bereiche der Gelenkfläche, und es erscheint daher befremdlich, dass das Gelenk völlig frei von entzündlichen Zuständen bleiben, dagegen im Mittelstück des Mittelfussknochens, 1—2 Ctm. von dem Beginn der Zehen entfernt, eine „verknöchernde Neubildung" sich entwickeln soll.

Ohne mich auf eine Wiederlegung der Ansicht Poulet's, dass die Periostitis auf rheumatischer Grundlage beruhe, weiter einzulassen, will ich noch einem Einwande begegnen, der etwa gemacht werden könnte. Wir wissen, dass die Sehnen des kurzen Streckers die Mittelfussknochen kreuzen und unmittelbar auf denselben aufliegen. Die Fortleitung einer Entzündung von den Scheiden auf die Knochenhaut liesse sich somit sehr wohl verstehen. Dem ist nun aber entgegenzuhalten, dass diese Sehnen nur den 3. und 4. Mittelfussknochen in ihrer Mitte, also dort, wo der Callus sich findet, zu kreuzen pflegen; die der grossen Zehe angehörende Portion dieses Muskels liegt so weit nach innen, dass ihre Sehne bereits an der Basis des 2. Mittelfussknochens in den

Digitized by Google

1. Zwischenknochenraum hinübertritt. Unter diesen Umständen bliebe die am häufigsten vorkommende Periostitis des 2. Mittelfussknochens unerklärt.

Nach diesen Auseinandersetzungen stehe ich nicht an, alle die von mir beobachteten Fussgeschwülste, welche mit einer callösen Knochenauftreibung einhergingen, mit einem Knochenbruche in Zusammenhang zu bringen. Es handelte sich aber nur selten um eine vollständige Continuitätstrennung, sondern nur um eine theilweise Schädigung der Knochensubstanz, um einen Knickbruch, welcher durch indirecte Gewalteinwirkung hervorgerufen worden war.

Knickbrüche kommen bei Erwachsenen zwar selten vor, indess sie sind an dem Ellenbogenknochen, am Wadenbein und vor Allem an den platten Knochen beobachtet worden, und Messerer hat sie bei seinen Experimenten an den Knochen eines jeden Lebensalters erzeugen können. Die Verhältnisse für das Zustandekommen dieser Verletzungen am Mittelfusse liegen ausserordentlich günstig. Für gewöhnlich wird die Last des Körpers von sämmtlichen Mittelfussknochen gemeinschaftlich getragen. Denken wir uns nun aber durch irgend einen Zufall beim Abspringen, Abgleiten u. s. w. dieselbe Last auf einen einzigen der 3 mittleren Mittelfussknochen concentrirt, so wird in der Regel dessen Festigkeit nicht hinreichen, Widerstand zu leisten, um so weniger, wenn noch die Schwere des Gepäcks hinzukommt. Der belastete Knochen, mit der Fusswurzel unbeweglich verbunden nnd am Boden festgehalten, beginnt einzuknicken und zwar an der Stelle der stärksten Krümmung und der geringsten Festigkeit, d. i. im mittleren Drittel. Der Knochen würde sicherlich durchbrechen, wenn er keine seitlichen Stützen hätte; die durch feste Bänder enge mit ihm verbundenen benachbarten Mittelfussknochen springen ein, ehe die Elasticitätsgrenze überschritten wird, und hindern so die Entstehung einer völligen Trennung. Die Knochenhaut dürfte wohl stets abgelöst oder zerrissen, die eigentlichen Knochentheile mehr oder weniger zusammengedrückt oder gedehnt sein. Es ist natürlich nicht ausgeschlossen, dass unter Umständen, z. B. bei dem Vorhandensein sehr lockerer Verbindungsbänder, zuweilen ein vollkommener Durchbruch geschehen kann.

Wenn wir das Wesen der Fussgeschwülste und ihre Entstehung in dieser Weise auffassen, erklärt sich die Thatsache, dass

Digitized by Google

in meinen Beobachtungen stets nur ein Fuss und an diesem nur ein einziger Mittelfussknochen von der Verletzung betroffen war, es erklärt sich ferner, weshalb fast ausnahmslos der 2. oder 3. Mittelfussknochen gebrochen waren. Der Schwerpunkt des Körpers fällt beim Stehen auf einer Fussspitze in den Bereich des 2. und 3. Mittelfussknochens, und diese beiden Knochen werden daher am meisten belastet; zudem springen die Köpfchen dieser beiden Knochen in der Zehengrundgelenklinie am Weitesten hervor, so dass sie den Schädlichkeiten stets zuerst begegnen. Das Freibleiben des 1. und 5. Mittelfussknochens mag zum Theil darin begründet sein, dass sie beim Springen und Marschieren eine verhältnissmässig weniger exponirte Lage einnehmen. Ausserdem ist der 1. Mittelfussknochen dick und kurz und gewiss widerstandsfähig genug, um die Last des Körpers allein tragen zu können; der 5., ebenfalls kurz, tritt in der Gelenklinie erheblich zurück und ist in Folge der grösseren Beweglichkeit im Fusswurzel-Mittelfussgelenk mehr für eine Bänderzerreissung wie für eine Fractur disponirt.

Hiermit haben wir schon das Gebiet der prädisponirenden Ursachen betreten, über welche ich hier noch einige Bemerkungen anreihen möchte. In den gangbaren Handbüchern der Chirurgie wird man vergeblich den Namen Fussgeschwulst suchen; auch unter einem anderen Namen habe ich dieselbe nirgends in den Lehrbüchern erwähnt gefunden. Die Fusschwellung ist eine Krankheit, welche vorzugsweise das Militär betrifft, und ist daher auch fast nur in dessen Fachschriften besprochen. Und in der That dürfte es wohl kaum einen Militärarzt bei der Infanterie geben, welcher im Laufe des Jahres nicht eine Reihe von Fällen zu Gesicht bekäme. Niemier nahm bei einer Kopfstärke von 450 Mann in der Ausbildungszeit einen Zugang von durchschnittlich 15 Köpfen an, Rittershausen behandelte im Jahre 1887 bei dem Jägerbataillon No. 9 gegen 59 Fälle und im Jahre 1893 im Infanterie-Regiment No. 97 gegen 34 Fälle.

Während meiner 27jährigen ärztlichen Thätigkeit ist mir in der Civilpraxis nur ein einziger Kranker mit Fussgeschwulst zugegangen. Die Krankheit betraf einen etwa 25jährigen Mann, der als Schiffsmakler sich den grössten Theil des Tages auf dem holperigen Pflaster des Bollwerks einer Hafenstadt zu bewegen pflegte.

Ein junger Chirurg, welcher im Sommer 1896 in dem

Digitized by Google

Garnisonlazareth Breslau zu einer Uebung eingezogen war, behauptete dieselbe Erkrankung einige Mal in seiner Privatpraxis gesehen zu haben; er habe sie aber für eine Sehnenscheidenentzündung gehalten. Da er die Leute nur kurze Zeit beobachtet, so habe er keine Gelegenheit gehabt, eine periostale Knochenverdickung festzustellen.

Wenn demnach die Fussgeschwulst auch keine ausschliessliche Krankheit der Soldaten sein dürfte, so steht es doch fest, dass die militärischen Verhältnisse, die gymnastischen Uebungen, sowie die weiten Märsche mit vollem Gepäck die Entstehung ausserordentlich begünstigen. Mit der Art der militärischen Uebungen hängt es denn auch zusammen, dass fast ausnahmslos die Fusstruppen befallen werden. Unter meinen Beobachtungen fand sich kein Mann einer anderen Waffengattung.

Die Leute des 1. Dienstjahres zeigen eine besondere Neigung für diese Fusserkrankung. Unter meinen 59 Erkrankten standen 50 Mann im 1. Dienstjahr — drei davon waren Einjährig-Freiwillige —, von den anderen gehörten 6 dem 2. Dienstjahre an und 3 Mann waren aus der Reserve zu einer Uebung eingezogen. Dem bürgerlichen Berufe nach habe ich keine auffallende Verschiedenheiten erkennen können, obgleich nicht geleugnet werden kann, dass Leute, deren Civilberuf mehr eine sitzende oder stehende Lebensweise erfordert, in der grösseren Anzahl vertreten waren, unter Anderen Bergleute, Studenten, Kaufleute, Schuster, Schneider. Diese Bevorzugung der unausgebildeten bezw. der zur Uebung eingezogenen, sowie der an Fussmärsche nicht gewöhnten Leute dürfte in der schnelleren Ermüdung der Muskulatur begründet sein; der Gang wird unsicher, schwankend, Fehltritte sind häufig. Auf diese Thatsache der Uebermüdung als disponirendes Moment wurde bereits von Breithaupt hingewiesen.

Körting[1]) glaubt, dass Ersatzmannschaften aus der Gebirgsbevölkerung, deren Füsse einen hohen Spann und ein festeres Gefüge haben, diesem Leiden viel weniger ausgesetzt seien als Mannschaften aus der Tiefebene mit ihren weichen Füssen mit niedrigem Spann und voller Sohle. Für diese Ansicht habe ich in meiner Zusammenstellung keine Anhaltspunkte gewinnen können.

---

[1]) Deutsche militärärztliche Zeitschrift No. 8 und 9. 1893. Referat.

Digitized by Google

Es kamen mehr Leute mit normal gebauten Füssen in Zugang, als solche, welche mit flacher Sohle behaftet waren.

Ueber den Zugang der Fussgeschwülste in den einzelnen Monaten giebt folgende Zusammenstellung Auskunft. Im Garnisonlazareth Breslau wurden in den Jahren 1894, 1895 und 1896 125 Mann an Fussgeschwülsten behandelt und davon gingen zu im:

März	April	Mai	Juni	Juli	August	September	October
2	4	5	14	38	25	34	3

Die Monate November bis Februar sind an dem Zugange gar nicht betheiligt, die Monate März, April, Mai und October nur mit vereinzelten Fällen, die Monate Juni bis September bringen aber ungewöhnlich grosse Zugangszahlen. Berücksichtigen wir nur den ersten Jahrgang der Mannschaften, so dürfen wir wohl mit Rittershausen behaupten, dass in der Ausbildungsperiode der Neueingestellten das Vorkommen einer Fussgeschwulst eine Seltenheit ist, dass nach der Einstellung der Leute in die Compagnie, zu der Zeit also, wo bei mässiger Belastung in der Compagnie und im Bataillon exerziert und im Gelände geübt wird, die Erkrankungen beginnen, um bei den grösseren Felddienstübungen und Uebungsmärschen mit vollem Gepäck und Gewehr sowie im Manöver zu ihrer höchsten Höhe anzusteigen. Daraus ergiebt sich auch, dass der Jahreszeit an sich kein Einfluss auf die Frequenz der Fussgeschwülste zukommt.

Bezeichnen wir als typische Fussgeschwulst nur diejenige schmerzhafte Anschwellung des Fusses, welche in einem Bruche oder einer Einknickung ihren Grund hat, so kann die Feststellung der Diagnose in dem Anfangsstadium einige Schwierigkeiten bereiten. Der erfahrene Militärarzt wird aus der Vorgeschichte, der Art der Weichtheilschwellung sowie der auffallenden Druckempfindlichkeit schon ziemlich sichere Anhaltspunkte gewinnen; derjenige dagegen, der diese Erkrankung noch nicht gesehen hat, wird bei der ersten Untersuchung wohl immer an eine Sehnenscheidenentzündung denken. Der eigenthümliche Gang der Kranken und die Ausgleichung der Zwischenräume

Digitized by Google

zwischen den Sehnen machen eine solche Diagnose wahrscheinlich, um so mehr, da die Ueberbeugung einzelner Zehen sehr schmerzhaft zu sein pflegt. Eine eiterige Sehnenscheidenentzündung wird sich zwar ohne Weiteres ausschliessen lassen; mit dem Vorhandensein einer acuten serösen Entzündung wird man aber immer rechnen müssen. Der Uebergang der Schwellung auf die Fusswurzel- und Zehengegend, besonders auf die Schwimmhäute, wird am sichersten vor Verwechselungen schützen können, allerdings ist dabei nicht ausgeschlossen, dass diese Sehnenscheidenentzündung auch einmal secundär neben der Knochenerkrankung bestehen kann. Nach meinen Beobachtungen ist dieses Vorkommniss aber als eine Ausnahme zu betrachten. Es kommt dann weiter die krepitirende Sehnenscheidenentzündung in Frage; das reibende Geräusch, welches wir bei dieser finden, wird uns in der Mehrzahl der Fälle auf den richtigen Weg führen. Von der Crepitation eines Knochenbruchs wird sich dieses Sehnengeräusch durch die Art seiner Erzeugung unschwer unterscheiden lassen.

Sobald die mehr diffuse Schwellung des Fussrückens beseitigt ist, also nach 2 bis 3 Wochen, führt uns die umschriebene Hautvorwölbung allein schon zur richtigen Erkennung des Leidens. Zu dieser Zeit ist auch schon der characteristische Knochencallus zu fühlen, der sich ausser durch seine Umrisse auch noch durch seine Druckempfindlichkeit bemerkbar macht.

Verwechselungen mit entzündlichem Plattfusse bezw. mit Entzündungen in den Gelenkverbindungen der Fusswurzel sowie in den Zehengrundgelenken sind leicht zu vermeiden, wenn man nur dem Sitze des Leidens die nöthige Aufmerksamkeit zuwendet. Ausserdem sind die Hüter'schen Schmerzpunkte bei Feststellung der Diagnose eines entzündlichen Plattfusses von besonderem Werthe.

Die wässerigen Oedeme bedürfen kaum der Erwähnung, das Stehenbleiben der Hauteindrücke genügt allein schon zu ihrer Erkennung.

Die oben erwähnte Syndesmitis metatarsca dürfte als primäre Krankheit wohl kaum vorkommen; die blutarmen Bänder und Fascien neigen durchaus nicht zu entzündlichen Vorgängen; ihretwegen werden wir daher in keine differentiell diagnostische Verlegenheiten kommen. — Um den Sitz der Einknickungsstelle

Digitized by Google

sicher aufzufinden, empfehle ich den Kranken selbst die schmerzhafteste Stelle mit der Fingerkuppe aufsuchen zu lassen und darauf erst bei geschlossenen Augen des Mannes die Betastung vorzunehmen; auf diese Weise werden minderwerthige Schmerzpunkte ausgeschieden werden. Beachten wir dann noch, dass die Knochenauftreibung durch streichende Bewegungen in der Längsrichtung des Knochens am sichersten sich kund giebt, so werden uns die krankhaften Veränderungen selten entgehen, und wir werden uns überzeugen, dass fast ausnahmslos nur der 2. oder der 3. Mittelfussknochen ergriffen ist.

Bei der grossen Menge von Ansichten, welche über das Wesen der Fussgeschwulst aufgetaucht sind und von der meinigen wesentlich abweichen, halte ich es für werthvoll, das Urtheil einer chirurgischen Autorität über die Fussgeschwülste mittheilen zu können. Es bot sich Gelegenheit, dem Geheimrath Professor Mikulicz eine Reihe von Fusskranken vorzustellen. Derselbe hatte wiederholt sein Interesse für diese Krankheit geäussert und unterzog daher in dankenswerther Weise den einen der vorgeführten Leute, den Gefreiten B., einer besonders eingehenden Untersuchung.

B. zog sich am 16. September 1895, während eines Manövermarsches, unter dem rechten Grosszehenballen eine Blase zu, welche ihn zwang, auf dem äusseren Fussrande aufzutreten. Nach und nach entwickelten sich auch Schmerzen im Mittelfuss, die nach Ansicht des Kranken auf diese Gangart zurückzuführen waren. B. machte aber die Uebungen dieses Tages bis zu Ende mit, verblieb auch am 17. September, dem letzten Manövertage, bei der Truppe und beanspruchte erst am 18. September, als Schwellung und Schmerzen sich erheblich gesteigert hatten, ärztliche Hülfe. Von da an wurde er im Revier mit Ruhe und Jodpinselungen behandelt und am 25. September 1895 vorgestellt. Die Haut des Fussrückens war in Folge der Jodpinselungen leicht bräunlich gefärbt, im Uebrigen bestanden dieselben Erscheinungen, welche bei den in das Lazareth aufgenommenen Leuten in den ersten Wochen der Erkrankung vorgefunden wurden. Mikulicz erklärte bei dem Anblick des entblössten Fusses, dass die Veränderungen den Eindruck machten, als handele es sich um eine Sehnenscheidenentzündung. Darauf wurden dann der Reihe nach die Sehnen des Fusses, die Bandverbindungen zwischen den Mittelfussknochen, die Zehengrundgelenke, die Gelenke zwischen der Fusswurzel und dem Mittelfuss sowie die einzelnen Mittelfussknochen auf krankhafte Veränderungen geprüft. Das Schlussurtheil lautete dahin, dass eine Erkrankung der Bänder sowie der Gelenke mit Bestimmtheit auszuschliessen sei, und dass untrügliche Zeichen für einen Knochenbruch fehlten, den auffallenden Druckschmerz könne man auf die Sehnen beziehen, zumal die Ueberbeugung der Zehen anscheinend

Digitized by Google

die gleiche Schmerzhaftigkeit hervorriefe. Die Entstehungsgeschichte der Erkrankung, besonders das Gehen auf dem äusseren Fussrande, mache eine Betheiligung der Sehnen und ihrer Scheiden, nicht unwahrscheinlich. Eine bestimmte Diagnose behalte er sich aber für eine spätere Untersuchung vor.

Am 9. December 1895 führte ich den Kranken, der bereits wieder grössere Uebungen mitmachte, nochmals vor. Derselbe gab an, dass er bei längeren Anstrengungen noch eine geringe Schmerzempfindung habe; der Gang war aber völlig frei und die äussere Fläche des Fussrückens bis auf eine flache Hautvorwölbung von normaler Beschaffenheit. In der Mitte des 2. Mittelfussknochens fühlte man eine 2 Ctm. lange spindelförmige Auftreibung, deren Dicke man auf 2—3 Mm. schätzen konnte. Auf Grund dieses Befundes erklärte Mikulicz, dass es sich bei dem Kranken nur um eine Schädigung der Knochensubstanz des 2. Mittelfussknochens gehandelt haben könne; die Sehnen mit ihren Scheiden schienen bei diesem Krankheitzustande unbetheiligt oder höchstens secundär in Folge des periostalen und in die Umgebung diffundirten Blutergusses afficirt zu sein.

Ueber die Behandlung der Fussgeschwülste habe ich wenig hinzuzufügen. Eine frühzeitig beginnende Lazarethbehandlung bietet die besten Aussichten auf einen günstigen Verlauf und eine kurze Krankheitsdauer. Unter Bettruhe, leichter Massage und feuchtwarmen Umschlägen ist die Abschwellung in 2—3 Wochen erfolgt. Eine Fixation des Gliedes ist überflüssig, selbst dann, wenn ein vollkommener Bruch vorliegt. Die Nachbaren des erkrankten Knochens besorgen durch ihre Bandverbindungen die Ruhigstellung, übrigens wagen die Kranken wegen der entstehenden Schmerzen von selbst nicht mit dem Mittelfusse aufzutreten. Bei dem Fehlen entzündlicher Erscheinungen sind Eisumschläge nicht am Platze; sie verzögern die Aufsaugung der Ergüsse und verlangsamen die Heilungsvorgänge. Nach 2—3 Wochen können die Kranken das Bett verlassen. Sind zu dieser Zeit etwaige völlige Continuitätstrennungen noch nicht verklebt, so bedürfen sie eines Reizes, und dieser ist durch das Umhergehen gegeben. Kräftige Bepinselungen mit Jodtinctur scheinen später recht günstig zu wirken.

Die Entlassung der Leute in Dienst soll erst stattfinden, wenn sie, ohne Schmerzen zu äussern, auf der Fussspitze stehen und hüpfen konnen. Werden sie zu frühzeitig zur Truppe geschickt, so kehren sie nach irgend einer grösseren Marschleistung mit vermehrten Schmerzen ins Revier oder Lazareth zurück.

Zum Schluss noch einige Worte über die Benennung der

Digitized by Google

besprochenen Erkrankung. Ich halte es für zweckmässig den Namen Fussgeschwulst, der sich nun einmal sein Bürgerrecht unter den Militärkrankheiten erworben hat, beizubehalten. Wir dürfen dann aber auch nur die Knickbrüche und vollkommenen Brüche der 3 mittleren Mittelfussknochen mit der typischen Anschwellung der Weichtheile darunter verstehen und alle aus anderen Ursachen entstehenden Schwellungen und Oedeme mit den ihnen zukommenden Namen bezeichnen. Auch der Name Marschgeschwulst muss fallen, da die Erkrankung nicht ausschliesslich an Märsche gebunden ist.

Digitized by Google

XL.

(Aus der chirurg. Universitäts-Klinik des Herrn Geheimrath von Bergmann.)

Die Operation der Ranula.

Von

Dr. Richard von Hippel,

Assistenzarzt der Klinik.

In meiner Arbeit „Ueber Bau und Wesen der Ranula“ [1]) habe ich, gestützt auf die Ergebnisse meiner mikroskopischen Untersuchungen, als die allein sichere Radicaloperation der Ranula die Entfernung der Cyste mit der erkrankten Sublingualdrüse bezeichnet. Nachdem ich die Nothwendigkeit erkannt hatte, die Drüse mit zu exstirpiren, fand ich bald, dass die Operation vom Munde her sich zu diesem Zwecke wenig eigne. Dieselbe bietet zu viele Nachtheile: einmal ist die Wundhöhle so tief und unzugänglich, dass man die Drüse nicht mehr unter Leitung des Auges, sondern nur nach dem Gefühl isoliren kann. Die mangelhafte Uebersichtlichkeit wird noch erhöht durch die meist sehr reichliche Blutung die sich nur schwer beherrschen lässt, sowie dadurch, dass die Cyste bei der stumpfen Arbeit in der Tiefe fast unvermeidlich platzt und ihren dickflüssigen Inhalt über das Operationsfeld ergiesst. Natürlich ist es dabei auch nicht leicht, das Hinabfliessen von Blut in die Luftwege zu verhüten. Endlich sind die Bedingungen für die Heilung keine günstigen: Es besteht im Munde eine tiefe, mit der Mundhöhle breit communicirende Wunde, deren Secrete nach unten keinen Abfluss haben, und die bei dem unvermeidlichen Heineingelangen von Keimen aller Art einer Infection nur allzu zugänglich ist.

[1]) v. Langenbeck's Archiv. 55. Bd., Heft 1.

Digitized by Google

In Anbetracht dieser Uebelstände suchte ich nach einem anderen Operationsverfahren, das ich nach mehrfachen Leichenversuchen nunmehr in 8 Fällen am Lebenden erprobt habe und wegen seiner entschiedenen Vorzüge empfehlen zu dürfen glaube:

Der Patient wird mit den Schultern auf eine dicke Halbrolle gelagert, der Kopf soweit als möglich hintenüber geneigt. Die Operation verläuft dann in folgender Weise: Schnitt parallel dem Unterkieferrand etwa fingerbreit nach unten von demselben, 1 Ctm. von der Mittellinie beginnend und 5—6 Ctm. nach aussen reichend. Derselbe durchtrennt Haut, Unterhautzellgewebe und Platysma. Es kommt dabei die A. submentalis, häufig auch die A. maxillaris ext. in den Schnitt, die dann doppelt unterbunden werden müssen. Hierauf wird die Glandula submaxillaris stumpf nach unten geschoben und mit stumpfem Haken zurückgehalten. Nun liegt der M. mylohyoideus frei, medialwärts der äusserste Rand des vorderen Biventerbauches. Letzterer wird nach innen gezogen, die Fasern des M. mylohyoideus werden stumpf auseinandergedrängt und nach oben und unten zurückgehalten, danach mit dem den M. biventer fixirenden Haken auch M. geniohyoideus und genioglossus nach der Mitte verzogen. Jetzt wölbt sich die Cyste, auf deren Unterfläche die Sublingualdrüse ausgebreitet liegt, nach unten vor. Ihre Isolirung mit der ihr unzertrennlich anhaftenden Drüse erfolgt stumpf mit 2 anatomischen Pincetten. Dabei ist der an ihrem lateralen Rande verlaufende N. sublingualis zu schonen, während A. und V. sublingualis nach doppelter Unterbindung durchschnitten werden. Der N. lingualis selbst kommt nur selten einmal zu Gesicht und ist dann natürlich stumpf bei Seite zu schieben. Dagegen pflege ich den medial von A. und N. sublingualis auf der oberen, hinteren Seite der Cyste verlaufenden Ductus Whartonianus zu unterbinden und zu durchschneiden mit Rücksicht darauf, dass derselbe fast stets festere Verwachsungen mit der Cystenwand eingeht, bei deren Lösung eine Verletzung der letzteren kaum zu umgehn ist. Niemals habe ich von dieser Durchschneidung nachtheilige Folgen gesehn. Wenn sich der Gang von der Cyste leicht isoliren lässt, so wird er natürlich geschont. Es gelingt nunmehr leicht, die Cyste mit der Mundbodenschleimhaut weit nach unten zu ziehn. Eine Ablösung der letzteren von der Cyste ist meist ohne Verletzung derselben nicht ausführbar; ich

Digitized by Google

umschneide dann die Schleimhaut, so weit sie festere Verwachsungen mit der Cystenwand zeigt, und exstirpire sie mit. Durch die Wundhöhle wird dann ein Jodoformgazestreifen bis in den Mund geführt und zur Mitte der Halswunde herausgeleitet, der übrige Theil der letzteren durch die Naht geschlossen und ein aseptischer Verband angelegt. Derselbe bleibt 3—4 Tage liegen, dann wird der Tampon entfernt und nur noch oberflächlich vom Halse aus eingelegt, um die Wunde so lange offen zu halten, bis der Schleimhautdefect im Munde sich geschlossen hat. Dies pflegt bei fleissigem Ausspülen des Mundes in 10 —12 Tagen der Fall zu sein, dann überlässt man die kleine Oeffnung am Halse der Heilung per granulationem, die in wenig Tagen vollendet ist. Nach dem ersten Verbandwechsel verlassen die Patienten das Bett und gehen meist sofort in ambulante Behandlung über. — Noch einfacher gestaltet sich natürlich der Verlauf, wenn die Mundbodenschleimhaut nicht verletzt zu werden brauchte. Dann kann die ganze Wunde primär genäht werden und heilt im Laufe von 8 Tagen vollkommen. Das Resultat ist eine lineare Narbe, die bei ihrem Verlauf in der Falte des Halses bald kaum noch sichtbar ist.

Die Vortheile dieser Methode sind die absolute Uebersichtlichkeit des Operationsfeldes, die vollständige und leichte Beherrschung der Blutung, die günstigen Abflussbedingungen für die Wundsecrete. Nachtheile haften ihr meines Erachtens nicht an, die etwas längere Heilungsdauer kommt kaum in Betracht, da der Patient dabei ruhig seinen Geschäften nachgehn kann.

Digitized by Google

XLI.

Ueber eine neue Methode der osteoplastischen Verlängerung des Unterschenkels nach Exarticulation des Fusses.

Von

Professor Dr. Leo v. Levschin

in Moskau.

(Mit 3 Figuren.)

Es ist wohl jedem Chirurgen bei der Exarticulation im Fussgelenk der Gedanke gekommen, die Theile der Fussknochen, die nicht erkrankt zu sein scheinen, für einen Hautknochenlappen zu benutzen; leider ist aber gewöhnlich der Zustand der Knochen ein solcher, dass man nicht wagt, sie im Lappen zu lassen. Glücklicherweise gelang es bei einem Kranken der von mir dirigirten Klinik (der hospital-chirurgischen Klinik der kaiserlichen Universität zu Moskau), die Pirogoff'sche Idee der osteoplastischen Verlängerung des Unterschenkels zu bewahren, indem man einen dorsalen Lappen mit Beibehaltung der kleinen Knochen des Fusses benutzte. Man konnte um so mehr auf Erfolg rechnen, da diese Knochen (Ossa cuneiforme II und III, Os cuboideum, ein Theil des Os naviculare und die Basen der 4 Metatarsalknochen) eine grosse und platte Oberfläche darstellen.

S. C., 22jähriger, gut gebauter, kräftiger Mann, hatte am 15. Februar 1896 eine Fractur beider Unterschenkelknochen mit Verletzung der Nerven erlitten und trat am 1. November in die hospital-chirurgische Klinik ein. Fuss in einer Pes equinus-Stellung; hinterer Theil des Fusses, besonders die Ferse, in der Nähe des inneren Knöchels stark entstellt. Unter und etwas hinter dem Knöchel befand sich eine Kloake, deren Boden nekrotische Knochen — das untere Ende der Tibia und des Talus — bildeten. Vom vorderen Rande der Kloake begann ein breiter, fistulöser Gang, der auf der Mitte der Fusssohle

Digitized by Google

endete; am äusseren Knöchel ein zweiter fistulöser Gang, dessen Boden das nekrotische Fersenbein bildete. Eine stark ausgeprägte Anästhesie der ganzen Fusssohle und der dorsalen Fläche der 1., 3. und 4. Zehe. Bei einer solchen Erkrankung des Fusses war keine Möglichkeit vorhanden, weder die typische Pirogoff'sche Operation noch die Operation nach Wladimiroff-Mikulicz anzuwenden.

Fig. 1.

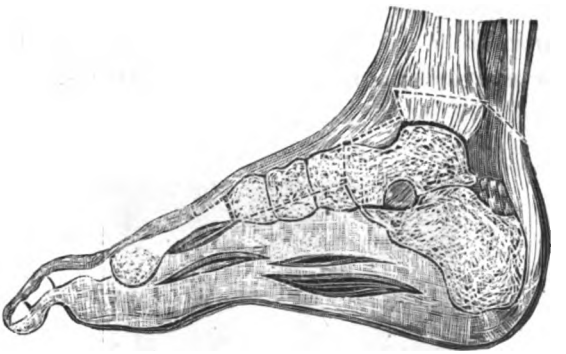

Beschreibung der Operation.

1. Die Schnitte begannen am unteren Ende des Unterschenkels und liefen längs der äusseren und inneren Bänder des Fussrückens; sie wurden durch einen Querschnitt auf der Mitte des Metatarsus vereinigt.

Fig. 2.

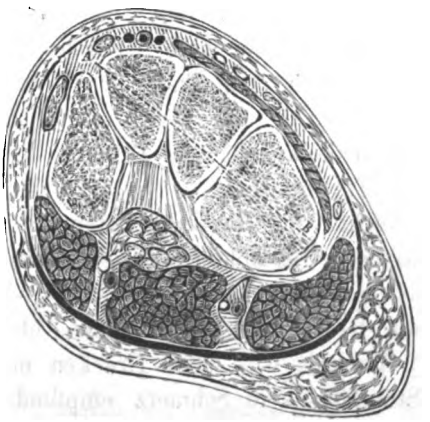

Digitized by Google

2. Das untere Ende des Lappens war mit dem Periost von den Diaphysen der Metatarsalknochen ein wenig abgetrennt. Quere Durchsägung aller Metatarsalknochen.

3. Die Fussspitze wird nach unten gebogen; Abtragung des 1. Os cuneiforme und der Basis des 1. Metatarsus.

4. Durchsägung der kleinen Knochen, parallel der Oberfläche der für den Lappen bestimmten Knochen, bis zum Chopart'schen Gelenk.

5. Exarticulation im Chopart'schen Gelenk und Bildung des Lappens bis zum unteren Ende des Unterschenkels.

Fig. 3.

6. Die übrigen Weichtheile werden durch einen Querschnitt an der hinteren Seite, d. h. am Ende des Unterschenkels, abgeschnitten und

7. die Unterschenkelknochen im Bereich der Epiphysen (wie bei Syme, Pirogoff) durchsägt.

Es gelang leicht, den Hautknochenlappen dem durchsägten Knochen anzupassen. Ungeachtet des schlechten postoperativen Verlaufes verwachsen die Knochen sehr bald, wie wir uns durch Untersuchung mit Röntgen'schen Strahlen überzeugten. Nach Verlauf von $1^1/_2$ Monaten wird beim Drücken mit der Hand auf das Ende des Stumpfes kein Schmerz empfunden. Nach 2 Mo-

Digitized by Google

naten (4. Februar) konnte der Kranke schon auf das Stumpfende auftretend gehen, musste jedoch noch eine Krücke benutzen.

Am 20. Februar bekam er einen Stiefel mit einer kleinen Korkunterlage, so dass er frei gehen konnte, sich dabei nur mit der Hand auf einen Stock stützend. Im Stumpfe sind keine Schmerzen. Die Verkürzung des Beines beträgt 4 Ctm. Das untere Ende des Stumpfes stellt eine breite, ovale, platte Fläche von $5^1/_2 \times 7^1/_2$ Ctm. dar; dieselbe ist von normaler Haut bedeckt, da die Narbe nach hinten gelegt ist.

Der Operirte wurde am 25. Februar 1897 der chirurgischen Gesellschaft zu Moskau vorgestellt und es wurde von Dr. Spassokukotzky (Ordinator der Klinik) über diese Operation vorgetragen.

Gedruckt bei L. Schumacher in Berlin.

Digitized by Google

Digitized by Google

Fig-

b

a

a Lang

Digitized by Google

Digitized by Google



Digitized by Google

Digitized by Google

Digitized by Google

Digitized by Google

UNIV. OF MICH.
29 NOV 1897

ARCHIV

FÜR

KLINISCHE CHIRURGIE.

BEGRÜNDET

von

Dr. B. von LANGENBECK,
weil. Wirklichem Geh. Rath und Professor der Chirurgie.

HERAUSGEGEBEN

VON

Dr. E. v. BERGMANN,
Prof. der Chirurgie in Berlin.

Dr. E. GURLT,
Prof. der Chirurgie in Berlin.

Dr. C. GUSSENBAUER,
Prof. der Chirurgie in Wien.

FÜNFUNDFÜNFZIGSTER BAND.

VIERTES HEFT.

(Schluss des Bandes.)

Mit 3 Tafeln Abbildungen und anderen Figuren im Text.

BERLIN, 1897.

VERLAG VON AUGUST HIRSCHWALD.

N.W. Unter den Linden No. 68.

Digitized by Google

Abel, Dr. **Karl**, Die mikroskopische Technik und Diagnostik in der gynaekologischen Praxis. Für Studirende und Aerzte. gr. 8. Mit 39 Abbildungen im Text. 1895. 3 M.

Baginsky, Prof. Dr. **Ad.**, Die Serumtherapie der Diphtherie nach den Beobachtungen im Kaiser Friedrich-Kinderkrankenhaus in Berlin. gr. 8. 1895. 10 M.

v. **Bergmann**, Geh. Med.-Rath Prof. Dr. **E.** und Oberstabsarzt Dr. **H. Rochs.** Anleitende Vorlesungen für den Operations-Cursus an der Leiche. Dritte erweiterte Auflage. 8. Mit 63 Abbildungen. 1896. Gebunden. 5 M.

Biesalski, Dr. **K.**, Die Entstehungsweise der verschiedenen Formen von Peritonitis. gr. 8. 1895. 2 M.

Busse, Privatdocent Dr. **O.**, Die Hefen als Krankheitserreger. gr. 8. Mit 2 lithogr. Bunttafeln u. 9 Fig. im Text. 1897. 3 M. 60 Pf.

Encyklopaedie der Therapie. Herausgegeben von Geh. Med.-Rath Prof. Dr. **O. Liebreich**, unter Mitwirkung von Privatdocent Dr. Martin Mendelsohn und San.-Rath Dr. Arthur Würzburg. gr. 8. In drei Bänden. (In 9 Abtheilungen à 8 M.) (Die Abtheilungen erscheinen in schneller Folge.)

Ewald, Geh. Med.-Rath Prof. Dr. **C. A.**, Handbuch der allgemeinen und speciellen Arzneiverordnungslehre. Auf Grundlage des Arzneibuchs für das Deutsche Reich (III. Ausgabe) und der fremden neuesten Pharmacopoeen. gr. 8. Dreizehnte vermehrte Auflage. 1897. (Erscheint in zwei Hälften). 20 M.

Fraenkel, Prof. Dr. C. und Prof. Dr. **R. Pfeiffer**, Mikrophotographischer Atlas der Bakterienkunde. Zweite Auflage. gr. 8. 1895. 60 M.

Goldberg, Dr. **Ludw.**, Die Functions- und Erwerbsstörungen nach Unfällen. gr. 8. 1896. 3 M. 60 Pf.

Grossmann, Dr. **Fr.**, Ueber die Lymphdrüsen- und -Bahnen der Achselhöhle. Gekrönte Preisschrift. gr. 8. 1896. 1 M. 50 Pf.

Hansemann, Prof. Dr. **D.**, Die mikroskopische Diagnose der bösartigen Geschwülste. gr. 8. Mit 83 Fig. 1897. 7 M.

Koenig, Geh. Med.-Rath Prof. Dr. **Fr.**, Die specielle Tuberculose der Knochen und Gelenke auf Grund von Beobachtungen der Göttinger Klinik. I. **Das Kniegelenk.** gr. 8. Mit 42 Holzschnitten. 1896. 5 M.

Kutner, Dr. **Rob.**, Technik und praktische Bedeutung der Asepsis bei der Behandlung der Harnleiden. gr. 8. Mit 8 Abbildungen. 1897. 1 M.

Landau, Prof. Dr. **Leop.** und Dr. **Theod. Landau**, Die vaginale Radical-Operation. Technik und Geschichte. gr. 8. Mit 55 Abbildungen. 1896. 6 M.

Leo, Prof. Dr. **H.**, Diagnostik der Krankheiten der Bauchorgane. gr. 8. Zweite vermehrte Auflage. Mit 45 Abbildungen. 1895. 11 M.

Levy, Dr. **M.**, Die Durchleuchtung des menschlichen Körpers mittelst Röntgen-Strahlen zu medicinisch-diagnostischen Zwecken. 8. 1896. 40 Pf.

Lewin, Prof. Dr. **Georg** und Dr. **Jul. Heller**, Die Sclerodermie. Ein monographische Studie. gr. 8. Mit 2 Tafeln. 1895. 7 M.

Lühe, Generalarzt Dr. **L.**, Vorlesungen über Kriegschirurgie. gr. 8. 1897. 6 M.

Digitized by Google

Mendelsohn, Priv.-Docent Dr. **M.**, Der Einfluss des Radfahrens auf den menschlichen Organismus. gr. 8. Mit 11 Fig. 1896. 1 M. 60 Pf.

Passow, Stabsarzt Dr., Eine neue Transplantationsmethode für die Radicaloperation bei chronischen Eiterungen des Mittelohres. gr. 8. Mit 1 lithogr. Tafel. 1895. 1 M.

Posner, Prof. Dr. **Carl**, Diagnostik der Harnkrankheiten. Zehn Vorlesungen zur Einführung in die Pathologie der Harnwege. gr. 8. Zweite vermehrte Auflage. Mit 44 Abbildungen und einem symptomatologischen Anhang. 1896. 4 M.

— — Therapie der Harnkrankheiten. Vorlesungen für Aerzte und Studirende. 8. Mit 11 Abbild. u. einem Anhang von Receptformeln. 1895. 4 M.

v. Recklinghausen, Prof. Dr. **Fr.**, Die Adenomyome und Cystadenome der Uterus- und Tubenwandung, ihre Abkunft von Resten des Wolff'schen Körpers. gr. 8. Mit 12 Tafeln. Im Anhang: Klinische Notizen zu den voluminösen Adenomyomen des Uterus von Prof. Dr. W. A. Freund. Mit 2 Holzschn. 1896. 9 M.

Richter, Pr.-Docent Dr. **Ed.**, Grundriss der normalen menschlichen Anatomie mit Berücksichtigung der neuen anatomischen Nomenclatur. gr. 8. Mit 114 Holzschnitten. 1896. 13 M.

Rosenstein, Prof. Dr. **S.**, Die Pathologie und Therapie der Nierenkrankheiten. Klinisch bearbeitet. Vierte verbesserte Auflage. gr. 8. Mit 13 Holzschnitten und 7 color. Tafeln. 1894. 20 M.

Rosenthal, Dr. **C.**, Die Erkrankungen der Nase, deren Nebenhöhlen und des Nasenrachenraumes. Ein kurzgefasstes Lehrbuch für Aerzte und Studirende. Zweite vermehrte und verbesserte Auflage. gr. 8. Mit 41 Fig. im Text. 1897. 6 M.

— — Die Erkrankungen des Kehlkopfes. Ein kurzgefasstes Lehrbuch für Aerzte und Studirende. gr. 8. Mit 68 Fig. im Text. 1893. 8 M.

Sarwey, Dr. **Otto**, Die künstliche Frühgeburt bei Beckenenge. Auf Grund von 60 Fällen aus der Königl. Universitäts-Frauenklinik zu Tübingen. gr. 8. Mit 7 Abbildungen und 3 lithogr. Tafeln. 1896. 6 M.

Schweigger, Geh. Med.-Rath Prof. Dr. **C.**, Seh-Proben. Dritte verbesserte Auflage. gr. 8. 1895. 4 M.

Veröffentlichungen aus dem Gebiete des Militär-Sanitätswesens. Herausgegeben von der Medicinal-Abtheilung des Königl. preuss. Kriegsministeriums. 11. Heft. Ueber die sogenannten Gehverbände unter besonderer Berücksichtigung ihrer etwaigen Verwendung im Kriege von Stabsarzt Dr. Coste. gr. 8. Mit 13 Abbildungen. 1897. 2 M. 12. Heft. Untersuchungen über das Soldatenbrod von Oberstabsarzt Dr. Plagge und Dr. Lebbin. gr. 8. Mit 12 Tafeln und 7 Abbildungen im Text. 1897. 12 M.

Virchow, Geh. Med.-Rath Prof. Dr. **Rud.**, Hundert Jahre allgemeiner Pathologie. gr. 8. 1895. 1 M.

Wulff, Dr. **O.**, Die Blasen-Scheiden-Fisteln sowie die Incontinentia urinae und ihre Behandlung. Nach langjährigen Beobachtungen. gr. 8. Mit 2 Fig. 1896. 1 M. 40 Pf.

Digitized by Google

Inhalt.

		Seite
XXX.	Beitrag zur operativen Behandlung hochsitzender Mastdarmstricturen. Von Professor Dr. E. Sonnenburg	713
XXXI.	Zur Pathologie und Therapie der Mastdarmstricturen. Von Dr. R. Rieder	730
XXXII.	Ersatz des Unterkiefers nach Resection. Von Professor Dr. Partsch. (Mit 7 Figuren.)	746
XXXIII.	Ueber das Verhalten der elastischen Fasern in Hautpfropfungen. Von Dr. Enderlen	764
XXXIV.	Die Behandlung der Skoliose nach den Grundsätzen der functionellen Orthopädie und ihre Resultate. (Aus dem orthopädischen Institut von Dr. A. Lüning und Dr. W. Schulthess.) Von Dr. Wilhelm Schulthess. (Hierzu Tafel XIV und XV.)	766
XXXV.	Ueber Knochenabscesse. Von Dr. Kurt Müller	782
XXXVI.	Die Sectio alta als Heilverfahren bei impermeablen Stricturen des Harnkanals und bei Harnfisteln. (Aus der chirurg. Klinik von Professor W. Grube in Charkow.) Von M. B. Fabrikant	789
XXXVII.	Beiträge zur Chirurgie des Oesophagus und des Larynx. (Resectio oesophagi, Oesophagoplastik, Exstirpatio laryngis, künstlicher Kehlkopf.) Von Dr. Albert Narath. (Mit 7 Abbildungen.)	831
XXXVIII.	Silber als äusseres und inneres Antisepticum. Von Hofrath Dr. Credé	861
XXXIX.	Die sogenannte Fussgeschwulst. Von Ober-Stabsarzt Dr. Schulte. (Hierzu Tafel XVI.)	872
XL.	Die Operation der Ranula. (Aus der chirurg. Universitäts-Klinik des Herrn Geheimrath von Bergmann.) Von Dr. Richard von Hippel	893
XLI.	Ueber eine neue Methode der osteoplastischen Verlängerung des Unterschenkels nach Exarticulation des Fusses. Von Professor Dr. Leo v. Levschin. (Mit 3 Figuren.)	896

Gedruckt bei L. Schumacher in Berlin.

Digitized by Google

Digitized by Google

Digitized by Google

UNIVERSITY OF MICHIGAN
3 9015 02816 7537



Digitized by Google